

# Tratamiento quirúrgico de las metástasis vertebrales

C. Villas, C. Arriagada, E. Noain, J. L. Beguiristain, F. Bascuñan

Departamento de Cirugía Ortopédica y Traumatología. Clínica Universitaria. Facultad de Medicina. Universidad de Navarra

## RESUMEN

Las metástasis vertebrales causan dolor y déficit neurológico por la destrucción ósea y compresión medular. Las nuevas terapias oncológicas han prolongado la vida sobrevida de muchos pacientes afectados de tumores de distinto origen y el tratamiento de las metástasis es frecuentemente necesario para mejorar la calidad de vida. Se estudian 121 pacientes afectados de metástasis vertebrales de una variada etiología de tumores primarios, tratados quirúrgicamente entre 1982 y 1995; se utilizaron distintos abordajes e instrumentación según lo requiriera el caso, dependiendo de la localización y expectativa de vida; en ellos se analizaron aspectos como localización del tumor primario, dolor y afectación neurológica pre y post quirúrgicos, complicaciones y evolución. La estabilización quirúrgica junto a la descompresión de las metástasis vertebrales proporciona excelentes resultados en cuanto al alivio del dolor y recuperación del déficit en estos pacientes, mejorando la calidad de sobrevida y apoyando el tratamiento de la enfermedad tumoral.

## SUMMARY

Spinal metastases may cause pain and neurologic dysfunction secondary to bone destruction and spinal cord compression. The new oncology therapy have prolonged life expectancy of many patients with different primary tumors. The treatment of metastases is frequently necessary to enhance quality of life. We reviewed 121 patients with spinal metastases of different primary tumors operated between 1982 and 1995. We employed different approach and instrumentation depending on particular case, metastases location and life expectancy. We analysed primary tumor location, spinal pain, neurologic function, pre and post surgical treatment, complications and development. Spinal stabilization and cord decompression gives excellent results for pain relief, neurological improvement and quality of life, always helping to medical treatment of a patient with metastatic disease.

**Palabras clave:** Metástasis, paraplejia, columna.

**Key words:** Metastases, paraplegia, spine.

Correspondencia Prof. Carlos Villas Tomé Departamento de Cirugía Ortopédica y Traumatología Clínica Universitaria. Avda. Pío XII nº 36 AP 31008 Teléfono 948-296585; e-mail: <a href="mailto:cvillas@unav.es">cvillas@unav.es</a>
---

## **INTRODUCCIÓN**

El esqueleto es el tercer lugar más común en localización de metástasis de otros tumores (1) y, dentro del esqueleto, la columna vertebral es el sitio en que más frecuentemente las encontramos. Según las técnicas diagnósticas más empleadas, la incidencia ha sido valorada hasta en un 70% (2). Los síntomas clínicos más importantes de las metástasis en el aparato locomotor son el dolor y el déficit neurológico. El dolor puede ser secundario al crecimiento tumoral dentro de la estructura ósea pero llega a ser más significativa cuando se afecta la integridad mecánica produciéndose fracturas patológicas (3,4,5).

El déficit neurológico puede ser causado por la fractura patológica de forma similar a lo que se observa después de una fractura traumática, pero también puede ser secundario a fuerzas de compresión sobre la médula espinal o las raíces nerviosas por la desestructuración de la arquitectura vertebral (3,6,7) o por el propio crecimiento tumoral que, a modo de manguito, forma un verdadero anillo tumoral estrangulando la médula. La deformidad en cifosis o el desplazamiento óseo posterior pueden reducir el volumen del canal espinal y el tejido tumoral o fragmentos de la fractura pueden comprimir directamente el tejido nervioso. El déficit neurológico también puede ser causado por la infiltración de células del tejido tumoral en el tejido nervioso.

Las nuevas terapias oncológicas han prolongado las expectativas de vida de muchos de estos pacientes y la descompresión junto a la estabilización de áreas afectas por metástasis vertebrales son frecuentemente necesarias. Para determinar la eficacia del tratamiento quirúrgico de estas lesiones, hemos realizado un estudio retrospectivo de los pacientes intervenidos en nuestro departamento buscando fundamentalmente la mejoría del dolor y la recuperación de la función nerviosa.

## **MATERIAL Y MÉTODO**

Se estudiaron cientoveintiuno pacientes con metástasis en la columna vertebral, tratados quirúrgicamente en el departamento de Cirugía Ortopédica y Traumatología del Clínica Universitaria de la Universidad de Navarra entre los años 1982 y 1995. Los pacientes del presente estudio retrospectivo fueron 46 hombres y 75 mujeres que se encontraban en un rango de edad entre 3 y 81 años (media 51 años).

Los orígenes de las metástasis fueron mama en 21 pacientes, pulmón en 21, riñón en 11, próstata en 9, colon en 6, tiroides en 5, sarcoma de Ewing en 4, laringe en 4, melanoma en 4, mieloma en 4, sarcoma de partes blandas en 3, útero en 2, vejiga en 1 y otros tumores en 26 casos.

Las vértebras afectadas por la metástasis se encontraban principalmente en la región cervical en 9 casos, 33 fueron torácicas, 35 lumbares, 2 sacras y 42 casos presentaron la metástasis en más de una región.

Veintiún pacientes no recibieron tratamiento previo a la cirugía, 42 fueron tratados con quimioterapia y radioterapia, 28 sólo con quimioterapia, 19 sólo con radioterapia y en 21 pacientes se utilizaron otros tratamientos como hormonoterapia.

Para la valoración de la utilidad de la cirugía se estudió especialmente el dolor y la afectación neurológica.

Para la objetivación del dolor de los pacientes se usó la siguiente clasificación:

- D0-Asintomático,
- D1-Dolor tratable con dosis bajas de analgésicos,
- D2-Dolor tratable con dosis altas de analgésicos y
- D3-Dolor intratable.

Para valorar el déficit neurológico se utilizó la siguiente clasificación:

- M0-Sin déficit,
- M1-Sensibilidad conservada y déficit motor leve, que no impedía la deambulacion,
- M2-Sensibilidad alterada y déficit motor que impedía la deambulacion, aunque si tenía conservada cierta movilidad de extremidades inferiores (debiendo movilizarse en silla de ruedas),
- M3-Paraplejia.

La técnica quirúrgica dependió del tipo de invasión tumoral en la vértebra y el nivel afectado. El abordaje quirúrgico fue posterior en 95 casos, postero-lateral por costotranssectomía en 12, anterior en 13 y se debió utilizar doble vía de abordaje (anterior y posterior) en 11 pacientes.

En 9 pacientes sólo se resecó el tejido tumoral sin utilizar ninguna instrumentación estabilizadora; cuando estuvo indicado estabilizar el raquis, la técnica de fijación fue variada en función del segmento afecto y de algún cambio de técnica a lo largo de los 13 años en que se configura la casuística; en 22 casos se utilizaron tallos CUN con técnica de Luque, en 10 se colocaron placas de Louis, 61 casos se optó por la instrumentación CUN, en 6 se instrumentó con tallos de Harrington, en 12 casos se colocaron placas cervicales de distintos tipos y en 7 pacientes se usó cemento para dar rigidez a la instrumentación.

En 46 casos la fijación se practicó en una charnela aparte de la tóracolumbar: en 1 caso se instrumentó el área occípito-cervical utilizando placas de Roy Camille (fig. 1a. y 1b.), en 10 de localización cervico-torácica se usó técnica de Luque y en 35 se artrodesó la región lumbo-sacra con placas de Louis, tallos de Harrington o tallos CUN o de Luque con técnica de Galvestone.

En 6 pacientes se realizó la artrodesis a doble nivel y en 2 de ellos, se efectuó en el mismo tiempo quirúrgico (fig. 2a y 2b.).

## **RESULTADOS**

En lo referente al dolor en la evaluación preoperatoria, 5 pacientes se encontraban en D0, 10 en D1, 72 en D2 y 34 en D3, con lo cual 15 casos (12%) estaban asintomáticos o necesitaban muy poca medicación para aliviar el dolor. En la valoración, postoperatoria 103 de los pacientes (85%) tuvieron una valoración entre D0 y D1, 13 en D2, aunque habían mejorado respecto a su situación previa, y 5 no tuvieron mejoría (D3), siguiendo con dolor intratable. De estos 5 pacientes, se consideró que 2 ya eran "adictos" a la morfina cuando fueron operados. De modo que considerando sólo a los pacientes que se localizaban en D2 y D3, podemos decir que hubo una mejoría de 89 pacientes (83%).

En lo referente al déficit neurológico 30 pacientes estaban en M0, 18 en M1, 35 en M2 y 38 en M3, por lo que 48 pacientes (40%) podían caminar. Postoperatoriamente 45 pacientes se encontraban sin déficit (M0), 54 podían caminar con un ligero déficit (D1), 13 debieron seguir utilizando silla para trasladarse (M2) y 9 continuaron con paraplejia (M3); en suma, 99 pacientes (82%) pudieron caminar y, si consideramos sólo la mejoría de aquellos que estaban en M2 y M3, 61 pacientes (70%) mejoraron en algún grado su déficit neurológico.

Dentro de las complicaciones que tuvimos se incluyen: 2 pacientes que presentaron movilización de síntesis, 4 infecciones y 1 deshicencia de la herida operatoria.

La supervivencia fue en 94 pacientes (78%) menos de 1 año, con promedio de 5 meses, entre 1 a 2 años en 17 (14%) y de más de 2 años en 10 (8%), 2 pacientes sobrevivieron hasta 10 y 11 años con metástasis de cancer de mama.

## DISCUSIÓN

La indicación para el tratamiento quirúrgico de las metástasis vertebrales ha sido debatida ampliamente en la literatura, existiendo hoy consenso sobre sus ventajas en casos indicados y no mejorables por medidas conservadoras (8,9), de modo que la cirugía estaría indicada para las siguientes situaciones:

- a) diagnóstico en duda; la fuente del tumor primario no puede ser identificado en un 9% de los casos (10);
- b) metástasis radiorresistentes;
- c) exposición radioterápica previa; la radioterapia no puede ser usada incluso en tumores radiosensibles, cuando hay recidiva tras máxima radioterapia, por riesgo de sobrepasar tolerancia medular a la radiación y la intervención quirúrgica se transforma en primera modalidad de tratamiento;
- d) deterioro neurológico durante la radioterapia, y
- e) inestabilidad raquídea durante la radioterapia.

Estas indicaciones se han ampliado con la aceptación de métodos quirúrgicos más agresivos (11,12,13,14) a las siguientes situaciones:

- a) única recidiva;
- b) compresión progresiva de la médula por un tumor posterior);
- c) deformidad cifótica progresiva con arco posterior íntegro (descompresión anterior) y
- d) cifosis progresiva con disrupción de arco posterior (abordaje anterior y posterior).

En general el tratamiento quirúrgico debe ser individualizado y se práctica si el conservador no es posible o ha probado ser ineficaz. Se aplica a pacientes donde la metástasis ha destruido bastante hueso con dolor progresivo y colapso con fragmentos óseos que comprimen la médula directamente o si existe un manguito tumoral peridural.

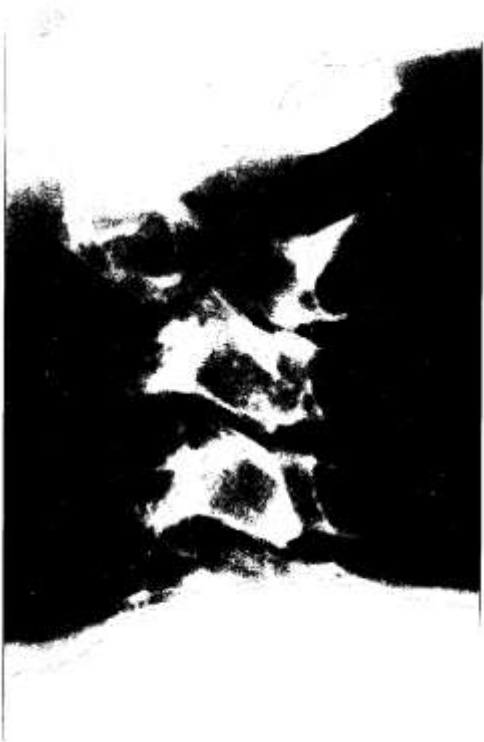El pronóstico y la supervivencia han mejorado extraordinariamente en los pacientes afectos de metástasis vertebrales en las dos últimas décadas, debido a la continua evolución de las técnicas de tratamiento conservador y quirúrgico, junto a los avances logrados en los materiales de implante que han permitido conseguir una mayor estabilización con menor fracaso del implante.

Parece justificable un tratamiento agresivo teniendo a nuestra disposición los avances en el tratamiento médico, técnicas de embolización y movilización postoperatoria pues, como consecuencia de un fracaso en el tratamiento conservador, se puede abocar a una paraplejía y ésta, por el aumento de la morbilidad, acelerar el fin del paciente.

Dado que el índice de supervivencia general de estos pacientes no supera un período superior a 6 meses para el 50% de los casos, pensamos que la cirugía paliativa puede resultar una terapéutica eficaz en los pacientes deteriorados y la restauración neurológica y reducción del dolor son beneficiosos para la calidad de vida, a pesar que ésta sea corta. Además es difícil seleccionar a los pacientes que tienen peor pronóstico de supervivencia en situaciones de emergencia cuando existe una compresión medular y déficit funcional. Sobre todo, en nuestra casuística tenemos casos con supervivencia larga de hasta 11 años, y los pacientes han estado libres de dolor o con muy pocas molestias y sin déficit neurológico, lo que les ha proporcionado una aceptable calidad de vida. Se puede decir que la supervivencia es corta sólo en promedio y en algunos casos, como en el carcinoma de tiroides, próstata o mama pueden esperarse supervivencias largas. A ser posible, la cirugía debe ser parte de un tratamiento integral realizado en equipo por diversos especialistas de forma multidisciplinaria integrada por el grupo oncológico.

## BIBLIOGRAFÍA

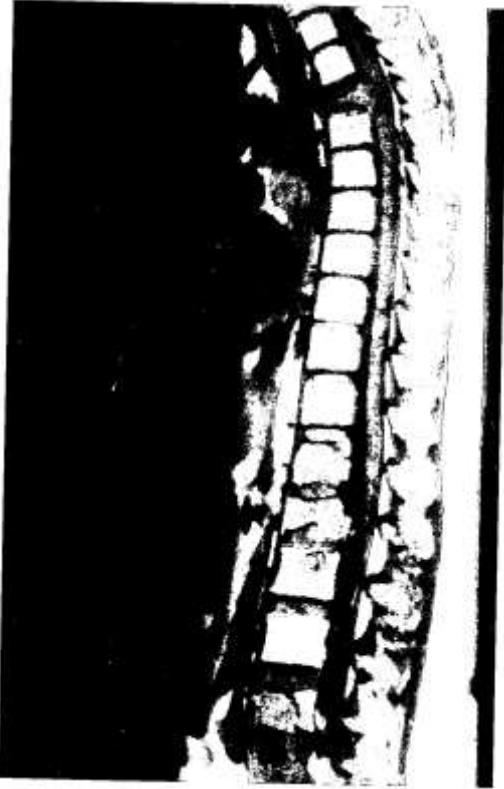1. Hendrick FR, Sheinkop MB: Management of osseous metastases. *Semin Oncol.* 1975; 2: 399-404.
2. Ortiz JA: Consideraciones actuales de las metástasis vertebrales. *Rev Ortop Traumatol.* 1996; 40: 297-305.
3. Denis F: The three column spine and its significance in the classification of acute thoracolumbar spinal injuries. *Spine.* 1983; 8: 817-831.
4. Fidler M: Pathological fractures of the cervical spine. Palliative surgical treatment. *J Bone Joint Surg (Br).* 1985; 67: 352-357.
5. Galasko C: Spinal instability secondary to metastatic cancer. *J Bone Joint Surg (Br).* 1991; 73: 104-108.
6. Jónsson B, Jónsson H, Karlström G, Sjöström L: Surgery of cervical metastases: a retrospective study. *Eur Spine J.* 1994; 3: 76-83.
7. Olerud C, Sjöström L, Jónsson H Jr, Karlström G: Posterior reduction of a pathologic spinal fracture. A case of indirect anterior dural decompression. *Acta Orthop Scand.* 1992; 63: 345-346.
8. Gilbert RW, Kin JH, Posner JB: Epidural spinal cord compression from metastatic tumor: Diagnosis and treatment. *Ann Neurol.* 1978; 3: 40-51.
9. Siegal TZ, Siegal T: Surgical considerations in the management of neoplastic spinal cord compression. *Spine.* 1989; 14: 223-228.
10. Barcena A, Lobato RD, Rivas JJ, Cordobés F, De Castro S, Cabrera A, Lamas E: Spinal metastatic disease: Analysis of factors determining functional prognosis and the choice of treatment. *Neurosurgery.* 1984; 15: 820-827.
11. Harrington KD: Current concepts review. Metastatic of the spine. *J Bone Joint Surg (Am).* 1986; 68: 1110-1115.
12. Kostuik JP, Errico TJ, Gleason TF: Spinal stabilization of vertebral column tumors. *Spine.* 1988; 13: 250-256.
13. Manabe S, Tateishi A, Abe M, Ohno T.: Surgical treatment of metastatic tumors of the spine. *Spine.* 1989; 14: 41-47.
14. Weinstein JN, y McLain RF: Primary tumors of the spine. *Spine.* 1987; 12: 843-851.



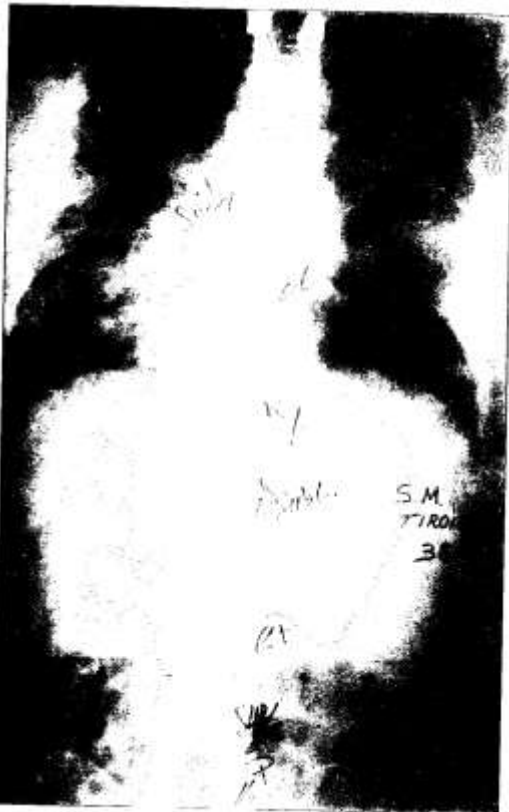
**Figura 1 A.** Radiografía cervical lateral preoperatoria de una metástasis en el cuerpo e istmo de la segunda vértebra cervical de una mujer de 39 años de edad, 4 años después del diagnóstico de un adenocarcinoma de mama.



**Figura 1 B.** Radiografía postoperatoria que muestra la artrodesis occipito-cervical con 2 placas de Roy-Camille y tornillos a nivel occipital y en la tercera y cuarta vértebra cervical que se utilizó para estabilizar el área.



**Figura 2 A.** Resonancia magnética preoperatoria de columna de una mujer de 38 años de edad, con metástasis a nivel de la cuarta y décimosegunda vértebra dorsal y primera, cuarta y quinta vértebras lumbares por un carcinoma de tiroides.



**Figura 2 B.** Radiografía postoperatoria que muestra la artrodesis que se realizó a doble nivel.