

Quiste sinovial en articulación interapofisaria lumbar. Una causa infrecuente de lumbociática.

C. Villas, M. Leyes

Dpto. de Cirugía Ortopédica y Traumatología. Clínica Universitaria. Facultad de Medicina. Universidad de Navarra

RESUMEN

Los quistes sinoviales de las articulaciones facetarias pueden ser asintomáticos o provocar dolor lumbar, con o sin clínica radicular.

Se considera que son secundarios a traumatismos o a degeneración articular, y ocurren con mayor frecuencia en pacientes con espondilolistesis.

El diagnóstico se establece con la tomografía axial computarizada o la resonancia magnética, que muestran una lesión quística adyacente a la faceta articular.

Realizamos una revisión de la literatura y presentamos un paciente con radiculopatía S1 izquierda causada por un quiste sinovial de la articulación facetaria L5-S1. El tratamiento fue curativo y consistió en la resección del quiste.

SUMMARY

Synovial cysts of the facet joints are uncommon lesions which may be asymptomatic or present as low back pain, with or without radicular symptoms. They are considered to be secondary to trauma or degenerative joint disease, and they occur more frequently in patients with spondylolisthesis. Diagnosis is normally achieved with computed tomography or magnetic resonance, which show a cystic lesion located laterally adjacent to the facet joint. We review the literature and report a patient who presented with first sacral nerve root symptoms attributable to a ganglion cyst of the left L5 S1 facet joint. Treatment was curative and consisted in excision of the cyst.

Palabras clave

Quiste sinovial. Ganglión. Articulación facetaria. Columna.

Key words

Synovial cyst. Ganglion. Facet joint. Spine.

INTRODUCCIÓN

El quiste sinovial de la articulación interapofisaria lumbar es una lesión poco frecuente (1). Hsu (2), en una amplia revisión de la literatura, recogió un total de 120 casos descritos, siendo la serie más larga de 19 casos (2) Este quiste sinovial puede ser un hallazgo casual (3, 4) o, más frecuentemente, ser responsable de dolor lumbar con o sin clínica radicular (1, 2, 5, 6, 7, 8). Presentamos el caso de una paciente afecta de una radiculopatía secundaria a la compresión de la raíz S1 derecha por un quiste sinovial de la articulación interapofisaria L5-S1.

CASO

Mujer de 55 años que consultó por presentar dolor lumbar esporádico de 5 años de evolución; en los últimos meses el dolor irradiaba por cara posterior de muslo y pierna derechos hasta el talón. No había notado pérdida de fuerza ni parestesias en las extremidades y no refería alteraciones en el control de esfínteres. El examen físico evidenció una contractura de la musculatura paralumbar, dolor a la hiperextensión y a la lateralización de la columna hacia la derecha, palpación dolorosa sobre las espinosas de L3 a S1, maniobra de Lasegue positiva en la pierna derecha a 60° y una hiporreflexia comparativa del reflejo aquileo derecho. No se objetivaron déficits motores ni sensitivos. La radiografía convencional (Figura 1) mostró lesiones artrósicas evolucionadas del raquis lumbar con discopatías lumbares e hipertrofia de macizos articulares lumbares. Con el diagnóstico clínico de radiculopatía S1 derecha se instauró tratamiento mediante reposo en cama y antiinflamatorios, con el que la paciente no mejoró después de tres semanas. Con el diagnóstico de presunción de hernia discal L5-S1 derecha realizamos una resonancia magnética preoperatoria, que mostró lesiones artrósicas de todo el raquis lumbar con signos de inestabilidad mecánica crónica, patología discal anterior a la altura de los segmentos L1-L2 y L2-L3 y estenosis degenerativa de canal a la altura L4-L5 secundaria a hipertrofia de las apófisis articulares (Figura 2). En los cortes axiales se observó una degeneración artrósica facetaria de la articulación interapofisaria L5-S1 y la presencia de una masa redondeada de aspecto quístico adyacente a dicha articulación. Esta lesión obliteraba parcialmente el agujero de conjunción derecho a la altura del segmento L5-S1 (Figura 3).

A través de una hemilaminectomía L5 resecamos la neoformación quística que se originaba en la articulación interapofisaria y comprimía la raíz S1 derecha. El examen histológico confirmó el diagnóstico de quiste sinovial. En el postoperatorio inmediato desapareció la ciatalgia. Un año después de la cirugía la paciente refiere lumbalgias ocasionales que no le limitan para su vida normal, pero no ha vuelto a presentar clínica radicular.

DISCUSIÓN

El quiste sinovial de la articulación interapofisaria es una causa poco frecuente de lumbalgia y dolor radicular (1, 2, 5) que afecta con mayor frecuencia a mujeres (1, 2) entre la quinta y sexta décadas de vida (5). Generalmente se asocia a cambios

degenerativos y su localización más frecuente en la columna lumbar es la articulación interapofisaria L4-L5 (2, 3, 4, 9, 10, 11, 12, 13, 14), en relación con la mayor movilidad del raquis lumbar a dicho nivel (5, 10, 14). Los cambios artrósicos y el aumento de la movilidad articular provocan una proliferación o herniación del tejido articular a través de un defecto en la cápsula, resultando en la formación de un quiste sinovial (2) Otros autores han implicado los traumatismos como agentes etiológicos (14, 15).

Estos quistes sinoviales provocan a menudo compresión del saco dural o de las raíces nerviosas, pero también pueden ser un hallazgo accidental en pacientes a los que se practica una laminectomía en el abordaje de una hernia discal (4).

En el diagnóstico de los quistes sinoviales se han utilizado la mielografía, la tomografía axial computarizada (TAC), la artrografía de facetas y la resonancia magnética (RM) (16, 17, 18). La mielografía no siempre es concluyente (1, 5, 6). La TAC muestra una lesión quística que puede presentar calcificaciones en su interior (2, 17, 18), y no es fácil diferenciarla de neurofibromas quísticos o fragmentos libres de grandes hienas discales (1). Esta diferenciación es sencilla con la RM (14, 19) que es la técnica diagnóstica de elección (5, 8, 19, 20, 21). Las imágenes de RM muestran una señal de mayor intensidad que la del líquido cefaloraquídeo, y de intensidad de señal similar a la del ligamento amarillo en relación con la articulación facetaria (19, 22). La utilización de agentes de contraste inyectados en el interior de los quistes demuestran su continuidad con la articulación facetaria. El diagnóstico diferencial debe establecerse con fragmentos de disco extruídos o secuestrados, tumores metastásicos, schwannomas, neurofibromas, quistes aracnoideos o perineurales, y quistes desmoides. (2).

El tratamiento es necesario sólo en aquellos casos que son sintomáticos. En algunos pacientes se ha observado la resolución espontánea del quiste con reposo y la utilización de lumbostato (2, 23). Cuando el quiste no está calcificado se pueden inyectar corticoides o realizar una aspiración percutánea (24, 25). Algunos autores han conseguido una mejoría sintomática con la inyección de corticoides epidurales (2). El tratamiento quirúrgico consiste en la resección del quiste, y está indicado especialmente en presencia de clínica radicular, siendo los resultados obtenidos satisfactorios en la generalidad de los casos (2, 7, 11, 14).

BIBLIOGRAFÍA

1. Marston R.A., Burwell M., McAuliffe T.B., Kellerman A.J. Synovial cyst of a lumbar facet joint: a rare cause of back pain and sciatica. *Eur Spine J.* 1993; 2: 56-7.
2. Hsu K.Y., Zucherman J.F., Shea W.J., Jeffrey R.A. Lumbar intraspinal synovial and ganglion cysts (Fact cysts). Ten-year experience in evaluation and treatment. *Spine.* 1995; 20: 80-9.
3. Hemminghytt S, Daniels D.L., A.L., Haughton V.M. Intraspinal synovial cysts: natural history and diagnosis by CT. *Radiology.* 1982; 145: 375-6.
4. Sachdev V.P., Savitz M.H., Hindi A.I., Goldstein H.B. Synovial cysts of the lumbar facet joint. *Mt Sinai J Med.* 1991; 58: 125-8.

5. Liu S.S., Williams K.D., Drayer B.P., Spetzler R.F., Sonntag V.K. Synovial cysts of the lumbosacral Spine: Diagnosis by MR imaging. *AJR Am j Roentgenol.* 1990; 154: 163-6.
6. Sampson M.A. acute extradural compression due to an intraspinal synovial cyst: CT and myelogram appearance. *Clin radiol.* 1990; 41: 433-4.
7. Abdullah AF, Chambers R.W., Dat D.F. Lumbar nerve root compression by synivial cysts of the ligamentum flavum: Report of four cases. *J Neurosurg.* 1984; 60: 617-20.
8. Casselman E.S. Radiological recognition of symptomatic spinal synovial cysts, *AJN Am J. Neuroradiol.* 1985; 9: 971-3.
9. Baum J.A., Hanley E.N. Intraspinal synovial cyst simulating spinal stenosis. *Spine.* 1986; 11: 487-9.
10. Budris D.M. Radiologic case study, intraspinal lumbar synovial cyst. *Orthopedics.* 1991; 14: 618-20.

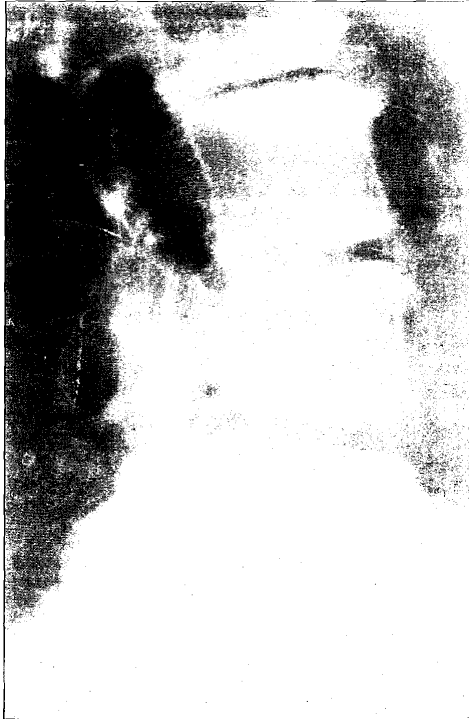

Figura 1. Radiografía lumbar lateral que muestra lesiones artrósicas evolucionadas con discopatías a múltiples niveles.

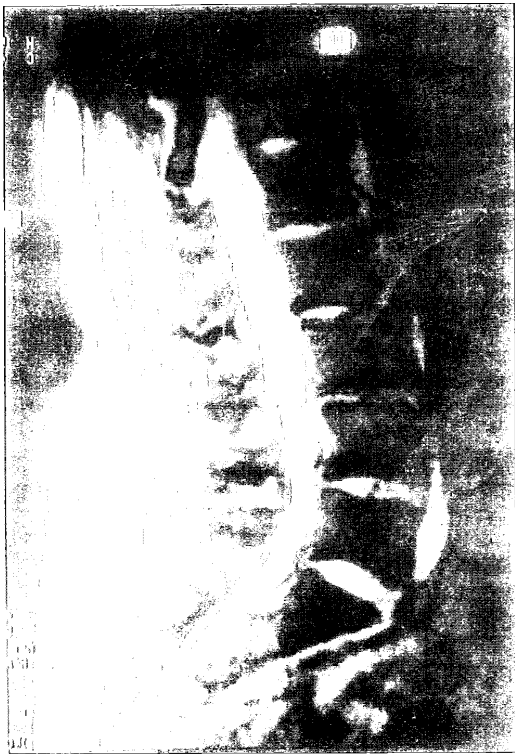

Figura 2. Corte sagital de RM, que evidencia lesiones artrósicas del raquis lumbar, con signos de inestabilidad mecánica crónica, patología discal anterior a la altura de los segmentos L1-L2 y L2-L3 y estenosis degenerativa de canal a la altura L4-L5.

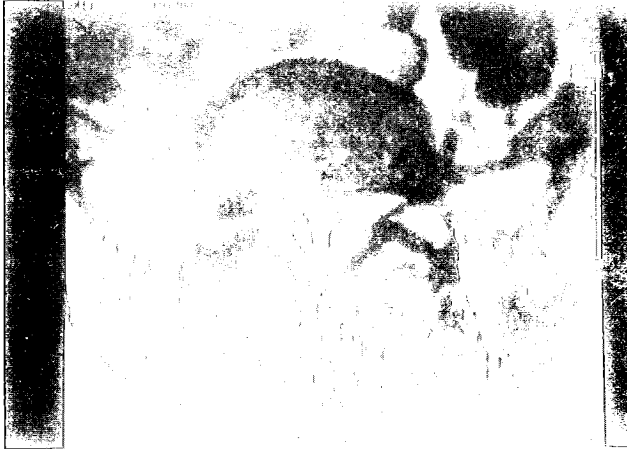


Figura 3. Corte axial de RM en el que se observa degeneración artrósica de la articulación interapofisaria L5-S1 derecha y la presencia de un quiste sinovial adyacente a dicha articulación.