

Acceso venoso central mediante cápsulas de inyección subcutáneas. Serie de 124 dispositivos

M. Albiach*, C. Benito*, J. González*, E. Balén*, F. Pardo***, J. Álvarez-Cienfuegos***, J.L. Hernández** y J. Voltas***

*Médico residente. **Médico colaborador. ***Médico consultor.

Departamento de Cirugía General y Digestiva, (Dr. J. Voltas). Clínica Universitaria de Navarra.

RESUMEN

Presentamos una serie de 111 pacientes (límites: 9 meses - 78 años) en los que se colocaron 124 dispositivos como modalidad de acceso venoso central. Se analizan las complicaciones aparecidas durante su utilización, que actualmente sobrepasa los 1.100 meses, y se comentan aspectos técnicos de colocación con influencia sobre la morbilidad del sistema. La media actual de funcionamiento se sitúa en 9,9 meses por persona, con una tasa de complicaciones del 19 %.

PALABRAS CLAVE

Cámaras subcutáneas. Acceso venoso prolongado.

ABSTRACT

CENTRAL VENOUS ACCESS WITH SUBCUTANEOUS INJECTION CAPSULES. SERIES OF 124 DEVICES

We present a series of 111 patients (age range, 9 months-78 years) in whom 124 devices for central venous access were placed. We analyze complications occurred during their use, currently exceeding 1.100 months and discuss technical aspects of placement influencing on the morbidity caused by the system. Current mean working time is 9.9 months per patient and complication rate is 19 %.

KEY WORDS

Subcutaneous chambers. Long-term venous access.

INTRODUCCIÓN

El desarrollo de catéteres de silicona y poliuretano ha supuesto una importante innovación en el acceso venoso central. Conectados a una cámara subcutánea y con una tolerancia excelente estos catéteres intentan solucionar los problemas clásicos de las vías venosas (obstrucción, trombosis, sepsis, etc.).

Estos dispositivos han sido diseñados para permanecer funcionantes durante largo tiempo con unos cuidados mínimos. Su utilización es grande, pues permiten toda clase de aporte (fluidoterapia, antibioterapia, alimentación parenteral) así como ex-tracciones sanguíneas para determinaciones analíticas.

Utilizados inicialmente en pacientes oncológicos para tratamientos quimioterápicos prolongados, sus excelentes resultados han ampliado progresivamente su campo de utilización. No existen límites de edad para su uso, excepto por dificultad técnica, lo que los hace especialmente útiles en pediatría.

MATERIAL Y MÉTODOS

Entre enero de 1985 y enero de 1989 se han colocado 124 dispositivos en 111 pacientes, 62 de ellos en menores de 16 años. La edad media de los pacientes fue de 25 años (límites: 9 meses-78 años). En la tabla 1 se muestra la enfermedad de base.

Los dispositivos empleados han sido el Implantofix[®] (Palex) con catéter de poliuretano, en 94 casos, y el Port-a-Cath[®] (Pharmacia), de silicona, en 30 casos, todos con un diámetro interno mayor a 1 mm, excepto en un enfermo de 9 meses.

El tratamiento utilizado con mayor frecuencia ha sido la canulación de la vena cefálica (tabla 2). De preferencia se empleó anestesia local, pero el gran número de enfermos pediátricos ha obligado a utilizar anestesia general en muchas ocasiones (tabla 3). Se realizó profilaxis antibiótica con cloxacilina, antes de la colocación. Durante la intervención, se comprobó por escopia la situación del catéter, y se confirmó a las 24 horas mediante radiografía de tórax.

El dispositivo se utilizó desde el mismo momento de su colocación, tanto para extracciones como para fluidoterapia, medicación, hemoterapia y alimentación parenteral (en algunos casos a domicilio). El personal de enfermería fue periódicamente informado sobre cuidados de mantenimiento, utilización y finalidad de los dispositivos.

RESULTADOS

Se han colocado 124 dispositivos en 111 enfermos. En la actualidad 54 pacientes tienen dispositivo funcionante (tabla 4). En la tabla 5 se muestran las causas de fallo o no utilización actual del sistema.

El tiempo de utilización global de toda la serie sobrepasa los 1.100 meses, con una media de 9,9 meses por paciente y 8,8 por dispositivo. En niños menores de 16 años, estas cifras ascienden a 12,2 y 10,2 meses, respectivamente.

En la tabla 6 se recogen las complicaciones aparecidas que afectaron a 18 enfermos (16 %), y obligaron a realizar 13 recambios del dispositivo en 9 pacientes. En 2 niños se efectuaron 3 colocaciones. La infección ha sido la complicación más frecuente (tabla 7). En 9 pacientes se sospechó infección por presentar cuadro séptico y hemocultivo positivo. En 7 de ellos se demostró la existencia de contaminación en punta de catéter y/o reservorio. En una ocasión el germen detectado en hemocultivo, no coincidió con el encontrado en el dispositivo. En todos los casos de alimentación parenteral se tomaron cultivos de la misma, siendo siempre negativos. Todos los enfermos respondieron a la antibioterapia y retirada del sistema.

Un niño lleva 42 meses ininterrumpidos de funcionamiento sin complicación, y otros tres sobrepasan los 30 meses. En 75 casos se ha usado el dispositivo para alimentación parenteral.

DISCUSIÓN

Los nuevos catéteres, de materiales altamente tolerados por el organismo, como la silicona o el poliuretano^{1,2}, han disminuido considerablemente la incidencia de complicaciones obstructivas y trombóticas en el uso de vías de infusión venosa. Por otra parte, la cámara subcutánea donde está engastado el catéter minimiza el riesgo de infección si se cumplen sencillas normas de utilización^{3,4}.

Su principal indicación es la administración de quimioterapia por largos períodos de tiempo⁵⁻¹³, pero los buenos resultados han potenciado su empleo en otras circunstancias, que deben tener en común el precisar una vía venosa de larga duración, para uso continuo o intermitente en diferentes grupos de edad¹⁴⁻¹⁷.

La técnica de implantación es por canulación o por punción directa.^{18,19} En ambos casos debe realizarse un bolsillo subcutáneo a distancia para el acceso al sistema. Nosotros preferimos la canulación, ya que la punción en pacientes con dificultad previa para acceder a yugular o subclavia, precisa de manipulación y tratamiento amplios. El acceso periférico lo realizamos por cefálica izquierda, a nivel de surco deltopectoral, para en caso de necesidad acceder a subclavia. No obstante, dejamos preparado en el campo la zona de proyección de la yugular externa en la piel. En nuestras primeras implantaciones utilizamos de primera elección la yugular externa, pero ello implica una curva forzada y una mayor longitud del catéter para tunelizarlo hasta la zona infraclavicular, con una mayor morbilidad. No utilizamos el tratamiento por safena, por la mayor incidencia de trombosis venosa.

La cámara subcutánea debe alojarse a distancia de la zona de introducción del catéter, y en áreas de poca movilidad. De acuerdo con la mayoría de los autores^{3,19,20,21} la situamos infraclavicular, aprovechando el borde inferior de la incisión de tratamiento. Es importante dejar un buen almohadillado subcutáneo para evitar decúbitos, favorecidos por las punciones repetidas e infección local (fig. 1). Por otra parte, es

aconsejable fijar la cámara al plano aponeurótico para evitar los desplazamientos²² y los acodamientos del catéter (fig. 2).

Las obstrucciones del catéter están en clara relación con su diámetro interno^{20,23-25}, y con el uso inadecuado. La extracción de sangre sin un lavado posterior origina trombos en el reservorio y en el catéter, que, una vez organizados, son difícilmente eliminables con medidas conservadoras como el empleo de urocinasa o estreptocinasa^{19,26,27}.

La imposibilidad de extraer sangre se debe considerar como una trombosis subclínica, una vez descartada la trombosis venosa profunda según los criterios de Jacob y Strum^{19,23}.

La desconexión del catéter, con migración del mismo, y la salida de la membrana de silicona del reservorio, son complicaciones meramente técnicas, y corregibles con la mejora de los materiales, siendo imputables a un defecto de los mismos²⁸.

En un caso apareció trombosis clínica de cava superior a los 8 meses de colocado el dispositivo, que evolucionó favorablemente con la retirada del catéter y heparinización a dosis terapéuticas. La incidencia de esta complicación es similar a la descrita por otros autores^{19,24}. Apareció en una paciente portadora de un catéter de poliuretano, inicialmente el menos trombogénico^{1,2}, y no había recibido alimentación parenteral.

Cuando la infección aparece en las dos primeras semanas de su uso, debe sospecharse que la contaminación se produjo durante la cirugía. Posteriormente, suele deberse a mantenimiento inadecuado o utilización sin las debidas medidas de asepsia, lo que resalta la importancia de la información actualizada al personal de enfermería.

Esta modalidad de acceso venoso central permite, con unos cuidados mínimos de mantenimiento, una prolongada utilización en todos aquellos pacientes, oncológicos o no, que precisen una vía venosa de forma continuada o intermitente. Sus características la hacen especialmente útil en niños.

BIBLIOGRAFÍA

1. Pottecher T, Forrler M, Picardat P, Krause D, Bellocq JP, Otteni JC. Thrombogenicity of central venous catheters: prospective study of polyethylene, silicone and polyurethane catheters with phlebography or postmortem examination. *Eur Anaesthesiol* 1984; 1: 361-365.
2. Di Costanzo J, Sastre B, Choux R, Karpasian M. Mechanism of thrombogenesis during total parenteral nutrition: Role of catheter composition. *J Parenter Enter Nutr* 1988; 12: 190-194.
3. Bothe A, Piccione W, Ambrosino J, Benotti P, Lokich J. Implantable central venous access system. *Am J Surg* 1984; 147: 565-569.
4. Shirley O, Francis S. Infections associated with use and care of implantable vascular access device. 1986; 23 (abstract).
5. Krul EJ, Van Leeuwen EF, Vos A, Voute PA. Continuous venous access in children for long-term chemotherapy by means of an implantable system. *J Pediatric Surg* 1986; 21: 689-690.

6. Lorenz M, Hottenrott C, Seufert RM, Encke A. Long term experience with totally subcutaneously implanted infusion chambers used as permanent central venous access. *Langenbecks Arch Chir* 1988; 375: 302-309.
7. Appelqvist P, Pantzar P. A new site for totally implanted central venous access system in patients with malignancy: Long term results of 10 cases. *J Surg Oncol* 1968; 38: 1-3.
8. Pepelaer van Driel OJ, Kuin CM, van de Velde CJM. Surgically implanted subcutaneous venous access devices in cancer patients. *J Surg* 1988; 40: 97-99.
9. Albiach M, Chamorro A, Ahenke A, Benito C, Hernández JL. Acceso venoso central mediante cápsulas de inyección subcutáneas. *Oncología* 1988; 11: 302-305.
10. De Andrés Ibáñez JA, Vila Sánchez M. Acceso venoso central prolongado (I). Evolución técnica. *Neoplasia* 1987; 4: 35-38.
11. Kessler W, Hoffman R, Wicky B, Anqwerd R. Simplification of long term chemotherapy using a fully implantable drug delivery system. *Congres Annual de la Societe Suisse de Chirurgie*, junio, 1984; 20-23 (abstract).
12. McGovern B, Solenberger R, Reed K. A totally implantable venous access system for long-term chemotherapy in children. *J Pediatr Surg* 1985; 20: 725-727.
13. Bland K, Woodcock T. Totally implantable venous access system for cyclic administration of cytotoxic chemotherapy. *Am J Surg* 1984; 147: 815-816.
14. Albiach M, Hernández JL, Duarte S, Benito C, Ahenke A, Voltas J. Utilización de cápsulas subcutáneas como vía de aporte de alimentación parenteral total. *Nutrición Hospitalaria* 1988; 3 (5): 340-343.
15. Stead RJ, Davidson TI, Duncan FR, et al. Use of a totally implantable system for venous access in cystic fibrosis. *Thorax* 1987; 42: 149-150.
16. Golladay ES, Mollet DL. Percutaneous placement of a venous access port in a pediatric patient population. *J Pediatr Surg* 1986; 21: 683-684.
17. Albiach M, Benito C, Vega M, Sierrasesumaga L, Hernández JL. La utilización de reservorios subcutáneos como método de acceso venoso central en pediatría. *Ann Esp Pediatr* 1988; 29: 11-14.
18. Del Campo C. Simplified insertion of the Port-a-Cath implantable drug delivery system. *Can J Surg* 1985; 28: 435-436.
19. Jacob J, Lokich J, Bothe A, Benotti P, Moore C. Complications and management of implanted venous access catheters. *J Clin Oncol* 1985; 3: 710-717.
20. Gyves J, Ensminger W, Niederhuber J et al. Totally implanted system for intravenous chemotherapy in patients with cancer. *Am Med* 1982; 73: 841-845.
21. Queralt C, Miguelena J, Bascuas J, Laguens G, Celaya S, Lozano R. Sistema de acceso venoso central permanente para quimioterapia: consideraciones técnicas. *Cir Esp* 1988; 49: 908-911.
22. Meranze S, Burke D, Feurer I, Mullen J. Spontaneous retraction of indwelling catheters: previously unreported complications. *J Parenter Enter Nutric* 1988; 12: 310-312.
23. Strum S, McDermed J, Korn A, Corine J. Improved methods for venous access: The Port-a-Cath, a totally implanted catheter system. *J Clin Oncol* 1985; 3: 710-717.
24. Champault G. Catheters totalement implantables pour chimiothérapie anticancéreuse. *J Chir* 1985; 122: 269-277.

25. Niederhuber J, Ensminger W, Gyves J, Liepman M, Doan K, Cozzi E. Totally implanted venous and arterial access system to replace external catheters in cancer treatment. *Surgery* 1982; 92: 706-712.
26. Raschold E, Sterchi M, Jackson D et al. Evaluation of a totally implantable system for venous access. ASCO, 1984 (abstract).
27. Gyves J, Ensminger W, Neiderhuber J et al. A totally implanted injection Port System for blood sampling and chemotherapy administration. *JAMA* 1984; 251: 2.538-2.541.
28. Lokich J, Bothe A, Fire N, Perri J. The delivery of cancer chemotherapy by constant venous infusion. *Cancer* 1982; 50: 2.731-2.735.

Tabla 1. Enfermedad de base	
Tumores sólidos o hematológicos	100
Otros	11
Inmunodeficiencias	5
Mucoviscidosis	1
Linfangiectasia intestinal	1
Anemia Blackfan-Diamond	1
Enfermedad de Hirschprung	1
Intestino corto	
Congénito	1
Posquirúrgico	1

Tabla 2. Tratamiento	
Canulación	
Cefálica	90
Yugular externa	25
Canulación + punción	
Yugular interna	1
Subclavia	8
Total	124

Tabla 3. Anestesia	
Local	72
General	52 *
* 10 casos simultáneamente resección de tumor primario y colocación de dispositivo.	

Tabla 4. Estado actual de los dispositivos		
	Pacientes	Dispositivos
No funcionantes	57	61
Media funcionamiento	8,6	8
Funcionantes	54	63
Media funcionamiento	11,1	9,52

Tabla 5. Causas del cese del funcionamiento	
Fallecimiento	45
Retirada por curación	5
Complicaciones	9
Sospecha de infección no confirmada	2
Total de dispositivos	61

Tabla 6. Complicaciones	
Sepsis	7
Obstrucción del catéter-reservorio	4
Repermeabilizable	1
No repermeabilizable	3
Acodamiento de catéter	2
Decúbito reservorio	2
Salida de membrana de silicona	2
Imposibilidad de extracción de sangre	2
Absceso local	1
Trombosis de cava superior	1
Migración catéter	1
Neumotórax	1
Malposición punta catéter	1

Tabla 7. Sépsis	
Staphylococcus epidermis	2
Pseudomonas aeruginosa	2
Pseudomonas cepacea	1
Escherichia coli	1
Enterococo	1
Total	7 (5,5 %)

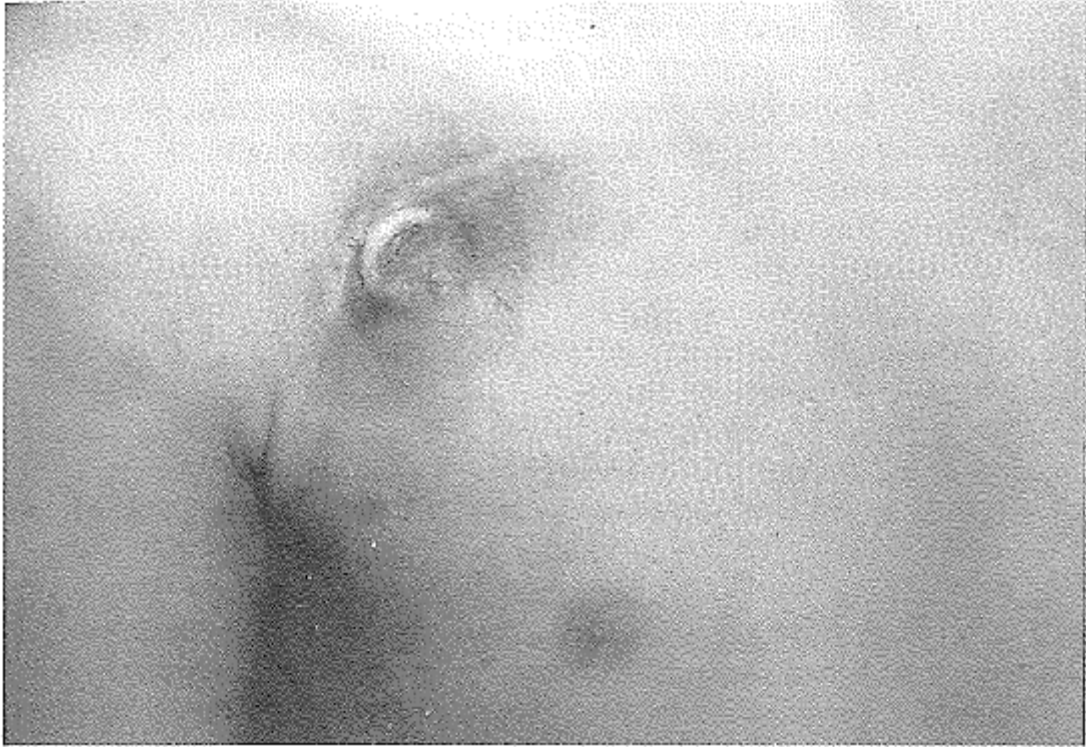

Figura 1. Decúbito de reservorio tras infección local de la zona.

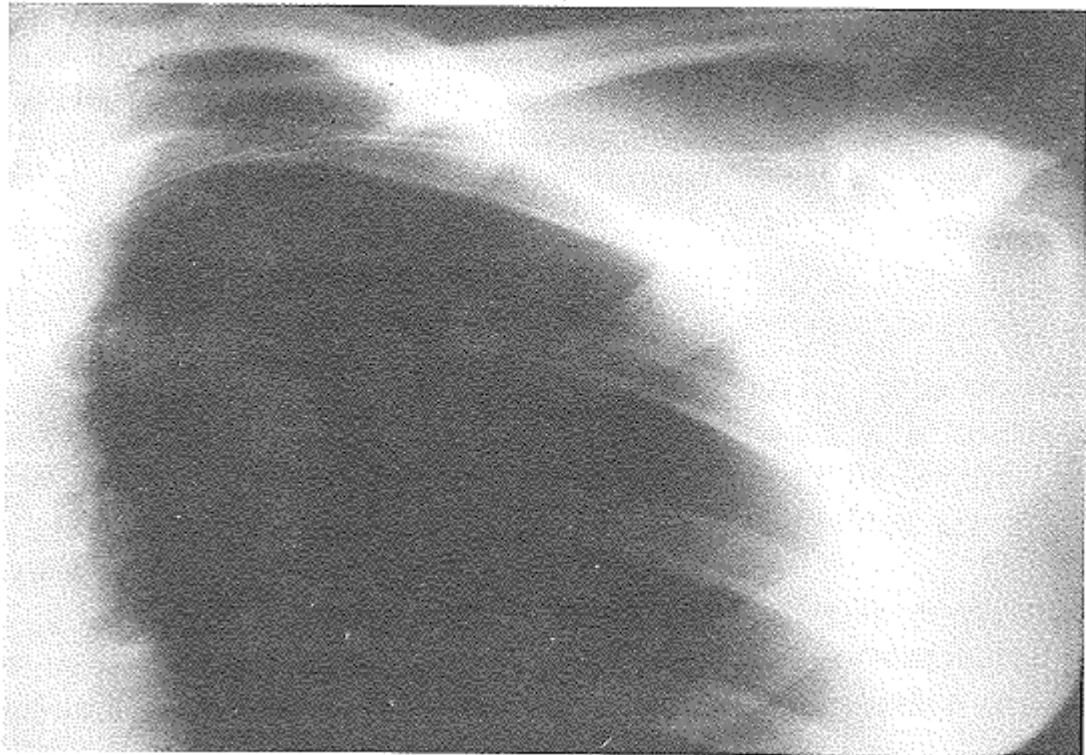


Figura 2. Radiografía de tórax. Acodamiento del catéter a su salida.