

Defecto vertebral múltiple con otras anomalías acompañantes

E. García Barrecheguren, M. Alfonso Olmos y J.L. Beguiristáin Gúrpide

Departamento de Cirugía Ortopédica y Traumatología. Clínica Universitaria de Navarra. Pamplona.

(An Esp Pediatr 2001; 54: 409-410)

CASO CLÍNICO

Niño de 5 años y medio, nacido por parto espontáneo con presentación podálica, a las 40 semanas, con un peso de 2.700 g y 47 cm de longitud. Incontinencia urinaria y fecal (disonía anal). Criptorquidia bilateral (forma abdominal). Otitis izquierda de repetición. No existían alergias medicamentosas. El paciente se desplaza arrastrándose con apoyo de las extremidades superiores y rodillas (fig. 1).

En la exploración física se observa cifosis dorsal angular con gran prominencia ósea central.

Nalgas estrechas y aplanadas con acortamiento del surco interglúteo y formación de hoyuelos lateralmente a la hendidura.

Rodillas en flexo. Derecha, flexión, 115°, extensión, -105°; izquierda, flexión, 105°, extensión, -90°. Membrana

poplíteo bilateral. Caderas: derecha rígida en extensión, izquierda flexoextensión, 15° pasiva, abducción 15° bilateral. Pies equinovaros rígidos debajo de las malgas. Sensibilidad táctil profunda conservada. Cicatrices en cara medial de ambos muslos y rodillas (varios intentos de corrección quirúrgica del flexo de rodillas).

La radiografía de columna anteroposterior reveló tórax ancho, costillas paralelas, anomalía del desarrollo de las vértebras de la porción torácica inferior, lumbar y ausencia total de sacro. Displasia acetabular bilateral con luxación alta de caderas (fig. 2).

Consultó por posibilidades de tratamiento para conseguir una mejoría funcional.

PREGUNTA

¿Cuál es su diagnóstico?

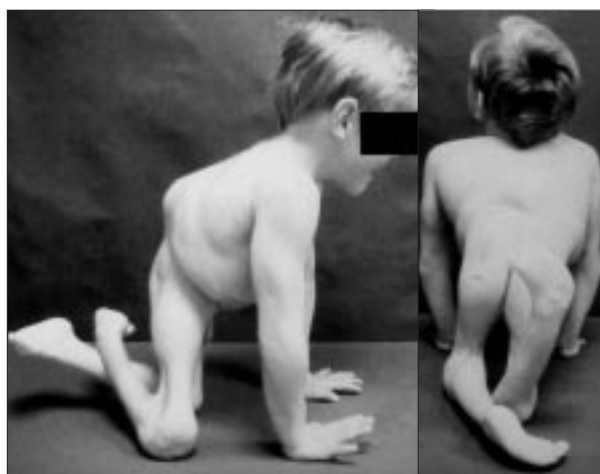


Figura 1. El mor fototipo característico de esta enfermedad ha llevado a denominar a estos pacientes "niños Buda".

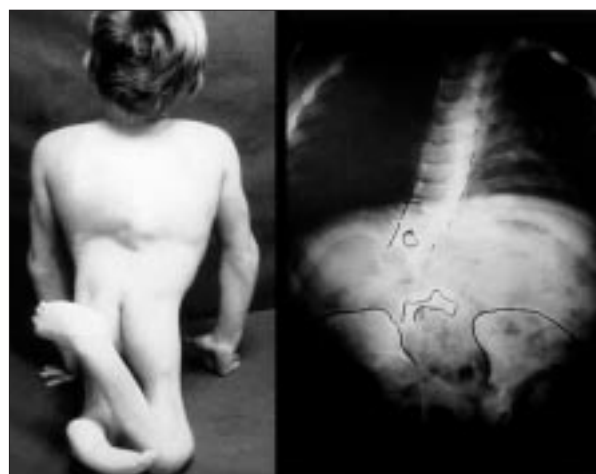


Figura 2. Desaparición de varios segmentos vertebrales. En el dorso se observa una prominencia ósea que corresponde al último segmento vertebral presente.

Correspondencia: Dra. E. García Barrecheguren.
Clínica Universitaria de Navarra.
Avda. Pío XII, s/n. 31008 Pamplona.
Correo electrónico: egarciab@unav.es

Recibido en junio de 2000.

Aceptado para su publicación en septiembre de 2000.

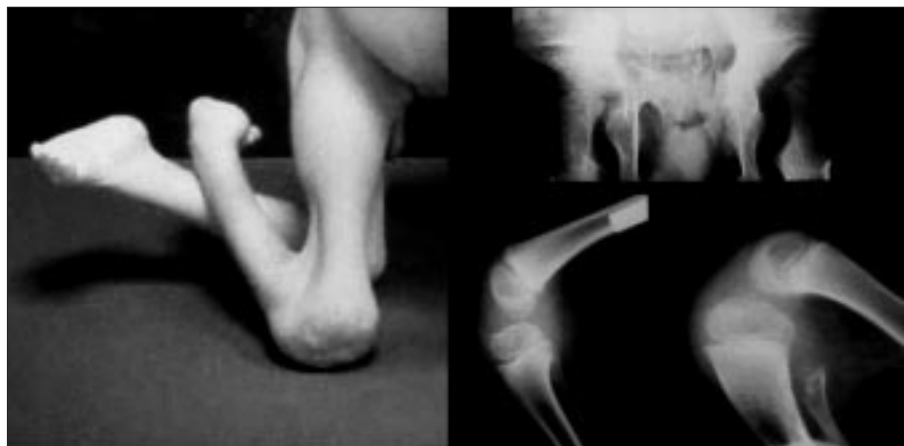

Figura 3. Obsérvese el importante flexo de rodillas con la presencia de membrana poplíteea. Luxación teratológica de caderas. Pies zambos rígidos bajo los glúteos.

SÍNDROME DE REGRESIÓN CAUDAL: AGENESIA DE SACRO

Las malformaciones congénitas de la cintura pélvica pueden producirse en el contexto de una enfermedad generalizada del esqueleto (p. ej., acondroplasia, displasia cleidocraneal, etc.) o en el marco de una malformación loco regional. Estas últimas se integran en el grupo de las disostosis, lo que supone de forma constante la asociación de anomalías viscerales, urológicas o neurológicas, por lo que se conocen bajo el nombre de síndrome de regresión caudal. Este síndrome engloba desde una aplasia coccígea asintomática hasta una agenesia sacra, lumbar e incluso torácica a distintos niveles con graves déficit neurológicos; pero lo más frecuente es la ausencia total o parcial sacra, por lo que el término de agenesia sacra, agenesia caudal o síndrome de regresión caudal se utilizan como sinónimos¹.

Existen diversas clasificaciones de las agenesias sacras. La más conocida es la de Renshaw^{2,3}, en la actualidad modificada por Pang, según las características radiológicas de las malformaciones y su intensidad.

Puesto que la frecuencia de las malformaciones viscerales asociadas es muy similar con independencia de la gravedad de la alteración ósea, creemos útil la clasificación de Bollini y Jauve basada en la existencia y tipo de problemas ortopédicos¹.

Grupo I. Agenesia sacra total con agenesia lumbar o toracolumbar de altura variable.

Problemas ortopédicos: flexo de cadera; flexo grave de rodilla con membrana poplíteea; inestabilidad espino-pélvica si existe cifosis.

Grupo II. Disgenesia de articulaciones sacroilíacas.

Problemas ortopédicos: escoliosis angular variable; traslación del tronco.

Grupo III. Agenesia sacra parcial con articulaciones sacroilíacas estables (S2).

Problemas ortopédicos: posibilidad de displasia de caderas; deformidad unilateral de pie.

Este caso se corresponde con una agenesia sacra total con agenesia lumbar múltiple (grupo I), con luxación teratológica de caderas, rodillas flexas irreducibles, con membrana poplíteea y pies zambos irreducibles, además de una cifosis funcional (fig. 3).

El polimorfismo de esta enfermedad supone un enfoque multidisciplinario incluyendo como gesto terapéutico y supone lograr la bipedestación mediante aparatos ortopédicos y así una mejor integración social la desarticulación de ambas rodillas y la estabilización de la columna dorsolumbar a ilíacos^{1,4,5}.

BIBLIOGRAFÍA

1. Bollini G, Jauve JL, Cottalorda J. Malformations congénitales de la ceinture pelvienne. *Encycl Méd Chir (Elsevier, Paris-France), Appareil locomoteur* 1994; 15: 225-310.
2. Méndez MJ, Cid E, Rodrigo E. Nota clínica: síndrome de regresión caudal. *An Esp Pediatr* 1996; 44: 405-408.
3. Ruiz JA, Molina MI, Moros M et al. Nota clínica: Agenesia parcial de sacro y microcefalia: Una asociación poco frecuente. *An Esp Pediatr* 1997; 46: 607-610.
4. Nataraajan MC. Surgical treatment of nonprogressive neurological deficits in children with sacral agenesia. *Neurosurg* 1996; 38: 1133-1138.
5. Van Buskirk CS, Ritterbusch JF. Natural history of distal spinal agenesia. *J Pediatr Orthop* 1997; 6: 146-152.