

CIRUGÍA ESPAÑOLA

www.elsevier.es/cirugia



La imagen del mes

Hernia de Morgagni

Morgagni hernia

Nicolás Pedano*, Fernando Rotellar, Pablo Martí-Cruchaga y Javier A. Cienfuegos

Cirugía General y del Aparato Digestivo, Clínica Universitaria de Navarra, Pamplona, España

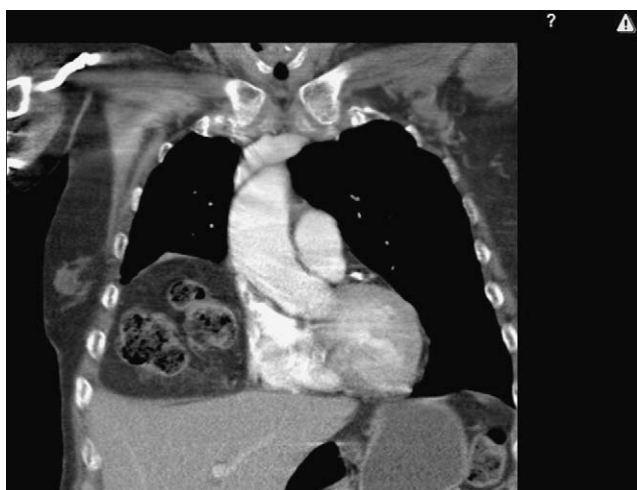


Figura 1

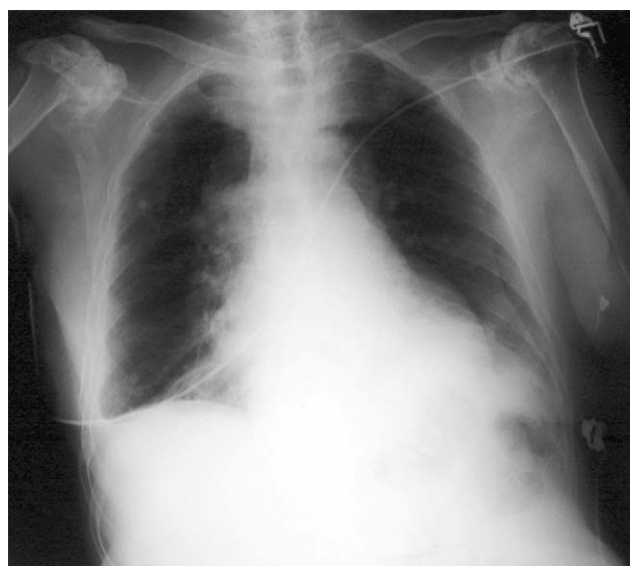

Figura 2

Mujer de 80 años de edad, asintomática hasta hacía unos meses, que consulta por presentar disnea progresiva hasta hacerse de mínimos esfuerzos. Refería episodios de opresión centrotorácica no irradiada, que ocurrían al realizar mínimos esfuerzos. Notaba edema de tobillos, sobre todo del izquierdo, al final del día. Antecedentes personales; no alergias medicamentosas conocidas e hipertensión arterial en tratamiento médico. Se realiza radiografía de tórax, en la que se evidencia gran masa paracardiaca derecha con niveles hidroaéreos. Se completa el estudio con tomografía computarizada torácica (fig. 1), que reveló ascenso de asas del colon transverso por un defecto diafragmático anteromedial derecho compatible con hernia de Morgagni, que produce atelectasia pasiva del segmento medial de lóbulo medio derecho. Con el diagnóstico de dificultad respiratoria por hernia de Morgagni, se decide intervención quirúrgica vía laparoscópica, con lo que se consigue reducir el contenido herniario, extirpar el saco y reparar el orificio diafragmático con malla compuesta (polipropileno y Gore-Tex). En la radiografía de control postoperatorio (fig. 2), se evidencia la reducción del contenido herniario y la reexpansión completa del pulmón.

*Autor para correspondencia.

Correo electrónico: npedano@unav.es (N. Pedano).

0009-739X/\$ - see front matter © 2008 AEC. Publicado por Elsevier España, S.L. Todos los derechos reservados.

doi:10.1016/j.ciresp.2009.01.011