

Miocarditis aguda: diagnóstico mediante resonancia magnética cardiaca

Diagnosis of acute myocarditis with cardiac magnetic resonance imaging

G. Bastarrika¹, P. M. Azcárate², J. Arias¹, J. C. Pueyo¹, S. Castaño², J. J. Gavira²

RESUMEN

Las miocardiopatías son una causa frecuente de morbimortalidad. Entre las miocardiopatías específicas se incluye la miocarditis, una entidad que con frecuencia se presenta con manifestaciones clínicas inespecíficas y puede resultar de difícil diagnóstico o incluso pasar desapercibida. El éxito de las técnicas tradicionalmente empleadas para el diagnóstico de miocarditis, incluyendo la biopsia endomiocárdica, es limitado. Tras su implantación en la práctica clínica, la resonancia magnética (RM) cardiaca se ha convertido en la mejor técnica diagnóstica no invasiva disponible para el diagnóstico de miocarditis aguda.

Palabras clave. Resonancia magnética. Corazón. Miocardiopatías. Miocarditis.

ABSTRACT

Cardiomyopathies are a common cause of morbidity and mortality. Myocarditis, which is included among specific cardiomyopathies, frequently presents non-specific clinical manifestations and thus may be difficult to diagnose, or even be misdiagnosed. Traditionally employed diagnostic techniques, including endomyocardial biopsy, have been shown to be of limited value. Following its overall implantation in clinical practice, cardiac magnetic resonance imaging (MRI) is nowadays widely considered to be the best non-invasive diagnostic tool available for diagnosing myocarditis.

Key words. Magnetic resonance imaging. Heart. Cardiomyopathies. Myocarditis

An. Sist. Sanit. Navar. 2009; 32 (2): 275-278

1. Servicio de Radiología. Clínica Universidad de Navarra. Pamplona.
2. Departamento de Cardiología. Clínica Universidad de Navarra. Pamplona.

Recepción: 21 de enero 2009
Aceptación provisional: 27 de febrero 2009
Aceptación definitiva: 24 de marzo 2009

Correspondencia

Gorka Bastarrika
Servicio de Radiología
Clínica Universidad de Navarra
Avenida Pío XII, 36
31008 Pamplona
Tfno. 948255400
Fax 948296500
E-mail: bastarrika@unav.es

INTRODUCCIÓN

La resonancia magnética (RM) aporta información diagnóstica y pronóstica en las miocardiopatías. En particular, la RM ha demostrado ser una técnica excelente para evaluar la miocardiopatía dilatada al permitir diferenciar la etiología isquémica de las causas no isquémicas^{1,2}. Entre las últimas, se conoce que la RM puede ser una técnica útil para diagnosticar miocarditis y diferenciar esta enfermedad de otras entidades que pueden cursar con una sintomatología clínica similar, como el infarto agudo de miocardio. En este trabajo se presenta el caso de un varón joven que acudió al Servicio de Urgencias por dolor torácico agudo.

CASO CLÍNICO

Paciente varón de 43 años de edad, sin factores de riesgo cardiovascular conocidos, acudió al Servicio de Urgencias de otro centro hospitalario por vómitos y mareo acompañado de cortejo vegetativo tras dos días de malestar general. Refería un cuadro catarral de cinco días de evolución. En la analítica se objetivó leucocitosis de 17.000, creatinina 1,1 mg/dL; s-Creatina quinasa (CPK) 309 UI/L; CK-MB 65 UI/L; Troponina I 5,11. Las enzimas cardíacas seriadas durante el periodo de observación mostraron cifras de CPK de 950 UI/L; CK-MB 167 UI/L; Troponina T positiva. El paciente presentó bloqueo de rama izquierda con la aparición de dolor centrotorácico opresivo no irradiado, que se normalizó tras nitroglicerina sublingual. Ante la sospecha de un síndrome coronario agudo el paciente fue remitido a nuestro centro para la realización de un cateterismo cardíaco.

Al ingreso, la exploración física y la auscultación cardiopulmonar fueron normales. Las enzimas cardíacas fueron troponina T 1,09 ng/mL; CPK 463 UI/L; CPK-MB: 24,7 UI/L. En el ecocardiograma se observó un ventrículo izquierdo ligeramente dilatado (diámetro telediastólico: 59 mm) con función sistólica global deprimida (fracción de eyección: 0,40-0,45). El cateterismo realizado para descartar enfermedad coronaria mostró arterias coronarias sin lesiones angiográficamente significativas y un ventrículo izquierdo con función sistólica global conservada e hipoquinesia ligera anterolateral, apical y diafragmática. Ante el resultado de estas exploraciones y la sospecha clínica de miocarditis aguda se decidió realizar una reso-

nancia magnética cardíaca. Esta exploración puso de manifiesto dilatación del ventrículo izquierdo (diámetro telediastólico 60 mm, volumen telediastólico del ventrículo izquierdo ajustado por superficie corporal 99 ml/m²) con función sistólica conservada (fracción de eyección: 0,63) (Fig. 1A, 1B). Las secuencias anatómicas potenciadas en T2 mostraron áreas de hiperintensidad de señal en la cara lateral del ventrículo izquierdo (Fig. 1C, 1D). Las imágenes obtenidas diez minutos tras la administración de contraste intravenoso (gadolinio, Gd-DTPA) mostraron captación de gadolinio de distribución epicárdica en las caras anterolateral, inferolateral e inferior del ventrículo izquierdo en sus segmentos basales, medios y apicales (Fig. 1E, 1F). En el contexto clínico del paciente, los hallazgos de resonancia permitieron establecer el diagnóstico de miocarditis. Los estudios serológicos posteriores de parvovirus B19, enterovirus, citomegalovirus y virus herpes 6 resultaron negativos. Se inició tratamiento con un inhibidor del enzima convertidor de angiotensina (IECA) y antiinflamatorio no esteroideo (AINE) con buena respuesta. El paciente fue dado de alta en buen estado.

DISCUSIÓN

La miocarditis se define como la inflamación del músculo cardíaco. Su etiología más frecuente en los países occidentales es la infección vírica por virus *Coxsackie B*, otros enterovirus, algunas cepas de adenovirus, *Parvovirus B19* y *virus de Epstein-Barr*³.

Las manifestaciones clínicas de la miocarditis aguda son variables pudiendo cursar de manera asintomática, como proceso inflamatorio leve, dolor torácico como en el caso que se presenta, insuficiencia cardíaca congestiva o muerte súbita. En la mayoría de los casos el episodio de miocarditis aguda es autolimitado y suele pasar desapercibido; sin embargo, en otras ocasiones puede ser causa de arritmias o provocar miocardiopatía dilatada. La afectación miocárdica parece ser inicialmente un proceso focal para luego extenderse y afectar el miocardio de manera difusa. Las consecuencias clínicas dependen en gran medida del tamaño y distribución de las lesiones miocárdicas.

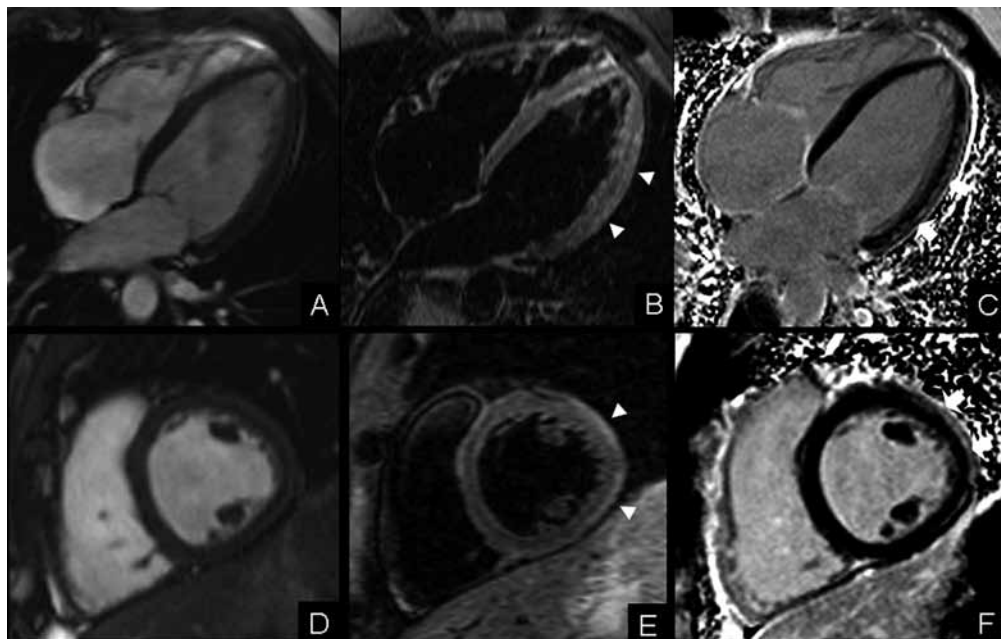


Figura 1. Estudio de resonancia magnética cardiaca. Planos de cuatro cámaras (fila superior) y eje corto medioventricular (fila inferior). El estudio anatómico mostró dilatación del ventrículo izquierdo (vi). Las secuencias potenciadas (*short-tau-inversion recovery, stir*) pusieron de manifiesto edema miocárdico en la cara lateral del ventrículo izquierdo (puntas de flecha). En el estudio tardío tras la administración intravenosa de contraste se objetivó captación de gadolinio de distribución epicárdica en las caras anterolateral, inferolateral e inferior del ventrículo izquierdo en sus segmentos basales, medios y apicales (flechas).

Entre las técnicas diagnósticas no invasivas utilizadas para diagnosticar la miocarditis destacan la ecocardiografía⁴ y pruebas de medicina nuclear que emplean como marcadores el Galio-67⁵ y anticuerpos monoclonales antimiosina marcados con Indio-111⁶. La biopsia endomiocárdica se realiza para confirmar el diagnóstico de esta enfermedad. No obstante, dado que la afectación miocárdica es parcheada y que puede existir gran variabilidad en la interpretación de la biopsia, la exactitud diagnóstica de esta prueba es limitada^{7,8}.

La RM se ha propuesto como técnica no invasiva para diagnosticar miocarditis aguda y monitorizar la respuesta al tratamiento. Su utilidad se basa en la posibilidad de visualizar el edema intersticial y la reacción inflamatoria miocárdica asociada a la infección vírica. Estos cambios provocan una alteración de la intensidad de señal en el

miocardio afectado y cambios en la cinética del contraste administrado en los estudios de RM (gadolinio, Gd-DTPA), lo que posibilita su visualización empleando secuencias específicas para detectar el edema intersticial (secuencias potenciadas en T2) y caracterizar el miocardio tras la administración de contraste intravenoso (secuencias potenciadas en T1). Los primeros estudios, basados en la detección de edema miocárdico demostraron que mediante RM es posible obtener resultados prácticamente superponibles a los de la biopsia endomiocárdica para el diagnóstico de miocarditis aguda^{9,10}. Posteriormente se demostró que la RM, tras la administración de contraste intravenoso, permite monitorizar la evolución de la afectación cardiaca⁷ y guiar la biopsia endomiocárdica en caso necesario⁸. Más aún, se conoce que en la miocarditis el gadolinio presenta un patrón de distribu-

ción particular, lo que permite distinguir la afectación miocárdica secundaria a miocarditis de otras causas de miocardiopatía. En su estudio, Mahrholdt y col observaron que la mayoría de los pacientes con sospecha de miocarditis presentaba una captación parcheada, epicárdica y localizada en la pared lateral del ventrículo izquierdo⁸. La extensión del realce tardío se ha correlacionado con el grado de disfunción ventricular izquierda⁷. En trabajos publicados se incluyen protocolos de estudio que combinan ambos tipos de secuencia^{11,12} con lo que se incrementa la exactitud diagnóstica de la técnica. En el paciente que se presenta, la sospecha clínica, la demostración de la afectación inflamatoria del miocardio en secuencias potenciadas en T2 y el patrón de distribución de gadolinio permitieron establecer el diagnóstico de miocarditis. El realce suele disminuir durante el periodo de curación hasta prácticamente desaparecer⁷. Por último, en un estudio se ha demostrado que la persistencia de realce precoz de gadolinio cuatro semanas después de la instauración de los síntomas predice la dilatación y disfunción ventricular izquierda¹³, lo que confirma que la RM cardiaca puede aportar valor pronóstico en la miocarditis aguda.

Como conclusión, dado que la RM es la mejor técnica diagnóstica no invasiva disponible para el diagnóstico de miocarditis aguda, es probable que este procedimiento se convierta en la exploración de elección ante la sospecha de la enfermedad^{14,15}.

BIBLIOGRAFÍA

1. McCROHON JA, MOON JC, PRASAD SK, McKENNA WJ, LORENZ CH, COATS AJ et al. Differentiation of heart failure related to dilated cardiomyopathy and coronary artery disease using gadolinium-enhanced cardiovascular magnetic resonance. *Circulation* 2003; 108: 54-59.
2. HUNOLD P, SCHLOSSER T, VOGT FM, EGGBRECHT H, SCHMERMUND A, BRUDER O et al. Myocardial late enhancement in contrast-enhanced cardiac MRI: distinction between infarction scar and non-infarction-related disease. *AJR Am J Roentgenol* 2005; 184: 1420-1426.
3. FELDMAN AM, McNAMARA D. Myocarditis. *N Engl J Med* 2000; 343: 1388-1398.
4. GOITEIN O, MATETZKY S, BEINART R, DI SEGNI E, HOD H, BENTANCUR A et al. Acute myocarditis: noninvasive evaluation with cardiac MRI and transthoracic echocardiography. *AJR Am J Roentgenol* 2009; 192: 254-258.
5. HUNG MY, HUNG MJ, CHENG CW. Use of gallium 67 scintigraphy to differentiate acute myocarditis from acute myocardial infarction. *Tex Heart Inst J* 2007; 34: 305-309.
6. MARGARI ZJ, ANASTASIOU-NANA MI, TERROVITIS J, TOUMANIDIS S, AGAPITOS EV, LEKAKIS JP et al. Indium-111 monoclonal antimyosin cardiac scintigraphy in suspected acute myocarditis: evolution and diagnostic impact. *Int J Cardiol* 2003; 90: 239-245.
7. FRIEDRICH MG, STROHM O, SCHULZ-MENGER J, MARCINIAK H, LUFT FC, DIETZ R. Contrast media-enhanced magnetic resonance imaging visualizes myocardial changes in the course of viral myocarditis. *Circulation* 1998; 97: 1802-1809.
8. MAHRHOLDT H, GOEDECKE C, WAGNER A, MEINHARDT G, ATHANASIADIS A, VOGELBERG H et al. Cardiovascular magnetic resonance assessment of human myocarditis: a comparison to histology and molecular pathology. *Circulation* 2004; 109: 1250-1258.
9. GAGLIARDI MG, BEVILACQUA M, DI RENZI P, PICARDO S, PASSARELLO R, MARCELLETTI C. Usefulness of magnetic resonance imaging for diagnosis of acute myocarditis in infants and children, and comparison with endomyocardial biopsy. *Am J Cardiol* 1991; 68: 1089-1091.
10. RODITI GH, HARTNELL GG, COHEN MC. MRI changes in myocarditis—evaluation with spin echo, cine MR angiography and contrast enhanced spin echo imaging. *Clin Radiol* 2000; 55: 752-758.
11. LAISSY JP, MESSIN B, VARENNE O, IUNG B, KARILACOHEN D, SCHOUMAN-CLAEYS E et al. MRI of acute myocarditis: a comprehensive approach based on various imaging sequences. *Chest* 2002; 122: 1638-1648.
12. ABDEL-ATY H, BOYE P, ZAGROSEK A, WASSMUTH R, KUMAR A, MESSROGLI D et al. Diagnostic performance of cardiovascular magnetic resonance in patients with suspected acute myocarditis: comparison of different approaches. *J Am Coll Cardiol* 2005; 45: 1815-1822.
13. WAGNER A, SCHULZ-MENGER J, DIETZ R, FRIEDRICH MG. Long-term follow-up of patients paragraph sign with acute myocarditis by magnetic paragraph sign resonance imaging. *MAGMA* 2003; 16: 17-20.
14. MAGNANI JW, DEC GW. Myocarditis: current trends in diagnosis and treatment. *Circulation* 2006; 113: 876-890.
15. LIU PP, YAN AT. Cardiovascular magnetic resonance for the diagnosis of acute myocarditis: prospects for detecting myocardial inflammation. *J Am Coll Cardiol* 2005; 45: 1823-1825.