

POINT OF VIEW

The celiac axis compression syndrome (CACS): critical review in the laparoscopic era

J. A.-Cienfuegos¹, F. Rotellar¹, V. Valentí¹, J. Arredondo¹, N. Pedano¹, A. Bueno¹ and I. Vivas²

Departments of ¹General and Digestive Surgery and ²Radiology. Clínica Universidad de Navarra. Pamplona, Spain

ABSTRACT

The celiac axis compression syndrome (CACS) due to median arcuate ligament (MAL) was first described by Harjola in 1963; originating postprandial abdominal pain, weight loss, epigastric bruit and celiac axis stenosis > 75% in angiographic studies. This clinical condition has been the origin of controversies about its pathogenesis, diagnosis and its long term clinical results.

Advances in diagnostic imaging as 64 multidetector-row CT (MDCT), 3-D reconstruction, magnetic resonance (MR) and color duplex ultrasonography, provide better understanding of the syndrome and allow to identify the best candidates for surgical division of MAL fibers.

Since the introduction of laparoscopic approach, and also endovascular procedures, in 2000, a new perspective has established in this challenging syndrome. With the occasion of our own experience, a critical review of the syndrome is presented.

Key words: Celiac axis compression. Median arcuate ligament. Laparoscopic treatment.

A.-Cienfuegos J, Rotellar F, Valentí V, Arredondo J, Pedano N, Bueno A, Vivas I. The celiac axis compression syndrome (CACS): critical review in the laparoscopic era. *Rev Esp Enferm Dig* 2010; 102: 193-201.

INTRODUCTION

The celiac axis compression syndrome (CACS), also known as median arcuate ligament (MAL), was first de-

scribed by Harjola in 1963. In 1965 Durban reported the first cases serie with surgery (1,2).

The syndrome is clinically characterized by the triade: postprandial abdominal pain, presence of an epigastric bruit which increases in expiration and the assessment of extrinsic compression (> 50%) of the celiac axis by the arcuate ligament by vascular imaging (angiography, CT-angiography, etc.).

Since the first description, the syndrome has been submitted to several controversies based on the variabilities in the results and also different physiopathological interpretations. Some authors have considered the CACS as the most frequent cause of chronic mesenteric ischemia, meanwhile its existence has been challenged by other authors (3-8). The introduction of CT-angiography with three-dimensional reconstruction, duplex abdominal ultrasound (US) and laparoscopic surgery has promoted a renewed interest in the syndrome. We present a critical review of the pathogenic mechanisms, the therapeutic options and results.

ANATOMIC BASES

The arcuate ligament is formed by tendinous fibers between the two diaphragmatic cruras, which form the ventral arch of the aortic hiatus of which four variants have been reported. An abnormal fibrous thickening of MAL obstructing from 70 to 100% of the celiac trunk lumen has been previously reported in necropsy findings and surgical descriptions as well (9-12).

Another cause of the syndrome has been related with the celiac trunk (CT) origin in the aorta. The CT originates between the 11 thoracic and first lumbar vertebra. The mentioned origin can be located craneally within the thorax, causing a compression by the MAL's fibres (1,9,12). A craneally origin of the CT has been described in patients with astenic habitus. Some of the patients describe

Received: 06-05-09.

Accepted: 14-05-09.

Correspondence: Javier A.-Cienfuegos. Department of General Surgery. Clínica Universidad de Navarra. Avda. Pío XII, 36. 31008 Pamplona. e-mail: fjacion@unav.es

a pain relief with the knee-chest position, due to the relaxing of the vessels impingement by the MAL.

Charette, Balaban and other authors (13,14), related the symptoms with a thickening of the celiac plexus sustaining an extrinsic compression of the CT with flow impairment (15-19).

The syndrome is more frequent in young females with a thin body habitus, who many of them have previous history of weight loss as consequence of the intense postprandial pain. As matter of fact, one of the characteristics of good response to surgical release was the mentioned above according to a seminal paper of Reilly, published in 1985, who reported the long-term follow-up (median 9 years, range 1-18) of 51 patients surgically treated (20).

A simultaneous stenosis of the celiac trunk with superior mesenteric artery and renal arteries compression originating chronic intestinal ischemia and renovascular hypertension have described (21-23).

PHISIOPATHOLOGY

Several hypothesis have been proposed regarding the origin of the syndrome, although is a topic of academic debate. The most common theory relates the symptoms with the visceral ischemia originated by the extrinsic compression of the CT. In support of this there are the radiologic findings (CT-angiography, MR-angiography), the surgical descriptions and the symptoms release (close to 80%) after surgical division of the MAL and release of the CT (4-6,18,23-25).

By contrast, another facts question this mechanism. The most mentioned is the experimental and clinical evidence that the complete occlusion of two of three main major abdominal arteries are required to provoke abdominal angina, as have been shown in animals or in oncologic and thoracoabdominal aneurism cases (7,11,26).

In 1969, Bron et al. reported 12.5% of asymptomatic patients with "radiologic findings" of CT compression. In 1972 Colapinto found signs of compression and stenosis on the 31% of asymptomatic patients (27,28). These data and the symptoms recurrence following the surgical division of the MAL would support the caution in attributing the patients' symptoms to the arterial occlusion and the existence of the syndrome (4,5,26).

The second pathogenic theory is known as "steal phenomenon" by which blood from superior mesenteric artery territory is diverted through collateral vessels concurrent with a high demand of oxygen by the gut. Kalapatapu has recently reproduced the symptoms inducing a selective splanchnic vasodilatation in the superior mesenteric artery (31). In the experience of this author, the induction of symptoms is a clear sign for selecting surgical candidates, obtaining a 75% of success with MAL release.

In favour of this theory would be the reported consequences in young athletes after intense exercise in liver

transplantation and following pancreatoduodenectomies in patients who had an unnoticed celiac trunk compression (29,30,32-35).

CLINICAL FEATURES AND DIAGNOSIS

The intense postprandial epigastric pain (mean duration 20-30 minutes), nausea and vomiting are the most common symptoms. The postprandial pain induces a "food fear" and avoid eating, being cause of weight loss (5-10 kg). The pain may be relieved in the knee-chest position, and is more frequent in young females (3/1) about 40-50 years; although it has been reported in children and adults. The mean duration of symptoms range between three months and more than 10 years (5,7,11,20,23,26,27,36).

Because of the difficulty in diagnosis of the syndrome, many patients have been previously diagnosed of functional disorders and had undergone an extensive gastrointestinal evaluation including endoscopy, motility studies, abdominal CT or surgical intervention as exploratory laparoscopy/laparotomy, without establishing a diagnosis. In some series, 10-15% of the patients had psychiatric antecedents (5,7,11,36).

On physical examination, patients usually have a thin and leptosomatic habitus and an epigastric bruit –which increases in deep expiration– is present in 83% (20,24,37); although abdominal bruits occur in approximately 30% of healthy adults (18,38).

Imaging studies

The radiologic confirmation of CT compression and severe stenosis or occlusion is mandatory for the diagnosis. The gold standard of CTC syndrome was aortic-arteriography with lateral aortogram until the introduction of CT-angiography, 3D reconstruction and magnetic resonance (MR)-angiography.

In the lateral projections of aortography and selective mesenteric studies, an image of "hook" –characteristic of the MAL effect upon celiac axis– is assessed (Fig. 1). Poststenotic dilatation, collateral circulation and pancreaticoduodenal artery aneurisms have been reported (7,11,20,28). The patency of superior mesenteric artery and renal arteries must be evaluated. Duplex ultrasound have shown to be useful in assessing changes in CT orientation and increase in the peak systolic velocity (> 1,8 m/sec) in inspiration vs. expiration (39).

Currently the thin-section multidetector CT scanners along with 3D software in sagittal plane is optimal for assessing the proximal portion of the celiac trunk, ruling out other causes of celiac artery occlusion or narrowing as atherosclerotic disease (40-42) (Fig. 2).

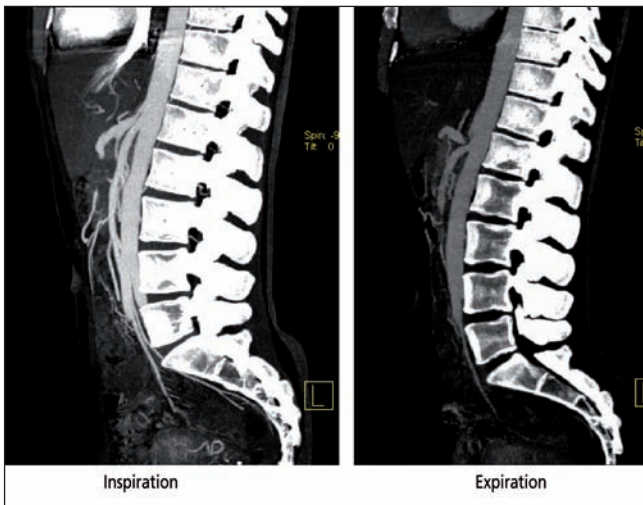


Fig. 1. Sagittal contrast entrance volume-rendered technique showing hooked appearance and CT stenosis in a patient with postprandial pain.

Estenosis tronco celiaco. Imagen sagital. Imagen 3D de una paciente con dolor agudo postprandial y que muestra una angulación y estenosis del tronco celiaco.

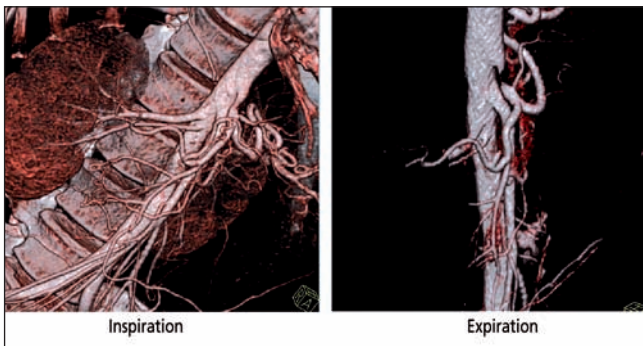


Fig. 2. Sagittal 3-D volume-rendered image showing the CT stenosis in expiration.

Estenosis tronco celiaco. Imagen sagital y reconstrucción 3D con contraste mostrando la estenosis marcada en espiración.

Some authors have developed more specific studies in order to assess the CT occlusion and establish a more precise surgical indication. Mensik et al. studied 320 patients with symptoms of chronic intestinal ischemia, with selective angiography and gastric tonometry, yielded the CT syndrome in 43 patients (13.4%), indicating the surgical treatment exclusively in those who presented signs of gastric ischemia (gradient intraluminal gastric and arterial PCO₂), (43), obtaining a 83% of symptoms relieve in these patients.

We have previously described how Kalapatapu y cols. reproduced the gastric ischemic signs by inducing in four patients a selective vasodilatation in the splanchnic bed, with 75% of abdominal pain resolution in the surgically treated. These findings confirm the ischemic theory of the syndrome and establish an objective criteria for surgical selection (31).

TREATMENT

Several endovascular procedures as angioplasty with or without stenting have been carried out with poor results. The sustained ant tight compression of the diaphragmatic fibers led to permanent changes on the vessel wall, fragmenting the stents and making this procedure unsuccessful (44).

The other surgical techniques are the simple surgical division of the MAL and CT release with blood flow restoration assessing by Doppler-US and other complex procedures including vascular reconstruction with patch angioplasty of the celiac artery, aortoceliac bypass with saphenous vein or Dacron graft and reimplantation of the celiac trunk in the aorta (20,44,45-47).

The most common procedure is the surgical division of the constrictive fibers of the celiac plexus and release of the celiac trunk up its origin the aorta (Table I). Since the introduction of the laparoscopic approach in 2000, excellent results –with the benefits of this procedure, less hospital stay, faster recovering, less postoperative pain, etc. (48-55)– have been reported. The technique is depicted in figure 3.

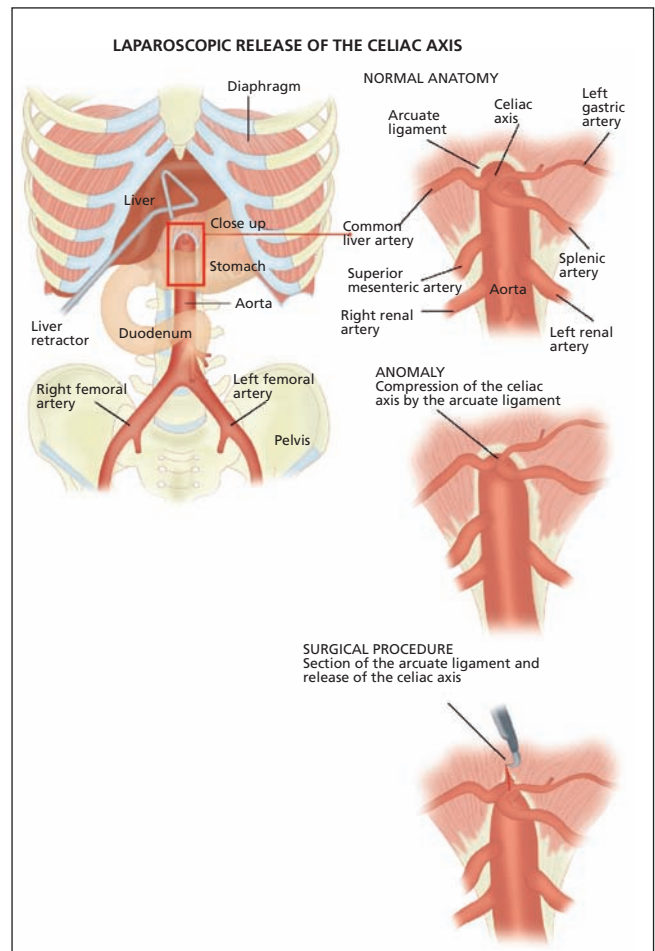


Fig. 3. A diaphragmatic representation of laparoscopic MAL division and CT release.

Representación esquemática de la técnica laparoscópica de la sección del ligamento arcuato y liberación del tronco celiaco.

Table I. Results obtained by the simple division of the MAL in the most numerous series

Author (ref.)	Year	# cases	Release MAL*	Improvement %	Follow-up
Dunbar (2)	1965	13	13	69%	9-15 months
Szilagyí** (4)	1972	165	129	82%	1 month-4 years
Evans (5)	1974	47	47	83%	6 months-11 years
Watson (36)	1977	20	20	80%	6 months-4 years
Reilly (20)	1985	51	33	65%	1 year-18 years

*MAL: median arcuate ligament; **Literature review 1963-1971.

Table II. Experience with laparoscopic approach in the treatment of CTC syndrome

Author (ref.)	Year	# cases	Surgery		Hospital stay	Follow-up	Improvement
			Length	Blood loss			
Roayaie (48)	2002	1	135 min	55 cc	15 hours	3 months	Yes
Dordoni (49)	2002	1	125 min	65 cc	48 hours	6 months	Yes
Carbonell (50)	2005	1			72 hours	7 months	Yes
Baldassarre (51)	2007	1	130 min	-	No data	3 months	Yes
Jaik** (52)	2008	1	160 min	50 cc	48 hours	6 months	Yes
Jarry (53)	2008	1	168 min	-	24 hours	1.5 months	Yes
Duffy (55)	2008	1	218 min	-	24 hours	10 months	Yes
Vaziri (54)	2009	3	\bar{X} : 151 min (range: 114-217)	< 50 cc	24 hours	6 months	Yes
Rotellar*	2009	7	\bar{X} : 111 min (range: 90-120)	< 50 cc	65 hours (range 48-96)	6 months-8 years	Yes 2/3 Average 1/3

*Authors' results in 2009; **Surgery using Da Vinci Surgical System (Intuitive Surgical, Sunnyvale, California).

The cases reported in these series were well selectionated: young females with intense pain and weight loss. In our experience of 7 cases underwent surgery by laparoscopic technique, similar results were obtained (Table II).

As mentioned before, the results have been variable. Perhaps the main reason of that is the short-term follow-up and the diversity of abdominal pain medical profiles diagnosed as CTC syndrome.

The seminal paper published by Reilly in 1985 describing the long-term follow-up of 51 patients treated surgically was crucial for explaining these divergences. In this report, 80% of young patients (40-60 years) with postprandial pain, weight loss and poststenotic dilatation in the celiac angiogram, relieved the symptoms. Similar results were published by other authors and the same prognostic factors were found in regression studies: epigastric pain related with ingesta as more relevant parameter (20,46,56,57).

The accumulated experience points out the importance of a detailed anamnesis and the selective imaging techniques as Doppler-US, CT-angiography; avoiding unnecessary explorations.

The laparoscopic approach and minimally invasive techniques: MAL division, with ulteriores endovascular techniques when necessary –angioplasty, Stent-, open a

new “era” in the diagnosis and treatment of the syndrome described in 1963.

ACKNOWLEDGEMENT

The authors thank Lydia Munárriz for editing the manuscript.

REFERENCES

1. Harjola PT. A rare obstruction of the coeliac artery: report of a case. *Ann Chir Gynaecol Fenn* 1963; 52: 547-50.
2. Dunbar JD, Molnar W, Beman FF, Marable SA. Compression of the celiac trunk and abdominal angina: preliminary report of 15 cases. *Am J Roentgenol* 1965; 95(3): 731-44.
3. Edwards A. Coeliac axis compression syndrome. *Proc R Soc Med* 1969; 62: 488-90.
4. Szilagyí DE, Rian RL, Elliott JP, Smith RF. The celiac artery compression syndrome: does it exist? *Surgery* 1972; 72(6): 849-63.
5. Evans WE. Long-term evaluation of the celiac band syndrome. *Surgery* 1974; 76: 867-71.
6. Mihás A, Laws H, Jander H. Surgical treatment of the celiac axis compression syndrome. *Ann J Surg* 1977; 133: 688-91.
7. Brandt LJ, Boley SJ. Celiac axis compression syndrome. A critical review. *Digest Dis* 1978; 23: 633-40.
8. Głowiczki P, Duncan A. Treatment of celiac artery compression syn-

- drome: does it really exist? *Perspect Vas Surg Endovasc Therap* 2007; 19: 259-63.
9. Linder H, Kemprud E. A clinicoanatomical study of the arcuate ligament of the diaphragm. *Arch Surg* 1971; 103: 600-5.
 10. Mulder D, Rubush J, Lawrence M, Ehrenhaft J. Celiac axis compression syndrome. *Can J Surg* 1971; 14: 122-6.
 11. Bergquist D. Celiac artery compression syndrome. En: Geroulakos G, Cherry KJ Jr., editors. *Diseases of the visceral circulation*. London: Arnold; 2002. p. 119-29.
 12. Loukas M, Pinyard J, Sumreen Vaid S, Kinsella C, Tariq A, Tubbs RS. Clinical anatomy of celiac artery compression syndrome: a review. *Clin Anat* 2007; 20: 612-7.
 13. Charette EP, Iyengar SRK, Lynn RB, Paloschi GB, West RO. Abdominal pain associated with celiac artery compression. *Surg Gynecol Obstet* 1971; 132: 1009-14.
 14. Balaban DH, Chen J, Lin Z, Tribble CG, McCallum RW. Median arcuate ligament syndrome: a possible cause of idiopathic gastroparesis. *Am J Gastroenterol* 1997; 92: 519-23.
 15. Rob C. Surgical diseases of the celiac and mesenteric arteries. *Arch Surg* 1966; 93: 21-32.
 16. Rob C. Stenosis and thrombosis of the celiac and mesenteric arteries. *Am J Surg* 1976; 114: 363-7.
 17. Gutnik LM. Celiac artery compression syndrome. *Am J Med* 1984; 76: 334-6.
 18. Watson W, Williams P, Duffy G. Epigastric bruits in patients with and without celiac axis compression. *Ann Intern Med* 1973; 79: 211-5.
 19. Feindt P, Walter P, Omlor G. Das kompressionssyndrom des truncus coeliacus: Ein seltenes Krankheitsbild. *VASA* 1992; 21: 307-9.
 20. Reilly LM, Ammar AD, Stoney RJ, Ehrenfeld WK. Late results following operative repair for celiac artery compression syndrome. *J Vasc Surg* 1985; 2: 79-91.
 21. Kopecky KK, Stine SB, Dalsing MC, Gottlieb K. Median arcuate ligament syndrome with multivessel involvement: diagnosis with spiral CT angiography. *Abdom Imaging* 1997; 22: 318-20.
 22. Lawson JD, Ochsner JL. Median arcuate ligament syndrome with severe two-vessel involvement. *Arch Surg* 1984; 119: 226-7.
 23. Ghosn PB, Rabbat AG, Trudel J, D'Amico P, Lecours R. Celiac compression syndrome. *Can J Surg* 1982; 25: 377-9.
 24. Lord RS, Tracy GD. Coeliac artery compression. *Br J Surg* 1980; 67(8): 590-3.
 25. Duncan AA. Median arcuate ligament syndrome. *Current Treat Opt Cardiovasc Med* 2008; 10: 112-6.
 26. Plate G, Eklof B, Vang J. The celiac compression syndrome: myth or reality? *Acta Chir Scand* 1981; 147(3): 201-3.
 27. Bron KM, Redman HC. Splanchnic artery stenosis and occlusion incidence, arteriographic and clinical manifestations. *Radiology* 1969; 92: 323-8.
 28. Colapinto RF, McLoughlin MJ, Weisbrod GL. The routine lateral aortogram and the celiac compression syndrome. *Radiology* 1972; 103: 557-63.
 29. Desmond CP, Roberts SK. Exercise-related abdominal pain as a manifestation of the median arcuate ligament syndrome. *Scand J Gastroenterol* 2004; 39: 1310-3.
 30. Tseng YC, Tseng CK, Chou JW, Lai HC, Hsu CH, Cheng KS, et al. A rare cause of mesenteric ischemia: celiac axis compression syndrome. *Intern Med* 2007; 46(15): 1187-90.
 31. Kalapatapu VR, Murray BW, Palm-Cruz K, Ali AT, Moursi MM, Eidt JF. Definitive test to diagnose median arcuate ligament syndrome: injection of vasodilator during angiography. *Vasc Endovasc Surg* 2009; 43: 46-50.
 32. Fortner J, Watson R. Median arcuate ligament obstruction of celiac axis and pancreatic cancer. *Ann Surg* 1981; 194: 698-700.
 33. Fukuzawa K, Schwartz M, Katz E. The arcuate ligament syndrome in liver transplantation. *Transplantation* 1993; 56: 223-4.
 34. Lubrano J, Scatton O, Randome B, Molinier N, Massault PP, Legman P, et al. Median arcuate ligament in orthotopic liver transplantation: relevance to arterial reconstruction. *Transp Proc* 2008; 40: 3532-5.
 35. Ducerf C, Rode A, De la Roche E, Beck F, Adham M, Berthoux N, et al. Compression du tronc cœliaque par le ligament arqué du diaphragme au cours de la chirurgie de l'étage sus-mésocolique. *Ann Chir* 1998; 52: 495-502.
 36. Watson WC, Sadikali F. Experience with 20 patients and a critical appraisal of the syndrome. *Ann Intern Med* 1977; 86: 278-84.
 37. Bech F. Celiac artery compression syndromes. *Surg Clin North Am* 1997; 77: 409-24.
 38. Julius S, Stewart B. Diagnostic significance of abdominal murmurs. *N Engl J Med* 1972; 276: 1175-8.
 39. Sproat IA, Pozniak MA, Kennell TW. US case of the day: median arcuate ligament syndrome. *RadioGraphics* 1993; 13: 1400-2.
 40. Norton KM, Talamini MA, Fishman EK. Median arcuate ligament syndrome: evaluation with CT angiography. *RadioGraphics* 2005; 25: 1177-82.
 41. Ilica AT, Kocaoglu M, Bilici A, Ors F, Bukte Y, Senol A, et al. Median arcuate ligament syndrome: multidetector computed tomography findings. *J Comput Assist Tomogr* 2007; 31(5): 728-31.
 42. Manghat NE, Mitchell G, Hay CS, Wells IP. The median arcuate ligament syndrome revisited by CT angiography and the use of ECG gating — a single centre case series and literature review. *Br J Radiol* 2008; 81: 735-42.
 43. Mensink PB, van Petersen AS, Kolkman JJ, Otte JA, Huisman AB, Geelkerken RH. Gastric exercise tonometry: the key investigation in patients with suspected celiac artery compression syndrome. *J Vasc Surg* 2006; 44(2): 277-81.
 44. Delis KT, Gloviczki P, Altuwajri M, McKusick MA. Median arcuate ligament syndrome: Open celiac artery reconstruction and ligament division after endovascular failure. *J Vasc Surg* 2007; 46: 799-802.
 45. Geelkerken RH, van Bockel JH, de Roos WK, Hermans J. Coeliac artery compression syndrome: the effect of decompression. *Br J Surg* 1990; 77: 807-9.
 46. Takach TJ, Livesay JJ, Reul GJ, Cooley DA. Celiac compression syndrome: tailored therapy based on intraoperative findings. *J Am Coll Surg* 1996; 183: 606-10.
 47. Kokotsakis JN, Lambidis CD, Lioulias AG, Skouteli ET, Bastounis EA, Livesay JJ. Celiac artery compression syndrome. *Cardiovasc Surg* 2000; 8(3): 219-22.
 48. Roayaie S, Jossart G, Gitlitz D, Lamparello P, Hollier L, Gagner M. Laparoscopic release of celiac artery compression syndrome facilitated by laparoscopic ultrasound scanning to confirm restoration of flow. *J Vasc Surg* 2000; 32: 814-7.
 49. Dordoni L, Tshomba Y, Giacomelli M, Jannello AM, Chiesa R. Celiac artery compression syndrome: successful laparoscopic treatment: a case report. *Vasc Endovasc Surg* 2002; 36: 317-21.
 50. Carbonell AM, Kercher KW, Heniford BT, Matthews BD. Laparoscopic management of median arcuate ligament syndrome. *Surg Endosc* 2005; 19: 729.
 51. Baldassarre E, Torino G, Siani A, Barone M, Valenti G. The laparoscopic approach in the median arcuate ligament syndrome: report of a case. *Swiss Med Wkly* 2007; 137(23-24): 353-4.
 52. Jaik NP, Stawicki SP, Weger NS, Luzkaszczyk JJ. Celiac artery compression syndrome: successful utilization of robotic-assisted laparoscopic approach. *J Gastrointest Liver Dis* 2007; 16: 93-6.
 53. Jarry J, Berard X, Ducasse E, Biscay D, Pailler A, Sassoust G, et al. Traitement du syndrome du ligament arqué médian par voie coelioscopique. *J Malad Vas* 2008; 33: 30-4.
 54. Vaziri K, Hungness ES, Pearson EG, Soper NJ. Laparoscopic treatment of celiac artery compression syndrome: case series and review of current treatment modalities. *J Gastrointest Surg* 2009; 13: 293-8.
 55. Duffy AJ, Parrait L, Eisenberg D, Bell RL, Roberts KE, Sumpio B. Management of median arcuate ligament syndrome: a new paradigm. DOI: 10.1016/j.avsg.2008.11.005
 56. Williams S, Gillespe P, Little J. Celiac axis compression syndrome: factors predicting a favourable outcome. *Surgery* 1985; 98: 879-87.
 57. Macarrone-Palmieri R, Beya A, Boumghar M, Chapuis G, Saegesser F. Compression du tronc cœliaque par ligament arqué au diaphragme. *Helv Chir Acta* 1979; 46: 239-44.

Síndrome de compresión del tronco celiaco. Revisión crítica en la era de la cirugía laparoscópica

J. A.-Cienfuegos¹, F. Rotellar¹, V. Valentí¹, J. Arredondo¹, N. Pedano¹, A. Bueno¹ e I. Vivas²

Departamentos de ¹Cirugía General y ²Radiología. Clínica Universidad de Navarra. Pamplona

RESUMEN

El síndrome de compresión del tronco celiaco fue descrito por Harjola en 1963 como la compresión extrínseca del tronco celiaco por las fibras tendinosas del ligamento arcuato; causando un cuadro de dolor intenso post-pandrial en epigastrio, pérdida de peso, soplo epigástrico y estenosis mayor del 75% en la angiografía selectiva. Desde entonces, dicho síndrome ha sido motivo de múltiples controversias relacionadas con su patogenia y la variabilidad de los resultados obtenidos con la cirugía.

Debido a la proliferación y accesibilidad de técnicas de imagen más precisas y menos invasivas (angio-TAC multicorte, angio-RMN, eco-doppler), el diagnóstico de dicho síndrome puede realizarse con mayor precisión y sentar las bases de la indicación quirúrgica con mayor seguridad y eficacia.

La introducción, en el año 2000, de técnicas laparoscópicas en la liberación del tronco celiaco, junto con procedimientos endovasculares complementarios, ha representado un notable avance en el tratamiento del síndrome.

Basados en nuestra experiencia personal, presentamos una revisión crítica y propuesta terapéutica del síndrome.

Palabras clave: Compresión tronco celiaco. Ligamento arcuato mediano. Tratamiento laparoscópico.

INTRODUCCIÓN

El síndrome de compresión del tronco celiaco (CTC), también conocido como síndrome del ligamento arcuato mediano (LAM), fue descrito por primera vez en 1963 por Harjola; posteriormente, en 1965, Dunbar describió los primeros casos tratados mediante cirugía (1,2).

Dicho síndrome se caracteriza por la triada: dolor abdominal postpandrial, presencia de un soplo "rudo" en epigastrio que aumenta con la espiración y la confirmación radiológica de la compresión extrínseca ($\geq 50\%$) del tronco celiaco por el ligamento arcuato mediano.

Desde su primera descripción, este síndrome ha sido motivo de múltiples controversias derivadas de la variabilidad en los resultados obtenidos así como por las diferentes interpretaciones patogénicas de los síntomas. Algunos autores llegan a considerarlo como la causa más frecuente de isquemia mesentérica crónica; mientras que otros han

cuestionado su existencia (3-8). La introducción del angio-TAC multicorte, reconstrucción de imágenes en 3D, del eco-Doppler y de la cirugía laparoscópica, ha supuesto un renovado interés en este síndrome. Presentamos una revisión crítica de los mecanismos patogénicos, alternativas terapéuticas y los resultados obtenidos.

FUNDAMENTOS ANATÓMICOS

El ligamento arcuato está formado por fibras tendinosas interpuestas entre las dos cruras diafragmáticas que componen el elemento ventral del hiato aórtico y de las que se han descrito cuatro variantes. Se ha documentado un engrosamiento fibroso del ligamento arcuato, tanto en hallazgos de necropsias como en descripciones quirúrgicas, que puede obstruir el tronco celiaco entre un 70% y un 100% de la luz (9-12).

Otra de las posibles causas del síndrome se ha relacionado con el origen del tronco celiaco (TC) en la aorta. El TC se origina entre la 11ª vértebra torácica y la 1ª lumbar. Dicho origen puede situarse en una posición más caudal en el tórax, dando lugar a una compresión del mismo por el propio LAM (1,9,12). En pacientes de hábito asténico se ha objetivado un origen del TC más alto en la aorta. Algunos pacientes refieren alivio del dolor flexionando el cuerpo en posición genupectoral, lo que relajaría la tensión del LA sobre los vasos.

Charette, Balaban y otros autores (13,14), relacionan los síntomas con un engrosamiento fibrótico del plexo celiaco, originando compresión extrínseca del TC y una disminución del flujo arterial (15-19).

El síndrome es más frecuente en mujeres jóvenes, de hábito generalmente leptosomático y que han perdido peso por la menor ingesta a consecuencia del dolor intenso postpandrial. De hecho, estas características son criterios de buena respuesta a la liberación quirúrgica en un estudio publicado por Reilly en 1985, en el que realizó un seguimiento a largo plazo (media 9 años; rango 1-18) en 51 pacientes intervenidos (20).

Un aspecto llamativo es que, simultáneamente con la estenosis del TC, se han descrito la compresión de la arte-

ria mesentérica superior (AMS) y de las arterias renales dando lugar a un cuadro de isquemia mesentérica crónica y de hipertensión renovascular (21-23).

FISIOPATOLOGÍA

Se han formulado varias hipótesis fisiopatológicas y actualmente existen controversias sobre la causa etiopatológica más probable.

La primera teoría, y la más extendida, es que los síntomas son consecuencia de la isquemia visceral producida por la compresión directa extrínseca del TC. A su favor se encuentran los hallazgos radiológicos específicos (angiografía, CT, RMN) y quirúrgicos, junto con la mejoría de los síntomas (cerca al 80%) tras la sección del ligamento arcuato y liberación del TC (4,5,6,18,23-25). Por el contrario, existen otros hechos que cuestionan este mecanismo. El más citado es la constatación de que se necesita –en muchas ocasiones– la ligadura de dos de los tres troncos abdominales principales para producir fenómenos de isquemia; hechos que se han confirmado en animales de investigación y en casos de cirugía urgente por traumatismos, cirugía oncológica o aneurismas toracoabdominales (7,11,26).

En una revisión de 713 aortogramas, en 1969 Bron y cols. refirieron que el 12,5% de sujetos asintomáticos presentaban “signos radiológicos” de compresión del TC. Colapinto, en 1972, encontró signos de compresión en el 31% de 152 pacientes asintomáticos (27,28).

Estos datos, junto con la recurrencia de los síntomas tras la liberación simple del LA, corroborarían las dudas mencionadas anteriormente y el que algunos autores se hayan cuestionado la existencia del síndrome (4,5,26).

El segundo mecanismo patogénico conocido como “robo sanguíneo” (*steal phenomenon*), se produciría por la derivación del flujo sanguíneo por circulación colateral ante una mayor demanda de oxígeno, como el ejercicio físico. Recientemente Kalapatapu ha reproducido los síntomas en pacientes con el presunto diagnóstico de síndrome CTC mediante una vasodilatación selectiva en el territorio de la arteria mesentérica superior (31).

En la experiencia de dicho autor la reproducción de los síntomas representó una clara indicación para la cirugía, obteniendo un 75% de resultados excelentes.

A favor de esta hipótesis estarían los casos descritos en atletas jóvenes durante la práctica de ejercicio físico intenso, las consecuencias descritas en el trasplante hepático o tras duodenopancreatectomías cefálicas en pacientes que presentaban una compresión del TC inadvertida o silente (29,30,32-35).

CLÍNICA Y DIAGNÓSTICO

Ya ha sido comentado que uno de los síntomas más comunes es el dolor intenso epigástrico postprandial (de

unos 20-30 minutos de duración) y generalmente acompañado de náuseas, vómitos. El dolor postprandial induce a evitar la ingesta o realizarla de forma fragmentada, lo que suele acompañarse de pérdida de peso (5-10 kg). En algunos casos el dolor se produce con el ejercicio intenso y se alivia en posición genupectoral. El síndrome es más frecuente en mujeres que en varones (3/1) y generalmente en personas jóvenes (40-50 años), aunque también se ha descrito en niños y adultos. La historia previa de los síntomas oscila entre los tres meses y más de diez años (5,7,11,20,23,26,27,36).

Debido a la vaguedad de los síntomas, el diagnóstico de sospecha no es fácil y muchos enfermos han sido previamente diagnosticados de trastornos funcionales y estudiados mediante tránsito baritado, esófago-gastroscopia, TAC abdominal, e incluso laparotomías exploradoras, sin llegar a un diagnóstico preciso. En algunas series, cerca de un 10-15% de los pacientes han sido vistos en psiquiatría (5,7,11,36).

En la exploración física destaca el hábito leptosomático o asténico, delgadez y, como hallazgo relevante, la auscultación de un soplo sistólico “rudo” en epigastrio y que aumenta con la espiración profunda hasta un 83% (20,24,37), aunque se han descrito “soplos” epigástricos hasta en el 30% de sujetos sanos (18,38).

Diagnóstico radiológico

Como se ha comentado, se requiere la confirmación de la compresión del tronco celiaco para el diagnóstico de CTC. Hasta la aparición de los TAC multicorte y la posibilidad de hacer reconstrucción en 3D, el diagnóstico se realizaba mediante aortograma y angiografía selectiva del TC.

En las proyecciones laterales se observa la obstrucción mediante una imagen “en gancho” o “anzuelo”, específica del efecto del LAM sobre el TC (Fig. 1). Se puede observar la dilatación postestenótica, desarrollo de circulación colateral y, ocasionalmente, la formación de aneurismas en arterias pancreaticoduodenales (7,11,20,28). En dicha exploración se debe confirmar el estado de la arteria mesentérica superior y ambas arterias renales. Con ultrasonidos se han descrito cambios en la orientación de TC en relación con la inspiración-expiración y con Doppler un aumento en la velocidad del flujo (> 1,8 m/seg) (39).

Actualmente la exploración idónea es el angio-TAC con reconstrucción 3D, que en el plano sagital permite objetivar el compromiso del TC, descartando otras causas de obstrucción como arterioesclerosis (40-42) (Fig. 2).

Algunos autores han desarrollado pruebas específicas para verificar la compresión del TC y realizar la indicación quirúrgica con más precisión. Mensik y cols. evaluaron 320 pacientes con síntomas de isquemia intestinal crónica mediante angiografía y tonometría gástrica, llegando al diagnóstico de SLA en 43 pacientes (13,4%) e indicó la cirugía exclusivamente en los que tenían isque-

mia gástrica por la tonometría (gradiente del PCO₂ luminal y arterial) (43). En estos pacientes obtuvo un 83% de resolución de los síntomas.

Ya hemos comentado cómo Kalapatapu y cols. indujeron una vasodilatación selectiva del territorio esplácnico en ocho pacientes con signos angiográficos de CTC y reprodujeron los síntomas previos de "isquemia gástrica" en cuatro pacientes que fueron posteriormente intervenidos con una resolución del dolor en el 75% de los casos. Se trata pues de estudios aislados que confirman el componente isquémico del síndrome y pretenden establecer parámetros objetivos para la indicación quirúrgica (31).

TRATAMIENTO

Se han empleado métodos endovasculares mediante dilatación y colocación de "stent" endoluminales en el TC pero con resultados muy negativos. La consistencia muy firme del ligamento arcuato hizo fracasar las angioplastias simples e incluso se ha descrito la fragmentación de las prótesis endovasculares por el propio ligamento arcuato, por lo que se han desestimado dichas técnicas (44).

Las otras alternativas quirúrgicas son la sección simple del ligamento arcuato y la liberación del tronco celiaco

con la confirmación de la recuperación del flujo mediante eco-Doppler, y procedimientos más complejos mediante angioplastias del tronco celiaco con parches de Dacron y bypass de la obstrucción con injerto venoso (o de Dacron) entre la aorta y el tronco celiaco (20,44-47).

El método más empleado es la sección de las estructuras estenosantes y la liberación del TC hasta su raíz en la aorta (Tabla I). Desde el año 2000 se ha introducido la vía laparoscópica con resultados excelentes y los beneficios propios de esta técnica: menor estancia hospitalaria, recuperación más rápida, menor dolor postoperatorio, etc. (48-55). En la figura 3 se describe la técnica quirúrgica por laparoscopia. Los casos descritos en estos trabajos se trataban de pacientes seleccionados: mujeres jóvenes con dolor intenso y pérdida de peso. En nuestra experiencia personal en siete casos tratados con cirugía laparoscópica, obtuvimos resultados similares a los descritos previamente (Tabla II).

Como se ha comentado, los resultados han sido muy variables. Quizá el motivo fundamental de dicha variabilidad son el escaso seguimiento a largo plazo en algunas series y la diversidad de los cuadros clínicos de dolor abdominal diagnosticados como síndrome CTC.

Sin duda, el trabajo mencionado de Reilly fue crucial para explicar estas divergencias al describir un segui-

Tabla I. Resultados obtenidos con sección simple de LA en las series más numerosas

Autor (ref.)	Año	N.º casos	Liberación LA*	Mejoría %	Seguimiento
Dunbar (2)	1965	13	13	69%	9-15 meses
Szilagyí** (4)	1972	165	129	82%	1 mes-4 años
Evans (5)	1974	47	47	83%	6 meses-11 años
Watson (36)	1977	20	20	80%	6 meses-4 años
Reilly (20)	1985	51	33	65%	1 año-18 años

*LA: ligamento arcuato; **Revisión literatura 1963-1971.

Tabla II. Experiencia descrita con cirugía laparoscópica en el tratamiento del síndrome de compresión del tronco celiaco

Autor (ref.)	Año	N.º casos	Intervención	Estancia hospital.	Seguimiento	Mejoría
			Duración Pérdidas sang.			
Roayaie (48)	2002	1	135 min 55 cc	15 horas	3 meses	Sí
Dordoni (49)	2002	1	125 min 65 cc	48 horas	6 meses	Sí
Carbonell (50)	2005	1		72 horas	7 meses	Sí
Baldassarre (51)	2007	1	130 min -	No consta	3 meses	Sí
Jaik** (52)	2008	1	160 min 50 cc	48 horas	6 meses	Sí
Jarry (53)	2008	1	168 min -	24 horas	1,5 meses	Sí
Duffy (55)	2008	1	218 min -	24 horas	10 meses	Sí
Vaziri (54)	2009	3	̄X: 151 min (rango: 114-217)	24 horas	6 meses	Sí
Rotellar*	2009	7	̄X: 111 min (rango: 90-120)	65 horas (range 48-96)	6 meses-8 años	Sí 2/3 Regulares 1/3

*Resultados de los autores en 2009; **Cirugía practicada con Robot Da Vinci Surgical System (Intuitive Surgical, Sunnyvale, California).

miento detallado de 51 pacientes durante un periodo medio de nueve años (rango 1-18 años). En dicho estudio, el 80% de los pacientes que mejoraron a largo plazo eran pacientes jóvenes (40-60 años), con dolor postprandial, pérdida de peso y dilatación postestenótica en la angiografía abdominal. Se han descrito resultados similares en otras series y algunos autores hicieron estudios de regresión para identificar los factores predictivos positivos tras la cirugía, confirmando los hallazgos de Reilly: dolor epigástrico relacionado con la ingesta como factor más relevante (20,46,56,57).

La experiencia destaca la importancia de realizar una anamnesis pormenorizada y confirmar el diagnóstico con

pruebas selectivas, como eco-Doppler y angio-TAC, evitando pruebas innecesarias. La introducción de técnicas mínimamente invasivas: sección del ligamento arcuato por vía laparoscópica, con posibles técnicas endovasculares cuando sea necesario –angioplastias, stent-, abren una nueva “era” en el diagnóstico y tratamiento del síndrome descrito en 1963.

AGRADECIMIENTO

Los autores agradecen a Lydia Munárriz su colaboración en la elaboración de este manuscrito.