

# CO<sub>2</sub>-lézerrel végzett mélysclectomiával szerzett tapasztalatok

Sohajda Zoltán dr.<sup>1</sup> ■ Káldi Ildikó dr.<sup>1</sup>  
Kiss Magdolna dr.<sup>1</sup> ■ Facskó Andrea dr.<sup>2</sup>

<sup>1</sup>Kenézy Gyula Kórház-Rendelőintézet, Szemészeti Osztály, Debrecen

<sup>2</sup>Szegedi Tudományegyetem, Általános Orvostudományi Kar, Szemészeti Klinika, Szeged

**Bevezetés:** A CO<sub>2</sub>-lézeres mélysclectomia (CLASS) a nyitott zugú glaucoma betegek sebészi kezelésében alkalmazható. **Célkitűzés:** A CLASS-műtéttel szerzett tapasztalataink ismertetése. **Módszer:** 21 CLASS-műtétet végeztünk OT-134-IOPtiMate (IOPtima Ltd, Ramat-Gan, Izrael) készülékkel. A betegeket a posztoperatív első napon, majd 1, 3, 6, 9 és 12 hónap múlva kontrolláltuk. Retrospektíven értékeltük a szemnyomás, antiglaucoma terápia és a visus alakulását, az intra- és posztoperatív szövődeményeket. **Eredmények:** Az átlagéletkor 65,6 év volt. A teljes siker (szemcsepp nélkül elért célszemnyomás) a hatodik hónapra (18 beteg) 61,1%, míg a 12. hónapnál (10 beteg) 50% volt. A minősített siker (szemcseppel elért célszemnyomás) 72,2% és 70%, a preoperatív átlagos 29,2 ± 9,4 Hgmm-es szemnyomás rendre 17,7 ± 4,9 Hgmm és 17,3 ± 4,3 Hgmm volt. Jelentősen csökkent az antiglaucoma cseppek átlagos száma: 2,90 ± 0,83-ról 2,05 ± 1,46 értékre. Egy makroperforáción túl a műtét eredményességét befolyásoló egyéb lényeges szövődemény nem volt. **Következtetések:** CLASS-műtéttel tapasztalataink szerint hatékonyan csökkenthető a szemnyomás nyitott zugú glaucomában. *Orv Hetil.* 2017; 158(18): 701–705.

**Kulcsszavak:** CLASS, nyitott zugú glaucoma

## Experiences with CO<sub>2</sub> laser-assisted sclerectomy surgery

**Introduction:** CO<sub>2</sub> laser-assisted sclerectomy surgery (CLASS) can be used for the surgical treatment of open-angle glaucoma. **Aim:** To introduce our results with CLASS. **Method:** We performed 21 CLASS operations using OT-134-IOPtiMate (IOPtima Ltd, Ramat-Gan, Israel). Patients were examined on the 1st day, and in the 1st, 3rd, 6th, 9th and 12th months postoperatively. We evaluated intraocular pressure (IOP), antiglaucoma medication-use, visual acuity, complications. **Results:** Mean age was 65.6 yrs. Complete success (no hypotensive medication required to target IOP) was achieved in 61.1% (18 patients) at 6 months, whereas in 50% (10 patients) at 12 months. Qualified success (hypotensive medication required to target IOP) was achieved in 72.2% and in 70%, preoperative mean IOP was 29.2 ± 9.4 Hgmm, which fell to 17.7 ± 4.9 Hgmm and 17.3 ± 4.3 Hgmm, respectively. Antiglaucoma medication use fell significantly from 2.90 ± 0.83 to 2.05 ± 1.46. Apart from 1 macroperforation, no serious complication occurred. **Conclusions:** With CLASS it is possible to effectively lower intraocular pressure in open-angle glaucoma.

**Keywords:** CLASS, open-angle glaucoma

Sohajda Z, Káldi I, Kiss M, Facskó A [Experiences with CO<sub>2</sub> laser-assisted sclerectomy surgery]. *Orv Hetil.* 2017; 158(18): 701–705.

(Beérkezett: 2017. március 10.; elfogadva: 2017. március 25.)

A glaucoma a legfrissebb statisztikák szerint is – mind a nemzetközi, mind a hazai adatokat figyelembe véve – a maculadegeneráció és a cukorbetegség szemészeti szövődeményei után vezető szereppel bír a vaksági okok között [1, 2]. Azon nyitott zugú glaucoma betegek esetében, ahol konzervatív terápiával nem tudjuk elérni a

megcélzott szemnyomást és emellett funkcióromlást is tapasztalunk, szemnyomáscsökkentő műtét végzését kell indikálnunk [3, 4].

Ebben az indikációs körben a trabeculectomia minősül jelenleg is gold standardnak, azonban az intra- és posztoperatív szövődemények csökkentése miatt fokozott

figyelem fordult a nem perforáló glaucoma ellenes műtétek felé. Az ilyen műtétek alapjául szolgáló manuális mélyscleerectomia az első ismertetése óta eltelt csaknem három évtizedben sok kiegészítéssel és módosítással bővült [5–7]. Abban több szerző is egyetért, hogy bár a mélyscleerectomiával elérhető tartós szemnyomáscsökkenés kisebb mértékű, mint a trabeculectomia esetén, de mellékhatásprofilja lényegesen kedvezőbb annál. Emiatt konzervatív terápiával nem uralható nyitott zugú glaucoma esetén ajánlott és javasolt a használata [4, 6, 7].

A manuális mélyscleerectomia műtéti kivitelezése során a trabeculo-Descemet-ablak és Schlemm-csatorna falának helyes eltávolítása sokszor igen nagy kihívás elé állítja az operatórt, amely miatt a tanulási periódus elhúzódóbb lehet. Ez, valamint a műtét standardizálásának és reprodukálhatóságának növelése miatt merült fel a CO<sub>2</sub>-lézer alkalmazásának ötlete az intraoperatív szöveti preparálás/eltávolítás során. A CO<sub>2</sub>-lézeres mélyscleerectomiával (CO<sub>2</sub> laser-assisted sclerectomy surgery – CLASS) kapcsolatos első közlés 2007-ben jelent meg, de igazán az utóbbi öt-hat évben kezdett el a technika népszerűbbé válni világszerte [8].

Célul tűztük ki, hogy a manuális mélyscleerectomiával kapcsolatos első hazai közlés után egy évtizeddel ismerjessük a CLASS-műtéttel elért első hazai eredményeket [9].

## Módszer

2015. december 1. és 2016. június 30. között 21 beteg 21 szemén végeztünk CLASS-műtétet. A nemek aránya: kilenc nő és 12 férfi. Az átlagéletkor: 65,6 év volt. A CLASS-műtét előtt a betegek átlagosan 5,1 évig használtak antiglaucomás cseppet. A CLASS-műtét indikációja volt, ha konzervatív terápiával nem értük el a célszemnyomást és/vagy emellett a szem funkcióromlását tapasztaltuk: rosszabbodó visus-, látótéremeredmények. Ez utóbbiban a Humphrey (Carl Zeiss, Jéna, Németország) periméter-változás analízisét és a látótér Hodapp-klasszifikáció szerinti romlását vettük alapul [4].

A műtéteket 5 mg/ml-es koncentrációjú markain (AstraZeneca, Egyesült Királyság) és 10 mg/ml-es koncentrációjú lidokain (Egis, Magyarország) azonos arányú keverékének retrobulbaris beadása után végeztük el. A műtéti technika a következő főbb lépéseket tartalmazta. 12 h-nál a conjunctivát a limbustól 1,5–2,0 mm-re nyitottuk meg és preparáltuk. A sclerát megtisztítottuk, diatermiát lehetőség szerint nem használva. Ezután 5 × 5 mm-es nagyságú félvastag scleralebenyt készítettünk, a limbus felé haladva, majd a cornea szövetébe 1,0–1,5 mm-re hatolva, ügyelve a lebeny épségére. A kialakítandó „scleralis tő” alapján a sclerát a mikroszkópra szerelhető pásztázó OT-134-IOPtiMate (IOPtima Ltd, Ramat-Gan, Izrael) CO<sub>2</sub>-lézerrel kezeltük. A téglalap alakú terület nagysága 4 × 3 mm, az alkalmazott energia 22 W volt. Addig végeztük a szöveti párologtatást, amíg a scleraágy harmadát el nem távolítottuk. Ezt követően a

szkennelt területet egy 4 × 2 mm-es nagyságú, ívelt oldalú rombusz formájúvá állítottuk át és 22 W-os energiát választottunk. Addig kezeltük ilyen formán a Schlemm-csatorna területét és párologtattuk el a falát, amíg a csarnokvíz „gyöngyözni” nem kezdett az így kialakuló trabeculo-Descemet-ablakon át. A scleralebenyt visszahajtva, alá hialuronsav- (1,6%) tartalmú viszkoelasztikus anyagot (Amvisc Plus, Bausch and Lomb, Amerikai Egyesült Államok) injektáltunk és a sclera- és conjunctivasebeket 7/0 Vicryl (Ethicon, Amerikai Egyesült Államok) varrattal zártuk. A jól kivitelezett műtét után nem alakult ki filtrációs lebeny (1–4. ábra).

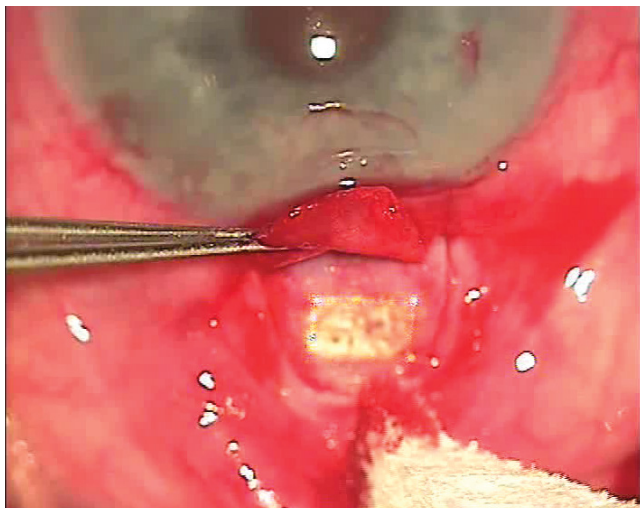
A betegeket a posztoperatív első napon, majd 1, 3, 6, 9 és 12 hónap múlva vizsgáltuk, és az adatokat retrospektíven dolgoztuk fel. Meghatároztuk pre- és posztoperatíván a visust, szemnyomásértékeket, az alkalmazott szemnyomáscsökkentő cseppek számát. A posztoperatív szemnyomásértékeknel különbséget tettünk a szemcsepp nélkül elért kívánt szemnyomás: teljes eredményesség (total succes rate) és az antiglaucomás cseppekkel együtt elért kívánt szemnyomás: minősített eredményesség (qualified succes rate) fogalma között. Egy beteg esetében intraoperatív makroperforáció alakult ki irispilapsussal, így a beavatkozást trabeculectomiaként fejeztük be és a vizsgálati elemzésbe nem vontuk be. Egy másik betegünk esetében korábbi eredménytelen manuális mélyscleerectomiát követően végeztük el temporális behatolásból a CLASS-műtétet. Vizsgáltuk a műtéti komplikációk előfordulását is.

Az eredmények értékelésében egymintás Kolmogorov-Szmirnov-tesztet alkalmaztunk. Szignifikánsnak tekintettük a különbséget, ha  $p < 0,05$  volt. Eredménytelennek minősítettük a műtétet, ha a gyógyszeres kezelés ellenére a szemnyomás 18 Hgmm-nél magasabb volt [10]. Ilyen esetekben Nd: YAG goniopunkciót végeztünk, eredménytelenség esetén reoperáltuk a beteget.

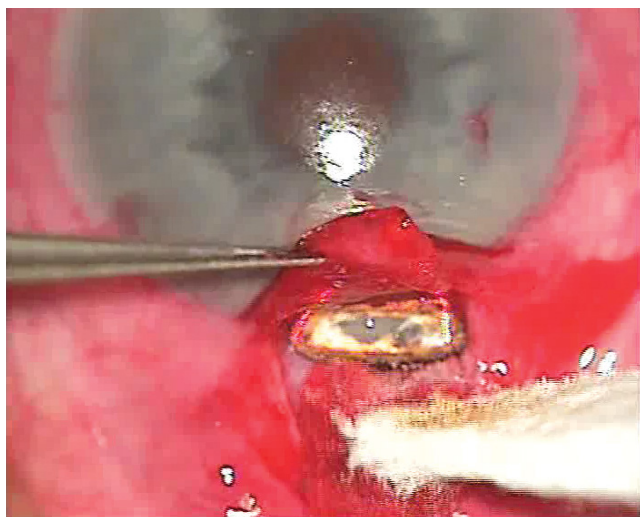
## Eredmények

Összesen 21 betegnél végeztünk CLASS-műtétet, akik közül egy esetében intraoperatív olyan mértékű perforáció alakult ki, amikor a műtétet trabeculectomiaként tudtuk befejezni. Ezt a beteget kizárva, 20 beteg 20 szemét vontuk be vizsgálatunkba. Esetükben a preoperatív és a posztoperatív első napon, első, harmadik, hatodik, kilencedik és 12. hónapban mért szemnyomásértékeket vizsgáltuk és vetettük össze a preoperatív értékkel. Az eredményeket az 1. táblázat tartalmazza.

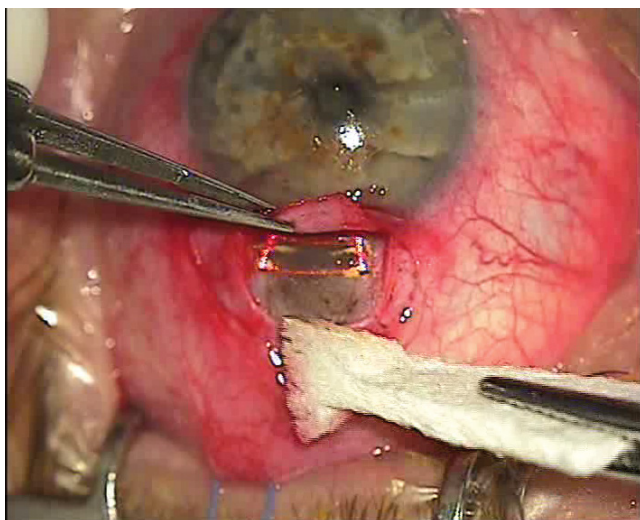
A kontrollok alkalmával a legalább hat hónapig nyomon követhető betegek közül szemnyomás szempontjából a teljes eredményesség aránya 61,1%, míg 12 hónapnál 50% volt. A minősített eredményesség értéke hat hónapnál 72,2%, míg 12 hónapnál 70% volt. Egy szem esetében alakult ki a posztoperatív időszakban 5 Hgmm-nél alacsonyabb (2 Hgmm) szemnyomás, amely az első posztoperatív hónapra rendeződött (7 Hgmm).



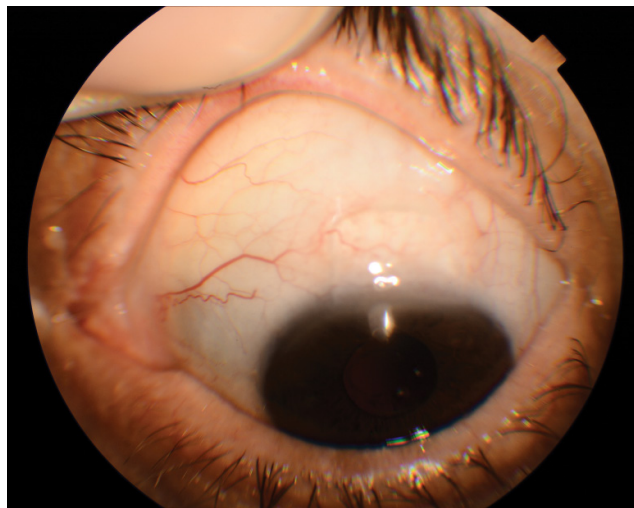1. ábra | Kezelés közben látható a CO<sub>2</sub>-lézer szkennerrénye által határolt scleraágy



2. ábra | A Schlemm-csatorna falának eltávolítása közben fokozatosan jelenik meg a „gyöngyöző”csarnokvíz



3. ábra | A CLASS-műtét végére kialakult scleraágy és a teljes trabeculo-Descemet-ablakon átszivárgó csarnokvíz látható



4. ábra | A műtét után egy hónappal szabályos posztoperatív állapot látható: békés környezetben, zárt sclera- és conjunctivasebek mellett nincs filtrációs lebeny

1. táblázat | A szemnyomásértékek időbeli alakulása

Vizsgált időszak	Átlagos IOP ± SD	p-érték
Preoperatív (20 szem)	29,2 ± 9,4 Hgmm	–
Posztoperatív első nap (20 szem)	10,6 ± 8,3 Hgmm	0,0000
Posztoperatív első hónap (20 szem)	17,6 ± 3,8 Hgmm	0,0001
Posztoperatív harmadik hónap (18 szem)	18,4 ± 3,7 Hgmm	0,0001
Posztoperatív hatodik hónap (18 szem)	17,7 ± 4,9 Hgmm	0,0001
Posztoperatív kilencedik hónap (11 szem)	18,1 ± 4,3 Hgmm	0,0001
Posztoperatív 12. hónap (10 szem)	17,3 ± 4,3 Hgmm	0,0002

IOP = intraocularis nyomás; SD = standard deviáció

A preoperatív visus átlagosan  $0,38 \pm 0,08$  SD volt, amely az utolsó kontroll alkalmával  $0,41 \pm 0,08$  SD-nek adódott. A különbség nem volt jelentős ( $p = 0,089$ ). A preoperatív átlagosan használt antiglaucomás cseppek száma  $2,90 \pm 0,83$  SD-ről  $2,05 \pm 1,46$  SD-re csökkent. A különbség szignifikáns ( $p = 0,006$ ) volt.

A hat hónapos kontroll alkalmával négy, míg 12 hónapnál még egy beteg esetében volt a szemnyomásérték antiglaucomás cseppek mellett is nagyobb, mint 18 Hgmm. Az ő esetükben eredménytelennek tekintettük a műtétet.

A 20 vizsgált beteg közül intraoperatív szövődmenyként négy esetben alakult ki a trabeculo-Descemet-ablakon irisprolapsussal nem járó mikroperforáció, amely a műtét sikeres kivitelezését nem befolyásolta. Az első posztoperatív napra négy esetben jelentkezett különböző mértékű hyphaema, amely az első posztoperatív hónapra teljesen felszívódott. Nem alakult ki egy alkalommal sem sekély elülső csarnok, cataractafokozódás, uveitis, endophthalmitis, chorioidea-ablatio.



## Következtetések

A CLASS-műtét koncepciójában és technikailag a manuális mélysclectomia alapjain nyugszik. Mivel a nem perforáló glaucoma elleni műtétek során nem készül perforációs nyílás a bulbuson, filtrációs lebeny sem képződik. Emiatt minden olyan intra- és posztoperatív szövődmény, amely ezek jelenléte miatt alakul ki, itt nem tapasztalható. Így ilyen műtétek során a trabeculectomiához viszonyítva lényegesen kisebb mértékben kell számolnunk túlzott filtráció, tartós hypotonia, chorioidealeválás, fokozódó cataractaképződés, tartós hyphagma, valamint progresszív látótérkiesés kialakulásával [11, 12]. Habár a mélysclectomiával elérhető szemnyomáscsökkenés mértéke hosszú távon nem haladja meg a trabeculectomiával elérhető mértéket, azonban a műtét az előbbieken alapján a modern glaucomasebészetben kiemelt jelentőséggel bír [13, 14].

A nem perforáló glaucomaelenes műtétek elterjedését korlátozza a csupán néhány mikron vastagságú trabeculo-Descemet-ablak kialakításának műtéttechnikai nehézsége. Ezt elősegítendő kezdték el alkalmazni az infravörös (10 600 nm) tartományban működő CO<sub>2</sub>-lézert az intraoperatív szöveteltávolításra. Azért esett a választás a CO<sub>2</sub>-lézere, mert ezzel a száraz szövetek fotoablatiója jó hatékonysággal végezhető, de amint a műtét területén folyadék (szívárgó csarnokvíz) jelenik meg, a lézere energia ebben teljesen elnyelődve mélyebb rétegeket nem károsít, így a perforáció veszélye minimalizálható. Ezzel mintegy önszabályozóvá válik a folyamat [8, 10]. Így reprodukálhatóbbá vált a mélysclectomia elvégzése anélkül, hogy perforálna a trabeculo-Descemet-ablak, amely a manuális műtét során gyakran (30–50%) fellépő intraoperatív probléma lehet a kezdeti időszakban [15]. Az eljárás során alkalmazott CO<sub>2</sub>-lézer fotokoaguláló hatása minimalizálta az intraoperatív vérzés kialakulását is. Az eljárás és az alkalmazott készülék fejlesztése során törekedtek arra, hogy a célszövet elpárologtatásához szükséges magas energialeadás közben fellépő karbonizáció talaján kialakuló hegesezés ne rontsa az eredményességet. Emiatt olyan intraoperatív lézerekészüléket fejlesztettek ki, amely a szkennelő és a szuperpulzus üzemmódja miatt tudta minimalizálni a nem kívánt szöveti károsodást. Ezzel a mikroszkópra integrált OT-134-es CO<sub>2</sub>-lézer-készülék szkennere a sclera milliszekundumos nagyságrendű hőrelaxációs idejénél gyorsabb működést ért el. Ez a technológiai fejlesztés eredményezte azt, hogy a célszövet hatékony elpárologtatása mellett a környező szövetek termikus károsodása csak 200–250 µm kiterjedésű. Az ilyen módon effektív és minimális mellékhatással rendelkező technikával reprodukálhatóan hatékonyává vált a CLASS-műtét, és a tanulási periódus is lerövidült [8, 10, 16, 17].

Annak ellenére, hogy a CO<sub>2</sub>-lézer használata a glaucomasebészetben csaknem 40, a mélysclectomia során (CLASS) tízéves múlta tekint vissza, érdemi klinikai al-

kalmazása az elmúlt öt évre tehető [8, 18]. Több szerző is beszámolt a CLASS-műtét eredményességéről.

*Skaat és mtsai* 15 beteg adatait ismertetik CLASS-műtét kapcsán, akiket 12 hónapig követtek nyomon. Anyagukban az átlagos szemnyomáscsökkenés 13,1 Hgmm volt a hatodik posztoperatív hónapra, míg 12 hónappal a műtét után 11,5 Hgmm ez az érték. A 15-ből két beteg esetén lépett fel intraoperatív mikroperforáció, amikor is trabeculectomiaként fejezték be a műtétet. Teljes eredményesség 45,5%-ban, minősített eredményesség 90,9%-ban volt tapasztalható beteganyagukban. Mitomycin C-t 76,9%-ban alkalmaztak intraoperatíván [16].

*Geffen és mtsai* 37 beteg alkalmazva a CLASS-műtétet, arról számolnak be multicentrikus tanulmányukban, hogy a teljes eredményesség aránya hat hónapnál 76,7%, 12 hónapnál 60% volt, míg a minősített eredményesség hat hónapnál 83,3%, 12 hónapnál 86,6% volt. Mitomycin C-t a műtétek 67,6%-ában alkalmaztak. A beavatkozások során összesen 21,6%-ban jelentkeztek komplikációk: perifériás elülső synechia, chorioidealeválás, sebelégtelenség, dellen, hyphagma [10].

*Geffen* egy másik multicentrikus tanulmányában hasonló szemnyomáscsökkenésről számol be, mint az előzőekben leírtak kapcsán. A műtét során fellépő komplikációk (9/30) hasonlóak voltak, mint az előbbieken. Elemezték az alkalmazott antiglaucomás cseppek számát is, amely a hatodik posztoperatív hónapra a preoperatív 2,5-ről 0,1-re, míg a 12. posztoperatív hónapra 0,6-re csökkent átlagosan [19].

*Greifner és mtsai* összehasonlították a CLASS-műtét és a manuális mélysclectomia eredményességét két évvel a műtét után. Ezek alapján a teljes eredményesség CLASS-műtétet követően 73%, míg a minősített eredményesség 96% volt két évvel a műtét után. Míg manuális mélysclectomia után ugyanezek a paraméterek 71% és 89%-nak adódtak. Azt tapasztalták, hogy a CLASS-technika hasonlóan hatékony, mint a standard manuális mélysclectomia a szemnyomáscsökkentés szempontjából, de kivitelezése könnyebb [20].

Ismerve azt az adatot, amely szerint a manuális mélysclectomia utáni szemnyomás-stabilizációhoz legalább 30 hónap szükséges, így igen értékes *Geffen* legújabb tanulmánya. Csaknem száz beteg végzett CLASS-műtétet és a 36. posztoperatív hónapra is tartós és jelentős volt a szemnyomáscsökkenés mértéke. A posztoperatív harmadik évre a teljes eredményesség 47,8%, míg a minősített eredményesség 84,8% volt [21, 22].

Saját eredményeinket összehasonlítva az imént ismertetett irodalmi adatokkal, megállapítható, hogy az általunk tapasztalt teljes eredményesség aránya hat hónapnál 61,1%, míg 12 hónapnál 50%, addig a minősített eredményesség 72,2%, illetve 70% volt. Bár a saját adataink kissé elmaradnak az idézett publikációkban szereplők szintjétől, de jól korrelálnak azokkal. Hasonló eredményt mutat a műtét előtt és után használt szemnyomáscsökkentő cseppek számának az alakulása. Az irodalmi adatokhoz viszonyított eltérés háttérben több ok is fel-

tételezhető. Figyelembe kell vennünk, hogy tanulmányunkban az első 21 műtét adatait dolgoztuk fel, amelyet a tanulási periódus is „torzít”. Nem elhanyagolható szempont az sem, hogy az általunk operált betegek a műtétet megelőzően több éven át (átlagosan 5,1 év) használtak antiglaucomás cseppeket, amelyek a szemfelszín károsítva kihatással lehettek a sebgyógyulásra is. Szintén fontos tényező lehet az is, hogy az idézett szerzők a műtétek jelentős részénél használtak Mitomycin C-t, míg mi ezen esetekben nem. Az intraoperatív jelentkező makroperforáció esetén mi is konvertálva a műtétet, trabeculectomiát végeztünk. Mikroperforáció jelentkezése esetén, hasonlóan más szerzőkhöz, a műtétet tovább folytatva sikeresen fejeztük be azt [4, 10, 16, 19].

Tanulmányunk korlátjaként a relatív kis betegszám és rövid követési idő említhető. Tekintetbe véve azonban azt, hogy az irodalmi adatok szerint más szerzők is hasonló betegszámmal és követési idővel publikáltak e témában, így azt gondoljuk, hogy a mi adataink is hozzájárulnak ahhoz, hogy a CLASS-műtétek hatékonyságát megítélhessük.

**Anyagi támogatás:** A szerzők anyagi támogatásban nem részesültek.

**Szerzői munkamegosztás:** S. Z.: A hipotézisek kidolgozása, a vizsgálat lefolytatása, statisztikai számítások elvégzése, a kézirat elkészítése, megszövegezése. K. I., K. M.: A vizsgálat lefolytatása. F. A.: A kézirat megszövegezése, korrektúrája. A cikk végleges változatát valamennyi szerző elolvasta és jóváhagyta.

**Érdekeltségek:** A szerzőknek nincsenek érdekeltségeik.

## Irodalom

- [1] Quigley, H. A., Broman, A. T.: The number of people with glaucoma worldwide in 2010 and 2020. *Br. J. Ophthalmol.*, 2006, 90(3), 262–267.
- [2] Kiss, H., Németh, J.: Causes of blindness in Hungary. [A vakság okai Magyarországon.] *Szemészet*, 2013, 150(3), 103–110. [Hungarian]
- [3] Holló, G., Kerényi, Á., Kékedi, R., et al.: Indication of filtration surgery in Hungary in 2011: we act too late. [A glaucomaellenes filtrációs műtétek indikálása Magyarországon 2011-ben: túl későn cselekszünk.] *Szemészet*, 2011, 148(3), 117–122. [Hungarian]
- [4] *European Glaucoma Society: Terminology and guidelines for glaucoma*. 4th edition. SvetPrint, Savona, Italy, 2014.
- [5] Fyodorov, S. N., Kozlov, V. I., Timoshkina, N. T.: Non-penetrating deep sclerectomy in open-angle glaucoma. *IRTC Eye Microsurg.*, 1989, 3, 52–55.
- [6] Stegmann, R., Pienaar, A., Miller, D.: Viscocanalostomy for open-angle glaucoma in black African patients. *J. Cataract Refract. Surg.*, 1999, 25(3), 316–322.
- [7] Grieshaber, M. C., Pienaar, A., Olivier, J., et al.: Canaloplasty for primary open-angle glaucoma: long-term outcome. *Br. J. Ophthalmol.*, 2010, 94(11), 1478–1482.
- [8] Asia, E. I., Rotenstreich, Y., Barequet, I. S., et al.: Experimental studies on nonpenetrating filtration surgery using the CO<sub>2</sub> laser. *Graefes Arch. Exp. Ophthalmol.*, 2007, 245(6), 847–854.
- [9] Gáspár, Á., Sebestyén, M., Salacz, Gy.: Initial experiences with deep sclerectomy in glaucomatous eyes. [Tapasztalataink mély sclerectomiával glaucomás szemeken.] *Szemészet*, 2005, 142(1), 23–27. [Hungarian]
- [10] Geffen, N., Ton, Y., Degani, J., et al.: CO<sub>2</sub> laser assisted sclerectomy surgery, part II: multicenter clinical preliminary study. *J. Glaucoma*, 2012, 21(3), 193–198.
- [11] Eldaly, M. A., Bunce, C., Elsbeikha, O. Z., et al.: Non-penetrating filtration surgery versus trabeculectomy for open-angle glaucoma. *Cochrane Database Syst. Rev.*, 2014, 15(2), CD007059.
- [12] Gesser, C., Wiermann, A., Keserű, M., et al.: Long-term follow-up after deep sclerectomy. *Klin. Monbl. Augenheilkd.*, 2014, 231(5), 535–539.
- [13] Chiselita, D.: Non-penetrating deep sclerectomy versus trabeculectomy in primary open-angle glaucoma surgery. *Eye*, 2001, 15(2), 197–201.
- [14] Mermoud, A., Schnyder, C. C., Sickenberg, M., et al.: Comparison of deep sclerectomy with collagen implant and trabeculectomy in open-angle glaucoma. *J. Cataract Refract. Surg.*, 1999, 25(3), 332–339.
- [15] Khaw, P. T., Sirivardena, D.: “New” surgical treatments for glaucoma. *Br. J. Ophthalmol.*, 1999, 83(1), 1–2.
- [16] Skaat, A., Goldenfeld, M., Cotlear, D., et al.: CO<sub>2</sub> laser-assisted deep sclerectomy in glaucoma patients. *J. Glaucoma*, 2014, 23(3), 179–184.
- [17] Ton, Y., Geffen, N., Kidron, D., et al.: CO<sub>2</sub> laser-assisted sclerectomy surgery. Part I: concept and experimental models. *J. Glaucoma*, 2012, 21(2), 135–140.
- [18] Beckman, H., Puller, T. A.: Carbon dioxide laser scleral dissection and filtering procedure for glaucoma. *Am. J. Ophthalmol.*, 1979, 88(1), 73–77.
- [19] Geffen, N., Ton, Y., Muzoz, G., et al.: CO<sub>2</sub> laser-assisted sclerectomy surgery for open-angle glaucoma. *Eur. Ophthalmic Review*, 2012, 6(1), 12–16.
- [20] Greifner, G., Roy, S., Mermoud, A.: Results of CO<sub>2</sub> laser-assisted deep sclerectomy as compared with conventional deep sclerectomy. *J. Glaucoma*, 2016, 25(7), 630–638.
- [21] Hondur, A., Onol, M., Hasanreisoglu, B.: Nonpenetrating glaucoma surgery: meta-analysis of recent results. *J. Glaucoma*, 2008, 17(2), 139–146.
- [22] Geffen, N., Mimouni, M., Sherwood, M., et al.: Mid-term clinical results of CO<sub>2</sub> laser assisted sclerectomy surgery (CLASS) for open angle glaucoma treatment. *J. Glaucoma*, 2016, 25(12), 946–951.

(Sohajda Zoltán dr.,  
Debrecen, Bartók Béla u. 2–26., 4031  
e-mail: zoltansohajda@hotmail.com)