

Két generációban megfigyelhető mitokondriális DNS A8344G mutáció

Fekete Anett dr.¹ ■ Hadzsiev Kinga dr.^{1, 2} ■ Bene Judit dr.^{1, 2}
Nászai Antónia dr.³ ■ Mátyás Petra¹ ■ Till Ágnes dr.¹ ■ Melegh Béla dr.^{1, 2}

¹Pécsi Tudományegyetem, Általános Orvostudományi Kar, Klinikai Központ, Orvosi Genetikai Intézet, Pécs

²Szentágotthai János Kutatóközpont, Pécs

³Encsi Területi Egészségügyi Központ, Ideggyógyászat, Encs

Közleményünkben egy 62 éves anya és 41 éves lánya esetét ismertetjük. A mater neurológiai tünetei több évtizede ismertek, lányánál pedig 15 éves kivizsgálás után került sor a betegségdiagnosztizálásra. Intézetünkben a perifériás vérből izolált DNS-mintán indult célzott vizsgálat mitokondriális mutáció irányába. A szekvenenciaferogram alapján 90% feletti heteroplazmiát mutató tranzíciót sikerült kimutatni. A klinikai fenotípus kétséget kizáróan egyik esetben sem volt karakterisztikus MERRF-szindrómára; a felnőttkori észlelés mellett a lipomák jelenléte sem típusos. Az évtizeden túli diagnosztikai Odüsszeia itt is arra utal, hogy hazánkban a mitokondriális DNS betegségei még mindig aluldiagnosztizáltak. *Orv. Hetil.*, 2017, 158(12), 468–471.

Kulcsszavak: MERRF, lipoma, mitokondriális DNS

A8344G mitochondrial DNA mutation observed in two generations

This article presents the case of a 62-year-old mother and her 41-year-old daughter, who have had severe neurological symptoms for a few decades. After a long investigation period the definite diagnosis of MERRF syndrome was confirmed. After DNA isolation from our patient's blood sample we examined the mitochondrial DNA with direct sequencing. An adenine-guanine substitution was detected in the tRNA gene at position 8344, based on the sequence ferogram the heteroplasmy was over 90%. The clinical phenotype was not clearly characteristic for MERRF syndrome, adult-onset and lipomas are not typical in this disease. In our case report we would like to draw attention to the great phenotypic variation of the mitochondrial diseases and we emphasize that these disorders are underdiagnosed in Hungary even today.

Keywords: MERRF, lipoma, mitochondrial DNA

Fekete, A., Hadzsiev, K., Bene, J., Nászai, A., Mátyás, P., Till, Á., Melegh, B. [A8344G mitochondrial DNA mutation observed in two generations]. *Orv. Hetil.*, 2017, 158(12), 468–471.

(Beérkezett: 2016. október 6.; elfogadva: 2017. január 23.)

Rövidítések

APTX = aprataxin; 1-es típusú ataxia oculomotor apraxia; EDTA = etilén-diamin-tetraecetsav; EEG = elektroencefalográfia; ENG = elektroneurográfiai; DRPLA = dentatorubral-pallidolusian atrophia; FRDA = Friedreich-ataxia; MERRF = (myoclonus epilepsia – ragged red fibers) myoclonus epilepsia – ragged red fibers (rongyos vörös izomrostok); mtDNS = mitokondriális DNS; NARP = neuropathia, ataxia, retinitis pigmentosa; PCR = polimeráz láncreakció; SCA = spinocerebellaris ataxia; SETX = senataxin; 2-es típusú ataxia oculomotor apraxia; TTPA = (tocopherol transfer protein alpha) ataxia szelektív E-vitamin-hiánnyal

A MERRF-szindróma egy ritka genetikai betegség, amely a szervezet működésének számos területére kihat, elsősorban az izomzat és az idegrendszer érintettek. A szindróma elnevezése az angol elnevezésből származó mozaikszó, amely a fő klinikai jellemzőket foglalja össze: myoclonus epilepsia – ragged red fibers (rongyos vörös izomrostok).

A tünetek jelentkezhetnek már gyermekkorban vagy normális életteni fejlődést követően felnőttkorban is, és rendkívül variábilis képet mutatnak [1]. Leggyakrabban előforduló tünet a myoclonus epilepsia, amely a végta-

gok sorozatban jelentkező villámgyors ritmusos mozgásával jár. Társuló tünetként jelentkezhet halláskárosodás, progresszív internuclearis ophthalmoplegia, nystagmus, izomgyengeség, járási bizonytalanság, ataxia, a szellemi funkciók lassú romlása, valamint a beszéd nehezítettség. Ritkább esetben előfordulhat perifériás neuropathia, cardiomyopathia, arrhythmia, valamint kialakulhatnak lipomák is, amelyek általában a nyak környékén helyezkednek el [1]. Gyakran laborvizsgálattal laktacidózis mutatható ki, amely aspecifikus tüneteket, hányást, hasi fájdalmat, étvágytalanságot okozhat [1, 2].

A MERRF-szindróma diagnosztikája általában három alappilléren nyugszik: EEG-vizsgálat, izombiopszia és molekuláris genetikai vizsgálat. Myoclonus epilepszia esetén az EEG pozitív eredményt adhat: generalizált lassulás mellett epileptiform potenciálok észlelhetők az EEG-n. Izombiopszia során nyert szövetminta Gömöri-féle trichrom festéssel jellegzetes fénymikroszkópos képet mutat, amelyet az angol némenklatura 'ragged red fibers' néven használ [2].

A MERRF-szindrómát a mitokondriális DNS mutációja okozza, amelynek következtében az oxidatív foszforilációs út működése károsodik. A sejtek az ionegyensúly felbomlására hyperexcitabilitással reagálnak, a foszforilációs útvonal károsodása energiadeficit révén pedig sejt-halálhoz vezet. Az esetek körülbelül 80%-ában a tRNS génben, a 8344-es pozícióban egy adenin→guanin cserét lehet kimutatni a tünetek hátterében [3, 4].

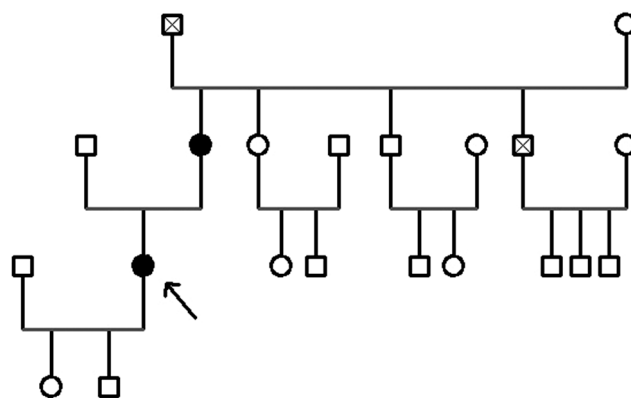
A klinikai tünetek változatosságát és azok súlyosságát a mitokondriális DNS-mutáció aránya, vagyis a heteroplazmia foka határozza meg. Különböző szöveteket, sejttípusokat vizsgálva, eltérő arányban találhatunk mutáns és vad típusú mitokondriális DNS-t. Minél nagyobb egy sejten belül a mutációt hordozó mitokondriális DNS aránya, annál súlyosabb érintettséggel kell számolni. Ez a jelenség az alapja annak, hogy MERRF-szindróma esetében egy adott családon belül is széles határok között változik a fenotípus [5–7].

A betegség prognózisa attól függ, hogy milyen szervi érintettsége van a betegnek, illetve, hogy mennyire gyakoriak az epilepsziás epizódok. Oki terápia hiányában csak tüneti kezelésekre van lehetőség, illetve a progresszív valamelyest átmenetileg lassítható bizonyos vitaminok és ásványi anyagok (L-karnitin, koenzim-Q10) fokozott bevitelével [7].

Esetismertetés

Intézetünkben egy 41 éves nőbeteget vizsgáltunk, akit körülbelül egy évtizede kezdődött progrediáló ataxia, elkent beszéd, lipomák és polineuropathiás tünetek miatt kezeltek neurológián.

A családi anamnéziséből kiemelendő, hogy betegünk édesanyját évtizedek óta vizsgálták ismeretlen eredetű encephalomyopathia miatt. Tarkó- és válltáji lipomák miatt több alkalommal operálták, és a klinikai képhez 1994-ben epilepszia is társult. Az elvégzett koponya-



1. ábra | Betegünk családfája az érintett családtagok kiemelésével

MR-vizsgálat frontoparietárisan mérsékelten tág liquor-tereket írt le. Neurológiai státuszából kiemelhető areflexia, végtagi izomatropia, súlyos végtagataxia, ataxiás járás, valamint incontinentia urinae. Felmerült Friedreich-ataxia és spinocerebellaris ataxia diagnózisa, de ilyen irányú genetikai vizsgálatok nem történtek. Betegünk anyai nagybátyjának is generalizált lipomái vannak, azonban neurológiai jellegű panaszai jelenleg nincsenek. Egyebekben a családi anamnézis negatív (1. ábra).

A probanda körülbelül 16 éves kora óta tapasztal a lábszár izomzatában időszakosan izomgörcsöket. 27–28 éves korában két alkalommal tarkótáji lipoma eltávolítása történt. 34 évesen kezdődött kézremegése; egyensúlya bizonytalanná vált, sokszor elesett; beszédének ritmusa megváltozott, elkentté vált. A tünetek fokozatosan váltak egyre kifejezettebbé. Az utóbbi években időnként fekvő helyzetben kettős látásra, valamint derékfájdalomra panaszokodik. Járás közben nagyon hamar elfárad. Hangulatingadozás, depresszió miatt pszichiátriai gondozásra szorul. Deréktáji, a jobb comb hátulso részébe sugárzó fájdalma hátterében gerinc-MR-vizsgálattal discopathia, lumbalis IV–V. csigolya protrusiója igazolódott.

A 38 éves korában készült koponya-MR-vizsgálat atrophía cerebellit és a cella media magasságában frontárisan subcorticalisan, valamint a nucleus caudatus feji régiójában kis demyelinisációs göcöket írt le. A rutin-EEG-vizsgálat megtartott háttértevékenység mellett generalizált tüskehullámokat igazolt, azonban a betegnek klinikai rohama nem volt.

Szemészeti vizsgálat kóros eltérést nem írt le, Kayser-Fleischer-gyűrűt nem találtak, ami a fiatalkori ataxia hátterében felmerült Wilson-kórt nem támasztotta alá. Szintén nem utalt rézanyagcsere-zavarra a koponya-MR-vizsgálat sem. Szérumcöroloplazmin-szint normáltartományban volt, gyűjtött vizeletből réztartalom-meghatározás nem történt.

ENG-vizsgálat a perifériás idegek szenzoros rostjaiban alsó végtagi túlsúllyal közepes fokú axonalis, szenzoros neuropathia jeleit detektálta; a motoros rostokban vezetési zavar nem volt kimutatható.

Részletes anyagcsere-vizsgálat történt: tömegspektrometriás aminosav és acilkarnitin-meghatározás normális eredményt adott, szukcinilaceton-koncentrációban eltérés nem volt kimutatható. B₁₂-vitamin-, folsav- és homocisteinszint-meghatározás kóros eltérést nem igazolt.

Ezt követően került a beteg intézetünk látóterébe, mivel az etiológia tisztázására a domináns (NARP, SCA-1, -2, -3, -6, -7, -17, DRPLA) és recesszív ataxiák (FRDA, TTPA, APTX, SETX) irányába is kértek molekuláris genetikai tesztelést, azonban patogén mutáció nem volt azonosítható. Mivel valószínűsíthető volt a tünetek genetikai eredete, a további diagnosztikus lépések meghatározásához a beteget genetikai tanácsadónkba rendeltük. Az első megjelenéskor fizikális vizsgálattal belszervi státuszában kóros eltérést nem találtunk. Neurológiai státuszában renyhébb mélyreflexek, felső végtagi myoclonusok, skandáló, kissé elmosott beszéd, jelzett törzs- és végtagataxia, kivájt láb, horizontális nystagmus és jelzett dysdiadochokinesis volt megfigyelhető. A háton és nyakon nagy kiterjedésű lipomák voltak láthatók. A neurológiai és az organikus tünetek alapján ekkor merült fel a mitokondriális eredet gyanúja.

Módszer

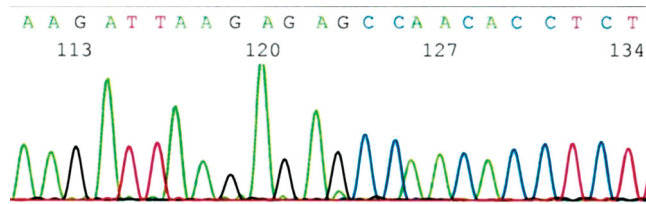
A DNS-izolálást EDTA-val alvadésgátolt vérmintákból végeztük kisózásos technika segítségével. Az izolált DNS-mintát a következő lépésben PCR-technikával amplifikáltuk. A PCR-reakció kivitelezése 35 cikluson keresztül a következő paraméterekkel történt: denaturáció 30 s 95 °C-on, primerkötődés 30 s 55 °C-on, polimerizáció 72 °C-on 30 s, majd a ciklusok végén végső lánchosszabbítás 72 °C-on öt percre. Az amplifikáció MJ Research PTC 200 thermal cycler PCR-készülékkel valósult meg. A PCR-termék további vizsgálata gélelektroforézissel 2%-os agarózgélben, etídium-bromidos festéssel és UV-megvilágítással történt.

A PCR után a mitokondriális DNS kérdéses szakaszát vizsgáltuk direkt szekvenálással a következő eltérésekre fókuszálva: A8296G, A8344G, T8356C, G8361A, G8363A. A vizsgálathoz használt forward primer: 5'-GTTTCATGCCATCGTCCT-3' és reverse primer: 5'-GGGCAATGAATGAAGCGAAC-3'.

Eredmények

MERRF-szindróma irányába végzett mitokondriális DNS-vizsgálat során patogén mutációt azonosítottunk: a mitokondriális tRNS génben, a 8344-es pozícióban egy A→G cserét detektáltunk heteroplazmiás formában (2. ábra). A leletet genetikai tanácsadás keretein belül személyesen adtuk át a betegnek, a felmerült kérdésekre választottunk.

A becülhető heteroplazmia 90% feletti lehet. Mivel ezen adatnak terápiás konzekvenciája nincsen, további kvantitálástól, invazív beavatkozástól (biopszia) – a beteg kérésének megfelelően – eltekintettünk.



2. ábra | Forward szekvenancia

A MERRF-szindróma maternális öröklődést mutat, így kezdeményeztük betegünk anyai ágú rokonainak a vizsgálatát is. Természetesen elsőként a diagnózis nélküli, szintén neurológiai tüneteket mutató édesanya került vizsgálatra, akinél ki tudtuk mutatni a mitokondriális DNS mutációját. Betegünk gyermekei még kiskorúak, így a 2008/XXI-es, a humángenetikai adatok védelméről szóló törvény értelmében náluk egyelőre molekuláris genetikai vizsgálat nem történhet.

Megbeszélés

Jelen közleményünk a mitokondriális DNS-mutáció okozta MERRF-szindróma bemutatását célozza meg és hangsúlyozza a klinikai tünetek nagyfokú variabilitását [8–11]. A ritka genetikai betegségek diagnosztikája mindig nagy kihívás elé állítja a szakma képviselőit, különös tekintettel a multisztémás betegségek heterogén csoportját alkotó mitokondriális citopathiák tekintetében.

Betegünk vizsgálata során DNS-szekvenálással jutottunk el a diagnózishoz. Ezzel a diagnosztikus módszerrel a mitokondriális heteroplazmia arányát csak szemikvantitatív módon tudtuk meghatározni, azonban miután a printen az eredeti nukleinsavpeak csak nyomokban detektálható, még a perifériás vér DNS-ben is 90% feletti arányban, mind a probandában és az édesanyjában is, semmi értelmét nem láttuk az invazívabb vizsgálatnak, különösképpen, miután annak terápiás konzekvenciája nem lett volna.

A célzott genetikai vizsgálat indítása előtt mindkét betegünkön észlelt két klinikai tünet, az ataxia és a lipomák szokatlan kombinációját tartottuk szem előtt, amely egyéb, differenciáldiagnosztikai szempontból szóba jöhető kórképet kizárt.

Következtetés

Betegeinknél az irodalmi adatok alapján a leggyakoribbnak tartott mutáció hordozása volt kimutatható, a klaszikus tünetekhez képest azonban a probandánál és édesanyjánál döntően cerebellaris tüneteket észleltünk. A magas heteroplazmia-arány ellenére viszonylag későn, már felnőttkorban manifesztálódtak a tünetek. A maternél 40 éves életkorban már jelentkezett epileptiform rosszullet, míg lányánál a pozitív rutin EEG mellett sem volt klinikai roham. A MERRF-szindróma ritkábban előforduló tünetei közé tartozó lipomatosis a vizsgált család

több tagjánál is előfordult. Terápiás próbálkozásként negyedévente piracetám infúziós kezelésben részesül a probanda, amely átmenetileg a szubjektív panaszait enyhíti.

Anyagi támogatás: A közlemény megírása anyagi támogatásban nem részesült. A kutatás eszközbeszerzése/infrastruktúrája egyéb, az OTKA 119540 pályázata (téma-vezető: Prof. Dr. Melegb Béla) által biztosított forrásból valósult meg.

Szerzői munkamegosztás: B. J., H. K., M. P.: A molekuláris genetikai vizsgálatok elvégzése, értékelése. H. K., N. A., F. A., T. Á.: Betegvizsgálat. F. A., H. K.: A kézirat megszövegezése. M. B.: A kézirat áttekintése. A cikk végleges változatát valamennyi szerző elolvasta és jóváhagyta.

Érdekeltségek: A szerzőknek nincsenek érdekeltségeik.

Irodalom

- [1] Lorenzoni, P. J., Scola, R. H., Kay, C. S., et al.: When should MERRF (myoclonus epilepsy associated with ragged-red fibers) be the diagnosis? *Arq. Neuropsiquiatr.*, 2014, 72(10), 803–811.
- [2] Folbergrová, J. L., Kunz, W. S.: Mitochondrial dysfunction in epilepsy. *Mitochondrion*, 2012, 12(1), 35–40.
- [3] Virgilio, R., Ronchi, D., Bordoni, A., et al.: Mitochondrial DNA G8363A mutation in the tRNA Lys gene: clinical, biochemical and pathological study. *J. Neurol. Sci.*, 2009, 281(1–2), 85–92.
- [4] Brackmann, F., Abicht, A., Abting, U., et al.: MERRF phenotype associated with mitochondrial tRNA(Leu) (m.3243A>G) mutation. *Eur. J. Pediatr.*, 2012, 171(5), 859–862.
- [5] Teive, H. A., Munhoz, R. P., Muzzio, J. A., et al.: Cerebellar ataxia, myoclonus, cervical lipomas, and MERRF syndrome. Case report. *Mov. Disord.*, 2008, 23(8), 1191–1192.
- [6] Lorenzoni, P. J., Scola, R. H., Kay, C. S., et al.: MERRF: Clinical features, muscle biopsy and molecular genetics in Brazilian patients. *Mitochondrion*, 2011, 11(3), 528–532.
- [7] DiMauro, S., Hirano, M., Kaufmann, P., et al.: Clinical features and genetics of myoclonic epilepsy with ragged red fibers. *Adv. Neurol.*, 2002, 89, 217–229.
- [8] Molnar, M. J., Perenyi, J., Siska, E., et al.: The typical MERRF (A8344G) mutation of the mitochondrial DNA associated with depressive mood disorders. *J. Neurol.*, 2009, 256(2), 264–265.
- [9] Kobayashi, J., Nagao, M., Miyamoto, K., et al.: MERRF syndrome presenting with multiple symmetric lipomatosis in a Japanese patient. *Intern. Med.*, 2010, 49(5), 479–482.
- [10] Muñoz-Málaga, A., Bautista, J., Salazar, J. A., et al.: Lipomatosis, proximal myopathy, and the mitochondrial 8344 mutation. A lipid storage myopathy? *Muscle Nerve*, 2000, 23(4), 538–542.
- [11] Holme, E., Larsson, N. G., Oldfors, A., et al.: Multiple symmetric lipomas with high levels of mtDNA with the tRNA(Lys) A→G(8344) mutation as the only manifestation of disease in a carrier of myoclonus epilepsy and ragged-red fibers (MERRF) syndrome. *Am. J. Hum. Genet.*, 1993, 52(3), 551–556.

(Fekete Anett dr.,
Pécs, József A. u. 7., 7623
e-mail: fekeete.anett@pte.hu)

Ellen Notbohm–Veronica Zysk

EZEREK NAGYSZERŰ ÖTLET

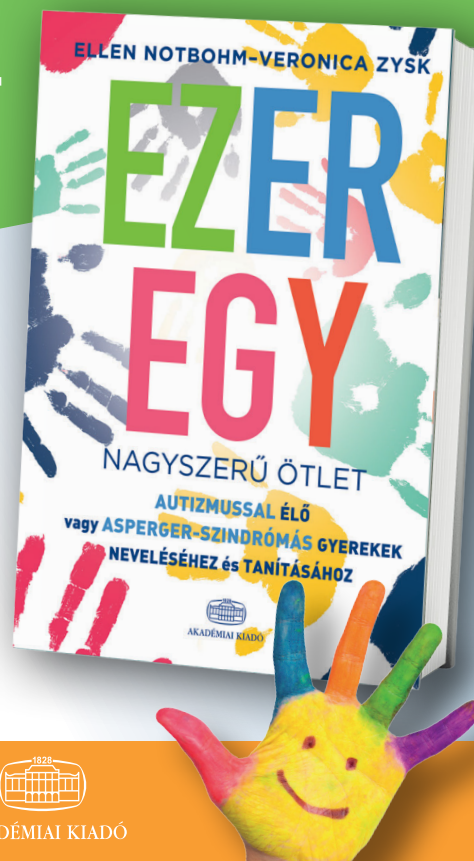
AUTIZMUSSEL ÉLŐ VAGY ASPERGER-SZINDRÓMÁS GYEREKEK NEVELÉSÉHEZ ÉS TANÍTÁSÁHOZ

„Ha minden iskolában és családban a könyvből szereplő ötletek kis töredékét felhasználnák, beláthatatlan lehetőségek nyílnának meg előttünk, hogy javítsuk az autizmussal vagy Asperger-szindrómával élő gyermekek életminőségét. Ez pedig csodálatos dolog!”

Dr. Temple Grandin

A könyv számtalan azonnal alkalmazható ötletet kínál szülőknek és nevelőknek az alábbi területeken:

- szenzoros integráció: fejlesztőfeladatok a szabadban és bent,
- kommunikáció: szóhasználat, hallás, vizualitás, környezet,
- viselkedés: tipikus viselkedési formák és kezelésük,
- mindennapi élet: ötletek a mindennapi szituációkhoz, a biztonság megteremtéséhez,
- szociális létezés: barátság, játék, kooperáció, érzelmek.



348 oldal, 4100 Ft
www.akademiaikiado.hu



AKADÉMIAI KIADÓ