

# A dabigatran-antidótum, az intravénás idarucizumab első hazai alkalmazása

Driesz Lajos dr.<sup>1</sup> ■ Barabás Éva dr.<sup>1</sup> ■ Bodócs Ildikó dr.<sup>1</sup>  
Szántó Zoltán dr.<sup>1</sup> ■ Herr György dr.<sup>1</sup> ■ Bencsik Gábor dr.<sup>1</sup>  
Pál László dr.<sup>2</sup> ■ Borbola József dr.<sup>3</sup>

<sup>1</sup>Jász-Nagykun-Szolnok Megyei Hetényi Géza Kórház-Rendelőintézet, Szolnok

<sup>2</sup>Boehringer Ingelheim RCV GmbH & Co KG Magyarországi Fióktelepe, Budapest

<sup>3</sup>Gottsegen György Országos Kardiológiai Intézet, Budapest

Az új típusú, direkt orális antikoagulánsok közül jelenleg egyedül a direkt trombinátló dabigatran rendelkezik hatékony antidótummal. Az idarucizumab egy humanizált, monoklonális dabigatran megkötő antitestfragmentum, amely a gyógyszer szelektív véralvadásgátló hatását azonnal, tartósan, biztonságosan felfüggeszti. A szerzők a dabigatran iv. antidótuma, az idarucizumab első hazai alkalmazását (2016. május 23.) ismertetik egy nonvalvularis paroxysmalis pitvarfibrilláció miatt dabigatran (2 × 110 mg/nap) szedő, akut cholecystectomiára szoruló, magas stroke-rizikójú, csökkent vesefunkciós idős nőbetegen. A beteg a műtét előtt két órával antidótumot (idarucizumab 2 × 2,5 g/50 ml iv.) kapott, a sebészeti beavatkozás kapcsán kontrollálhatatlan vérzés nem volt. Az antikoaguláns hatásra utaló műtét előtti megnyúlt aktivált parciális tromboplastinidő az antidótum beadása után normalizálódott. Az idarucizumab iv. beadása kapcsán mellékhatás, szövődmény nem volt. A beteg felgyógyulása után ismét dabigatrankezelést alkalmaztak. *Orv. Hetil.*, 2017, 158(10), 387–392.

**Kulcsszavak:** direkt orális antikoagulánsok, dabigatran, antidótum, idarucizumab

## The first use of iv. idarucizumab for dabigatran reversal in Hungary

At present, the direct thrombin inhibitor dabigatran is the only one amongst the new direct anticoagulants which has an effective, specific reversal agent. The novel agent idarucizumab is a humanized, monoclonal antibody fragment binds to dabigatran within minutes thereby offers an opportunity to induce a safe, long-lasting reverse of the anticoagulant effects of dabigatran. The authors describe the first use of idarucizumab in Hungary (23. 05. 2016) in an old female patient with non-valvular paroxysmal atrial fibrillation of high stroke risk-score and renal dysfunction who was taking dabigatran (2 x 110 mg/day) when an acute abdomen developed requiring emergency cholecystectomy. Patient received the antidote (idarucizumab 2 x 2.5 g/50 ml iv.) two hours before the surgical intervention, and she did not have any uncontrollable, life-threatening bleeding during the surgery. The high activated partial thromboplastin time relating to anticoagulative influence before the surgery normalized completely after administration of the antidote. Antagonizing dabigatran with idarucizumab was feasible and safe without any side effects. The patient received dabigatran therapy again after her recovery.

**Keywords:** direct oral anticoagulants, dabigatran, antidote, idarucizumab

*Driesz, L., Barabás, É., Bodócs, I., Szántó, Z., Herr, Gy., Bencsik, G., Pál, L., Borbola, J.* [The first use of iv. idarucizumab for dabigatran reversal in Hungary]. *Orv. Hetil.*, 2017, 158(10), 387–392.

(Beérkezett: 2016. december 9.; elfogadva: 2017. január 13.)

### Rövidítések

APTI = aktivált parciális tromboplasztinidó; COPD = krónikus obstruktív tüdőbetegség; DOAC = direkt orális antikoaguláns; DVT = mélyvénás trombózis; ECI = ecarinalvadási idő; ERCP = endogén retrográd cholangiopancreatographia; EST = endoszkópos sphincterotomia; GFR = glomeruláris filtrációs ráta; hTI = hígított-trombin-idő; ITO = intenzív terápiás osztály; KVA = K-vitamin-antagonista; LMWH = alacsony molekulatömegű heparin; MBI = mitralisbillentyű-elégtelenség; NSAID = nem szteroid gyulladáscsökkentő; PE = pulmonalis embolia; PF = pitvarfibrilláció; TBI = tricuspidalisbillentyű-elégtelenség; TI = trombinidő

Az elmúlt években négy új, direkt orális antikoaguláns (DOAC) gyógyszer (a direkt trombininhibitor dabigatran etexilát [továbbiakban dabigatran] és a három szelektív Xa véralvadási faktort gátló [rivaroxaban, apixaban, majd az edoxaban]) került hazai forgalomba [1–4]. Ezeknek a DOAC-szereknek az indikációja az ischaemiás stroke és a szisztémás embolisatio prevenciója nonvalvularis pitvarfibrillációban (PF), egy vagy több kockázati tényezővel rendelkező felnőtt betegeknél. További indikáció a mélyvénás trombózis (deep vein thrombosis – DVT) és a pulmonalis embolia (PE) kezelése és az ismétlődő DVT és PE megelőzése felnőttekben a heparinok és a hagyományos K-vitamin-antagonista (KVA) gyógyszerek alternatívájaként [5, 6]. A DOAC-szerek legalább olyan hatékonyak bizonyultak nagy klinikai vizsgálatokban, mint a KVA-gyógyszerek, ugyanakkor számos előnyük mellett kevesebb életveszélyes, súlyos vérzést okoznak, különösen az intracranialis haemorrhagiák tekintetében [7, 8]. A DOAC-t szedő betegeknél is előfordulhatnak azonban súlyos, életveszélyes, nem kontrollálható vérzések, többnyire gastrointestinalis okok, traumatizáció miatt vagy ritkábban gyógyszer-interakciók, túladagolások következtében. Ezenfelül a DOAC-kezelést kapó betegeken nemritkán sürgősségi műtétek, azonnali invazív beavatkozások is szükségessé válhatnak. A RE-LY vizsgálatban részt vevő 18 113 betegnél 359 esetben (2%) került sor sürgős műtetre [9]. Ezért a DOAC-szerekkel kapcsolatban is fontos orvosi igény, kíváncsi volt ezeknek a gyors sebészeti beavatkozást igénylő, sürgős helyzeteknek a megnyugtató megoldása, rendezése a véralvadásgátlás azonnali felfüggesztésével, iv. antidótum adásával.

A DOAC-gyógyszerek közül elsőként a direkt trombininhibitor dabigatran antidótuma, az idarucizumab került kifejlesztésre, amely specifikusan kötődik a dabigatranhoz és mintegy három perc alatt semlegesíti annak antikoaguláns hatását [10–12]. Ez óriási áttörést jelentett a dabigatrankezelés biztonságosságát illetően [13]. Az idarucizumab egy humanizált, monoklonális, dabigatrant megkötő antitestfragmentum, amely a gyógyszer szelektív véralvadásgátló hatását percekben belül teljesen és tartósan felfüggeszti. Az antitestfragmentum kizárólag a szabad dabigatranmolekulákhoz és metabolitjaihoz kötődik, körülbelül 350-szer erősebb

affinitással, mint amilyen a dabigatran-trombin kötődés. Az idarucizumab-dabigatran komplexet a nagy stabilitás jellemzi, mivel igen gyors a képződése, de extrém lassú a lebomlási képessége [10–12]. A dabigatran antikoaguláns hatásának a mérésére a hígított-trombin-idő, a trombinidő, az aktivált parciális tromboplasztinidó (APTI) és az ecarin alvadási idő alkalmasak bizonyos megszorításokkal. Az idarucizumab iv. beadása után ezeknek a véralvadási paramétereknek a normális tartományba eső értékei jelzik az antikoaguláns hatás megszűnését [10]. Laboratóriumi vizsgálatok igazolták, hogy az idarucizumab prompt helyreállítja, normalizálja a dabigatran által megnyúlt, említett paramétereket. Klinikai vizsgálatokban az antidótum iv. adása percekben belül, tartósan megszüntette a dabigatran antikoaguláns hatását egészséges önkéntesekben. Hasonló hatást tapasztaltak dabigatrant szedő, életveszélyes vérzéses vagy egyéb akut műtetre váró, sürgős invazív beavatkozásra szoruló betegek túlnyomó többségében. A vizsgálatokban az antidótum iv. beadása után a szabad dabigatran plazmakoncentrációja több mint 90%-kal csökkent, amely már antikoaguláns hatással nem járt [14].

Az idarucizumabbal végzett RE-VERSE AD klinikai vizsgálat [15] megerősítette az ellenszer kedvező hatosságát és biztonságosságát. Az eredmények alapján nemrégiben engedélyezték az első DOAC-gyógyszer, a dabigatran iv. antidótumának a forgalomba hozatalát először 2015 októberében az Amerikai Egyesült Államokban, majd 2015 novemberében Európában is. Az új dabigatran-antidótum, az idarucizumab helyét a klinikai gyakorlatban nemrégén *Boda* [16] ismertette az *Orvosi Hetilapban*.

Jelen közlemény célja a dabigatran iv. antidótuma, az idarucizumab első hazai alkalmazásának ismertetése egy nonvalvularis paroxysmalis pitvarfibrilláció miatt dabigatrant szedő, akut hasi műtetre, cholecystectomiára szoruló magas stroke-rizikójú, idős nőbetegen.

### Esetismertetés

Egy 79 éves nőbeteg 2016. május 23-án került felvétellel a szolnoki Hetényi Géza Kórház-Rendelőintézet Általános Sebészeti Osztályára akut hasi klinikai tüneteivel. Kórelőzményében hypertonia, COPD, diasztolés szív-elégtelenség, kezelt hypothyreosis, méhnyakplasztika, pyelonephritis chronica, osteoporosis, diabetes mellitus, spondylosis universalis, 2007 óta paroxysmalis PF-es epizódok miatti kardiológiai kezelések szerepeltek. 2010-ben átmeneti icterusa háttérében epe apró kövességet állapítottak meg. 2012-ben erysipelas miatt kezelték, már akkor észlelték anaemiáját (Hgb: 88 G/l; Htk: 0,27), széklet-Weber-vizsgálata negatív lett, hasi ultrahangvizsgálata során tumoros eltérést nem találtak. Echokardiográfiás vizsgálata (2015) balkamra-hypertrophiát, jó szisztolés balkamra-funkciót, tág pitvarokat, II. fokú MBI-t, II–III. fokú TBI-t, magasabb jobb szív-félbéli nyomást véleményezett. A paroxysmalis PF-es

epizódok miatt low-dose amiodaron (másnaponta 200 mg), valamint kezdetben acenocoumarol, később (2015 óta) dabigatran (2 × 110 mg) kezelésben részesült (felvételi CHA<sub>2</sub>DS<sub>2</sub>VASc-pontszám: 6, HAS-BLED pontszám: 4). 2016. februárban a Szolnoki Kórház II. Belgyógyászati Osztályán gyógykezelték cholecystolithiasis, choledocholithiasis okozta görcsös felhási fájdalmak miatt. 2016. április 19–21. között a Kecskeméti Kórház Gasztroenterológiai Osztályán ERCP, EST, kőextrakció, stentbehelyezés történt, majd további kezelésre visszakerült a küldő szolnoki osztályra (április 21–27.).

Felvétele napján az OMSZ szállította délelőtt (11:40) a sebészeti osztályra egy hete fennálló krónikus jobb oldali felhási fájdalmak miatt, amelyek a jelentkezése előtt nyolc órával hirtelen jelentősen fokozódtak.

*Felvételi státuszából:* Közepesen fejlett és táplált. Oedema, icterus, cyanosis nincs. Látható nyálkahártyák közepesen vérteltek, sclera fehér. Mellkas: részarányos, a rekesz mindkét oldalon egyformán tér ki. Pulmo: érdes légzés. Cor: normális nagyságú, 90/min frekvenciájú ritmusos tachycard szív működés és pulzus, tiszta szívhangok, zöreje nincs. RR: 140/90 Hgmm. Has: kissé meteorisztikus, feszes, nehezen betapintható. Diffúzan kifejezett érzékenység és defense. Renyhe bélhangok. Szabad hasi folyadék nem kopogtatható, májtompulat megtartott. Végtagok: mindkét lábszáron gyógyult fekélyek. Testmagasság: 160 cm, testsúly: 55 kg.

*Hasi ultrahangvizsgálat (május 23., 12:25):* A máj nem nagyobb, amennyire megítélhető, góc nincs benne. A májkapu és a choledochus nem ítéhető meg. Az intrahepaticus epeutak jelzetten tágabbak. A cholecysta kimenete minimálisan tágabb, folyékony epét nem tartalmaz, a lumenben sűrű, csaknem szolid massa látható és kövek valószínűsíthetők. A pancreasnak csak a corpora vizsgálható, nem szélesebb, minimálisan durvább szerkezetű. A lép nem nagyobb. A jobb vese környezetétől alig különíthető el, kisebb, körülbelül 7,5 cm-es, parenchymája keskeny. A bal vese korának megfelelő. A hólyagban alig van vizelet. A hasban tágabb, folyadékkal telt vékonybélkacsok láthatók. Vastagabb falú bélkacs nem látszik. A belek között mérsékelt mennyiségű szabad folyadék van. Vélemény: kistökű intrahepaticus epeúttágulat. Pancreatitis chr. ultrahangjelei. Jobb oldali zsugorvесе. Szabad folyadék. Ileus susp.

*Aneszteziológiai konzílium (május 23., 14:20):* Intratrachealis narkózist tervezünk. Tegnap este a dabigatrant bevette! Opus esetén Praxbind® (2 × 2,5 g/50 ml iv. idarucizumab, Boehringer Ingelheim) szükséges! Mai napon gyógyszereit nem vette be! Premedikáció: ½ ampulla (120 mg) diaphyllin venosum iv., 1 ampulla (40 mg) omeprazol iv., 1 ampulla (10 mg) metoclopramid iv., 1 ampulla (10 mg) K-vitamin, 500 ml Gelofusin infúzió, 500 ml Ringer-fundin vagy Ringer-laktát infúzió + 1 ampulla (500 mg) tranexamsav.

*Műtéti leírás (május 23., 17:00–18:35):* Gyulladt, hasüregbe perforált, vérző epehólyag. Cholecystectomy

történt a hasüreg kimosásával és drenálással. A műtét során 2 E csoportazonos vvt.-masszát kapott.

*Kórlefolyás (május 23. – június 23.):* A kezdeti posztoperatív szakban iv. antibiotikus kezelés mellett állapota átmenetileg javult. A negyedik posztoperatív napon hasi fájdalmak fokozódtak. Belgyógyászati, laborvizsgálatok, hasi ultrahangkontroll után szepszis miatt reoperáció, exploratív laparotomia (május 27.) történt, amely zajló akut, diffúz peritonitis képet, nem friss vérzést igazolt. Lavage, drenálás történt, majd a beteg az intenzív terápiás osztályra (ITO-ra) került (május 27.).

Az ITO-n intenzív ápolása, sebkezelése mellett gépi lélegeztetésben, analgoszedációban részesült, antitrombotikus (nadroparin 2 × 0,4 ml sc.), protonpumpagátló kezelést is kapott, infektológiai konzílium alapján antibiotikus terápiában részesült. Magas kamrai frekvenciájú PF-je miatt iv. amiodaron adására került sor. Május 29-én csökkent hemoglobinszintje miatt 2 E választott vvt.-massza adása vált szükségessé. Extubálás után a beteg táplálása először parenteralisan, majd gyomorszondán keresztül fokozatosan megtörtént. Június 2-án visszaállított otthoni gyógyszeres kezelése mellett stabil légzéssel és keringéssel, hozzáférhető tudati állapotban került visszahelyezésre a sebészeti osztályra. Gyógyulását kialakult pneumoniája átmenetileg késleltette, amely antibiotikus kezelésre szanálódott. Június 23-án fokozatos mobilizációja után áthelyezésre került stabil állapotban, javult vesefunkcióval (GFR: 48 ml/min, előzőleg: június 3.: GFR: 26 ml/min) a Szolnoki MÁV Kórház Belgyógyászati Osztályára. Az osztályon további mobilizációja során a nadroparinkezelésről visszaállították a dabigatran (2 × 110 mg/nap) stroke-prevenzióra, később pedig ott-honába bocsátották.

## Megbeszélés

A dabigatran antidótumának (idarucizumab) első hazai alkalmazására – a DOAC-gyógyszerek közül elsőként – egy nonvalvularis, paroxysmalis PF-es epizódok (magas CHA<sub>2</sub>DS<sub>2</sub>VASc-pontszám: 6) miatt dabigatrankezelésben (2 × 110 mg/nap) részesülő idős nőbeteg esetében került sor, akinek epekövessége kapcsán kialakult akut hasi tünetei miatt halaszthatatlan sebészeti műtétre volt szüksége. A betegnek az aneszteziológiai konzílium műtét előtt idarucizumab adását (2 × 2,5 g/50 ml iv.) írta elő, amelyet a beteg szövődménymentesen megkapott a tervezett műtete előtt körülbelül két órával, az utolsó dabigatranadag bevétele után 20 órával. A hasi műtét során vérző, a hasüregbe perforált gyulladt epehólyagot találtak, csillapíthatatlan vérzés nem volt. A beteg műtét előtt 1 ampulla iv. K-vitamint és 1 ampulla tranexamot is kapott. A műtét után 2 E vvt.-massza adására is sor került az eleve ismert anaemiás idős nőbetegnél. A beteg néhány kiemelt laboratóriumi értékének a kontrollhoz képest bekövetkező változását az idarucizumab javasolt dózisének iv. beadása előtt, majd a hasi műtét után az *I. táblázatban* tüntettük fel. Az idarucizumab beadása

**1. táblázat** | Néhány kiemelt laboratóriumi paraméter változása az iv. idarucizumab (2 × 2,5 g/50 ml iv.) beadása előtt és után

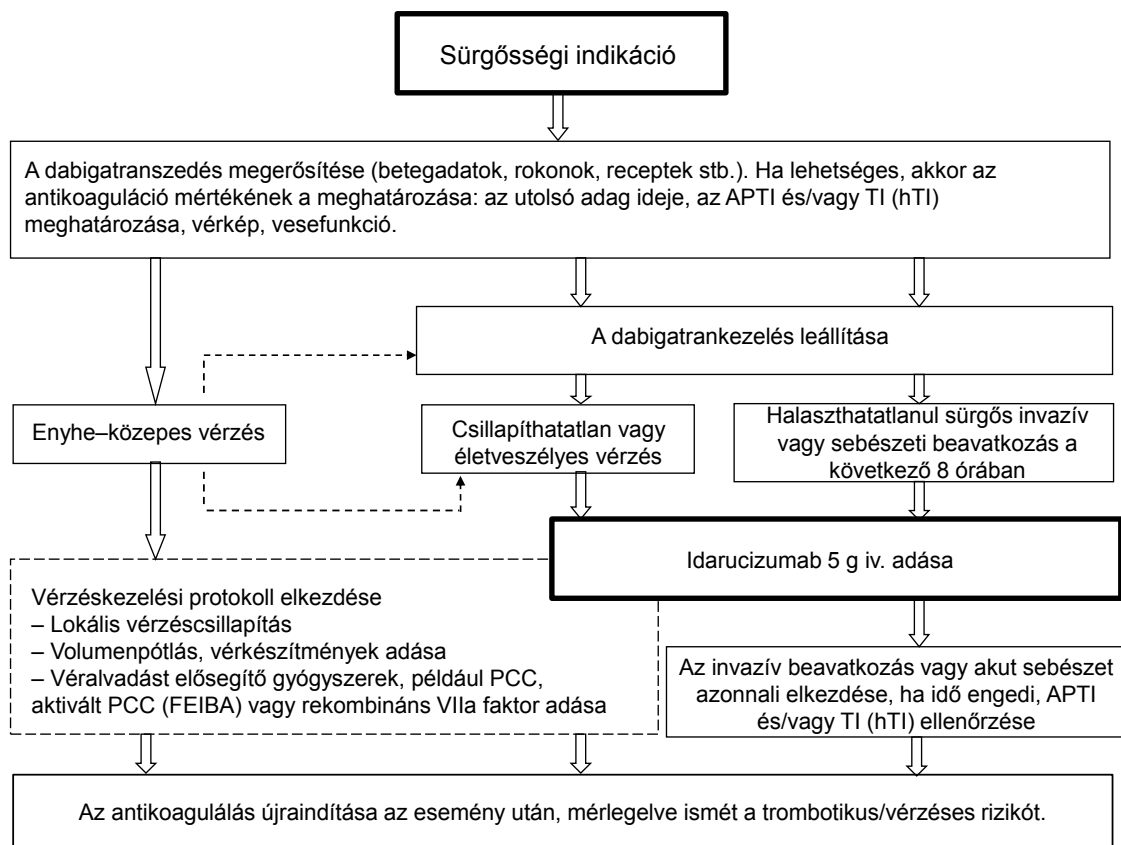
Vérvétele ideje	Idarucizumab beadása előtt	Idarucizumab beadása után	Laboratóriumi paraméterek normálértékei
Hemoglobin	93,70	90,10	120–160 g/l
Hematokrit	0,28	0,26	0,36–0,46 l/l
Fehérvérszám	19,70	25,00	4,0–10,0 G/l
Thrombocytaszám	464,00	361,00	150,0–400,0 G/l
INR	1,88	1,87	0,9–1,3
Protrombinidő	22,00	22,00	10–17 s
APTI	50,1	42,2	25–43 s
Karbamid	17,7	17,1	2,5–7,5 mmol/l
Kreatinin	251,0	205,0	40–88 μmol/l
GFR	15,0	19,0	>90 ml/min
CRP	149,5	200,3	<5,0 mg/l

A dabigatran utolsó adagjának bevetele: 2016.05.22. (19–20 óra között). Az idarucizumab beadása 2016.05.23. 15:00.

A hasi műtét kezdete 17:00. A beteg a hasi műtét után 2 E vvt.-massza-transzfúziót kapott.

APTI = aktivált parciális tromboplasztinidő; CRP = C-reaktív protein; GFR = glomeruláris filtrációs ráta; INR = internacionális normalizációs ráció

előtti haemostatusvizsgálat fokozott antikoaguláns hatásra (megnyúlt APTI-érték) utalt. Az 1. táblázatból az is kitűnik, hogy az antidótum beadása (május 23., 15 óra) után, másnap reggelre (14 óra múlva) az APTI-érték normalizálódott, másrészt pedig látható, hogy a beteg műtét előtti vesefunkciója jelentősen csökkent volt. Ez utóbbi a főként renalis clearance-ű dabigatran eliminációját jelentősen megnyújtja (becsült felezési idő ~ ≥20 óra), plazmakoncentrációját megnöveli. Ebben az esetben, antidótum adása nélkül, a magas operatív vérzési rizikó miatt ≥96 órás dabigatranleállítás javasolt elektív invazív vagy sebészeti beavatkozás előtt [6, 17]. Esetünkben az akut has miatt a műtét sürgős volt, így ez feltétlenül indokoltá tette az antidótum, az idarucizumab beadását. Az említetteken kívül a vérzési kockázatot tovább növelte az otthoni NSAID (naproxen 2 × 550 mg/nap) szedése, valamint májfunkciózavarra utaló magasabb INR-értéke (1,88) is. A beteg HAS-BLED pontszáma (4) is fokozott vérzéses rizikót jelzett [7]. Az ERCP és a hasüregbe perforált vérző epehólyag miatti egy hónappal későbbi akut műtét között összefüggés feltételezhető.



**1. ábra** | A dabigatran-antidótum idarucizumab alkalmazása sürgős ellátást igénylő esetekben

A dabigatranal kezelt betegek iv. idarucizumab adásának javasolt algoritmus. Két 50 ml-es idarucizumab iv. adása infúzióban vagy bolus injekcióban (mindegyik 2,5 g-ot tartalmaz), az oldat azonnali használatra kész. Ha ritkán a dabigatran antikoaguláció fennmaradna és a vérzés folytatódna, akkor egy második 5 g-os adag adása megfontolandó.

APTI = aktivált parciális tromboplasztinidő; hTI = hígított-trombin-idő; PCC = protrombinkomplex-koncentrátum; TI = trombinidő



A rutin, jelenlegi gyakorlatban nem áll rendelkezésre megbízható módszer, paraméter a dabigatrannal elért alvadástgátlás intenzitásának a pontos megítélésére a dabigatranvérszinten kívül. Az APTT értéke csak megközelítőleg jelzi az antikoaguláns hatást, a vizsgálatok nem standardizáltak, az eredményeket pedig körültekintéssel kell értékelni [10]. Hasznos lehet a trombinidő (TI), a hígított-trombin-idő (hTI) és az ecarinalvadási idő (ECI) meghatározása is, de ezek sem standardizáltak, az eredményeket szintén körültekintéssel kell fogadni [10, 18]. Az említettek kivételével az antikoaguláns paraméterek nemcsak a mintavétel, hanem az utolsó dabigatrandózis bevitelének az időpontjától is függenek. A dabigatran bevitelét követően két órával levett vérminta (csúcskoncentrációt jelzi), más, magasabb értéket ad minden alvadási paraméter vizsgálata esetén, mint az ugyanazon adag bevitelét 10–16 órával követő vérminta (mélyponti szint) kapcsán [18]. Esetünkben az első vérminta levétele az előző esti dabigatranbevitel után körülbelül 16 órával később történt, amely a mélyponti szintnek felel meg. Az eleve anaemiás, idős nőbeteg esetében a gyulladt, hasüregbe perforált, vérző epehólyag műtété kapcsán az antidótumnak is köszönhetően kontrollálhatatlan vérzés nem alakult ki, de a beteg a műtét után transzfúzióra szorult.

Az idarucizumab a direkt trombininhibitor dabigatran specifikus ellenszere. Az antidótum sürgősségi helyzetekben felnőttknél alkalmazható, amikor a dabigatran hatásának a gyors felfüggesztésére van szükség sürgős műtétek/beavatkozások vagy életveszélyes, csillapíthatatlan vérzések esetén. Az ajánlott dózis 5 g iv. minden páciens számára, azonnali használatra kész oldatban. Dózismódosításra nincsen szükség, főként a vesén keresztül ürül, terminális fél életideje 10,3 óra, más gyógyszerekkel nem lép kölcsönhatásba [19]. A dabigatrannal kezelt betegeknél alkalmazott idarucizumab adásának javasolt algoritmusát az 1. ábrán látható. Klinikai vizsgálatokban (RE-VERSE AD) az idarucizumab iv. adása percekben belül, tartósan felfüggesztette a dabigatran antikoaguláns hatását. Az antikoaguláns hatás felfüggesztése után a betegek 92%-ánál normális intraoperatív haemostasist értek el, protrombotikus, prokoaguláns hatást nem tapasztaltak. Az idarucizumab iv. beadása után a sürgős műtét, beavatkozás késedelem nélkül elvégezhető. Ha a beteg klinikailag stabil, bármikor egyéb antikoaguláns terápia, például LMWH-kezelés is elkezdhető, vagy 24 óra elteltével a dabigatran adása is folytatható a trombotikus/vérzéses rizikó ismételt mérlegelése után. Az idarucizumab igény szerint alkalmazható egyéb, támogató jellegű kezelésekkel együtt. Immunreakciók generálásának alacsony a potenciálja [14, 15, 19]. Az antidótum adása kontraindikált idarucizumaballergia, örökletes fruktóztolerancia (szorbitot tartalmaz a gyógyszer), terhesség vagy szoptatás esetén. Nemrégben számoltak be dabigatrannal kezelt nonvalvularis PF-ben elszenvedett ischaemiás stroke sikeres szisztémás thromboliticus kezeléséről 5 perccel az iv. antidótum beadása

után [20, 21]. Ugyancsak leírták [22] az iv. antidótum sikeres alkalmazását túladagolás esetén egy 68 éves nőbetegen, aki 125 kapszula dabigatrant nyelt le. Nála az eredetileg tervezett hemodialízisre sem volt szükség. (A dabigatran az egyetlen dializálható DOAC-készítmény.)

## Következtetés

Első tapasztalataink szerint a DOAC-szerek közül a dabigatrankezelés egyedülálló biztonságot nyújt azáltal, hogy a speciális antidótuma, az idarucizumab is a kezelőorvos rendelkezésére áll, amely esetünkben is lehetővé tette a sürgős hasi műtét biztonságos elvégzését.

*Anyagi támogatás:* A kézirat a Boehringer Ingelheim RCV GmbH & Co KG Magyarországi Fióktelepének támogatásával készült.

*Szerzői munkamegosztás:* D. L.: Javasolta először az idarucizumab alkalmazását. B. É.: Az anesztéziát végezte. B. I., Sz. Z.: A hasi műtétet végezte. H. Gy.: A beteg osztályos kezelőorvosa volt. B. G.: Az intenzív osztályos kezelő főorvos, valamint ő gyűjtötte össze az adatokat. P. L.: Koordinálás és irodalomgyűjtés. B. J.: A kórházi adatok begyűjtése, rendszerezése, valamint a kézirat megírása, elkészítése. A kézirat végleges változatát valamennyi szerző elolvasta és jóváhagyta.

*Érdekltségek:* P. L.: A Boehringer Ingelheim RCV GmbH & Co KG Magyarországi Fióktelepének munkatársa. B. J.: A Boehringer Ingelheim RCV GmbH & Co KG Magyarországi Fióktelepétől előadásokért, kéziratokért alkalmanként honoráriumban részesül.

## Köszönetnyilvánítás

A szerzők köszönetüket fejezik ki a Boehringer Ingelheim GmbH Magyarországi Fióktelepének a kézirat elkészítése során nyújtott támogatásáért.

A publikáció megjelenését a Boehringer Ingelheim támogatta. A cikk a Szerzők véleményét tükrözi, mely eltérhet a Boehringer Ingelheim álláspontjától. Minden megemlített gyógyszer alkalmazásakor az érvényes alkalmazási előírás az irányadó.

## Irodalom

- [1] Connolly, S. J., Ezekowitz, M. D., Yusuf, S., et al.: Dabigatran versus warfarin in patients with atrial fibrillation. *N. Engl. J. Med.*, 2009, 361(12), 1139–1151.
- [2] Patel, M. R., Mahaffey, K. W., Garg, J., et al.: Rivaroxaban versus warfarin in nonvalvular atrial fibrillation. *N. Engl. J. Med.*, 2011, 365(10), 883–891.
- [3] Connolly, S. J., Eikelboom, J., Joyner, D., et al.: Apixaban in patients with atrial fibrillation. *N. Engl. J. Med.*, 2011, 364(9), 806–817.
- [4] Ruff, C. T., Giugliano, R. P., Antman, E. M., et al.: Evaluation of the novel Xa inhibitor edoxaban compared with warfarin in patients with atrial fibrillation. Design and rationale for the Effec-

- tive anticoagulation with factor Xa next Generation in Atrial Fibrillation–Thrombolysis In Myocardial Infarction study 48 (ENGAGE AF–TIMI 48). *Am. Heart J.*, 2010, 160(4), 635–641.e2.
- [5] *Urooj, F., Kulkarni, A., Stapleton, D., et al.*: New oral anticoagulants in nonvalvular atrial fibrillation. *Clin. Cardiol.*, 2016, 39(12), 739–746.
- [6] *Narisimha, D., Curtis, A. B.*: Anticoagulation for atrial fibrillation in the elderly. *Arch. Med.*, 2015, 7(5), 1–12.
- [7] *Heidbuchel, H., Verhamme, P., Alings, M., et al.*: European Heart Rhythm Association Practical Guide on the use of new oral anticoagulants in patients with non-valvular atrial fibrillation. *Eurpace*, 2013, 15(5), 625–651.
- [8] *Graham, D. J., Reichman, M. E., Wernecke, M., et al.*: Stroke, bleeding, and mortality risks in elderly Medicare beneficiaries treated with dabigatran or rivaroxaban for nonvalvular atrial fibrillation. *JAMA Intern. Med.*, 2016, 176(11), 1662–1671.
- [9] *Healy, J. S., Eikelboom, J., Douketis, J., et al.*: Periprocedural bleeding and thromboembolic events with dabigatran compared with warfarin. *Circulation*, 2012, 126(3), 343–348.
- [10] *Van Ryn, J., Stangier, J., Haertter, S., et al.*: Dabigatran etexilate – a novel, reversible, oral direct thrombin inhibitor: interpretation of coagulation assays and reversal of anticoagulant activity. *Thromb. Haemost.*, 2012, 103(6), 1116–1127.
- [11] *Pollack, C. V. Jr., Reilly, P. A., Eikelboom, J., et al.*: Idarucizumab for dabigatran reversal. *N. Engl. J. Med.*, 2015, 373(6), 511–520.
- [12] *Eikelboom, J. W., Quinlan, D. J., van Ryn, J., et al.*: Idarucizumab the antidote for reversal of dabigatran. *Circulation*, 2015, 132(25), 2412–2422.
- [13] *Kiss, R. G.*: Direct oral anticoagulants in cardiology. [Direkt orális antikoagulánsok a kardiológiában.] *Orv. Hetil.*, 2016, 157(38), 1507–1510. [Hungarian]
- [14] *Glund, S., Stangier J., Schmohl, M., et al.*: Safety, tolerability and efficacy of idarucizumab for the reversal of the anticoagulant effect of dabigatran in healthy male volunteers: a randomised, placebo-controlled, double-blind phase-1 trial. *Lancet*, 2015, 386(9994), 680–690.
- [15] *Pollack, C. V. Jr., Reilly, P. A., Bernstein, R., et al.*: Design and rationale for RE-VERSE AD: a phase 3 study of idarucizumab, a specific reversal agent for dabigatran. *Thromb. Haemost.*, 2015, 114(1), 198–205.
- [16] *Boda, Z.*: Treatment with inhibitors of new oral direct anticoagulants in patients with severe bleedings or urgent surgical procedures. The new dabigatran antidote: the place of idarucizumab in clinical practice. [Teendők súlyos vérzés vagy sürgős sebészeti beavatkozás esetén direkt orális antikoaguláns gyógyszerrel kezettekben. Az új dabigatran-antidótum: idarucizumab helye a klinikai gyakorlatban.] *Orv. Hetil.*, 2016, 157(12), 443–450. [Hungarian]
- [17] *Graham, D. J., Reichman, M. E., Wernecke, M., et al.*: Cardiovascular, bleeding, and mortality risk in elderly Medicare patients treated with dabigatran or warfarin for nonvalvular atrial fibrillation. *Circulation*, 2015, 131(2), 157–164.
- [18] *Pradaxa® (dabigatran etexilat) prescribing guideline.* (Félfői útmutató). Boehringer Ingelheim, 2015.
- [19] *Praxbind® Summary of the product.* (Alkalmazási előírás). Boehringer-Ingelheim, 2016.
- [20] *Schäfer N., Müller, A., Willner, U.*: Systemic thrombolysis for ischemic stroke after antagonizing dabigatran with idarucizumab – A case report. *J. Stroke Cerebrovasc. Dis.*, 2016, 25(8), e126–e127.
- [21] *Berrouschot, I., Stoll, A., Hogg, T., et al.*: Intravenous thrombolysis with recombinant tissue-type plasminogen activator in a stroke patient receiving dabigatran anticoagulant after antagonization with idarucizumab. *Stroke*, 2016, 47(7), 1936–1938.
- [22] *Peetermans, M., Pollack, C. Jr., Reilly, P., et al.*: Idarucizumab for dabigatran overdose. *Clin. Toxicol.*, 2016, 54(8), 644–646.

(Borbola József dr.,  
Budapest, Pf. 88, 1450  
e-mail: borbola@kardio.hu)

## Tisztelt Szerzőink, Olvasóink!

Az Orvosi Hetilapban megjelenő/megjelent közlemények elérhetőségére több lehetőség kínálkozik.

Rendelhető különnyomat, melynek áráról bővebben a [www.akkrt.hu](http://www.akkrt.hu) honlapon (Folyóirat Szerzőknek, Különnyomat menüpont alatt) vagy Szerkesztőségünkben tájékozódhatnak.

A közlemények megvásárolhatók pdf-formátumban is, illetve igényelhető Optional Open Article ([www.openart.com](http://www.openart.com)).

Adott díj ellenében az online közlemények bárki számára hozzáférhetők honlapunkon (a közlemények külön linket kapnak, így más oldalról is linkelhetővé válnak).

Bővebb információ a [hirdetes@akkrt.hu](mailto:hirdetes@akkrt.hu) címen vagy különnyomat rendelése esetén a Szerkesztőségtől kérhető.