



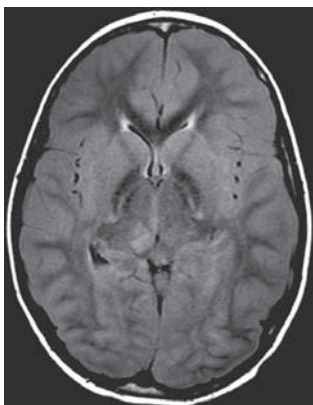
Szerző: Varga Edit, Rudas Gábor
www.radiologia.hu

Egy 11 éves fiú esetén keresztül szeretnénk felhívni a figyelmet a diabeteses ketoacidosis (DKA) lehetséges intracerebrális szövődményeire, amelyek súlyos, életveszélyes állapotot eredményezhetnek. DKA esetén az intracerebrális szövődmények (gyakoriság körülbelül 3-10%) közül legtöbbször cerebrális oedema (CE) fordul elő, de ezen esetek 10%-ában stroke kialakulásával is számolnunk kell (1). A két kórkép fennállhat egyidejűleg, de egymástól függetlenül is kialakulhatnak, azaz a CE-t nem minden esetben kíséri stroke kialakulása, és stroke jelentkezhet CE fennállása nélkül is (1, 2). A differenciáldiagnosztikában alapvető jelentőségű a koponya-MR és MRA-vizsgálat, amely segíthet a patomechanizmus tisztázásában és a terápia vezetésében (1, 3).

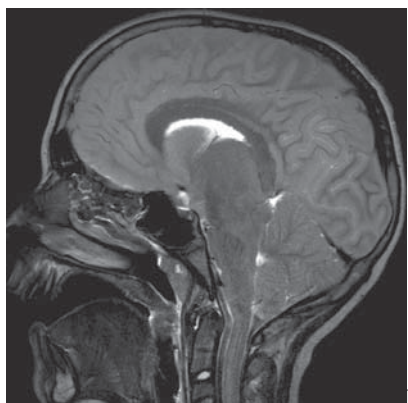
Esetismertetés

A 11 éves fiú anamnézisében komolyabb megbetegedés, hospitalizáció nem szerepel. Kórházi felvételét megelőzően egy héttel a szülők fogyás és torokfájás miatt orvoshoz vitték a gyermeket. Háziorvosa vírusinfekcióra gondolva otthoni ápolást javasolt. Ezt követően még két alkalommal látta orvos, de továbbra is vírusinfekcióra gondolva laboratóriumi vizsgálat nem történt. Felvételét megelőző napon fejfájás, hasfájás, hányás jelentkezett. Felvételének napján általános gyengeség alakult ki, vizeletét nem tudta tartani és tudatállapota folyamatosan romlott, végül eszméletlenné vált. A mentő kiérkezésekor a gyermek vércukra mérhetően, pH-értéke 6,9 volt. Kórházi felvételére feltisztuló tudatállapotban került sor, vércukorértéke 30 mmol/l, pH-ja továbbra is 6,9 volt. A gyulladási paraméterek is enyhén emelkedettek voltak, és hemokultúrájából koaguláznegatív *Staphylococcus* tenyésztett ki. A diabeteses ketoacidosis protokoll szerinti kezelését megkezdték, amelyre laboratóriumi értékei megfelelő mértékű javulást mutattak.

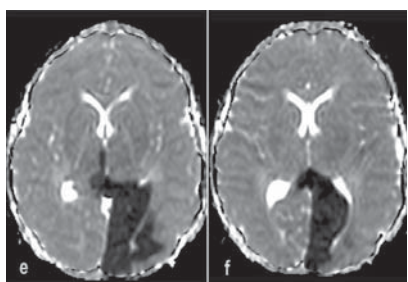
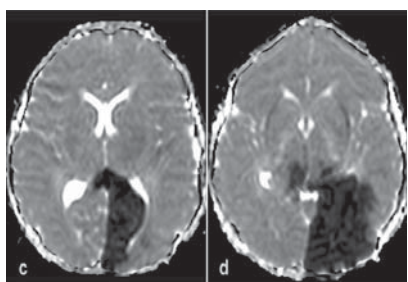
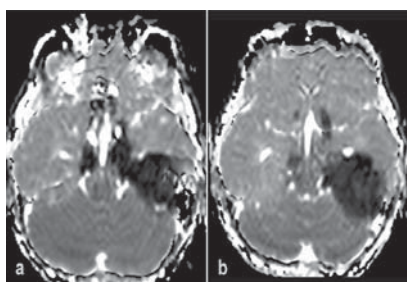
Kezelésének 10. órájában neurológiai tünetek (ismét romló tudatállapot, a bal felső végtag tónusos megfeszülése), hypertensio, bradycardia jelentkezett. Agyoedema gyanúja miatt, dehidráció kezelés megkezdése után, akut koponya-MR-vizsgálat történt, amely a cerebrális oedema és a fenyegető beékelődés jelei (1. ábra) mellett stroke egyidejű fennállását igazolta (2., 3. ábra).



a

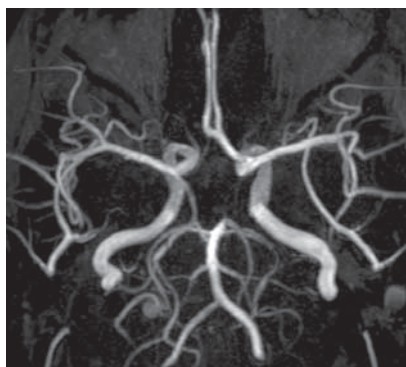


1. ábra. Az axiális FLAIR- (A) és a sagittális T2- (B) méréseken a cerebrális oedema jelei láthatók a kisagyhi tonsillák herniációjával

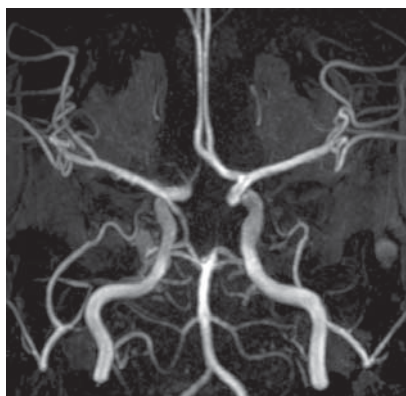


2. ábra a)–f). Az ADC-térképen az alacsony jeladás jelzi a bal oldali túlsúlyú, de kétoldali, döntően az arteria cerebri posterior,

kisebb mértékben az arteria cerebri media és anterior ellátási területeknek megfelelően kialakult stroke-ot



a



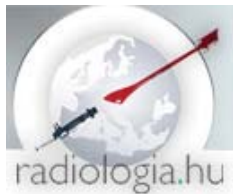b

3. ábra. Az MR-angiográfián vasculitisre utaló eltérések láthatók. a) Az arteria cerebri posterior ágrendszerének megfelelően bal oldalon elzáródott és mindkét oldalon gyöngyfüzéroszerű stenosisokat mutató erek ábrázolódnak. b) Hasonló stenosisok láthatók a jobb oldali arteria cerebri anterior A1-es szakaszán, valamint a communicans posterioron. A bal oldali communicans posterior nem ábrázolódik

A gyermeknél kétoldali dekompresziós craniotomiára került sor. A beavatkozás után továbbra is eszméletlen volt, tág, fénymerev pupillák mellett görcstevékenység jelentkezett, és az EEG-vizsgálat bal féltekei túlsúlyú, diffúz, súlyos agykérgi működészavart írt le. Két hét után neurológiai státusa lassú javulást mutatott. A gyermek rehabilitációja három hónapig zajlott, neurológiai státusa rendeződött, de a stroke maradványaképpen jobb oldali homonim hemianopia alakult ki, és jelenleg is antikonvulzív terápiában részesül.

Megbeszélés

Gyermekkorban az 1-es típusú diabetes mellitus körülbelül 20-25%-ban DKA formájában jelentkezik (4). A DKA súlyos inzulindeficit következtében létrejövő állapot, amely hyperglykaemiával, ketonaemiával, acidaemiával és szisztémás



gyulladásos folyamat kialakulásával jár. DKA fennállása esetén, bár szerencsére ritkán, de számolnunk kell intracerebrális komplikációk kialakulásával. A leggyakoribb ezek közül a cerebrális oedema, amely beékelődéshez és halálhoz vezethet. A másik, ritkábban kialakuló szövődmény a haemorrhagiás vagy ischaemiás stroke. A CE patogenezisében az MR-vizsgálatok alapján a vér-agy gát károsodása következtében kialakuló vasogen oedema játszik döntő szerepet, de felvetődött a felborult cukormetabolizmus következtében kialakuló hyperglykaemia, hypovolaemia és hypoxaemia okozta cytotoxicus oedema szerepe is (3).

Stroke kialakulását több kórfolyamat is előidézheti. Okozhatja a CE miatt létrejött érleszorítás, de a DKA esetén fennálló szisztémás gyulladás következtében kialakuló vasculitis is szerepet játszhat. Ez utóbbit támasztják alá az MR-angiográfiás vizsgálatok, valamint az a tény, hogy stroke kialakulhat CE fennállása nélkül is (1, 2, 5). A szisztémás gyulladást jelzi a gyulladási markerek (például CRP) és a citokinek (például IL-6, TNF- α) emelkedett szintje. A tartós hyperglykaemia és a gyulladási mediátorok egyaránt érfalkárosodást okoznak, vasculopathia és coagulopathia alakul ki (1). Mindezen folyamatok ischaemiás vagy vérzéses stroke kialakulásához vezethetnek.

A két kórkép (CE, stroke) elkülönítése fontos a megfelelő terápia beállításához. A terápia elsődleges célja a CE kezelése: dehidráció, esetenként sürgős idegsebészeti beavatkozás szükséges. Ennek elmulasztása a gyermek halálához vezethet. A terápia másik fontos része a stroke kialakulásához vezető kórfolyamatok (például gyulladásos folyamatok, coagulopathia, DKA stb.) ellátása. A két kórkép elkülönítése pusztán a klinikai kép alapján nem lehetséges. A stroke kezdeti tünetei gyakran szegényesek, összetéveszthetők a DKA-CE tüneteivel (1). Az időben elvégzett MR-vizsgálat alkalmas a DKA központi idegrendszeri komplikációjának elkülönítésére, és MR-angiográfiával kiegészítve információt nyerhetünk a patomechanizmusról is.

Esetünkben a diabeteses ketoacidosisban szenvedő gyermeknél az MR- és MR-angiográfiás vizsgálat igazolta a CE és kiterjedt, kétoldali, több érellátási területet érintő stroke egyidejű fennállását. Az angiográfia azt is igazolta, hogy a stroke kialakulását nem a CE okozta érleszorítás idézte elő, hanem a DKA következtében kialakult gyulladásos folyamat. Ezt bizonyítják az angiográfián jól ábrázolódó artériák és az egyes artériákon megfigyelhető, helyenként gyöngyfüzéryszerűen megjelenő stenosisok.

Az intracerebrális komplikációval járó DKA kimenetele igen rossz. Teljes felépülés csak az esetek 10-15%-ában várható. A betegek többsége súlyos neurológiai deficittel gyógyul, de előfordul halálos kimenetel vagy vegetatív status kialakulása is. Ezen szövődmények ismerete és megelőzése alapvető fontosságú. A DKA vagy a megkezdett terápia során fellépő, sokszor szegényes neurológiai tünetek esetén azonnali MRI és MRA elvégzése javasolt, hogy a megfelelő terápiás beavatkozás időben megtörténhessen, hiszen ez megmentheti a gyermek életét és javíthatja a betegség kimenetelét.

Irodalom

1. Foster JR, Morrison G, Fraser D. Diabetic ketoacidosis-associated stroke in children and youth. Stroke Research and Treatment DOI:10.4061/2011/219706
2. Mahmud FH, Ramsay DA, Levin SD, Singh RN, Kotylak T, Fraser D. Coma with diffuse white matter hemorrhages in juvenile diabetic ketoacidosis. Pediatrics 2007;120(6):1540-6.
3. Levin DL. Cerebral edema in diabetic ketoacidosis. Pediatr Crit Care Med 2008;9:320-9. DOI: 10.1097/PCC.0b013e31816c7082
4. Tothy AS, Ryan MS. Acute hyperglycemic crisis in the pediatric patient. Pediatr Emerg Med Practice 2009;6:8.



5. Jovanovic A, Stolic RV, Rasic DV, Markovic-Jovanovic SR, Peric VM. Stroke and diabetic ketoacidosis – some diagnostic and therapeutic considerations. *Vasc Health and Risk Management* 2014;10:201-4

Absztrakt: BEVEZETÉS; Esetismertetésünkkel szeretnénk felhívni a figyelmet a diabeteses ketoacidosis lehetséges intracerebrális szövődményeire, a szövődmény kialakulásához vezető patomechanizmusra, valamint az MR- és MR-angiográfiai vizsgálat fontosságára. **ESETISMERTETÉS** – A 11 éves fiúnál kórházi felvételét megelőzően egy héttel fogyás, vírusinfekció tünetei jelentkeztek. Házi orvos többször vizsgálta és vírusfertőzésre gondolva otthoni ápolást javasolt. Laboratóriumi vizsgálat nem történt. Felvételét megelőző napon fejfájás, hasfájás, hányás jelentkezett, majd neurológiai tünetek alakultak ki, és a gyermek végül eszméletlenné vált. A tünetek háttérben diabeteses ketoacidosisra derült fény. A megkezdett terápia ellenére intracerebrális komplikáció lépett fel. Az elvégzett akut koponya-MR-vizsgálat cerebrális oedemát és stroke-ot igazolt. A sürgős idegsebészeti beavatkozás (kétoldali craniotomia) megmentette a gyermek életét, de ezt követően is hosszú intenzív osztályos kezelésre szorult, és elhúzódó, lassú javulás volt tapasztalható. **KÖVETKEZTETÉS** – A diabeteses ketoacidosis intracerebrális komplikációja ritka (3-10%), de életveszélyes állapot, és a betegek döntő többsége súlyos neurológiai deficittel gyógyul. Teljes felépülés az eseteknek csak 10-15%-ában várható. A különböző intracerebrális komplikációk elkülönítése csak időben elvégzett koponya-MR-vizsgálattal lehetséges, mivel a stroke kezdeti tünetei szegényesek lehetnek és könnyen összetéveszthetők a diabeteses ketoacidosis talaján kialakult cerebrális oedema tüneteivel. A megfelelő módon kivitelezett MR-vizsgálat tisztázhatja a lehetséges pathomechanizmust és a megfelelő terápiás és idegsebészeti beavatkozások elvégezhetőek.

Kulcsszavak: diabetes, diabeteses ketoacidosis, cerebrális oedema, stroke, MR-vizsgálat, MR-angiográfia

Article Title: Rare complications of diabetic ketoacidosis

Abstract: INTRODUCTION; We would like to draw attention of physicians to the possible intracerebral complications of diabetic ketoacidosis, to the pathomechanism of this disease and the importance of MRI and MR angiography. **CASE REPORT** – An 11-year-old boy is presented with uneventful medical history. He showed signs of viral infection and weight loss occurring one week prior to hospital admission. He was examined repeatedly by the family doctor who – thinking of viral infection – suggested home care. No laboratory tests were done. His admission was preceded by a 1-day history of stomach pain, headache, emesis and progressive neurological symptoms which developed into unconsciousness. Diabetic ketoacidosis was revealed with blood tests as underlying disease. Intracerebral complication occurred despite of initial therapy. The MRI and MRA proved cerebral edema and stroke. The urgent neurosurgical intervention (bilateral craniotomy) saved the life of the child but even then long period of intensive care was needed and slow recovery was observed. **CONCLUSION** – Intracerebral complications of diabetic ketoacidosis are rare (3-10%), but life threatening diseases and most of the patients recover with severe neurologic sequelae. Full recovery can be expected in 10-15% of cases only. The distinction between different intracerebral complications is possible only with MRI because the initial presentation of stroke may mimic that of CE associated with diabetic ketoacidosis. The appropriate MR examination can clarify the possible pathogenesis and the proper therapeutic and neurosurgical interventions become feasible.

Keywords: diabetes, diabetic ketoacidosis, cerebral edema, stroke, MRI, MR angiography

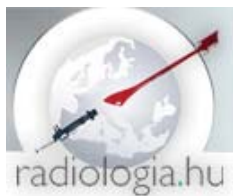Szerző munkahelye:

dr. Varga Edit: Semmelweis Egyetem, II. sz. Gyermekgyógyászati Klinika/Semmelweis University, 2nd Department of Pediatrics;

Semmelweis Egyetem MR Kutató Központ/Semmelweis University MR Research Center

dr. Rudas Gábor: Semmelweis Egyetem MR Kutató Központ/Semmelweis University MR Research Center

Szerző e-mail címe: vargae@gmail.com



A diabeteses ketoacidosis ritka szövődményei

Szerző: Varga Edit, Rudas Gábor

www.radiologia.hu

Szerző levelezési címe: dr. Varga Edit, H-1082 Budapest, Balassa u. 6.