

TRABAJOS ORIGINALES

ESTUDIO DE LAS ANGULACIONES DE LAS ARTERIAS VISCERALES ABDOMINALES EN SU EMERGENCIA DE LA AORTA ABDOMINAL

STUDY OF ANGULATIONS OF VISCERAL ABDOMINALS ARTERIES IN THEIR ABDOMINAL AORTA EMERGENCY

Vaquero C, Vilalta G, Vilalta JA**, Nieto F***, Pérez MA***, Soudah E****, Lipsa L*****,
Del Río L, San Norberto E, Cenizo N, Brizuela JA, Martín Pedrosa M, Montes JM*****.*

Servicio de Angiología y Cirugía Vascular, Hospital Clínico Universitario. Valladolid, España.

*Universidad Federal de São João del-Rei (UFSJ). Minas Gerais, Brasil.

**Instituto Superior Politécnico José Antonio Echeverría. La Habana, Cuba.

***Instituto Tecnológicas Avanzadas para la Producción, Universidad de Valladolid. Valladolid. España.

****Centro Internacional de Métodos Numéricos en Ingeniería/UPC. Barcelona- España.

***** Cartif. Centro Tecnológico. Boecillo. España.

*****Servicio de Radiodiagnóstico. Hospital Clínico Universitario. Valladolid. España.

Correspondencia:

Prof. Carlos Vaquero

Servicio de Angiología y Cirugía Vascular

Hospital Clínico Universitario. Valladolid

Avda Ramón y Cajal s/n 47005 Valladolid. España.

E-mail: cvaquero@med.uva.es

Palabras Clave: *Ángulos, aorta, arterias viscerales, tronco celiac, arteria mesentérica superior, arterias renales, endoprótesis, planimetría.*

Key words: *Angles, aorta, visceral arteries, celiac trunk, mesenteric artery, renal arteries, endoprosthesis, planimetry.*

RESUMEN

Recientemente se han desarrollado endoprótesis fenestradas, escotadas y con ramas con objeto de tratar de forma endovascular la patología aneurismática a nivel de la aorta a nivel de la emergencia de las arterias viscerales. Para la implantación de las endoprótesis es preciso disponer previamente de una precisa planimetría del origen y orientación de las ramas viscerales con objeto en primer lugar de realizar la correcta fabricación de la endoprótesis y en segundo lugar la colocación con precisión de la misma. El conocimiento de la emergencia de los vasos de la pared aórtica y su orientación conociendo el ángulo de emergencia es fundamental para la correcta ejecución del procedimiento. Se valora en el estudio, los datos obtenidos para la planificación del tratamiento endovascular de 37 pacientes con objeto de obtener datos desde el punto de vista descriptivo de este sector.

ABSTRACT

Recently, fenestrated, branched and stent grafts have been developed in order to treat endovascular aneurysmal pathology at the level of the aorta in the emergence of the visceral arteries. For the implantation of stents, it is necessary to have a precise planimetry of the origin and orientation of the visceral branches in order firstly to perform the correct manufacture of the endoprosthesis and secondly the placement with precision of the same. The knowledge of the emergency of the vessels of the aortic wall and its orientation knowing the angle of emergency. The data obtained for the planning of the endovascular treatment of 37 patients in order to obtain data from the descriptive point of view of this sector.

INTRODUCCIÓN

El desarrollo de endoprótesis para tratar la patología de la aorta tóraco-abdominal, en especial la aneurismática, hace que se precise previamente a su diseño y confección o selección, en algunos casos de dispositivos no customizados, de datos planimétricos y morfométricos de la región anatómica de la aorta toraco-abdominal con una precisa planimetría de la orientación de las arterias viscerales, para lograr una adecuada disposición que permita conectar correctamente las fenestraciones o las ramas a las arterias viscerales^{3,4}. Es fundamental el conocimiento de los ángulos en cuanto a la planificación de la estrategia que permita canular las arterias desde las fenestraciones y ramas de las endoprotesis para posteriormente colocar el stent graft^{4,5}. Además es imprescindible para lograr el objetivo terapéutico evitar angulaciones o plicaturas de los stent de conexión consiguiendo orientaciones hemodinámicas correctas de las arterias^{17,31}. Se presenta un estudio con objeto de facilitar en una población con patología aortica tóraco-abdominal, la orientación de estas ramas medidos en base a sus angulaciones para poder disponer de datos que informen sobre la tendencia en la emergencia de las arterias en la población de referencia.

MATERIAL Y MÉTODOS

Se han utilizado para el estudio las mediciones de las angulaciones formada por las arterias viscerales, tronco celiaco, arteria mesentérica superior, renal derecha y renal izquierda de 37 pacientes que fueron evaluados para la realización de procedimientos con la implantación de prótesis fenestradas, escotadas y con ramas en enfermos que presentaban patología aneurismática del sector de emergencia visceral, tóraco-abdominal. Los datos han sido obtenidos por los expertos de producto de las empresas Jotec®, Vascutex-Terumo® y las efectuadas por los integrantes del Servicio de Angiología y Cirugía Vascul del Hospital Universitario de Valladolid, utilizando programas informáticos soportados en las plataformas Osirix® y 3Mensio®. La información para las mediciones se han obtenido de los cortes 3 mm de espesor de angioTAC realizados a los enfermos y del que se hicieron reconstrucciones en los planos sagital, frontal y volumétrica.

Se han evaluado los siguientes ángulos (Fig 1, 2 y 3):

- A. El formado con el eje tronco celiaco con el de la aorta.
- B. El formado por el eje de la arteria mesentérica superior y el de la aorta.
- C. El ángulo formado entre el eje de la renal derecha y el eje de la aorta.
- D. El ángulo formado entre el de la arteria renal izquierda y el eje de la aorta.
- E. El ángulo formado por el eje del tronco celiaco con el plano sagital de la aorta en plano transversal.
- F. El ángulo formado por el eje de la arteria mesentérica superior con el plano sagital de la aorta en el plano transversal.
- G. El ángulo formado por el eje de la arteria renal derecha con el plano sagital de la aorta en el plano transversal.
- H. El ángulo formado por el eje de la arteria renal izquierda con el plano sagital de la aorta en el plano transversal.

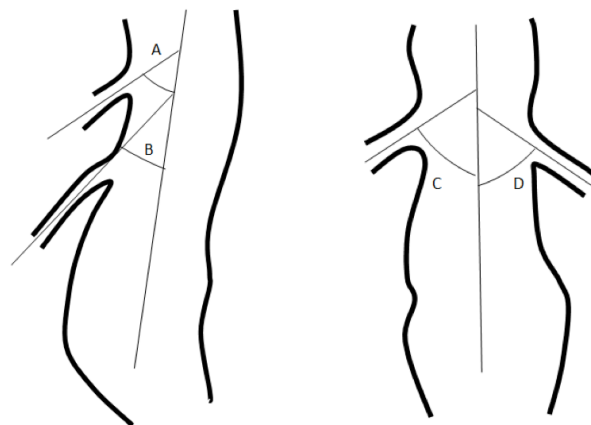


Fig. 1: Representación esquemática de los cuatro ángulos evaluados de las arterias viscerales en relación con el eje de la aorta.

Los ángulos en los planos sagital y frontal, se han medido distales a la emergencia de las arterias.

Para la medición de los ejes en el plano transversal, se ha utilizado el plano sagital de la aorta con alineación antero posterior de las vertebrae de la columna vertebral Fig. 3

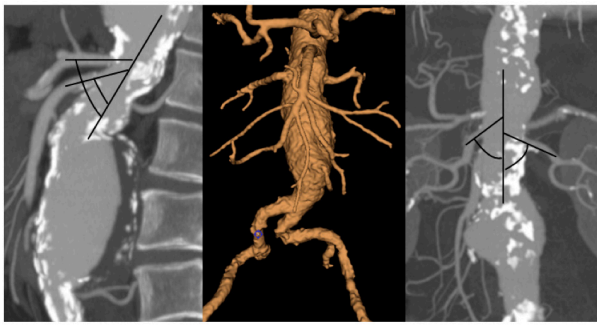

Fig. 2: Representación de los ángulos en las reproducciones del Angio-TAC de un caso de uno de los pacientes estudiados.

El estudio tiene el perfil de descriptivo y no comparativo, sin embargo para el manejo de los datos se ha empleado una matriz de datos apoyada y soportada en el programa SPSS®18.0 (SPSS Inc., Chicago, IL, EE. UU.).

El estudio ha tenido la aprobación de la Comisión de Investigación y el Comité Ético de Investigación Clínica (PI 16/441).

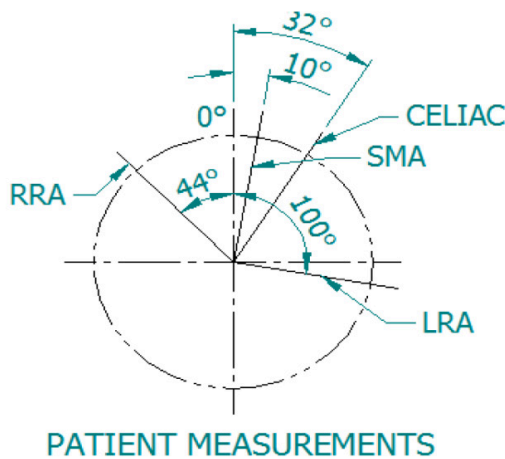


Fig. 3: Imagen del esquema remitido por el evaluador con respecto a los ángulos en el plano trasversal de la emergencia del tronco celiaco (Celiac) de la arteria mesentérica superior (SMA), Arteria renal derecha (RRA) y arteria renal izquierda de un paciente (LRA).

RESULTADOS

Uno de los pacientes ha presentado una emergencia con dirección craneal por lo que el caso se ha desestimado en el estudio, por la contaminación de datos con respecto a las mediciones de los otros casos. Tabla I

La emergencia del tronco celiaco, lo hace de una forma casi perpendicular presentando una angulación media

de 75.9 ± 8.2 . En lo que respecta a la arteria mesentérica inferior el ángulo es más cerrado presentando unos valores medios de 57.6 ± 6.9 . Las arterias renales en el plano frontal presentaron angulaciones con respecto al eje de referencia la derecha de 79.3 ± 4.5 y la izquierda menos inclinada de 84.6 ± 4.2 .

VALORES MEDIOS DE LOS ANGULOS	Media y DS
A eje del tronco celiaco y el de la aorta plano sagital.	75.9 ± 8.2
B eje de la arteria mesentérica superior y el de la aorta en plano sagital.	57.6 ± 6.9
C eje de la arteria renal derecha y el eje de la aorta en el plano frontal.	79.3 ± 4.5
D eje de la arteria renal izquierda y el eje de la aorta en el plano frontal.	84.6 ± 4.2
E eje del tronco celiaco con el plano sagital de la aorta en plano transversal.	3.8 ± 1.7
F eje de la arteria mesentérica superior con el plano sagital de la aorta en el plano transversal.	5.8 ± 2.2
G eje de la arteria renal derecha con el plano sagital de la aorta en el plano transversal.	90.9 ± 36.9
H eje de la arteria renal izquierda con el plano sagital de la aorta en el plano transversal.	85.7 ± 37.1

Tabla 1: Valores de los distintos ángulos estudiados en los planos sagital, frontal y transversal de las arterias trasversales con respecto a la aorta.

Con respecto al plano frontal, la emergencia del tronco celiaco lo hace con discreta desviación sobre el plano sagital mostrando valores de 3.8 ± 1.7 y una mayor lateralización hacia la izquierda de la arteria mesentérica superior con ángulos medios de 5.8 ± 2.2 . Las arterias renales, lo hicieron de forma lateral con una angulación la derecha de 90.9 ± 36.9 y la izquierda de 85.7 ± 37.1 , con orientación contraria.

Es evidente que para realizar procedimientos complejos que requieren una adecuada y más bien precisa colocación de los dispositivos con una perfecta alineación de los forámenes arteriales a los realizados en la pared de los stent cubiertos de tela de poliéster cuya finalidad es excluir la zona dilatada de la aorta pero permitiendo la revascularización de las arterias viscerales, se requiere una planificación casi perfecta de la intervención^{15,30,33,34}. Es preciso conocer con exactitud donde se originan las arterias viscerales y la orientación de las mismas^{19,20,22}. Algunos dispositivos como los de ramas, permiten cierta permisibilidad de imprecisión, pero otros como los fenestrados la exigencia en la precisión del aprontamiento del ostium arterial y foramen protésico es muy elevada^{35,40}.

Las repercusiones en el fracaso de este afrontamiento o la imposibilidad de colocación de los stent o endoprótesis para permitir la vascularización de estas arterias conlleva problemas isquémicos en el territorio no vascularizado e incluso la muerte del paciente^{6,16,36}. Las arterias viscerales tienen un origen aproximado en una determinada zona del segmento tubular de la aorta, estando en la zona proximal y anterior del segmento aórtico el del tronco celiaco, a unos milímetros a veces centímetros con la misma orientación ventral la arteria mesentérica superior y a ambos lados la renal derecha en este lado y la izquierda al otro con diferencias en el origen que también pueden oscilar desde milímetros hasta centímetros^{11,12,25,28}.

Los estudios mediante angioTAC³⁸, permite una valoración exacta de la emergencia de los vasos y muy especialmente si estos estudios se realizan mediante cortes radiológicos finos^{13,26,37}. Posteriormente el tratamiento de las imágenes de los cortes, desde el punto de vista informático, permite reconstrucciones bidimensionales en los planos sagital o frontal muy demostrativas o tridimensionales dando una información espacial muy detallada de la disposición de los vasos^{2,13}. Los estudios se realizan en una posición de decúbito supino, que es la misma en la que se coloca el paciente en el tratamiento operatorio⁸. Esta posición por la tracción de las vísceras u órganos hace que pueda modificarse según su disposición, si no el origen de las arterias si su orientación⁴¹. Hecho que aunque tenga una relativa relevancia, se debe de tener en consideración. También pueden proporcionar cierta variabilidad la situación de la fase espiratoria en la que se encuentre el paciente durante el desarrollo del estudio, aunque el mismo se suele realizar en condiciones estandarizadas que son solicitadas al paciente en el transcurso de la exploración⁹.

La información de la orientación de los vasos viscerales, después de su emergencia, también es relevante en el marco del desarrollo del procedimiento, con objeto de implantar la endoprótesis auxiliar adecuada intentando que la misma no presente posteriormente a su colocación problemas de plicatura o torsión^{1,7,18,21}.

Sin lugar a dudas la situación más importante y que da una muy especial relevancia al conocimiento del lugar de emergencia de las arterias viscerales y su orientación espacial, es la cateterización de las mismas, maniobra imprescindible para la revascularización de su territorio^{10,23}. Un adecuado conocimiento y también uso a la hora de confeccionar las endoprótesis denominadas customizadas o fabricadas a la medida de la anatomía del paciente, es imprescindible para que posteriormente no se desarrollen problemas técnicos de oclusión de ostium o forámenes o disposición espacial de los mismos que presenten dificultades técnicas²⁴.

Con respecto a los datos obtenidos en el estudio, señalar que el tronco celiaco lo hace de una forma perpendicular con respecto a la aorta que suele mostrarse con inclinación craneal posterior con discreta orientación a la izquierda, posiblemente por el desplazamiento ocupacional ocasionado por

la glándula hepática. La arteria mesentérica superior, emerge con angulación más cerrada que la celiaca y con orientación a la izquierda pos posible tracción de sus ramas inmersas en el mesenterio. Con respecto a las arterias renales, la derecha lo hace más distal que la izquierda con una inclinación mayor que esta última.

En el plano frontal, el tronco celiaco emerge en la cara anterior de la aorta más o menos centralizada y la arteria mesentérica superior con una orientación hacia el lado izquierdo. Las arterias renales lo hacen la derecha de forma lateral y la izquierda una poco más ventral, pero ambas con una gran variabilidad de posicionamiento de la emergencia del vaso.

Sobre los datos aportados, comentar que corresponden a un tamaño de la muestra limitado, que con el tiempo se puede ir incrementando. Por otro lado señalar que los datos de emergencia y orientación angular corresponden a pacientes con morfología distorsionada por la patología que asientan por lo que se puede presentar cierto grado de distorsionabilidad en lo que respecta a vasos no patológicos, pero sin embargo estos cambios en la patológica permiten un cierto grado de mantenimiento del perfil de emergencia y orientación que presentan los vasos. Estas consideraciones ya han sido aportadas con respecto a aspectos morfológicos de los aneurismas de una forma extensa por otros autores^{18,32} y por nosotros mismos^{14,27,29,39}.

BIBLIOGRAFÍA

1. Anson BJ, Mac Vay CB. *Surgical Anatomy*. W.B. Saunders Company. Philadelphia 1971.
2. Araujo Neto SA, Franca HA, de Mello Júnior CF, Silva Neto EJ, Negromonte GR, Duarte CM, Cavalcanti Neto BF, Farias RD. *Anatomical variations of the celiac trunk and hepatic arterial system: an analysis using multidetector computed tomography angiography*. *Radiol Bras*. 2015; 48(6):358-62.
3. Beebe HG, Jackson T, Pigott JP. *Aortic aneurysm morphology for planning endovascular aortic grafts: limitations of conventional imaging methods*. *J Endovasc Surg*. 1995;2:139-48.
4. Bowman JN, Silverberg D, Ellozy S, Teodorescu V, Poblete H, Marin M, Faries P. *The role of anatomic factors in predicting success of endovascular repair of thoracic aortic aneurysms*. *Vasc Endovascular Surg*. 2010;44(2):101-4.
5. Conway BD, Greenberg RK, Mastracci TM, Hernandez AV, Coscas R. *Renal Artery Implantation Angles in Thoracoabdominal Aneurysms and Their Implications in the Era of Branched Endografts*. *J Endovasc Ther* 2010;17:380-7
6. De Bock S, Iannaccone F, De Beule M, Vermassen F, Segers P, Verheghe B. *What if you stretch the IFU? A mechanical insight into stent graft Instructions For Use in angulated proximal aneurysm necks*. *Med Eng Phys*. 2014;36(12):1567-76.

7. de Vries JP. The proximal neck: the remaining barrier to a complete EVAR world. *Semin Vasc Surg.* 2012;25(4):182-6.
8. Diehm N, Katzen BT, Samuels S, Pena C, Powell A, Dick F. Sixty-four detector CT angiography of infrarenal aortic neck length and angulation: prospective analysis of inter-observer variability. *J Vasc Interv Radiol* 2008;19:1283-8.
9. Draney MT, Zarins CK, Taylor CA. Threedimensional analysis of renal artery bending motion during respiration. *J Endovasc Ther.* 2005;12:380-6.
10. Fabiani MA, Carrillo M, Montero-Baker MF, Branco BC, Silva-Platas CI, Vaquero-Puerta C, Vegas DH, Schonholtz C, Morelli L. Contemporary anthropological variability in abdominal aortic morphology: implications for preprocedural planning for EVAR. *J Vasc Surg* 2015;61.6S:139S.
11. Ferrari R, De Cecco CN, Iafrate F, Paolantonio P, Rengo M, Laghi A. Anatomical variations of the coeliac trunk and the mesenteric arteries evaluated with 64-row CT angiography. *Radiol Med.* 2007;112(7):988-98.
12. Gielecki J, Zurada A, Sonpal N, Jabłońska B. The clinical relevance of coeliac trunk variations. *Folia Morphol (Warsz).* 2005;64(3):123-9.
13. Goel JR, Greenberg RK, Greenberg DP. Mathematical analysis of DICOM CT datasets: can endograft sizing be automated for complex anatomy? *J Vasc Surg.* 2008;47:1306-12.
14. Gomez F, Vaquero C, Gesto R, Serrano FJ, Maeso J, Vila R, Clara A, Escudero JR, Riambau V. Tratamiento endovascular del aneurisma de aorta abdominal. *Angiología* 2011;63,5:205-28.
15. Greenberg RK, Lytle B. Endovascular repair of thoracoabdominal aneurysms. *Circulation.* 2008;117:2288-96.
16. Hobo R, Kievit J, Leurs LJ, Buth J. Influence of severe infrarenal aortic neck angulation on complications at the proximal neck following endovascular AAA repair: a EUROSTAR study. *J Endovasc Ther* 2007;14: 1-11.
17. Kim M, Kim MG, Kang WC, Oh PC, Lee JY, Kang JM, Chung WJ, Shin EK. Thrombotic Occlusion of Stent Graft Limbs due to Severe Angulation of Aortic Neck in Endovascular Repair of Abdominal Aortic Aneurysm. *Korean Circ J.* 2016;46(5):727-9.
18. Le TB, Moon MH, Jeon YS, Hong KC, Cho SG, Park KM. Evaluation of Aneurysm Neck Angle Change After Endovascular Aneurysm Repair Clinical Investigations. *Cardiovasc Intervent Radiol.* 2016 May;39(5):668-75.
19. Mendes BC, Oderich GS, Reis de Souza L, Banga P, Macedo TA, DeMartino RR, Misra S, Głowiczki P. Implications of renal artery anatomy for endovascular repair using fenestrated, branched, or parallel stent graft techniques. *J Vasc Surg.* 2016;63(5):1163-9.
20. Mishra GP, Bhatnagar S, Singh B. Anatomical Variations of Upper Segmental Renal Artery and Clinical Significance. *J Clin Diagn Res.* 2015;9(8):AC01-36-42.
21. Oliveira NF, Bastos Gonçalves FM, de Vries JP, Ultee KH, Werson DA, Hoeks SE, Moll F, van Herwaarden JA, Verhagen HJ. Mid-Term Results of EVAR in Severe Proximal Aneurysm Neck Angulation. *Eur J Vasc Endovasc Surg.* 2015;49(1):19-27.
22. Prakash, Rajini T, Mokhasi V, Geethanjali BS, Sivacharan PV, Shashirekha M. Coeliac trunk and its branches: anatomical variations and clinical implications. *Singapore Med J.* 2012;53(5):329-31.
23. Prasanna LC, Alva R, Sneha GK, Bhat KM. Rare variations in the Origin, Branching Pattern and Course of the Coeliac Trunk: Report of Two Cases. *Malays J Med Sci.* 2016;23(1):77-81.
24. Quinones-Baldrich WJ, Chandra A. Angled guidewire delivery of aortic endovascular prostheses for angulated landing zones. *Ann Vasc Surg.* 2009;23(3):425-7.
25. Reginelli A, Somma F, Izzo A, Urraro F, D'Andrea A, Grassi R, Cappabianca S. Renovascular anatomic variants at CT angiography. *Int Angiol.* 2015;34(6 Suppl 1):36-42.
26. Resch T, Ivancev K, Lindh M, et al. Abdominal aortic aneurysm morphology in candidates for endovascular repair evaluated with spiral computed tomography and digital subtraction angiography. *J Endovasc Surg.* 1999;6:227-32.
27. Salvador R, Revilla Calavia A, Mengibar L, Merino B, González-Fajardo JA, Vaquero Puerta C. Valor pronóstico de la anatomía EVAR en el tratamiento quirúrgico del aneurisma de aorta abdominal roto. *Angiología.* 2015;67:89-93.
28. Salve VM, Ratanprabha C. Multiple variations of branches of abdominal aorta. *Kathmandu Univ Med J (KUMJ).* 2011;9(33):72-6.
29. San Juan M, Vallejo A, Del Río L, Gutierrez VM, Vaquero C. Estudio anatómico y planimétrico de los aneurismas de aorta abdominal. *Rev Iber Cir Vasc* 2016,4,2:72-8.
30. Schuurmann RC, Ouriel K, Muhs BE, Jordan WD Jr, Ouriel RL, Boersen JT, de Vries JP. Aortic curvature as a predictor of intraoperative type Ia endoleak. *J Vasc Surg.* 2016;63(3):596-602.
31. Selvaraj L, Sundaramurthi I. Study of Normal Branching Pattern of the Coeliac Trunk and its Variations Using CT Angiography. *J Clin Diagn Res.* 2015;9(9):AC01-4.
32. Stather PW, Sayers RD, Cheah A, Wild JB, Bown MJ, Choke E. Outcomes of endovascular aneurysm repair in patients with hostile neck anatomy. *Eur J Vasc Endovasc Surg.* 2012;44(6):556-61.
33. Stather PW, Wild JB, Sayers RD, Bown MJ, Choke E. Endovascular aortic aneurysm repair in patients with hostile neck anatomy. *J Endovasc Ther.* 2013;20(5):623-37.
34. Sternbergh WC, Carter G, York JW, Yoselevitz M, Money SR. Aortic neck angulation predicts adverse outcome with endovascular abdominal aortic aneurysm repair. *J Vasc Surg* 2002;35:482-6.
35. Sugimoto M, Panuccio G, Bisdas T, Berekoven B, Torsello G, Austermann M. Tortuosity is the Significant Predictive Factor for Renal Branch Occlusion after Branched Endovascular Aortic Aneurysm Repair. *Eur J Vasc Endovasc Surg.* 2016;51(3):350-7.
36. Sweet MP, MD, Hiramoto, Park K, Reilly LK, Chuter TAM. A Standardized Multi-Branched Thoracoabdominal Stent-Graft for Endovascular Aneurysm Repair. *J Endovasc Ther* 2009;16:359-64.
37. Tam MD, Laycock SD, Brown JR, Jakeways M. 3D printing of an aortic aneurysm to facilitate decision making and device selection for endovascular aneurysm repair in complex neck anatomy. *J Endovasc Ther.* 2013;20(6):863-7

38. Ugurel MS, Battal B, Bozlar U, Nural MS, Tasar M, Ors F, Saglam M, Karademir I. Anatomical variations of hepatic arterial system, coeliac trunk and renal arteries: an analysis with multidetector CT angiography. *Br J Radiol.* 2010;83(992):661-7.
39. Vaquero C, Martín-Pedrosa M, Brizuela JA, Revilla A, Del Río L, San Norberto E, Cenizo N, Montes JM. Morfometría de la emergencia de las arterias viscerales a nivel de la aorta abdominal. *Rev Iberoamerican Cir Vasc* 2016 4,3:135-8.
40. Walker J, Tucker LY, Goodney P, Candell L, Hua H, Okuhn S, Hill B, Chang RW. Adherence to endovascular aortic aneurysm repair device instructions for use guidelines has no impact on outcomes. *J Vasc Surg.* 2015;61(5):1151-9.
41. Xenos M, Alemu Y, Zamfir D, Einav S, Ricotta JJ, Labropoulos N, Tassiopoulos A, Bluestein D. The effect of angulation in abdominal aortic aneurysms: fluid-structure interaction simulations of idealized geometries. *Med Biol Eng Comput.* 2010;48(12):1175-90.