

OTKRIVANJE I REDUKCIJA BLIZANACA U GRAVIDNIH KOBILA

Getz, I.¹, T. Dobranić¹, A.Orak², N. Prvanović¹, J. Grizelj¹ i I. Folnožić¹¹ Klinika za porodništvo i reprodukciju, Veterinarski fakultet Sveučilišta u Zagrebu² Centar za reprodukciju u stočarstvu Hrvatske d.o.o.

SAŽETAK

Blizanačka gravidnost u kobila ozbiljan je problem koji nerijetko završava embrionalnom smrtnošću, pobačajem, preranim porođajem ili rađanjem mrtve, slabe ili deformirane ždrebadi. Ultrazvučnom pretragom jajnika tijekom estrusa i praćenjem dinamike rasta folikula mogu se detektirati dva predovulacijska folikula te tako postaviti sumnja na blizanačku gravidnost. Rana ultrazvučna dijagnostika blizanačke gravidnosti pruža mogućnost pravodobne intervencije i na taj način osigurava pozitivan ishod ovoga rizičnog oblika gravidnosti. Optimalni se rezultati postižu dijagnosticiranjem blizanaca između 13. i 15. dana gestacije kada su zameci još uvijek mobilni. Ako 20. dana gestacije ultrazvučnim pregledom i dalje nalazimo dva fiksirana embrija, potrebno je učiniti redukciju jednoga od njih, kako bi se omogućio nesmetan i potpun razvoj drugog embrija. Nakon tvorbe endometrijskih čašica između 36. i 40. dana gravidnosti, metode za redukciju blizanaca prilično su nepouzdana. Najsuvremenija metoda koja se danas najčešće primjenjuje za redukciju blizanaca, nakon fiksacije zametaka i tvorbe endometrijskih čašica, jest transvaginalna ultrazvučna aspiracija jednoga od blizanaca (TUGA). Uspjeh provođenja ove metode ovisi o različitim čimbenicima: smještaju embrija, trajanju gravidnosti i, naravno, o iskustvu veterinaru.

UVOD

Blizanačka gravidnost je nepoželjno stanje u kobila, budući da samo 60% kobila koje nose blizance oždrijebe jedno živo ždrebeta, dok ih 31% pobaci oba ždrebeta, a svega 9% uspije iznijeti oba ždrebeta do termina (McKinnon i sur., 1993.). Pravodobno otkrivanje i redukcija blizanaca u gravidnih kobila važni su iz reproduktivnih i ekonomskih razloga, budući da se blizanačka gravidnost smatra najčešćim uzrokom nezaraznih pobačaja (od 10 do 30%), embrionalne smrtnosti ili pak rezultira rađanjem avitalne i deformirane ždrebadi (Giles i sur., 1993.; Prvanović i sur., 2003.). Kobile koje pobace u posljednjoj fazi gestacije učestalo imaju problema zbog produžene involucije atonične maternice te stoga teško ponovno ulaze u ciklus, a još teže koncipiraju. Uzrok česte embrionalne smrtnosti i smanjene vitalnosti oždrijebljenih blizanaca jest smanjena zaliha krvi povezana s ograničenom zapreminom maternice u kasnijoj fazi gravidnosti (Woods

i Hallowell, 1993.). U kobila s blizanačkom gravidnošću utvrđena je visoka razina eCG-a, a sam postotak pojavnosti blizanačke gravidnosti povezan je s progrediranjem pripusne sezone (Prohl i sur., 1990.). Na pojavnost blizanaca utječe pasmina, hranidba i genetska predispozicija, te se oni najčešće pojavljuju u toplokrvnih pasmina i mlađih kobila (Jeffcott i Whitwell, 1973.), dok je postotak pobačaja blizanaca najmanji u hladnokrvnih i arapskih kobila (Byszewski i Gromnicka, 1994.). Zbog očekivanog ishoda blizanačke gravidnosti i vrlo loše prognoze za daljnju reproduktivnu sposobnost kobila i preživljavanje blizanaca, iznimno je važna rana dijagnostika blizanačke gravidnosti i pravodobna intervencija.

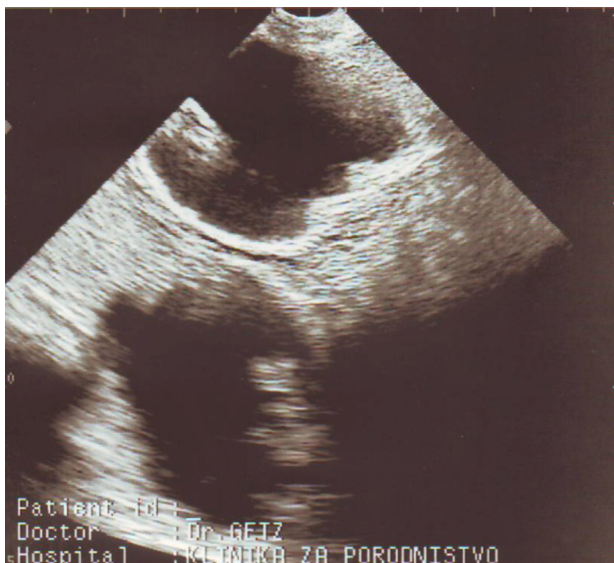DIJAGNOSTIKA BLIZANACA U GRAVIDNIH KOBILA

Pojava blizanaca u kobila direktno je povezana s multiplom ovulacijom, te se bez obzira na ishod učestalo zajedno ponavljaju u pojedinih kobila. Dokazano je da do blizanačke gravidnosti može doći i iz sinkrone i iz asinkrone multiple ovulacije s razmakom od dva dana. Postotak koncepcije po folikulu jednak je pri dvostrukim ovulacijama na suprotnim jajnicima i pri jednoj ovulaciji po ciklusu, ali je viši kad se dvostruka ovulacija pojavi na istom jajniku (Ginther, 1987.). Spontana redukcija blizanaca prije fiksacije zametaka (16. dana nakon koncepcije) vrlo se rijetko događa, kao i rana embrionalna smrtnost u istom razdoblju (Ginther, 1989a). Sam dijametar i postotak rasta zametnih mjehurića od 11. do 16. dana slični su kao i pri gravidnosti s jednim ždrebetom. Velika nejednakost u veličini zametnih mjehurića može se pojaviti kao posljedica asinkrone ovulacije. Dijagnostika blizanačke gravidnosti prije fiksacije zametaka je teška i ovisi o kirurgovu iskustvu, rezoluciji i jačini opreme (5 MHz), jačini monitora i ostalom (Makek i sur., 1993.; Csik i sur., 2007.). Diferencijalnodijagnostički treba misliti i na endometrijske ciste (Prvanović i sur., 2005.), te je stoga uputno kobilu pregledati prije pripusta ili umjetnog osjemenjivanja i točno utvrditi pojavnost, lokalizaciju i veličinu endometrijskih cista.

Nakon fiksacije zametaka otežana je dijagnostika blizanačke gravidnosti, osobito ako su jednostrano fiksirani. Naime, od 17. do 21. dana nakon koncepcije, ultrazvučnim pregledom gravidne maternice jedino se može uočiti tanka linija koja prolazi po sredini između neznatno povećanog zametnog mjehura. Stoga je vrlo lako zamijeniti jednostrano fiksirane blizance stare 17 do 20 dana s jednim embrijem starim 28 do 30 dana (Woods i Hallowell, 1993.). Između 22. i 60. dana gravidnosti postupno se sve jasnije može uočiti postojanje više fetusa, budući da su jasnije izraženi pupčani tračci obaju blizanaca, srčana akcija te raspoznatljivi organi obaju plodova koji uvelike olakšavaju diferencijaciju (McKinnon i sur., 1993.). Nakon 30. dana između dva alantokoriona razvija se zajednička membrana iz područja pripajanja, poznata kao blizanačka membrana koja nakon 100. dana gravidnosti, kad se oba fetusa ne mogu palpirati niti vidjeti transrektalnom ultrazvučnom pretragom, ima veliku dijagnostičku važnost (Ginther i Griffin, 1994.).

Ishod blizanačke gravidnosti nakon fiksacije zametaka ovisi o prirodi njihove fiksacije. U slučaju jednostrane fiksacije zametaka češće se pojavljuje spontana postfiksacijska redukcija jednoga od plodova. Unilateralna fiksacija češća je od bilateralne, a pojavljuje se kao posljedica asinkrone ovulacije (Ginther, 1989b). Ginther (1989b) je proveo istraživanje na 31 kobili s blizanačkom gravidnošću te pokazao da se u 71% kobila radilo o unilateralnoj, a samo u 29% o bila-

teralnoj gravidnosti. Pri jednostranoj fiksaciji došlo je do spontane redukcije manjega blizanca u 22 od 22 kobila (100%), kada su zametni mjehurići bili različite veličine (više od 4 mm razlike u dijametri). Kod zametnih mjehurića iste veličine do spontane redukcije jednog blizanca došlo je u 73% slučajeva (u 19 od 26 kobila). Na osnovi ovih rezultata pretpostavio je da veći mjehurić ometa i/ili onemogućuje unošenje hranjivih tvari u manji zametni mjehurić, jer je veći dio područja stijenke zametnog mjehura koji će biti reduciran pokriven stijenkom prilagođenog zametka koji će preživjeti. Od 85% redukcija do 40. dana gravidnosti u slučaju jednostrano fiksiranih blizanaca, 59% redukcija pojavilo se između 17. i 20. dana, 27% između 21. i 30. dana, a 14% između 31. i 38. dana (Ginther, 1989b). U kobila gravidnih više od 40 dana (ehogram 1) dodatnu poteškoću pri dijagnostici stvara i češća pojavnost embrionalne smrtnosti u slučaju blizanaca. Ako do embrionalne smrti dođe nakon 36. do 40. dana gravidnosti, kada su već formirane endometrijske čašice, kobile zbog toga ne ulaze u ciklus sljedećih nekoliko mjeseci te vlasnici zbog izostanka ponovnog estrusa smatraju da su kobile ždriježne.



Ehogram 1: Blizanačka gravidnost u kobile (47. dan nakon pripusta).

Blizanačka placentacija ima veliku ulogu u tijeku i ishodu blizanačke gravidnosti, a podijeljena je u tri morfološke grupe, ovisno o smještaju koriona unutar maternice. Najčešće se pojavljuje tip A blizanačke gravidnosti pri kojemu jedan fetus zauzima jedan maternični rog i veći dio tijela maternice (68% cjelokupne, funkcionalne površine), dok drugi blizanc zauzima jedan rog i mali dio prilagođenog tijela maternice. Na mjestu gdje se korioni dodiruju postoji različita mogućnost invaginacije manjeg koriona u alantoisnu šupljinu većeg fetusa. Ovakva gravidnost najčešće završava pobačajem ili preranim porođajem jednoga ili obaju plodova, i to između 3. i 9. mjeseca gravidnosti. Tip B je oblik blizanačke gravidnosti pri kojoj su oba fetusa slične veličine, zauzimaju jedan rog i polovicu tijela maternice, te se najčešće oždrijebe živi. Tip C je oblik placentacije u kojemu se očituje velika nejednakost među površinama dvaju koriona. Manji plod zauzima samo jedan rog maternice, rano ugiba i biva mumificiran, dok se drugi porodi živ i ima velike šanse za preživljavanje (Jeffcott i Whitwell, 1973).

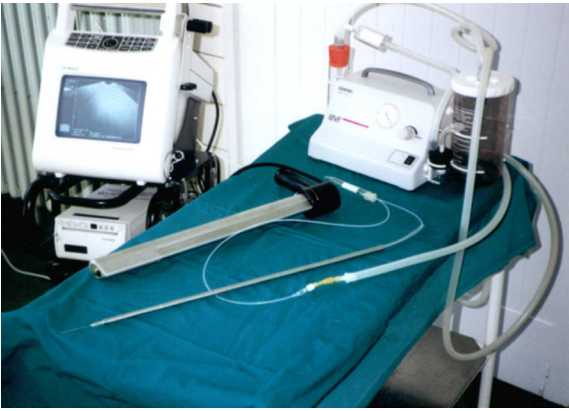
U svakom slučaju, pravodobno postavljanje sumnje te točna i rana dijagnostika blizanačke gravidnosti ključ su uspjeha za donošenje ispravne odluke i menadžmenta blizanaca, budući da pruža mogućnost pravodobne intervencije i na taj način osigurava pozitivan ishod ovog rizičnog oblika gravidnosti.

METODE REDUKCIJE BLIZANACA U GRAVIDNIH KOBILA

Blizanačka gravidnost najlakše se rješava u fazi dok još nije došlo do fiksacije zametaka, tako da se pod kontrolom ultrazvuka mehanički zgnječi jedan od blizanaca ili ga se gurne prema vrhu roga gdje nema uvjeta za fiksaciju (Pascoe i sur, 1987.; McKinnon i Rantanen, 1998.). Nakon 16. dana gravidnosti dolazi do fiksacije zametaka te je stoga manualno gnječenje jednoga od blizanaca teže, osobito ako su oba fiksirana u istom materničnom rogu (MacKinnon i sur., 1993.). Pri pravodobnoj ranoj dijagnostici blizanačke gravidnosti kobila, uspješnost manualnog gnječenja jednoga od blizanaca tijekom faze mobilnosti zametka iznosi čak i do 90%, no nakon fiksacije zametaka njezina pouzdanost progresivno pada (Blanchard i sur., 2003.). Drugi mogući pristup jest neinvazivno ultrazvučno praćenje gravidnosti do 30. dana: ne dođe li do spontane resorpcije jednoga od blizanaca, gravidnost se može prekinuti aplikacijom prostaglandina F2 α i njihovih analoga te kobilu uvesti u ponovni ciklus. Prostaglandine svakako treba dati prije formiranja endometrijskih čašica (Woods i Hallowell, 1993.).

Nakon tvorbe endometrijskih čašica između 36. i 40. dana gravidnosti, metode za redukciju blizanaca prilično su nepouzdana. Naime, vrsnu specifičnost konjske placente predstavljaju endometrijske čašice koje ostaju u funkciji sve od 90. do 130. dana, bez obzira na postojanje vitalnog ploda (Gordon, 1997.). Ugine li plod prije tvorbe endometrijskih čašica (od 36. do 40. dana), kobila će se vratiti u estrus za manje od mjesec dana. Budući da je na jajniku prisutno samo primarno žuto tijelo, dovoljna je jednokratna aplikacija PGF2 α da izazove luteolizu i povratak u estrus. Dođe li do uginuća ploda nakon formiranja endometrijskih čašica, tada se nastavlja tvorba eCG-a i kobila se ne može vratiti u estrus još tri mjeseca, sve dok endometrijske čašice ne degeneriraju i time omogućće regresiju pomoćnih žutih tijela. Ako su se razvile endometrijske čašice, a kobila je pobacila, ona će i dalje biti lažno pozitivna na gravidnost provodimo li testove koji se baziraju na eCG-u još tri mjeseca (Gordon, 1997.).

Transvaginalna ultrazvučna aspiracija plodove vode jednoga od blizanaca (transvaginal ultrasound-guided aspiration, TUGA) u novije se vrijeme pokazala kao metoda izbora za redukciju jednoga od blizanaca nakon tvorbe endometrijskih čašica (Bracher i sur., 1993.). Ovom se metodom može uspješno ukloniti jedan od plodova između 30. i 50. dana gravidnosti, osobito u slučaju bilateralnog smještaja plodova, što u velikom broju slučajeva omogućuje nesmetan razvoj do termina ždrijebljenja drugog ploda (Kosec i Mrkun, 2000.). Punkcija i aspiracija plodove vode jednoga od blizanaca rade se pod kontrolom ultrazvuka s pomoću transvaginalne sonde smještene u sustav za uvođenje aspiracijske igle koji se sastoji od tri komponente: ultrazvučnog aparata sa sektorskom sondom od 5 i 7,5 MHz, aspiracijske pumpe i sustava za uvođenje igle za aspiraciju (slika 1). Nakon sedacije kobile, sustav za uvođenje aspiracijske igle (Terumo 18G) u kojemu je također smještena i sonda ultrazvuka, uvodi se u vaginu i vrh sonde fiksira kraniodorzalno s lijeve ili desne strane vanjske osi cerviksa. S pomoću druge ruke kirurg per rectum fiksira rog maternice na vrh sonde te se tako plod s plodovom vodom može jasno vidjeti na ekranu i pod kontrolom ultrazvuka izvršiti aspiracija plodove vode jednoga



Slika 1: OPU sistem (Pie Medical) sa sektorskom sondom (5/7,5 MHz) i sustavom za uvođenje aspiracijske igle, povezanim s vakuum pumpom.

od blizanaca (Getz i sur., 2009.). Uspjeh provođenja ove metode ovisi o različitim čimbenicima, kao što je smještaj embrija (unilateralno ili bilateralno), trajanju gravidnosti i, naravno, o iskustvu veterinarara. Macpherson i Reimer (2000.) opisale su primjenu ove metode u 19 kobila s blizanačkom gravidnošću u razdoblju između 43. i 50. dana nakon koncepcije. Dvije od osam kobila (25%) u kojih su blizanci bili smješteni bilateralno, oždrijebile su u terminu vitalno ždrijebe. U slučaju unilateralnog smještaja blizanaca uspješnost TUGA-e bila je niža: samo jedna od 11 kobila (9%) normalno se oždrijebila. Kosec i Mrkun (2000.) opisali su transvaginalnu aspiraciju u

osam kobila gravidnih između 22 i 48 dana. U šest kobila se gravidnost nakon redukcije jednoga od zametaka nastavila normalno, a u dvije je došlo do resorpcije i jednoga i drugog ploda. Mari i sur. (2004.) učinili su transvaginalnu ultrazvučnu aspiraciju blizanaca u 20 kobila gravidnih između 16 i 25 dana s uspjehom od 70%, te je 14 kobila oždrijebilo u terminu jedno vitalno ždrijebe. Isti su istraživači učinili transvaginalnu aspiraciju blizanaca u četiri kobile gravidne preko 40 dana, no sve su izgubile oba ploda: u jedne su plodovi bili smješteni unilateralno, a u tri bilateralno.

Druge metode koje se primjenjuju u svrhu uklanjanja jednoga od zametaka su: energetska dijeta kobile (Merk i sur., 1982.), transabdominalna intrakardijalna aplikacija KCl u srce jednog od plodova te, u kasnijim fazama gravidnosti (nakon 100. dana), ultrazvučna transabdominalna aspiracija jednoga od blizanaca (Rantanen i Kincaid, 1988.). Te su se metode, međutim, u praksi pokazale manje uspješnima od TUGA-e (Macpherson i Reimer, 2000.).

LITERATURA

BLANCHARD, T. L., D. D. VARNER, J. SCHUMACHER, C. C. LOVE, S. P. BRINSKO, S. L. RIGBY (2003.): *Manual of Equine reproduction*, Mosby, A Harcourt Health Sciences Company.

BRACHER, V., J. PARLEVIET, M. PIETERSE, P. VOSS, P. WIEMER, M. TAVERNE, B. COLENBRANDER (1993.): Transvaginal ultrasound-guided twin reduction in the mare. *Vet. Rec.* 133, 478-479.

BYSZEWSKI, W., E. GROMNICKA (1994.): Results of Reproduction of Mares in the State Horse Stud Farms in 1983-1992. *Med Weter.* 50, 493-495.

CSIK, G., Z. MAKEK, T. DOBRANIĆ, M. SAMARDŽIJA, N. PRVANOVIĆ, I. GETZ (2007): Dijagnostika gravidnosti kobila transrektalnom ultrazvučnom pretragom. *Veterinarska stanica.* 38 (5): 289-296.

GETZ, I., N. PRVANOVIĆ, T. DOBRANIĆ, T. KARADJOLE, Z. MAKEK, N. MAČEŠIĆ, A. MAGOČI (2009): Transvaginalna ultrazvučna aspiracija blizanaca u kobila - prikaz iz prakse. *Vet stanica* 40 (6): 389-398.

- GILES, R., J. DONAHUE, C. HONG, P. TUTTLE, M. PETRITES-MURPHY, K. POONACHA, A. ROBERTS, R. TRAMONTIN, B. SMITH, T. SWERCZEK (1993.): Causes of abortion, stillbirth, and perinatal death in horses: 3527 cases (1986-1991). *J. Am. Vet. Med. Assoc.* 8, 1170-1175.
- GINTHER, O. J. (1987.): Relationships among number of days between ovulations, number of embryos and type of fixation in mares. *J. Equine. Vet. Sci.* 7: 82-88.
- GINTHER, O. J. (1989a). Twin embryos in mares. I: From ovulation to fixation. *Equine Vet J*, 21, 166-170.
- GINTHER, O. J. (1989b): Twin embryos in mares. II: Post fixation embryo reduction. *Equine Vet J*, 21, 171-174.
- GINTHER, O. J., P. G. GRIFFIN (1994.). Natural Outcome and Ultrasonic Identification of Equine Fetal Twins. *Theriogenology*, 41, 1193-1199.
- GORDON, I. (1997.): Physiology and Endocrinology of Early Pregnancy. In: Controlled reproduction in Horses, Deer and Camelids. CAB International, UK.
- JEFFCOTT, L. B., K. WHITWELL (1973.): Twinning as a cause of foetal and neonatal loss in the Thoroughbred mare. *J Comp Pathol*, 83, 91-106.
- KOSEC, M., J. MRKUN (2000.): Ultrasound guided surgical reduction of twin pregnancies in the horse up to the 46th day of pregnancy. *Dtsch Tierarztl Wochenschr.* 107(4):39-41.
- MACPHERSON, M. L., J. M. REIMER (2000.): Twin reduction in the mare: current options. *Anim. Reprod. Sci.* Vol. 60-61: 233-244.
- MAKEK, Z., M. HERAK, M. CERGOJ, A. TOMAŠKOVIĆ, D. GEREŠ, M. SUKALIĆ, I. GECEG, B. PREMZL, I. BARAC (1993.): Dijagnostika rane gravidnosti kobila transrektalnom ultrazvučnom pretragom. *Stočarstvo* 47 (9-10), 353-359.
- MARI G., E. IACONO, B. MERLO, C. CASTAGNETTI (2004): Reduction of Twin Pregnancy in the Mare by Transvaginal Ultrasound-Guided Aspiration. *Reproduction in Dom. Amin.* 39 (6): 434-437.
- McKINNON, A. O., J. L. VOSS, E. L. SQUIRES, E. M. CARNEVALE (1993.): Diagnostic Ultrasonography. U: McKINNON A.O. i J.L. VOSS (Eds.): *Equine Reproduction*. Lea & Febiger, Philadelphia, London; 266-302.
- McKINNON, A. O., N. RANTANEN (1998.): Twins. U: RANTANEN, N., A.O McKINNON: *Equine Diagnostic Ultrasonography*. Williams & Wilkins, Baltimore, MD; 451-456.
- MERKT H., S. JUNGNICHEL, E. KLUG (1982.): Reduction of early twin pregnancy to a single pregnancy in the mare by dietetic means. *J. Reprod. Fertil., Suppl.* 32, 451-452.
- PASCOE, D. R., R. R. PASCOE, J. P. HUGHES, G. H. STABENFELDT, H. KINDAHL (1987.). Comparison of two techniques and three hormone therapies for management of twin conceptuses by manual embryonic reduction. *J Reprod Fertil Suppl*, 35, 701-702.
- PROHL, V. U., W. BUSCH, H. SCHUETZLER (1990.). Studies on how to step up PMSG formation in mare by induction of superovulation and twin pregnancy. *Monatshefte Fuer Veterinaermedizin*, 45, 764-768.
- PRVANOVIĆ N., D. ALAGIĆ, A. TOMAŠKOVIĆ, Z. MAKEK, T. DOBRANIĆ, T. KARADJOLE, J. GRIZELJ (2003.): Zwillingsträchtigkeit bei Holsteinerstuten. *Tierarztl. Umschau* 58, 419-422.
- PRVANOVIĆ N., Z. MAKEK, A. TOMAŠKOVIĆ, I. GETZ, J. GRIZELJ (2005.): Fiziologija reprodukcije kobila. Interna skripta. Veterinarski fakultet Sveučilišta u Zagrebu.
- RANTANEN, N., B. KINCAID (1988.): Ultrasound guided fetal cardiac puncture: a method of twin reduction in the mare. *Proc. Ann. Conv. Assoc. Am. Equine Pract., San Diego*, 173-179.
- WOODS, G. L., A. L. HALLOWELL (1993.): Management of twin embryos and twin fetuses in the mare. In: McKINNON, A. O., J. L. VOSS: *Equine reproduction*. Lea & Febiger, Philadelphia, London; 532-535.