

# Hipertrofična kardiomiopatija u mačaka

Tkalec, F.<sup>1</sup> i M. Torti<sup>2</sup>

## Uvod

Kardiomiopatije ili miokardiopatije možemo definirati kao bolesti koja primarno zahvaćaju srčani mišić. Kardiomiopatije uzrokuju širok raspon patofizioloških i strukturnih promjena u mačaka (RICHARDSON i sur., 1996, FOX, 2003) i najčešće su bolesti srca kod mačaka (FOX i sur., 1999, FERASIN i sur., 2003). Općenito se kardiomiopatije u pasa i mačaka mogu podijeliti na hipertrofičnu, restriktivnu, dilatacijsku, aritmogenu kardiomiopatiju desnog ventrikula i neklasificiranu kardiomiopatiju (RICHARDSON i sur., 1996; FOX, 2003), a tijekom bolesti, mogu se primjetiti obilježja više vrsta kardiomiopatija. Najrijeđa kardiomiopatija kod mačaka je aritmogena kardiomiopatija desnog ventrikula, dok je najčešća hipertrofična kardiomiopatija (engl. *Hypertrophic Cardiomyopathy*, HCM, HKM), koja je ujedno i najčešća bolest srca u mačaka. Kao najčešća komplikacija hipertrofične kardiomiopatije javlja se arterijska tromboembolija.

Hipertrofična kardiomiopatija je bolest srčanog mišića karakterizirana hipertrofijom miokarda lijevog ventrikula, bez prisutstva dilatacije (MARON i EPSTEIN, 1979; MARON i sur., 1999; MARON i sur., 2003). HKM se može podijeliti na primarnu ili idiopatsku, kod koje je uzrok nepoznat, i sekundarnu, koja je posljedica hipertireoze, povećanog perifernog otpora u krvožilju, te povećane koncentracije hormona rasta (pokazuje tropizam prema miokardu).

Od HKM najčešće oboljevaju mužjaci. Kod nekih čistokrvnih pasmina mačaka bolest je nasljednog karaktera i to kod Maine Coona, regdola i američke kratkodlake. Maine coon mačke imaju nepotpun genetski obrazac, što znači da mogu postojati nosioci sa promijenjenim genotipom, a normalnim fenotipom. Ostale pasmine koje su predisponirane na pojavu hipertrofične kardiomiopatije su: britanske kratkodlake, norveške šumske, turske van, škotske fold, bengalske, sibirske i reks mačke. Kod Maine Coona i regdola se javljaju dvije različite mutacije na genu koji kodira miozin vezujući protein C (engl. *myosin binding protein C*, MYBPC). Mutacije uzrokuju obrnuti redoslijed aminokiselina, što dovodi do nastanka grešaka u građi MYBPC. Moguće su i dodatne mutacije koje uzrokuju HKM u Maine Coona, jer kod nekih mačaka sa fenotipskim dokazima HKM, nema mutacija na genima koji kodiraju MYBPC. Također, mogu se pojaviti mutacije na MYBPC genu, a da fenotipski nema prisutnih znakova bolesti (MACDONALD i sur., 2007; FRIES i sur., 2008; CARLOS SAMPEDRANO i sur., 2009). HKM se obično javlja kod mačaka srednje životne dobi, no može se javiti i kod mladih te starih mačaka (ATKINS i sur., 1992; FOX, 2003).

---

<sup>1</sup> Veterinarski fakultet Sveučilište u Zagrebu, student

<sup>2</sup> Klinika za unutarnje bolesti Veterinarskog fakulteta Sveučilišta u Zagrebu

## Patofiziologija

Hipertrofična kardiomiopatija je karakterizirana zadebljanjem miokarda lijevog ventrikula sa normalnim ili smanjenim volumenom samog ventrikula. Promjene su različitog intenziteta, a kod težih oblika sama hipertrofija miokarda dovodi do smanjene rastegljivosti (luziotropnosti) miokarda i posljedično tome slabije opskrbe krvlju sa ishemijskom i nekrozom, te proliferacijom vezivnog tkiva. Smanjena luziotropnost miokarda lijevog ventrikula jedan je od glavnih razloga pojave poremećaja dijasolične funkcije. Kod većine pacijenata sa HKM, zbog otežanog opuštanja miokarda dolazi do porasta dijasoličnog tlaka (FOX i sur., 1999), a što dovodi do dilatacije atrijske, pojave staze u plućnoj cirkulaciji, te konačno i plućnog edema.

Kod nekih mačaka može doći do razvoja opstruktivne HKM (oHKM), koja je posljedica asimetrične hipertrofije interventrikulskog septuma i pomaka prednjeg kuspisa mitralnog zalistka tijekom sistole ventrikula (engl. *systolic anterior motion*, SAM) s posljedičnom opstrukcijom izvodnog trakta lijeve klijetke (engl. *left ventricular outflow tract obstruction*, LVOTO). Zbog navedenog dolazi do regurgitacije krvi u lijevi atrij, što dovodi do dodatnog opterećenja atrijske i pojave sistoličnog šuma.

Zbog regurgitacije krvi i tlačnog opterećenja lijevog atrijske može doći i do stvaranja tromba, najčešće u području aurikule atrijske. Posljedica stvaranja tromba može biti i pojava tromboembolije, najčešće ilijačnih arterijskih, a koja se očituje parezom ili paralizom stražnjih ekstremiteta uz izrazitu bolnost.

Kod mačaka starijih od šest godina moramo isključiti hipertireozu kao mogući uzrok HKM. Hormoni štitnjače očituju izravan i neizravan učinak na miokard, sa posljedičnom hipertrofijom i porastom frekvencije rada srca (BOND i sur., 1988; JACOBS i PANCIERA, 1992; FOX i sur., 1999). Hipertireoza je karakterizirana, među ostalim, povećanjem udarnog volumena, povećanim potrebama tkiva za kisikom, policitemijom i porastom frekvencija rada srca. Koncentrična hipertrofija miokarda lijevog ventrikula također može biti posljedica porasta sistemskog arterijskog tlaka.

## Klinička slika

Hipertrofičnu kardiomiopatiju klinički najčešće prate auskultacijski nalaz aritmije, šuma ili galopirajućeg ritma, često pri rutinskom veterinarskom pregledu ili kada su već razvijeni zastočno zatajivanje srca ili tromboembolija (ATKINS i sur., 1992; RUSH i sur., 2002). Šum u mačaka sa HKM je najčešće povezan sa SAM učinkom, te njegova jačina ovisi o stupnju opstrukcije. Mačke u ranijim stadijima bolesti ili hemodinamski blagom opstrukcijom mogu biti asimptomatske godinama. Kod klinički bolesnih mačaka najčešće se od znakova javljaju tahipneja, edem pluća, dahtanje i dispneja, no za razliku od pasa, kašalj se rijetko pojavljuje. Kod nekih mačaka sa zatajenjem srca, a zbog smanjenja udarnog volumena, javljaju se hipotermija i prerenalna azotemija. Ponekad je prvi i jedini klinički znak HKM naglo uginuće mačke.

U mačaka koje boluju od hipertireoze, uz šum i ostale znakove HKM, javljaju se gubitak na tjelesnoj težini, polifagija, polidipsija, poliurija i povraćanje. U većine mačaka može se također uočiti hiperaktivnost, što nije uvijek pravilo, jer kod dijela mačaka javljaju depresija i anoreksija (FOX i sur., 1999).

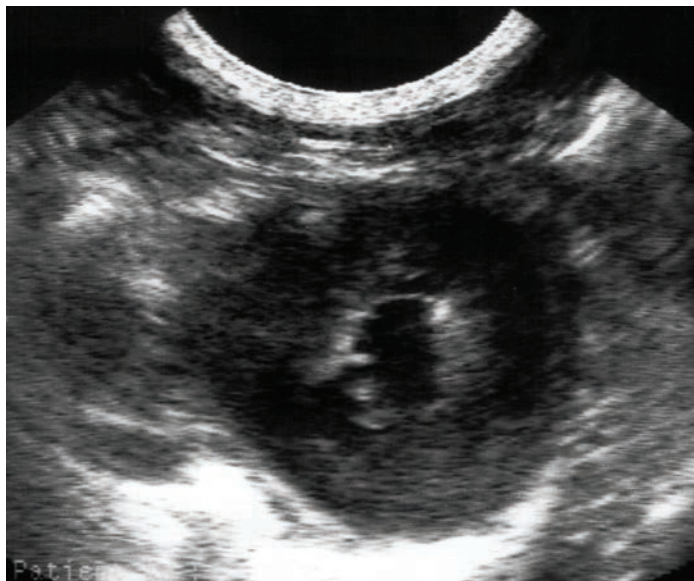
## Dijagnostika

Osim auskultacije, kojom postavljamo sumnju na HKM, dijagnostička obrada uključuje rentgenografsku pretragu grudne šupljine (RTG), elektrokardiografsku pretragu (EKG) i ultrazvučnu pretragu srca (ehokardiografija, ECHO).

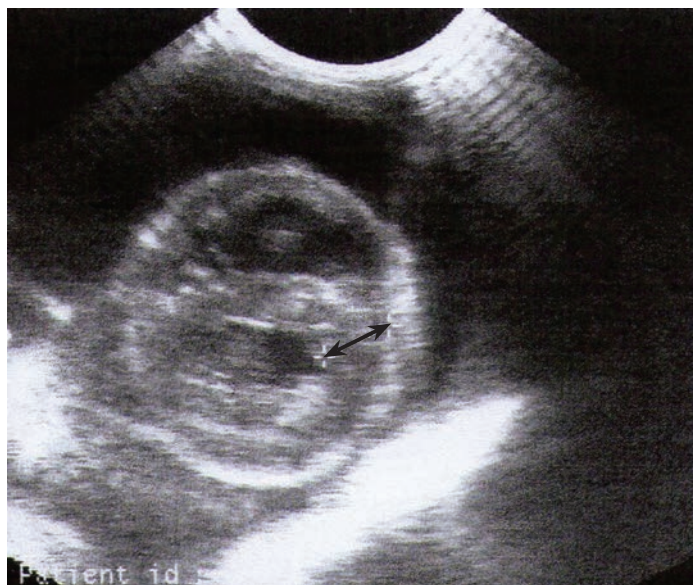Rentgenografski možemo naći od blagog povećanja lijevog atrija i ventrikula sve do biventrikulskog povećanja sa znakovima plućne kongestije i edema (BRIGHT i sur., 1992). Zbog biventrikulskog povećanja često dolazi do dorzalne pomaka traheje i veće dodirne površine srca sa sternumom. Kod uznapredovale HKM rentgenografski je najupečatljiviji nalaz u sagitalnim projekcijama, a to je pojava tzv. valentinskog srca, obilježje kojeg je biatrijsko povećanje sa očuvanim vrhom srca. U početnim stadijima HKM silueta srca je uglavnom normalne veličine.

U čak 70% mačaka sa HKM nalazimo promjene u elektrokardiogramu: znakove povećanja lijevog atrija i/ili ventrikula, ventrikulske i, rjeđe, supraventrikulske tahiaritmije, blok lijeve grane, te povremeno atrioventrikulske blokove i sinusnu bradikardiju.

Najvažnije dijagnostičko značenje ima ehokardiografska ili ultrazvučna pretraga srca. Tako u dvodimenzionalnom prikazu srca možemo uočiti zadebljali interventrikulski septum, zadebljanje slobodnog zida lijevog ventrikula kao i smanjeni volumen lijevog ventrikula (slika 1.). Na postojanje hipertrofije ukazuje debljina interventrikulskog septuma koja je veća od 6 mm (FOX i sur., 1995), vrlo često od 7 do 10 mm (KIENLE, 2008) (slika 2.). Pretragom obojenim doplerom možemo dokazati sistolički pomak prednjeg mitralnog kuspisa sa posljedičnom opstrukcijom izvodnog trakta lijevog ventrikula, odnosno regurgitaciju krvi u području mitralnog zalistka.



Slika 1. Desni parasternalni poprečni presjek lijevog ventrikula, u visini srčanog apeksa. Vidljiva je koncentrična hipertrofija miokarda sa smanjenom šupljinom lijevog ventrikula.



Slika 2. Desni parasternalni poprečni presjek lijevog i desnog ventrikula. Vidljiva je hipertrofija miokarda lijevog ventrikula, pa i papilarnih mišića. Debljina interventrikulskog septum (strelica) iznosi 8,6 mm.

## Liječenje

Trenutno među veterinarskim kardiolozima nema dogovora treba li mačke sa asimptomatskom HKM liječiti. Naime trenutno nema dokaza da se u asimptomatskih mačaka liječenjem usporava daljnji razvoj bolesti i da se poboljšava kvaliteta i produžuje život. Međutim, u literaturi postoje sporadični izvještaji pozitivnog učinka liječenja asimptomatskih mačaka, i to beta-blokatorima (atenolol, 6,25 do 12,5 mg/kg svakih 12 sati po.) ili diltiazema (blokator kalcijevih kanala) u dozi 1,5 od 2,5 mg/kg svakih 8 sati po. ili 7,5 do 10 mg/mački svakih 8 sati po (RUSH, 2006; WARE 2007). Izbjegavanje stresa može uvelike smanjiti mogućnost komplikacije HKM-a.

Kod klinički vidljive HKM cilj nam je poboljšati punjenje ventrikula, kontrolirati aritmije, smanjiti mogućnost nastanka ishemije i spriječiti nastanak tromboembolije (tablica 1.). Furosemid je diuretik i koristi se u liječenju kongestije (pr. plućni edem), dok se kod nakupljanja tekućine u grudnoj i trbušnoj šupljini mora učiniti paracenteza (torakocenteza ili abdominocenteza).

Mačke sa teškim oblikom zastoynog (kongestivnog) zatajenja srca moramo opskrbiti sa dovoljnom količinom kisika, te primjeniti furosemid parenteralno kao i venski vazodilatator natrijev nitroprusid (0,5 do 1 µg/kg/minuti intravenski; početi sa najnižom dozom pa titrirat prema gore) ili nitroglicerinsku mast (nanjeti na kožu uške u dužini 6 do 12 mm svakih 6 sati). Početna je doza furosemida 2 mg/kg (raspon doze od 1 do 2, a u izrazito teškim slučajevima i do 4 mg/kg) svakih 1 do 4 sata kao intravenski bolus, a ukoliko ne možemo postaviti venski kateter primjenimo ga intramuskularno. Sve dok se životinja kardiovaskularno ne stabilizira odgađamo dijagnostičku obradu.

Stres kod životinje trebamo minimalizirati, a prema potrebi je možemo sedirati primjenom butorfanola (0.2 do 0.25 mg/kg im.), acepromazina (0.05 do 0.2 mg/kg sc., ili 0.05 do 1 mg/kg im. u kombinaciji sa butorfanolom) ili diazepamom (2 do 5 mg iv.) (WARE, 2007). Klinički su znakovi stabilizacije smanjenje frekvencije disanja i frekvencije bila, nestanak cijanoze.

Uz atenolol i diltiazem, važno mjesto u liječenju HKM pripada i inhibitorima konvertaze angiotenzina, popularno znanim kao ACE inhibitori (engl. *angiotensin converting enzyme inhibitor*). ACE inhibitori djeluju na renin-angiotenzin aldosteron sustav (RAAS) blokirajući nepovoljne učinke neurohormonalne aktivacije i posljedičnog kardiovaskularnog remodeliranja. Uz navedeno ACE inhibitori posjeduju i blagi diuretski i vazodilatacijski učinak, a zbog smanjenja cirkulirajućeg angiotenzina II. U mačaka se mogu koristiti enalapril (0.25 do 0.5 mg/kg po. svaka 24, a kasnije svakih 12 sati), benazepril (doza jednaka dozi enalapрила), lizinopril (0.25 do 0.5 mg/kg po. svaka 24 sata) i ramipril (0.125 mg/kg po. svaka 24 sata) (WARE, 2007).

Također je u liječenju HKM-a važna prevencija troboembolije acetilsalicilnom kiselinom (81 mg/mački po. 2 do 3 puta na tjedan; niska doza: 5 mg/mački svaka 72 sata) i klopidogrelom (18.75 mg/mački po. svaka 24 sata) (RUSH, 2006).

Tablica 1. Doza najčešće primjenjivanih lijekova

LIJEK	DOZA
<b>Blokatori beta-adrenergičnih receptora</b>	
Atenolol	6.25 do 12.5 mg/kg svakih 12 sati po.
<b>Blokatori kalcijevih kanala</b>	
Diltiazem	1.5 od 2.5 mg/kg svakih 8 sati po. ili 7.5 do 10 mg/mački svakih 8 sati po.
<b>Inhibitori konvertaze angiotenzina</b>	
Enalapril	0.25 do 0.5 mg/kg po. svaka 24, a kasnije svakih 12 sati
Benazepril	0.25 do 0.5 mg/kg po. svaka 24, a kasnije svakih 12 sati
Lizinopril	0.25 do 0.5 mg/kg po. svaka 24 sata
Ramipril	0.125 mg/kg po. svaka 24 sata
<b>Inhibitori agregacije trombocita</b>	
Acetilsalicilna kiselina	81 mg/mački po. 2 do 3 puta na tjedan; niska doza: 5 mg/mački svaka 72 sata
Klopidogrel	18.75 mg/mački po. svaka 24 sata

## Prognoza

Prognoza HKM ovisi o kliničkim znakovima bolesti i uspjehu liječenja. Asimptomatske mačke uz odgovarajuću terapiju mogu poživjeti i do šest godina, što ipak treba uzeti s oprezom, jer uvijek postoji opasnost od razvoja fatalnih komplikacija. U mačaka sa razvijenim zastojskim zatajivanjem srca ili arterijskom

tromboembolijom prognoza je u samom početku nepovoljna, a preživljavanje je u prosjeku do tri mjeseca (WARE, 2009). Pri razgovoru sa vlasnikom, važno je, uz ostalo, naglasiti da je i naglo uginuće životinje jedna od mogućih komplikacija.

## Literatura

- ABBOTT, J. A. (2010): Feline Hypertrophic Cardiomyopathy: An Update. *Vet. Clin. Small Anim.* 40, 685-700.
- ATKINS, C. E., A. M. GALLO, I. D. KURZMAN, P. COWEN (1992): Risk factors, clinical signs, and survival in cats with a clinical diagnosis of idiopathic hypertrophic cardiomyopathy: 74 cases (1985-1989). *J. Am. Vet. Med. Assoc.* 201, 613-618.
- BOND, B. R., P. R. FOX, M. E. PETERSON, R. V. SKAVARIL (1988): Echocardiographic findings in 103 cats with hyperthyroidism. *J. Am. Vet. Med. Assoc.* 192, 1546-1549.
- BORDE, D. J. (2005): Heart disease and heart failure. U: *The Merck Veterinary Manual* (Kahn, C. M., Ur.), 9th Edition, Merck & Co. Inc. and Merial Limited, New Jersey, str. 91-92.
- DUNN, J.K., ELLIOT, J., HERRTAGE, M. E. (1999): Primary myocardial diseases in the cat. U: *Textbook of small animal medicine* (Dunn, J. K., Ur.). W. B. Saunders, London, Edinburg, New York, Philadelphia, Sydney, Toronto. str. 293-298.
- FERASIN, L., C. P. STURGEES, M. J. CANNON, S. M. CANEY, T. J. GRUFFYDD-JONES, P. R. WOTTON (2003): Feline idiopathic cardiomyopathy: retrospective study of 106 cats (1994-2001). *J. Feline Med. Surg.* 5, 151-159.
- FOX, P. R. (2003): Hypertrophic cardiopathy. *Clinical and pathologic correlates.* *J. Vet. Cardiol.* 5, 39-45.
- FOX, P. R., S.-K. LIU, B. J. MARON (1995): Echocardiographic assesment of spontaneously occurring feline hypertrophic cardiomyopathy: an animal model of human diseases. *Circulation* 92, 2645-2651.
- JACOBS, G., D. PANCIERA (1992): Cardiovascular complications of feline hyperthyroidism. U: *Kirk's Current Veterinary Therapy XI* (Bonagura, J. D., R. W. Kirk, Ur.), W. B. Saunders, Philadelphia, str. 756-759.
- KIENLE, R. D. (2008): Feline cardiomyopathy. U: *Manual of Canine and Feline Cardiology* (Tilley, L. P., Smith Jr., F. W. K., Oyama, M. A., Sleeper, M., Ur.), 2nd Edition. Saunders Elsevier. str. 151-161.
- MARON, B. J., S. E. EPSTEIN (1979): Hypertrophic cardiomyopathy: a discussion of nomenclature. *Am. J. Cardiol.* 43, 1242-1244.
- MARON, B. J., W. J. MCKEENA, G. K. DANIELSON, L. J. KAPPENBERGER, J. J. KUHN, C. E. SEIDMAN, P. M. SHAH, W. H. SPENCER III, P. SPIRITO, G. J. TEN CATE, E. D. WIGLE, R. A. VOGEL, J. ABRAMS, E. R. BATES, B. R. BRODIE, P. G. DANISA, G. GREGORATOS, M. A. HLATKY, J. S. HOCHMAN, S. KAUL, R. C. LICHTENBERG, J. R. LINDNER, R. A. O'ROURKE, G. M. POHOST, C. M. TRACY, W. L. WINTERS, W. W. KLEIN, S. G. PRIORI, A. ALONSO-GARCIA, C. BLOMSTRÖM-LUNDQVIST, G. DE BACKER, J. DECKERS, M. FLATHER, J. HRADEC, A. OTO, A. PARKHOMENKO, S. SILBER, A. TORBICKI (2003): ACC/ESC Clinical Expert Document on Hypertrophic Cardiomyopathy: A report of American College of Cardiology Foundation Task Force on Clinical Expert Consensus Document and European Society of Cardiology Committee for Practice Guidelines. *J. Am. Coll. Cardiol.* 42, 1687-1713.
- MARON, B. J., W. J. MCKENNA, P. ELLIOTT, P. SPIRITO, M. P. FRENNEAUX, A. KEREN, F. CECCHI, M. BORGGREFE, W. G. WILLIAMS (1999): Hypertrophic cardiomyopathy. *JAMA* 282, 2302-2303.
- RICHARDSON, P., W. MCKENNA, M. BRISTOW, B. MAISCH, B. MAUTNER, J. O'CONNELL, E. OLSEN, G. THIENE, J. GOODWIN, I. GYARFAS, I. MARTIN, P. NORDET (1996): Report of the 1995 World Health Organisation/International Society and Federation of Cardiology Task Force on the definition and classification of cardiomyopathies. *Circulation* 93, 841-842.
- RUSH, J. E., L. M. FREEMAN, N. K. FENOLLOSA, D. J. BROWN (2002): Population and survival characteristics of cats with hypertrophic cardiomyopathy: 260 cases (1990-1999). *J. Am. Vet. Med. Assoc.* 220, 202-207.
- WARE, W. A. (2007): Cardiovascular disease in small animal medicine. Manson Publishing. str. 164-188, 300-310.
- WARE, W. A. (2009): Myocardial diseases of the Cat. U: *Small animal internal medicine*, 4<sup>th</sup> ed. (Couto, C. G., Nelson, R. W., Ur.). Mosby Elsevier. str. 142-150.