

# ORTOTOPNA TRANSPLANTACIJA BUBREGA – PRIKAZ BOLESNIKA

## ORTHOTOPIC KIDNEY TRANSPLANTATION – A CASE REPORT

DEAN MARKIĆ, MAKSIM VALENČIĆ, ANTON MARIČIĆ, ROMANO OGUIĆ,  
STANISLAV SOTOŠEK, JOSIP ŠPANJOL, ANTUN GRŠKOVIĆ, NINO RUBINIĆ,  
BRANKA SLADOJE-MARTINOVIĆ, ŽELJKO FUČKAR\*

**Deskriptori:** Transplantacija bubrega – metode; Kronično zatajenje bubrega – kirurgija; Urološki kirurški zahvati – metode; Ateroskleroza – komplikacije

**Sažetak.** Transplantacija bubrega najbolji je oblik liječenja bolesnika u završnom stadiju kroničnoga bubrežnog zatajenja. Najčešće se radi heterotopna transplantacija bubrega s implantacijom presatka u ilijakalnu ložu. U nekih bolesnika, zbog prethodnih transplantacija ili izražene ateroskleroze ilijakalnih krvnih žila, heterotopna transplantacija nije moguća. Prikladna alternativa za te pacijente jest ortotopna transplantacija. U članku izvješćujemo o bolesniku s jako izraženom aterosklerozom ilijakalnih arterija, kojemu smo učinili uspješnu ortotopnu transplantaciju bubrega.

**Descriptors:** Kidney transplantation – methods; Kidney failure, chronic – surgery; Urologic surgical procedures – methods; Atherosclerosis – complications

**Summary.** Kidney transplantation is the treatment of choice in patients with end-stage renal disease. Heterotopic kidney transplantation is the most common technique used. Some patients with severe vascular pathology of iliac vessels or retained iliac fossae after previous transplantations are no more candidates for heterotopic kidney transplantation. In these patients, the orthotopic kidney transplantation represents an appropriate alternative. We present a patient with end-stage renal disease and severe atherosclerosis of iliac vessels which preclude heterotopic transplantation. In our patient a successful orthotopic kidney transplantation was done.

Liječ Vjesn 2014;136:87–89

Zbog boljega kratkoročnog i dugoročnog preživljenja pacijenata u usporedbi s dijalitičkim liječenjem transplantacija bubrega metoda je izbora za liječenje bolesnika u završnom stadiju kroničnoga bubrežnog zatajenja.<sup>1</sup> Pritom se bubreg najčešće implantira u područje ilijakalne jame. Zbog ateroskleroze ilijakalnih krvnih žila, tromboze donje šuplje vene, postojanja aortoilijakalnih prenosnica, pretilosti ili stanja nakon prethodnih transplantacija u nekih bolesnika nije moguća heterotopna transplantacija bubrega. Prikladna alternativa za te pacijente jest ortotopna transplantacija bubrega (OTB).<sup>2</sup>

Izvijestit ćemo o bolesniku kojemu je u siječnju 2012. godine u našem transplantacijskom centru učinjena ortotopna transplantacija bubrega.

### Prikaz bolesnika

Primatelj bubrega bio je 61-godišnji muškarac koji je zbog završnoga stadija kroničnoga bubrežnog zatajenja tijekom 4 godine liječen hemodijalizom. Iako nije imao kliničkih simptoma, prijetransplantacijskom obradom pacijentu je dijagnosticirana obostrana, jako izražena ateroskleroza ilijakalnih arterija (slika 1). Na MS-CT angiografiji aorte i njezinih visceralnih ogranaka lijevalna i lijeva renalna arterija bile su normalna promjera i oblika. Bolesnik se složio s prijedlogom za OTB i uvršten je na listu čekanja Eurotransplanta.

Darivatelj organa bila je 56-godišnja bolesnica s intrakranijalnim krvarenjem, a u okviru multiorganske eksplantacije našem primatelju, s kojim je imala 5 podudarnosti u HLA-sustavu, namijenjen je njezin desni bubreg. Križna proba bila je negativna.

Pristup u lijevu lumbalnu ložu bio je po 11. rebru. Primatelj bubreg oslobođen je iz masne kapsule i prikazane su krvne žile hilusa. Nađene su po jedna bubrežna arterija i

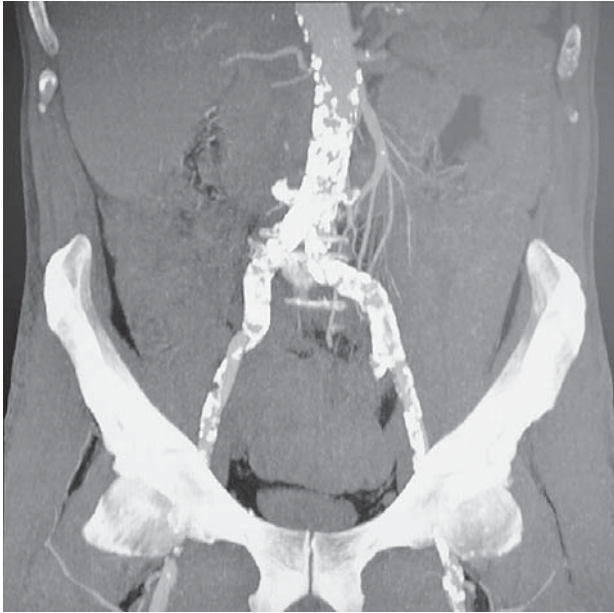vena, normalne širine i oblika, koje su podvezane duboko u sinusu bubrega. Pijelon je odvojen od bubrega u bubrežnom sinusu. Nakon nefrektomije nativnoga bubrega bubrežna arterija i vena presatka spojene su terminoterminalno s nativnim žilama primatelja. Poslije puštanja cirkulacije bubreg se brzo oporavio i poprimio normalnu konzistenciju i boju. Zatim je preko ureteralne endoproteze učinjena pijelopi-jelična anastomoza produžnim resorbirajućim šavovima. Operacija je trajala 240 minuta.

Presadak je odmah preuzeo funkciju. Petnaest dana nakon transplantacije bolesniku je ultrazvučnim pregledom dijagnosticirana anehogena formacija uz transplantirani bubreg, koja se postupno povećala i okružila cijeli presadak. Biokemijskom analizom tekućine dobivene ultrazvučno vodeno punkcijom dokazano je da je to bio urin. Tri tjedna nakon transplantacije učinjena je operacijska eksploracija transplantiranoga bubrega. Kao uzrok ekstravazacije urina nađena je fistula na pijelopijeličnoj anastomozi. Učinjena je ekscizija nekrotičnoga dijela stijenke pijelona i pijeloureterostomija, preko ureteralne endoproteze kao odlage. Poslije operacijski je tijek u nastavku bio uredan. Bolesnik je dobio uobičajenu imunosupresijsku terapiju (ciklosporin, metilprednizolon, mikofenolat-mofetil), uz indukciju baziliksimumabom. Hospitalizacija je trajala ukupno 41 dan. Pacijent

\* \*Klinika za urologiju Medicinskog fakulteta Sveučilišta u Rijeci, KBC Rijeka (dr. sc. Dean Markić, dr. med.; doc. dr. sc. Maksim Valenčić, dr. med.; prof. dr. sc. Anton Maričić, dr. med.; dr. sc. Romano Oguić, dr. med.; dr. sc. Stanislav Sotošek, dr. med.; doc. dr. sc. Josip Španjol, dr. med.; Antun Gršković, dr. med.; Nino Rubinić, dr. med.; prof. dr. sc. Željko Fučkar, dr. med.), Zavod za nefrologiju i dijalizu, Klinika za internu medicinu Medicinskog fakulteta Sveučilišta u Rijeci, KBC Rijeka (Branka Sladoje-Martinović, dr. med.)

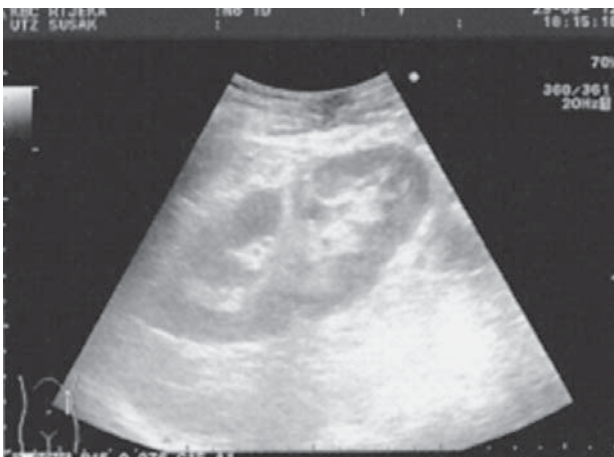Adresa za dopisivanje: Dr. sc. D. Markić, Klinika za urologiju Medicinskog fakulteta Sveučilišta u Rijeci, Klinički bolnički centar Rijeka, Tome Strižića 3, 51000 Rijeka, e-mail: dean.markic@ri.htnet.hr

Primljeno 11. listopada 2012., prihvaćeno 25. studenoga 2013.



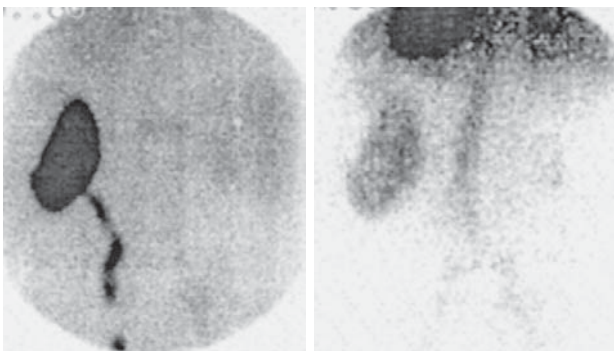
Slika 1. Prikaz izražene ateroskleroze distalnog dijela abdominalne aorte i ilijakalnih arterija obostrano (MS-CT angiografija).

Figure 1. Severe atherosclerosis of distal part of abdominal aorta and both iliac arteries (MS-CT angiography).



Slika 2. Ultrazvučni prikaz normalnog presatka u lijevoj lumbalnoj loži.

Figure 2. Ultrasound showing normal kidney transplant in left lumbar region.



Slika 3. Prikaz bubrežnog presatka, smještenog ortotropno, scintigrafijom bubrega (MAG-3).

Figure 3. Renal scintigraphy (MAG-3) of kidney transplant in orthotopic position.

jentu je nakon dva mjeseca izvađena ureteralna endoproteza. Nalaz kontrolnoga ultrazvučnog pregleda presatka bio je uredan (slika 2). Dinamska scintigrafija transplantiranog bubrega pokazala je urednu perfuziju i morfologiju presatka, bez znakova ekstrasvazacije, uz primjerenu eliminaciju radiofarmaka (slika 3).

Šest mjeseci nakon transplantacije funkcija je bubrežnog presatka stabilna, s ovim vrijednostima laboratorijskih nalaza: leukociti  $9,0 \times 10^9/l$ , eritrociti  $4,79 \times 10^{12}/l$ , hemoglobin 131 g/l, trombociti  $251 \times 10^9/l$ , kalij 4,8 mmol/l, glukoza u krvi 5,0 mmol/l, urea 7,7 mmol/l, kreatinin 115  $\mu\text{mol}/l$ . Imunosupresijska terapija kod bolesnika sastoji se od ciklosporina, metilprednizolona i mikofenolat-mofetila. Naš pacijent nije imao drugih kirurških ni imunskih komplikacija.

### Rasprava

Prvu ortotropnu transplantaciju bubrega izveo je Lawler 1950. godine.<sup>3</sup> Ovakav način implantacije bubrega u svijetu nije široko prihvaćen, zbog toga što je tehnički zahtjevniji od heterotopne transplantacije i moguće su dodatne teške komplikacije, poput ozljede gušterače i posljedične fistule.<sup>4</sup> Zbog toga je najčešća implantacija bubrega u ilijakalnu jamu. U bolesnika u kojih to nije moguće jedna od mogućnosti za transplantaciju jest OTB. Uvjet za to su krvne žile u lumbalnoj loži prikladne za anastomozu i normalni pijeloni i ureteri. Svakomu potencijalnom primatelju bubrega kojemu se planira učiniti OTB treba prije transplantacije učiniti MS-CT angiografiju, odnosno digitalnu suptrakcijsku angiografiju abdominalne aorte s njezinim ograncima, radi prikaza veličine i izgleda lijenalne i lijeve renalne arterije. Kod sumnje na abnormalnosti mokraćnoga sustava treba učiniti i retrogradnu ureteropijelografiju.<sup>4</sup>

Kirurška tehnika OTB-a dobro je poznata.<sup>2,4,5</sup> Arteriju i venu nativnoga bubrega treba podvezati što bliže bubregu kako bi ostale što dulje za anastomozu. Na taj način prevencira se mogućnost nastanka tenzije na urinarnoj anastomozi, do koje može doći kod prekratke vaskularne anastomoze. Kako je renalna arterija nativnoga bubrega često atrofična i neprikladna za transplantaciju, rijetko se rabi i najčešće se arterija transplantata spaja s lijenalnom arterijom. Bubrežna arterija presatka može se spojiti i na aortu ili donju mezenteričnu arteriju. Vena presatka najčešće se spaja s nativnom renalnom venom, lijenalnom venom ili donjom šupljom venom. Uobičajena je rekonstrukcija kanalnoga sustava pijelopijeličnom anastomozom. Moguće su i uretero-ureteralna anastomozna, pijeloureteralna anastomozna te ureterokalikostomija. Kao zaštitna udloga rabi se ureteralna endoproteza ili se postavi nefrostomijski kateter.<sup>2,4,5</sup> Grupa španjolskih autora izvijestila je da je lijenalnu arteriju mogla iskoristiti u 96,4% pacijenata. Unatoč urednom angiografskom prikazu u preostalih 3,6% pacijenata odustali su od te anastomoze zbog aterosklerotskih plakova, odnosno njezina uskog promjera i tanke stijenke. U tih je bolesnika primijenjena terminolateralna renoaortalna anastomozna.<sup>4</sup> Iz dostupne literature vidljivo je da se bubrežna arterija presatka najčešće spaja s lijenalnom arterijom (84–96%), a bubrežna vena s renalnom venom primatelja (91–93%).<sup>2</sup> Za rekonstrukciju kanalnoga sustava najčešće se primjenjuje pijelopijelična anastomozna (47–93%).<sup>2</sup> Bubrežna arterija bila je kod našega pacijenta dobra te smo ju iskoristili za arterijsku anastomozu, dok smo venu presatka spojili s nativnom renalnom venom. Kanalni sustav rekonstruiran je pijelopijeličnom anastomozom. Prednosti OTB-a su u tome što nema stvaranja limfocele, pojave vezikoureteralnog refluksa ni stenoze na ureterovezikalnoj anastomozi.

Učestalost je kirurških komplikacija kod ortotopne i heterotopne transplantacije bubrega podjednaka. Stenoza bubrežne arterije nastaje u 3,25–3,6% pacijenata. Moguće ju je liječiti transluminalnom angioplastikom uz umetanje stenta ili kirurški, resekcijom stenozne s reanastomozom arterije.<sup>4</sup> Arterijska tromboza nastaje u 4,8% pacijenata, a venska tromboza u 1,2% pacijenata. U tih komplikacija najčešće je indicirana transplantektomija. Učestalost je nastanka urinarne fistule 6,5–9,5%.<sup>4</sup> U manjih fistula može se pokušati s konzervativnim liječenjem produženom implantacijom ureteralne endoproteze ili nefrostomijom. U većine pacijenata indicirano je operacijsko liječenje.<sup>4</sup> Osim nekroze na anastomozi kanalnoga sustava, najčešći je uzrok urinarne fistule kratka vaskularna peteljka s posljedičnom tenzijom u području urinarne anastomoze i nastajanjem fistule.

Učestalost urolitijaze u bolesnika s OTB-om je 1,2–1,5% i ne razlikuje se od one u pacijenata s heterotopnom transplantacijom bubrega. U liječenju urolitijaze standardne su metode izvantjelesno mrvljenje kamenaca, ureterorenoskopija s litotripsijom i otvorene operacije. Budući da je kod OTB-a ureteralno ušće nepromijenjeno, olakšan je retrogradni endoskopski pristup u bubrežnu anastomozu u odnosu na heterotopnu transplantaciju.<sup>2</sup>

Grupa autora iz Barcelone izvijestila je da je transplantektomija nakon OTB-a bila učinjena u 6 bolesnika (5%), od toga u njih 5 (4,3%) zbog odbacivanja, a u jednoga (0,7%) zbog urinarne fistule nakon ureterokalikostomije. Smrtnost od operacije iznosila je 2,2%, od toga su 2 (1,4%) bolesnika umrli od sepse te 1 (0,7%) zbog fistule gušterače.<sup>4</sup>

Preživljenje presatka u bolesnika s OTB-om bilo je 87,7%, 59,3% i 34,5%, nakon 1, 10 i 20 godina. Preživljenje bolesnika bilo je 92,2%, 78,3% i 62,5%, nakon 1, 10 i 20 godina.<sup>2</sup>

Usporedbom preživljenja pacijenata i preživljenja presatka ne bilježi se razlika između grupa bolesnika s OTB-om i onih s heterotopnom transplantacijom bubrega.<sup>2</sup>

Osim OTB-a u pacijenata s masivnom aterosklerozom ilijakalnih krvnih žila postoje i druge mogućnosti transplantacije. Moguće je učiniti aortofemoralnu prenosnicu sa sintetskom protezom, prije ili tijekom transplantacije bubrega. Renalna arterija presatka tada se anastomozira na vaskularnu protezu.<sup>6</sup> Druga je mogućnost uporaba alotransplantata

aorte.<sup>7</sup> OTB je ipak prvi izbor u bolesnika s teškom aterosklerozom ilijakalnih krvnih žila.<sup>2,6</sup> Sintetska se proteza preporučuje u pacijenata s manifestnom ishemijskom donjih ekstremiteta.

Prema našim saznanjima ovo je prva ortotopna transplantacija bubrega učinjena u Hrvatskoj. Trenutačno je na listu čekanja Eurotransplanta prijavljeno 6 naših bolesnika s opsežnim aterosklerotskim promjenama na ilijakalnim krvnim žilama, predviđenih za OTB.

### Zaključak

OTB je jedna od mogućnosti presađivanja bubrega u bolesnika u kojih nije moguća heterotopna transplantacija. Iako se radi o složenijoj operaciji od uobičajene transplantacije, broj uroloških i vaskularnih komplikacija je podjednak kod ortotopne i heterotopne transplantacije. U usporedbi ovih dviju metoda nema razlike u preživljenju presatka i bolesnika. OTB je zahtjevan kirurški postupak nakon kojega pacijenti imaju sve prednosti presađivanja bubrega. Zbog toga držimo da primjena ovoga postupka može omogućiti transplantaciju bubrega, kao najučinkovitiji i najjeftiniji oblik liječenja još većem broju ljudi u završnom stadiju kroničnoga bubrežnog zatajenja.

### LITERATURA

1. Goodman WG, Danovitch GM. Options for patients with kidney failure. U: Danovitch GM, ur. Handbook of kidney transplantation. 4. izd. Philadelphia: Lippincott Williams & Wilkins; 2005;1–22.
2. Musquera M, Peri LL, Alvarez-Vijande R, Oppenheimer F, Gil-Vernet JM, Alcaraz A. Orthotopic kidney transplantation: an alternative surgical technique in selected patients. Eur Urol 2010;58:927–33.
3. Lawler RH, West JW, McNulty PH, Clancy EJ, Murphy RP. Homotransplantation of the kidney in the human. JAMA 1950;144:844–5.
4. Gil-Vernet JM, Gil-Vernet A, Caralps A i sur. Orthotopic renal transplant and results in 139 consecutive cases. J Urol 1989;142:248–52.
5. Gil-Vernet JM, Caralps A, Ruano D. New approach to the splenic vessels. J Urol 1978;119:313–5.
6. Mestres CA, Talbot-Wright R, Carretero P. Simultaneous aortorenal homograft transplantation: expanding the indications for renal and vascular replacement. Br J Surg 1996;83:918.
7. Talbot-Wright R, Mestres CA, Campistol JM, Alcaraz A, Oppenheimer F, Carretero P. Simultaneous aortic bifurcation graft and kidney transplantation from the same multi-organ donor: a new therapeutic tool in complex renal transplantation. J Urol 1996;156:2000–1.



## Vijesti News

### 8. međunarodni kongres Hrvatskog društva za nuklearnu medicinu Kompleks Solaris, Šibenik 9.–12. svibnja 2014. godine



**Kontakt:**

Prof. dr. sc. Dražen Huić, Medicinski fakultet Sveučilišta u Zagrebu, KBC Zagreb, Kišpatićeva 12,  
tel.: 01/2388 587

O-tours d.o.o., Tatjana Jurčić, tel. 01/4831 444, mob. 098/9805 716,  
e-mail: tatjana.jurcic@otours.hr