

## Izvorni radovi

### Original articles

# ANALIZA LIMFNOG ČVORA ČUVARA U BOLESNICA S RANIM INVAZIVNIM RAKOM DOJKE – KLINIČKI BOLNIČKI CENTAR RIJEKA

## ANALYSIS OF SENTINEL LYMPH NODE IN EARLY BREAST CANCER PATIENT – CLINICAL HOSPITAL CENTER RIJEKA

NIVES JONJIĆ, ELVIRA MUSTAĆ, IRENA SEILI BEKAFIGO, KORALJKA RAJKOVIĆ MOLEK,  
FRANJO LOVASIĆ, MILJENKO LUKANOVIĆ, SVJETLANA GRBAC IVANKOVIĆ, NEVA GIROTTO,  
INGRID BELAC LOVASIĆ, MARIJA PETKOVIĆ\*

**Deskriptori:** Tumori dojke – dijagnoza, patologija, kirurgija; Biopsija limfnog čvora čuvara – metode; Limfni čvorovi – patologija; Limfne metastaze – dijagnoza, patologija; Tumorski stadij; Tumorska invazivnost

**Sažetak.** Biopsija limfnog čvora čuvara (LČČ) pouzdana je metoda za detekciju aksilarnih metastaza kod bolesnica s ranim rakom dojke koja omogućava izbjegavanje nepotrebne disekcije aksile. Međutim, u svakodnevnoj praksi i sad se rabe različiti protokoli za detekciju i patohistološku evaluaciju čvora zbog čega postoji potreba za standardiziranjem načina rada, analize i pisanja izvješća kako bi se bolesnice pouzdano raščlanile u odgovarajuće prognostičke grupe. Cilj ovog rada bio je prikazati naše iskustvo u pregledu LČČ-a kod bolesnica s ranim rakom dojke i kliničkim stadijem bolesti T1-2 i N0. U razdoblju od 2003. do 2011. pregledana je 1071 uzastopna bolesnica, odnosno ukupno 1915 LČČ-a ili prosječno 2,1 po bolesnici. Protokol je uključivao intraoperacijski pregled histoloških smrznutih rezova, odnosno citoloških otisaka, a potom pregled parafinskih rezova prema protokolu koji uključuje narezivanje cijelog LČČ-a u intervalima od 250 µm. Ovakvom analizom utvrđen je negativan LČČ u oko 75% slučajeva. Postignuti rezultati analize LČČ-a uspoređeni su s literaturnim podatcima.

**Descriptors:** Breast neoplasms – diagnosis, pathology, surgery; Sentinel lymph node biopsy – methods; Lymph nodes – pathology; Lymphatic metastasis – diagnosis, pathology; Neoplasm staging; Neoplasm invasiveness

**Summary.** Sentinel lymph node (SLN) biopsy is an accurate method for the detection of axillary metastases in early breast cancer patients and is of value as a replacement for axillary dissection. However, variations in the methods and protocols used for the pathological evaluation of SLN exist in everyday practice. Therefore, standardization how to detect, dissect, process, stain, assess and report SNL is required in order to stratify patients into adequate prognostic groups. The aim of this study was to present our experience in SLN analysis in patients with early breast cancer and clinical stage T1-2 and N0. In the period between 2003 and 2011, 1071 consecutive patients or 1915 SLN were analyzed. The protocol included intraoperative analysis of histological frozen sections and cytological imprint, followed by analysis of paraffin sections according to the protocol that included sections of whole SLN with the interval of 250 µm. According to the accepted protocol 75% of SLN were negative. The obtained results were correlated with literature data.

Liječ Vjesn 2013;135:201–205

Pregled zahvaćenosti limfnih čvorova aksile kod bolesnica s invazivnim rakom dojke sastavni je dio procesa procjene stadija bolesti, jer je broj zahvaćenih limfnih čvorova važan prognostički parametar te ključni čimbenik za izbor daljnje terapije. Godine 1993. objavljena je pilot-studija koja je utvrdila da bi detaljan pregled limfnog čvora čuvara (LČČ) – prvog čvora na putu drenaže limfe iz područja sjela tumora – mogao zamijeniti disekciju aksilarnih limfnih čvorova, koja je mutilirajući zahvat s trajnim posljedicama za kvalitetu života bolesnica.<sup>1</sup> Navedena spoznaja, kao i činjenica da se poštedna kirurgija dojke s radioterapijom sve više primjenjuje u liječenju raka dojke te da se sve više slučajeva raka dojke dijagnosticira u ranoj fazi bolesti kada limfni čvorovi još nisu zahvaćeni, dovele su do uvođenja rutinske analize LČČ-a u cilju utvrđivanja stadija bolesti. Tako je američko društvo za kliničku onkologiju 2005. godine uvelo biopsiju LČČ-a kao alternativu za aksilarnu disekciju.<sup>2</sup> No, iako je analiza LČČ-a široko prihvaćena, još ne postoji jedinstveno prihvaćen način njezine evaluacije<sup>3,4</sup> i

daljnijeg postupka s bolesnikom. Naime, ako je već i nalaz mikrometastaze (0,2–2 mm) klinički relevantan, postavlja se pitanje koliko ekstenzivno treba pregledavati LČČ u cilju otkrivanja što manjih depozita tumorskih stanica.<sup>5,6</sup> S druge pak strane, posljednjih se godina sve više postavlja pitanje stvarnog značenja nalaza minimalne bolesti u odabiru postupka daljnijeg liječenja bolesnica.<sup>7–9</sup>

\* **Zavod za patologiju, Medicinski fakultet, Sveučilište u Rijeci** (prof. dr. sc. Nives Jonjić, dr. med.; prof. dr. sc. Elvira Mustać, dr. med.), **Klinička jedinica za kliničku citologiju Klinike za internu medicinu, KBC Rijeka** (mr. sc. Irena Seili Bekafigo, dr. med.; mr. sc. Koraljka Rajković Molek, dr. med.), **Klinika za kirurgiju, KBC Rijeka** (dr. sc. Franjo Lovasić, dr. med.; Miljenko Lukanović, dr. med.), **Klinički zavod za nuklearnu medicinu, KBC Rijeka** (prof. dr. sc. Svjetlana Grbac Ivanković, dr. med.; doc. dr. sc. Neva Giroto, dr. med.), **Klinika za radioterapiju i onkologiju, KBC Rijeka** (dr. sc. Ingrid Belac Lovasić, dr. med.; prof. dr. sc. Marija Petković, dr. med.)

Adresa za dopisivanje: Prof. dr. sc. N. Jonjić, Zavod za patologiju, Medicinski fakultet Sveučilišta u Rijeci, Braće Branchetta 20, 51000 Rijeka, e-mail: [nives@medri.uniri.hr](mailto:nives@medri.uniri.hr)

Primljeno 27. prosinca 2012., prihvaćeno 13. travnja 2013.

Cilj ovog rada bio je prikazati naše iskustvo u detekciji i patohistološkom pregledu LČČ-a kod bolesnica s ranim rakom dojke, koje je omogućilo značajno smanjenje broja radikalnih operacija dojke, a time i smanjenje broja komplikacija te povećanje kvalitete života bolesnica. Također, cilj je bio rezultate studije usporediti s literaturnim podatcima.

### Bolesnice i metode

#### Postupak obilježavanja i kirurškog odstranjenja LČČ-a

Između travnja 2003. i prosinca 2011. u studiju je uključena 1071 uzastopna bolesnica s rakom dojke koje su podvrgnute kirurškom zahvatu s odstranjenjem LČČ-a u Klinici za kirurgiju KBC-a Rijeka, a s kliničkim stadijem bolesti T1-2 i N0, koji je utvrđen kliničkim pregledom i ultrazvukom (u većini slučajeva).

Temelj detekcije LČČ-a bila je limfoscintigrafija s pomoću koloidnih čestica obilježenih radionuklidom – tehnejem ( $^{99m}\text{Tc}$ ), pri čemu se rabio ručni brojač radioaktivnosti – sonda (»hand-held gamma detecting probe«, Neoprobe 2000, proizvođač Neoprobe Corporation, Irska), koja omogućava kirurgu da pronađe točan položaj limfnog čvora. Za scintigrafiju se upotrebljava radiofarmak  $^{99m}\text{Tc}$ -nanokolid (Nanocoll<sup>®</sup>, proizvođač GE Healthcare, Italija), koji se sastoji od mikroagregata ljudskoga serumskog albumina, s više od 95% čestica manjih od 80 nm, koje se većinom zadrže u prvome limfnom čvoru, a manji broj čestica propagira distalno u sljedeće čvorove na limfnom putu (jedan do dva).

Na dan kirurškog zahvata bolesnicama je aplicirano 15–20 MBq (Bq – bekerel = jedinica za količinu radioaktivnosti) radiofarmaka intradermalno u kožu dojke, površ područja patološke tvorbe. Odmah nakon toga (unutar 15 min), gama-kamerom (DIACAM ili ECAM, Siemens, Njemačka) snimljeni su statički scintigrami u tri standardne projekcije (anteriorna, polukosa i modificirana polukosa s potisnutom dojkom), programirani u trajanju od po 240 s. Pri tome je ruka na strani tumora postavljena tako da je ispružena u odnosu na dužinu tijela pod kutom od 90°, istovjetno položaju tijekom kirurškog zahvata. Većinom se LČČ uočavao već na tim snimkama, a ako to nije bio slučaj, što je bilo rijetko (npr. kod starijih bolesnica, voluminoznih dojki), snimale su se naknadne statičke snimke. Iznimno rijetko bilo je potrebno ponoviti aplikaciju radiofarmaka, što bi onda dovelo do uspješnog prikaza LČČ-a.

Zarišna aktivnost koja odgovara prvom čvoru, odnosno LČČ-u, obilježena je na snimljenoj slici i na mjestu njezine projekcije na koži prsnog koša (markerom), a nalazila se najčešće u pazušnoj regiji na strani bolesne dojke. Ako su se prikazala dva ili tri čvora, na snimci je označen redosljed prikazanih limfnih čvorova.

U operacijskoj sali se zatim uz pomoć ručne sonde detektirao LČČ, a kao prag za pozitivan signal određen je broj impulsa koji je najmanje deseterostruko veći od osnovne aktivnosti tijela. Nakon odstranivanja LČČ-a, ručnom sondom potvrđena je aktivnost u odstranjenom čvoru. U slučaju preostale aktivnosti u operativnom polju slijedila je ekscizija preostalih radioaktivnih limfnih čvorova. Odstranjeni čvorovi proslijeđeni su u laboratorij Zavoda za patologiju na patohistološku, a od 2005. godine i intraoperacijsku citološku analizu.

#### Pregled limfnog čvora čuvara

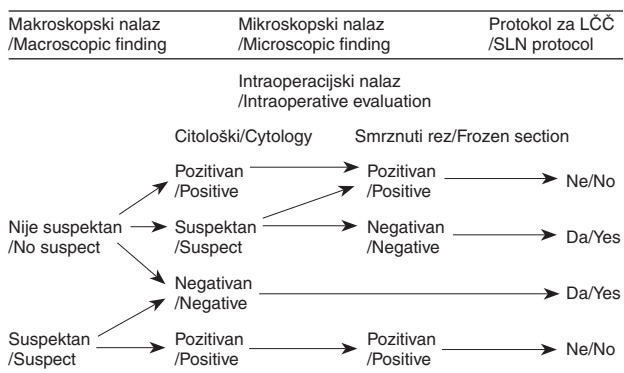
U razdoblju od 2003. do 2011. pregledana je 1071 bolesnica, odnosno ukupno 2263 LČČ-a prema protokolima

koji su u tom razdoblju modificirani. Ovisno o veličini čvora svaki je longitudinalno prerezan na debljinu od 2 do 3 mm, potom fiksiran u neutralnome puferiranom formalinu i uklopljen u parafin prema standardnom protokolu.

Intraoperacijski pregled LČČ-a izvodio se samo na histološkim smrznutim rezovima većih čvorova, odnosno onih koji su bili makroskopski suspekti, a od 2005. istodobno i na citološkim i histološkim uzorcima. Sve rezne plohe preuzetog LČČ-a otisnute su na predmetno stakalce, obojene skraćenim postupkom po May-Gruenwald-Giemsu i otisci analizirani intraoperacijski, simultano s patohistološkom analizom smrznutih rezova. U tom periodu do 2008. citološki su pregledani LČČ oko 270 pacijenata.

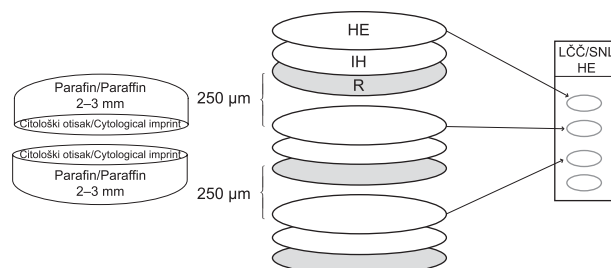
Nakon što je histopatološkim pregledom parafinskih rezova obojenih HE-om utvrđen negativan nalaz, nastavilo se s daljnjim pregledom prema prihvaćenom protokolu.<sup>10</sup>

Od 2008. godine protokol je modificiran te se svi LČČ intraoperacijski pregledavaju citološki (pregledom citološkog otiska, engl. Imprint Cytology), a samo oni koji su citološki ili makroskopski suspekti i pozitivni pregledavaju se i patohistološki na smrznutim rezovima (slika 1). Tim su protokolom do kraja 2011. ukupno pregledane 524 bolesnice, odnosno 917 LČČ-a. Ako se histološkim pregledom potvrdio pozitivan nalaz, uslijedila je kompletna aksilarna



Slika 1. Intraoperacijski pregled limfnog čvora čuvara (LČČ) s odlukom o daljnjem postupku prema protokolu za LČČ kod raka dojke

Figure 1. Sentinel lymph node (SLN) intraoperative evaluation with the decision for further procedure by breast cancer protocol for SLN



Slika 2. Protokol za pregled biopsije limfnog čvora čuvara kod intraoperacijskoga negativnog nalaza. Prvi se rezovi oboje hemalaun-eozinom (HE). U slučaju negativnog nalaza uslijedi narezivanje s razmacima od 250 µm i bojenje HE-om te imunohistokemijski s epitelnim biljekom pank (AE1/AE3) (IH), uz jedan dodatni rez za rezervu (R)

Figure 2. Protocol for evaluation of sentinel lymph node biopsy after negative intraoperative report. First sections are stained with hemalaun-eozin (HE). In case of negative report, multilevel assessments with levels separated from each other by 250 µm are stained with HE and immunohistochemically with epithelial marker panCK (AE1/AE3) (IH), with additional preserved cut.

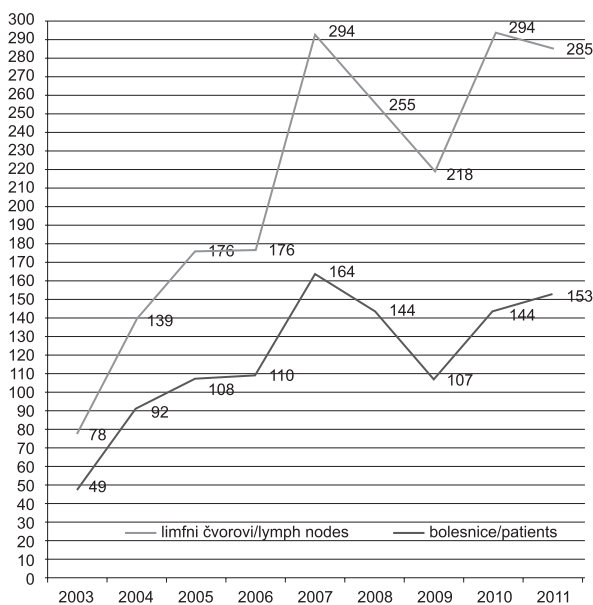
disekcija limfnih čvorova, a u slučaju negativnog nalaza ili nalaza kojim se sa sigurnosti nije mogla potvrditi metastaza, pričekao se nalaz na parafinskim rezovima prema postupku prikazanom na slici 2.

Definitivan patohistološki nalaz uključuje broj ukupno pregledanih čvorova, njihov makroskopski izgled i mikroskopski opis. Ako je nađena metastaza, označava se njezina lokalizacija i veličina (pN) te ektranodalna proširenost, prema 7. izdanju klasifikacije malignih tumora (TNM).<sup>11</sup>

### Rezultati

#### Pregled bolesnica u razdoblju od 2003. do 2011.

Slika 3. prikazuje ukupno pregledan broj bolesnica i ukupan broj patohistološki analiziranih LČČ-a u razdoblju 2003. do 2011. godine. Počelo se sa skromnih 49 bolesnica 2003. godine, a najviše je pregledano 2007. godine – 164 bolesnice. Ukupan broj pregledanih čvorova pratio je broj bolesnica. Broj analiziranih LČČ-a po bolesnici iznosio je prosječno 2,1 čvor.



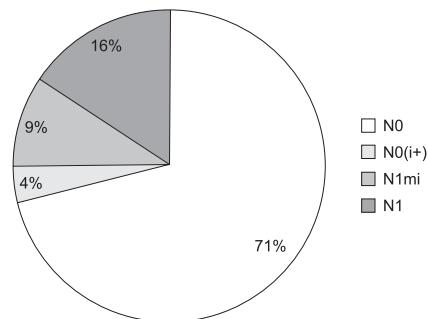
Slika 3. Broj bolesnica s ranim invazivnim rakom dojke, odnosno analiziranih biopsija limfnih čvorova čuvara u periodu od 2003. do 2011. godine

Figure 3. Number of early breast cancer patients, and analysed sentinel lymph node biopsies in the period from 2003 to 2011

Ako se broj bolesnica s pregledanim LČČ-om usporedi s ukupnim godišnjim brojem bolesnica koje su operirane zbog invazivnog raka dojke u KBC-u Rijeka, možemo utvrditi da se godišnje pregleda 119/234 bolesnice ili prosječno 51%.

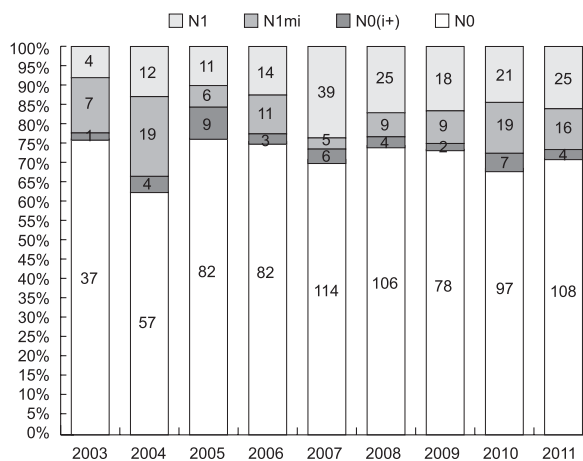
#### Pregled limfnih čvorova čuvara

Rezultati pregledanih LČČ-a kod svih bolesnica (N=1071) s obzirom na veličinu metastaze prikazani su grafički na slici 4. Unutar kategorije N0 bilo je 71% bolesnica bez tumorskih depozita te 4% bolesnica u kojih su utvrđene izolirane tumorske stanice (pN0i+). U skupini bolesnica s metastazama 16% bolesnica imalo je metastazu >2 mm (pN1), a 9% mikrometastazu 0,2–2 mm (pN1mi).



Slika 4. Zastupljenost bolesnica s ranim invazivnim rakom dojke prema stadiju zahvaćenosti limfnih čvorova čuvara u razdoblju od 2003. do 2011. godine

Figure 4. Patients with early breast carcinoma stratified in lymph node status after evaluation of sentinel lymph node biopsy in the period from 2003 to 2011



Slika 5. Godišnji broj bolesnica s ranim invazivnim rakom dojke prema stadiju zahvaćenosti limfnih čvorova čuvara (pN) u razdoblju od 2003. do 2011. godine

Figure 5. Annual number of patients with early invasive breast cancer according to lymph node status (pN) in the period from 2003 to 2011

Udio bolesnica bez metastaza (s negativnim LČČ-om) nije značajno varirao između pojedinih godina (slika 5).

### Rasprava

Analiza LČČ-a pregledanih u našoj ustanovi tijekom 9 uzastopnih godina pokazala je da se u bolesnica s ranim invazivnim rakom dojke koje se prosljede na protokol za biopsiju LČČ-a prosječno pregleda 2,1 čvor i da u oko 75% slučajeva nemaju metastatsku bolest, što je u skladu s literaturnim podatcima.<sup>4</sup> Pregledom LČČ-a kod velikog je broja bolesnica sačuvana aksila te su bile izložene manjem morbiditetu za razliku od onih kojima je učinjena aksilarna disekcija za razliku od onih kojima je utvrđena aksilarna disekcija. Biopsija LČČ-a upravo je stoga postala metoda izbora u određivanju stanja aksilarnih limfnih čvorova kod bolesnica s ranim invazivnim rakom dojke.

Stanje zahvaćenosti aksilarnih limfnih čvorova još se smatra najboljim klasičnim prognostičkim čimbenikom kod invazivnog raka dojke, pokazateljem udaljenog širenja ove maligne bolesti.<sup>12</sup> Međutim, gotovo ¼ bolesnica s negativnim limfnim čvorovima, koji su pregledani rutinski na preparatima obojenim HE-om, ipak razvije relaps bolesti unutar 10 godina.<sup>13</sup> Zbog propusta u detekciji minimalne zahva-

ćenosti limfnog čvora očito je da je evaluacija metastaza nedovoljna, jer svrstava bolesnice u niži stadij bolesti koji im neće osigurati odgovarajuću terapiju. Nadalje, s obzirom na to da unutar TNM-stadija postoji jasna distinkcija između N0 i N1mi koja je i klinički relevantna, važno je provoditi odgovarajuću histopatološku analizu. Međutim, između pojedinih laboratorija postoje velike razlike u evaluaciji LČČ-a, što je utvrdila i »European Working Group for Breast Screening Pathology«. Temeljem upitnika provedenog između 240 laboratorija utvrđeno je da postoje 123 različita histološka protokola za evaluaciju LČČ-a. Većina laboratorija rabi više rezova u analizi, iako postoje i laboratoriji koji pregledavaju samo jedan rez (12%). »Više rezova« podrazumijevalo je od 2 do 5, u razmacima po 2 µm do vrlo ekstenzivnih protokola s više od 100 rezova u razmacima po 40 µm.<sup>14</sup>

Protokol koji se primjenjuje u našem laboratoriju uključuje narezivanje cijelog LČČ-a u intervalima od 250 µm, u skladu s preporukama u literaturi.<sup>15-18</sup> Bitno je istaknuti da veličina metastaze od 2 mm ima prognostičko značenje, stoga i histološki protokol za LČČ mora biti takav da se ciljna veličina > od 2 mm može detektirati.<sup>4</sup> Nije dovoljno samo utvrditi zahvaćenost čvora, već je potrebno ustanoviti je li veća od mikrometastaze, s razinama koje su razmaknute maksimalno 1 mm.<sup>16</sup> Nekoliko europskih zemalja donijelo je nacionalne preporuke za postupak s LČČ-om pa tako npr. njemački konsenzus preporučuje razmak od 0,5 mm između razina koje se pregledavaju.<sup>19</sup>

Imunohistokemijsko bojenje LČČ-a na citokeratin rutinski rabi 71% laboratorija, i to kod svih slučajeva koji su negativni na rezovima obojenim HE-om,<sup>14</sup> kao što se to primjenjuje i u našem protokolu. Pregled s više rezova u manjim intervalima, kao i primjena IH omogućit će, svakako, utvrđivanje većeg broja izoliranih tumorskih stanica, odnosno submikrometastaza iako to nije cilj rutinskog pregleda.<sup>6</sup> Dvojbena je rutinska primjena imunohistokemije iako nije sporno da može olakšati identifikaciju metastaze malog volumena, koja je mogla promaknuti na HE pregledu, stoga se njezina primjena ne osporava kada to omogućavaju resursi laboratorija. Međutim, treba imati u vidu da će IH malo pridonijeti identifikaciji metastaza koje su >2 mm. Rezultati jedne retrospektivne studije pokazuju da je IH malo pridonijela i otkrivanju mikrometastaza. Odnosno, autori zaključuju da IH ima važnost samo u detekciji izoliranih tumorskih stanica, čije je prognostičko značenje upitno te stoga ima ograničenu primjenu u rutinskom pregledu LČČ-a.<sup>20</sup>

Intraoperacijski pregled makroskopskog LČČ-a koji nije suspektan također je predmet brojnih rasprava. Važnost potvrde metastaze na smrznutim rezovima za daljnji postupak bolesnice nije upitna, ali postoje brojni problemi koji se pri intraoperacijskoj proceduri smrznutih rezova susreću: od mogućih lažno negativnih nalaza, čiji postotak prema literaturi doseže i do 24%,<sup>21</sup> produženja kirurškog zahvata, zahtjevnosti u tehničkom izvođenju rada pa sve do gubitka tkiva. Kao alternativa intraoperacijskoj proceduri navodi se i pregled citološkog otiska LČČ-a. Postupak ima prednosti, od brzine izvođenja do manjeg uništenja tkiva.<sup>4</sup> Od 2008. naš protokol uključuje pregled citološkog otiska LČČ-a, kao obveznu stepenicu u selekciji limfnih čvorova, koji makroskopski nisu suspekti, za izradu smrznutih rezova kao što se to navodi u literaturi.<sup>7,22</sup> Na temelju dosadašnjeg iskustva možemo istaknuti da su postignuti dobri rezultati s visokom specifičnošću i zadovoljavajućom osjetljivošću metode (rezultati pripremljeni za tisak).

Dodatni problem o kojem treba voditi računa kod pregleda LČČ-a jest kompletno preuzimanje i narezivanje limfnog čvora, a time i nemogućnost da se materijal dodatno analizira. Preporučuje se početi analizu sa samo nekoliko rezova imajući u vidu da se može raditi i o drugim bolestima, kao npr. limfomu. U slučaju intraoperacijskog pregleda citoloških otisaka ovakav se problem može izbjeći tako da se rabe dodatni parafinski rezovi, što uključuje naš protokol.

Konačno, važno je istaknuti važnost histopatološkog izvješća koje mora uključivati ukupan broj primljenih i pregledanih LČČ-a, njihovu makroskopsku i mikroskopsku zahvaćenost prema preporukama.<sup>4</sup>

### Zaključak

Važnost biopsije LČČ-a u procjeni stanja aksilarnih čvorova i stadija bolesti raka dojke davno je prepoznata i stoga postaje sve više standardnim dijelom brige za bolesnice s ovom malignom bolesti. S obzirom na važnost LČČ-a i protokol za evaluaciju LČČ-a mora biti standardiziran i pouzdan. U radu je prikazan protokol koji uključuje citološki i histološki pregled LČČ-a koji se u našim uvjetima pokazao optimalnim. Međutim, neovisno o primijenjenom protokolu, ključno je da mora obvezno identificirati sve metastaze (>2 mm), a optimalno bi bilo da osigura i detekciju svih mikrometastaza (0,2–2 mm), što je i preporuka »European Guidelines for quality assurance in breast cancer screening and diagnosis. 4. izd. Luxemburg: European Communities; 2006.«, kao i prijedlog u smjernicama za patohistološke nalaze raka dojke koji je donesen na 5. hrvatskom kongresu patologa i sudskih medicinara 2012. godine.<sup>23</sup>

### Zahvala

Zahvaljujemo na suradnji Tatjani Turzi na tehničkoj pomoći u skupljanju podataka i izradi ilustracija te Helgi Frketić za velik doprinos u izradi i provođenju protokola za pregled limfnog čvora čuvara kod bolesnica s karcinomom dojke.

### LITERATURA

1. Krag DN, Weaver DL, Alex JC i sur. Surgical resection and radiolocalization of the sentinel lymph node in breast cancer using a gamma probe. *Surg Oncol* 1993;2:335–40.
2. Lyman GH, Giuliano AE, Somerfield MR i sur. American Society of clinical oncology guideline recommendations for sentinel lymph node biopsy in early-stage breast cancer. *J Clin Oncol* 2005;23:7703–20.
3. Weaver DL. Sentinel lymph nodes in breast cancer: controversies in pathologic evaluation relevant to clinical management. *Semin Breast Dis* 2005;8:71–6.
4. Purdie CA. Sentinel lymph node biopsy: review of the literature and guidelines for pathological handling and reporting. *Curr Diag Pathol* 2007;13:106–15.
5. Cserni G. Evaluation of sentinel lymph nodes in breast cancer. *Histopathology* 2005;46:697–706.
6. Cserni G. What is a positive sentinel lymph node in a breast cancer patient. A practical approach. *Breast* 2007;16:152–60.
7. Tvedskow TF, Jensen MB, Balslev E i sur. Stage migration after introduction of sentinel lymph node dissection in breast cancer treatment in Denmark: a nationwide study. *Eur J Cancer* 2011;47:872–8.
8. Ozcinar B, Muslumanoglu M, Igci A i sur. Clinical importance of micrometastases in sentinel lymph nodes. *Breast* 2011;20:31–3.
9. Gobardhan PD, Elias SG, Madsen EVE i sur. Prognostic value of lymph node micrometastases in breast cancer: a multicenter cohort study. *Ann Surg Oncol* 2011; 18:1657–64.
10. Jonjić N, Mustac E, Dekanić A i sur. Predicting sentinel lymph node metastases in infiltrating breast carcinoma with vascular invasion. *Int J Surg Pathol* 2006;14:306–11.
11. Sobin L, Gospodarowicz M, Wittekind CH, ur. UICC TNM classification of malignant tumours, 7. izd. New York: John Wiley and Sons Inc.; 2009.

12. Carter CL, Allen C, Henson DE. Relation of tumor size, lymph node status, and survival in 24,740 breast cancer cases. *Cancer* 1989;63: 181–7.
13. Rosen PP, Saigo PE, Braun DW i sur. Prognosis in stage II (T1N1M0) breast cancer. *Ann Surg* 1981;194:576–84.
14. Cserni G, Amendoeira I, Apostolikas N i sur. Discrepancies in current practice of pathological evaluation of sentinel lymph nodes in breast cancer. Results of questionnaire-based survey by the European Working Group for Breast Screening Pathology. *J Clin Pathol* 2004;57: 695–701.
15. Cserni G, Amendoeira I, Apostolikas N, European Working Group for Breast Screening Pathology i sur. Pathological work-up of sentinel lymph nodes in breast cancer. Review of current data to be considered for the formulation of guidelines. *Eur J Cancer* 2003;39:1654–67.
16. Cserni G. A model for determining the optimum histology of sentinel lymph nodes in breast cancer. *J Clin Pathol* 2004;57:467–71.
17. Madsen EVE, van Dalen J, van Gorp J, Borel Rinkes IHM, van Dalen T. Strategies for optimizing pathologic staging of sentinel lymph nodes in breast cancer patients. *Virchows Arch* 2008;453:17–24.
18. Perry N, Broeders M, de Wolf C, ur. European Guidelines for quality assurance in breast cancer screening and diagnosis, 4. izd. Luxemburg: European Communities; 2006.
19. Kuehn T, Bembek A, Buechels H i sur. Sentinel lymph node biopsy in breast cancer. A national concept for the clinical implementation of sentinel lymph node biopsy (SLNB) in breast cancer patients with special regard to quality assurance. *Cancer* 2005;103:451–61.
20. Klevesath MB, Bobrow LG, Pinder SE, Purushotham AD. The value of immunohistochemistry in sentinel lymph node histopathology in breast cancer. *Br J Cancer* 2005;92:2201–5.
21. Veronesi U, Paganelli G, Galimerti V i sur. Sentinel-node biopsy to avoid axillary dissection in breast cancer with clinically negative lymph-nodes. *Lancet* 1997;349:1864–7.
22. Pogacnik A, Klopčič U, Grazio-Frković S, Zgajnar J, Hocevar M, Vidergar-Kralj B. The reliability and accuracy of intraoperative imprint cytology of sentinel lymph nodes in breast cancer. *Cytopathology* 2005;16:71–6.
23. Jakić Razumović J, Jonjić N, Mustač E, Šarčević B, Tomić S. Tumori dojke. Prijedlog smjernica za patohistološke nalaze zloćudnih tumora. 5. hrvatski kongres patologa i sudskih medicinara. Zagreb; Hrvatsko društvo za patologiju i sudsku medicinu 2012; str. 36–64.

## ANALIZA ORALNIH LEZIJA U PACIJENATA UPUĆENIH U SPECIJALISTIČKU PRAKSU ORALNE MEDICINE

### ANALYSIS OF ORAL MUCOSAL LESIONS IN PATIENTS REFERRED TO ORAL MEDICINE SPECIALISTS

VLAHO BRAILO, VANJA VUČIĆEVIĆ BORAS, ELIZABETA PINTAR, DANICA VIDOVIĆ JURAS,  
NATAŠA KARAMAN, ANA ANDABAK ROGULJ\*

**Deskriptori:** Oralne bolesti – epidemiologija, etiologija; Oralna sluznica – patologija; Hrvatska – epidemiologija

**Sažetak.** Potreba za studijama o učestalosti lezija u području oralne medicine povećava se s obzirom na to da ima sve više pacijenata s oralnim bolestima. Isto tako rijetko se rezultati vezani za prevalenciju oralnih bolesti u svijetu mogu naći u dostupnoj literaturi. Iz tog smo razloga napravili retrospektivnu studiju pacijenata upućenih u Zavod za oralnu medicinu Stomatološkog fakulteta Sveučilišta u Zagrebu tijekom perioda od jedne godine, odnosno 2010. godine. Bilježeni su podaci o dobi i spolu pacijenata te dijagnozi. Obradeno je 1118 kartona pacijenata, od čega je bilo 756 (67,6%) ženskih i 362 (32,4%) muških. Raspon dobi pacijentica bio je 54±19 godina (srednja dob 62,17 godina), dok je raspon dobi pacijenata bio 49±21 (srednja dob 64,17 godina). Najčešća je dijagnoza bila sindrom pekućih usta (23,4%), slijedila je kserostomija (10,6%), traumatska ulceracija (8,7%), geografski jezik (6,6%) te protetski palatitis (5,7%), ostale dijagnoze nalazili smo u manjem postotku. Naši rezultati također naglašavaju povećanu potrebu za oralnomedicinskom dijagnostikom i terapijom.

**Descriptors:** Mouth diseases – epidemiology, etiology; Mouth mucosa – pathology; Croatia – epidemiology

**Summary.** The need for studies on prevalence of lesions in the field of oral medicine increases as more patients suffer from oral mucosal diseases. Data on prevalence of oral mucosal diseases throughout the world are scarce. Therefore, we have made a retrospective study of patients referred to the Department of Oral Medicine, University of Zagreb, during a period of one year, i.e. 2010. Data on patient age, gender and diagnosis were recorded. Out of 1118 analyzed clinical records of the patients, 756 (67.6%) were women and 362 (32.4%) were men. The age range of female patients was 54 ± 19 years (mean age 62.17 years) and the male age range was 49±21 (mean age 64.17 years). The most common diagnosis was burning mouth syndrome (23.4%), followed by xerostomia (10.6%), traumatic ulceration (8.7%), geographic tongue (6.6%) and denture stomatitis (5.7%). Other diagnoses were found in a smaller percentage. Our results point out an increased need for oral medicine services.

Liječ Vjesn 2013;135:205–208

\* **Zavod za oralnu medicinu, Stomatološki fakultet Sveučilišta u Zagrebu, Klinički bolnički centar Zagreb** (doc. dr. sc. Vlaho Brailo, dr. med. dent.; prof. dr. sc. Vanja Vučićević Boras, dr. med. dent.; Elizabeta Pintar, dr. med. dent.; dr. sc. Danica Vidović Juras, dr. med. dent.; Ana Andabak Rogulj, dr. med. dent.), **Privatna ordinacija Balenović, Zagreb** (Nataša Karaman, dr. med. dent.)

Adresa za dopisivanje: Prof. dr. sc. V. Vučićević Boras, Zavod za oralnu medicinu Stomatološkog fakulteta Sveučilišta u Zagrebu, Gundulićeva 5, 10000 Zagreb, e-mail: boras@sfg.hr

Primljeno 11. listopada 2012., prihvaćeno 13. svibnja 2013.