

pojavljivala ablorala, najbolje je tada proceduru završiti. Većina autora slaže se da je ablacija najkorisnija ako se ograniči na manji broj spontanih morfologija.<sup>3</sup> To smo i mi učinili. S obzirom na relativno veliku učestalost recidiva VT-a bez obzira na strategiju i cilj ablacije (20–44%), kod ovog bolesnika još bi se moglo postaviti pitanje profilaktičke implantacije kardioverter-defibrilatora. Iako se u postupnicima dob bolesnika ne navodi kao diskriminirajući kriterij i ne bi trebala presudno utjecati na odluku, u preporukama se također navodi da se ablacija može učiniti i bez implantacije kardiovertera ako je zbog komorbiditeta očekivano trajanje života relativno kratko. Uz to ima sve više kritika na sadašnje postupnike za implantaciju kardioverter-defibrilatora. Josephson tako navodi da nema dokaza o koristi kardioverter-defibrilatora u starijoj populaciji (> 75 godina) te da bi kardioverter imao povoljan *cost-benefit* odnos, očekivano trajanje života trebalo bi biti znatno duže (čak 10 godina).<sup>8</sup> Na kraju, prema važećim postupnicima implantacija kardiovertera indicirana je kod bolesnika sa značajno smanjenom sistoličkom funkcijom (EF 30–35%), dok se kod onih s održanom funkcijom preporučuje tek u slučaju recidiva tahikardije.<sup>9</sup> U skladu s navedenim te u svjetlu hrvatske svakodnevice nedostatka kardiovertera (Hrvatska – 25 implantacija AICD-a/milijun stanovnika, Njemačka – oko 350 implantacija AICD-a/milijun stanovnika), naš je bolesnik otpušten bez implantacije kardiovertera.<sup>10</sup> Imajući na umu postupnike, odluku o strategiji liječenja i načinu terapije treba ipak donositi individualno procjenjujući potencijalnu korist i rizik od svake procedure.

## LITERATURA

1. *Stevenson WG*. Catheter ablation of stable ventricular tachycardia after myocardial infarction. U: Wilber DJ, Packer DL, Stevenson WG, ur. Catheter ablation of cardiac arrhythmias. Basic concepts and clinical applications. Oxford: Blackwell Futura; 2008, str. 314–325.
2. *Wilber DJ*. Substrate-based ablation of postinfarction ventricular tachycardia. U: Wilber DJ, Packer DL, Stevenson WG, ur. Catheter ablation of cardiac arrhythmias. Basic concepts and clinical applications. Oxford: Blackwell Futura; 2008, str. 326–341.
3. *Haqqani HM, Callans DJ*. Ablation of ventricular tachycardia in coronary artery disease. U: Huang SKS, Wood MA, ur. Catheter ablation of cardiac arrhythmias. Philadelphia: Elsevier Saunders; 2011, str. 488–507.
4. *Wilber D, Soejima K, Kim YH i sur*. Acute and periprocedural complications. U: Natale A, Raviele A, ur. Ventricular tachycardia/fibrillation ablation. The state of the art based on the venicechart international consensus document. Singapore: Wiley-Blackwell; 2009, str. 205–214.
5. *Prystowsky EN, Breithardt G, Connolly SJ i sur*. Indications to ventricular tachycardia/ventricular fibrillation ablation and hybrid therapy. U: Natale A, Raviele A, ur. Ventricular tachycardia/fibrillation ablation. The state of the art based on the venicechart international consensus document. Singapore: Wiley-Blackwell; 2009, str. 237–253.
6. *Velagić V, Puljević M, Baričević Ž, Čikeš M, Puljević D*. Neselektivna beta-blokada u terapiji refrakternih malignih ventrikulskih aritmija – serija slučajeva. *Cardiol Croat* 2012;7(Suppl 1):27.
7. *Abedin Z, Conner R*. Essential cardiac electrophysiology with self assessment. Oxford: Blackwell Futura; 2007, str. 1–29.
8. *Katritsis DG, Josephson ME*. Sudden cardiac death and implantable cardioverter defibrillators: two modern epidemics? *Europace* 2012;14: 787–94.
9. *Epstein AE, DiMarco JP, Ellenbogen KA i sur*. ACC/AHA/HRS 2008 Guidelines for device based therapy of cardiac rhythm abnormalities. *J Am Coll Cardiol* 2008;51:e1–e62.
10. *Vardas P, Auricchio A, Merino JL*. The EHRA White Book 2011. The current status of cardiac electrophysiology in ESC member countries. [www.escardio.org/EHRA](http://www.escardio.org/EHRA).

## AKUTNI KORONARNI SINDROM POSLIJE UBODA STRŠLJENA, KOUNISOV SINDROM TIPA II – PRIKAZ BOLESNIKA

### ACUTE CORONARY SYNDROME AFTER HORNET BITE, TYPE II KOUNIS SYNDROME – A CASE REPORT

HAJRIZ ALIHODŽIĆ, BORIS ILIĆ, NADA MLADINA, DENIS MRŠIĆ\*

**Deskriptori:** Akutni koronarni sindrom – dijagnoza, kemijski izazvan; Anafilaksija – kemijski izazvana, komplikacije; Koronarni vazospazam – kemijski izazvan; Ubodi i ugrizi insekata – komplikacije; Otrav stršljena – imunologija; Stršljen

**Sažetak.** Kounisov sindrom je slučajna pojava akutnoga koronarnog sindroma povezan s anafilaksijom u kojoj akutni upalni medijatori dovode do spazma koronarnih arterija s erozijom i rupturom ateromatozne ploče. Prikazan je 53-godišnji muškarac poslije uboda stršljena u kojeg se u toku tretmana anafilaksije razvio akutni infarkt miokarda anteroseptalne lokalizacije. Dijagnoza Kounisova sindroma tipa II dokazana je elektrokardiografskim promjenama i biokemijskim markerima uz kliničku manifestaciju akutnoga koronarnog sindroma, a povezana je s anafilaksijom zbog koje je započet prehospitalni tretman bolesnika poslije uboda stršljena. Za anafilaksije poslije uboda stršljena potrebno je na vrijeme pomisliti na akutni koronarni sindrom ako bolesnici imaju bol u prsima i hemodinamski poremećaj jer se ova stanja rijetko događaju, a zahtijevaju dodatnu dijagnostiku i primjenu odgovarajućeg liječenja.

\* Služba hitne medicinske pomoći, JZU Dom zdravlja s poliklinikom »Dr Mustafa Šehović«, Tuzla, Bosna i Hercegovina (mr. sc. Hajriz Alihodžić, dr. med.; Boris Ilić, dr. med.), Klinika za dječije bolesti, Univerziteti klinički centar Tuzla, Bosna i Hercegovina (prof. dr. sc. Nada Mladina, dr. med.), Klinika za interne bolesti, Univerziteti klinički centar, Tuzla, Bosna i Hercegovina (mr. sc. Denis Mršić, dr. med.)

Adresa za dopisivanje: Mr. sc. Hajriz Alihodžić, Služba hitne medicinske pomoći, JZU Dom zdravlja sa poliklinikom »Dr Mustafa Šehović« Tuzla, Albina Herljevića 1, 75000 Tuzla, Bosna i Hercegovina; e-mail: hajriz.a@hotmail.com

Primljeno 15. veljače 2012., prihvaćeno 4. siječnja 2013.

**Descriptors:** Acute coronary syndrome – diagnosis, chemically induced; Anaphylaxis – chemically induced, diagnosis; Coronary vasospasm – chemically induced; Insect bites and stings – complications; Wasp venoms – immunology; Wasps

**Summary.** Kounis syndrome is an accidental occurrence of acute coronary syndrome associated with anaphylaxis, where acute inflammatory mediators cause the spasm of coronary arteries with the erosion and rupture of atheromatous plaque. We present a 53-year-old male who during the treatment of anaphylaxis after a hornet bite developed acute anteroseptal myocardial infarction. The diagnosis of type II Kounis syndrome was proven by electrocardiographic abnormalities and biochemical markers with clinical manifestation of acute coronary syndrome, and was associated with anaphylaxis which demanded prehospital treatment of the patient after the hornet bite. Anaphylaxis after a hornet bite requires consideration of acute coronary syndrome if patients have chest pain and hemodynamic impairment, as these conditions occur infrequently but demand additional diagnostics and adequate treatment.

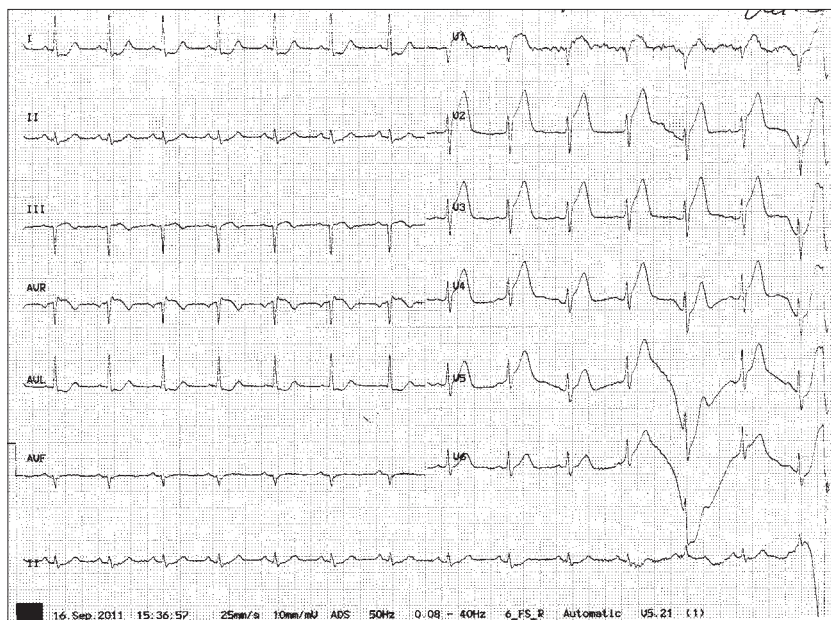
Liječ Vjesn 2013;135:82–85

Kounisov sindrom tipa II jest pojava akutnoga koronarnog sindroma s aktivacijom međusobno povezanih upalnih stanica u alergijskoj preosjetljivosti anafilaktičkog ili anafilaktoidnog uzroka. Kounisov su sindrom prvi opisali 1991. godine Kounis i Zafras.<sup>1</sup> Imenovan je kao »progresija boli u prsima do akutnog infarkta miokarda« ili »alergijski infarkt miokarda«.<sup>2</sup> Kounisov sindrom na osnovi promjena na koronarnim arterijama ima tri varijante bolesti. Tip I – koronarne su arterije glatke bez patoloških promjena. Tip II – preegzistentne aterosklerotske promjene (najčešći tip odnosi se na 70% oboljelih). Tip III – restenoza, stenozu u stentu. Kao komplikaciju akutne alergijske reakcije srčane promjene ima znatan broj pacijenata tokom epizode anafilaksije.<sup>3</sup> Akutni koronarni sindrom u anafilaksiji posebno je stanje srčanih komplikacija manifestirano boli u prsima pri čemu se mogu registrirati EKG promjene i hipotenzija.

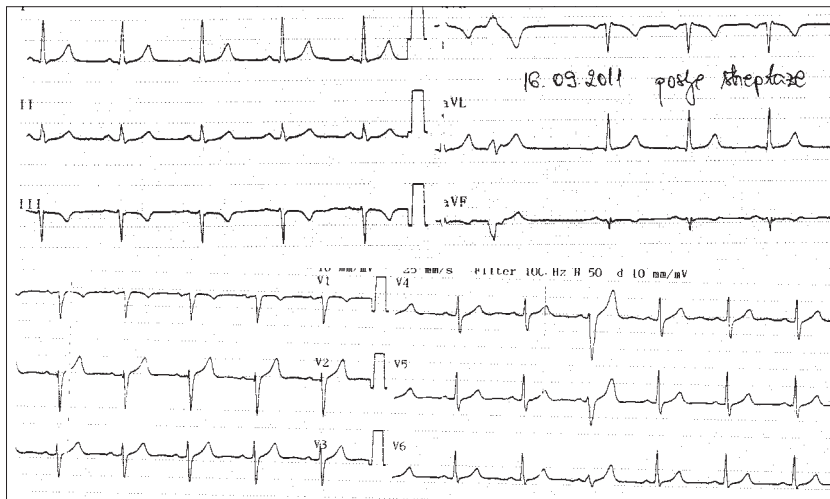
### Prikaz bolesnika

53-godišnji muškarac primljen je 16. 9. 2011. godine u Jedinicu intenzivnog liječenja Interne klinike UKC-a Tuzla s akutnim koronarnim sindromom poslije tretmana anafilaksije u Klinici za kožne bolesti. U prehospitalnu ambulantu javio se oko 14 sati istog dana zbog generalizirane urtikarije i svrbeža uzrokovanog ubodom stršljena u desnu šaku, krvni tlak: 120/75 mmHg, srčana frekvencija: 96/min, primijenjena terapija: kloropiramid 40 mg iv., metilprednison 160 mg iv. i 1000 ml NaCl 0,9%-tna infuzija. U stabil-

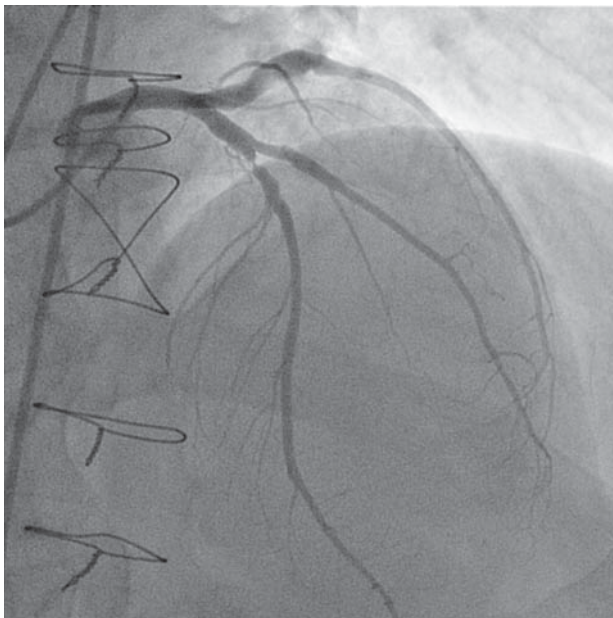
nome hemodinamskom stanju upućen je uz medicinsku pratnju u Kliniku za kožne bolesti UKC-a Tuzla. U toku transporta koji je trajao 30-ak minuta počinju boli u prsima čiji se intenzitet pojačava; u prijamnoj ambulanti Klinike za kožne bolesti stanje bolesnika se pogoršava uz pad krvnog tlaka, teško komunkativan, gušenje, angioedem i nagon na povraćanje, krvni tlak: 80/80 mmHg, puls: 125/min. Primijenjena terapija: adrenalin 0,25 ml im., metilprednison 80 mg, ranitidin 50 mg iv., Ca-glukonat 5 ml iv., NaCl 0,9% 500 ml infuzija. Zbog mogućeg nastanka akutnoga koronarnog sindroma i anamnestičkih podataka koronarne srčane bolesti 10-ak minuta kasnije tretman bolesnika se nastavlja u Internoj klinici. U prijamnoj ambulanti interne klinike u EKG nalazu: sinusni ritam 84/min, elevacija ST-spojnice V1 do V5 i depresija ST-spojnice u D1 (slika 1). Krvni tlak: 150/90 mmHg, puls: 84/min. Laboratorijske analize krvi dva sata nakon početka bolesti s nalazom eritrocita, hematokrita i trombocita u normalnim vrijednostima, leukociti  $14,3 \times 10^9/L$ , troponin bez porasta 0,019 ng/ml. U toku tretmana i intenzivnog liječenja primijenjeni analgetici višekratno, niskomolekularni heparin i klopidogrel. Tromboliza streptazom u jedinici intenzivne njege Interne klinike započeta je sat vremena nakon registriranja STEMI infarkta. Tri sata kasnije dolazi do stabilizacije općeg stanja i postupno do regresije elevacije ST-segmenta EKG nalaza (slika 2). Prvi i jedini kontrolni nalaz troponina 17 sati nakon prijma u Internu kliniku pokazuje porast: 21,36 ng/ml kada se i na ultrazvučnom nalazu registrira hipokinezija



Slika 1. EKG nalaz prije trombolize – prijamna ambulanta Interne klinike  
Figure 1. ECG findings before thrombolysis – Receiving Ambulance Department of Internal Medicine



Slika 2. EKG nalaz poslije trombolize – jedinica intenzivnog liječenja Interne klinike  
Figure 2. ECG findings after thrombolysis – Intensive Care Unit Department of Internal Medicine



Slika 3. Koronarografija – subokluzija lijeve prednje descendentne arterije (LAD)

Figure 3 Coronary angiography – subocclusion left anterior descending artery (LAD)

medijalnog septuma uz blažu plurivalvularnu insuficijenciju očuvane sistoličke funkcije s ejeckijskom frakcijom 50%. Tri dana kasnije po odluci kardiološkog konzilija i uobičajenoj proceduri Klinike za interne bolesti pacijent radi dodatne dijagnostike i tretmana premješten u Kliniku za kardiovaskularne bolesti. Poslije koronarografije učinjena PCI subokluzija LAD na prijelazu proksimalnog u srednji segment (slika 3). Dva dana kasnije bolesnik bez rezidualne stenozе koronarne arterije, klinički i hemodinamski stabilan otpušten na kućno liječenje.

### Rasprava

Anafilaktičke reakcije nakon uboda različitih insekata mogu izazvati kardiovaskularne promjene koje uključuju i akutni infarkt miokarda čak i kod bolesnika s normalnim

koronarnim arterijama.<sup>2</sup> Europski stršljen (*Vespa crabro Linnaeus*) najveći je insekt koji pripada porodici osa (*Vespidae*). Dostiže veličinu do 45 mm, pri ubodu ispušta otrov koji sadržava fosfolipazu A<sub>1</sub> i antigen 5.<sup>4</sup> Nakon uboda otrov stršljena vrlo brzo ulazi u cirkulaciju, a za nekoliko minuta reagira sa specifičnim IgE-antitijelima vezanim za mastocite iz kojih se oslobađaju medijatori upale, prije svega histamin, ali i ostali: bradikinin, serotonin, fosfolipaza, leukotrieni, aktivirajući faktor trombocita, i dopamin koji dovode do supkutanog edema, edema mukoze, povećane kapilarne permeabilnosti i kontrakcije glatke muskulature manifestirane hipotenzijom i gubitkom svijesti pa postoji velika mogućnost nastanka težih sistemskih reakcija pri svakom sljedećem ubodu. Akutni infarkt miokarda poslije uboda stršljena izuzetno je rijetka pojava.<sup>5</sup> Naš je pacijent imao prethodno evidentiranu ishemijsku bolest srca; pet mjeseci prije ove hospitalizacije pregledan je u Klinici za interne bolesti zbog opresija u prsnoj koži, negativnog nalaza enzima srčane nekroze i vraćen kući uz dijagnozu stabilne angine pektoris i preporučenu terapiju. Pojava retrosternalne boli tokom transporta iz prehospitalne ambulante bila je prvi signal razvoja akutnoga koronarnog sindroma tokom anafilaksije koji se morao dodatno dijagnostički obraditi. Za potvrdu akutnoga koronarnog sindroma EKG uzet u više navrata dokaz je na osnovi kojeg se može donijeti odluka o tretmanu akutnoga koronarnog sindroma. Zbog brzog razvoja akutnog infarkta miokarda dva sata od početka bolesti ispitani markeri srčane nekroze – troponinski test je bio negativan, ali smo se odlučili za hitnu trombolitičku reperfuziju koronarne arterije koja je dala dobar rezultat evidentiran na EKG-u i kliničkom stanju bolesnika. Svaka teža alergijska reakcija koja prouzrokuje hipotenziju, tahikardiju, katkad tešku hipoksemiju u anafilaktičkom šoku može uzrokovati akutnu ishemiju miokarda bez evidentirane bolesti koronarnih arterija, a dodatno stanje može pogoršati primjena adrenalina.<sup>6</sup> Za adekvatan tretman anafilaksije sa simptomima kardiovaskularnog i respiratornog sistema potrebno je provoditi stalni monitoring jer je teška alergijska reakcija vrlo dinamičan proces koji u svom pogoršanju i komplikacijama može ugroziti život. Ti pacijenti moraju biti liječeni steroidima, antihistaminicima, oksigenoterapijom i anti-trombocitnim lijekovima. U terapiji Kounisova sindroma preporučuje se kombinacija H<sub>1</sub> i H<sub>2</sub>-antihistaminika jer utječe na ekspresiju faktora povezanih s formiranjem trom-

ba, upale i vazospazma, ali i protektivnog učinka gastrointestinalnih krvarenja zbog primjene antitrombocitne i antikoagulantne terapije.<sup>7</sup>

### Zaključak

Kounisov je sindrom kompleksno stanje koje povezuje tešku anafilaksiju s akutnim koronarnim sindromom. Zahtijeva brzu odluku i djelotvorno liječenje. Postoji malo informacija koje su prezentirane u prikazima bolesnika i ograničene serije. Zbog složene prezentacije simptoma i ograničenih informacija zahtijeva međunarodni registar i standardizirane informacije o tim bolesnicima. Za anafilaksije poslije uboda stršljena potrebno je na vrijeme pomisliti na akutni koronarni sindrom ako bolesnici imaju bol u prsima i hemodinamski poremećaj jer se ova stanja rijetko događaju, a zahtijevaju dodatnu dijagnostiku i odgovarajuće liječenje.

### LITERATURA

1. Kounis NG, Zavras GM. Histamine-induced coronary artery spasm: the concept of allergic angina. *Br J Clin Pract* 1991;45(2):121–8.
2. Kounis NG, Grapsas GM, Goudevenos JA. Unstable angina, allergic angina and allergic myocardial infarction. *Circulation* 1999;100(25):154–6.
3. Moneret-Vautrin DA, Morisset M, Flabbee J, Beaudouin E, Kanny G. Epidemiology of life-threatening and lethal anaphylaxis: a review. *Allergy* 2005;60(4):443–51.
4. Ewan PW. Insect-sting allergy. U: *Allergy and allergic diseases*. London: Kay AB, Blackwell Science; 1997, str. 1693–706.
5. Matic DC, Ašanin M, Matic D i sur. Acute myocardial infarction following a hornet sting. *Vojnosanit Pregl* 2009;66:333–7.
6. Hamilos MI, Kochiadakis GE, Skolidis EI i sur. Acute myocardial infarction in a patient with normal coronary arteries after an allergic reaction. *Hellenic J Cardiol* 2005;46:79–82.
7. Cevik C, Nugent K, Shome GP, Kounis NG. Treatment of Kounis syndrome. *Int J Cardiol* 2010;143:223–6.
8. Nikolić-Heitzler V, Zlojtro M. Kounisov sindrom – akutni infarkt miokarda. U: Stipić-Marković A, ur. *Revija diferentnih slučajeva bolesnika*, Zagreb: Hrvatsko društvo za alergologiju i kliničku imunologiju, HLZ, Referentni centar za kliničku alergologiju MZRH, KB »Sveti Duh«; 2012, str. 54–58.



## Vijesti News

### AKADEMIJA MEDICINSKIH ZNANOSTI HRVATSKE

*raspisuje*

### NATJEČAJ za dodjelu nagrada

– Nagrada »Ante Šercer«

- autoru iz Hrvatske za najbolji znanstveni rad objavljen u 2012. godini

– Nagrada »Borislav Nakić«

- autoru iz Hrvatske mlađem od 35 godina za najbolji znanstveni rad objavljen u 2012. godini

*Kandidate mogu predlagati:*

1. Kolegiji AMZH
2. Glavni odbor AMZH
3. Znanstveno-nastavna vijeća zdravstvenih fakulteta
4. Hrvatski liječnički zbor i njegova strukovna društva

*Prijedlozi trebaju sadržavati:*

- životopis kandidata
- publikaciju koja se predlaže za nagradu
- temeljito obrazloženje i prijedlog za jednu od navedenih nagrada

Prijedloge s kompletnom dokumentacijom u tri primjerka šaljite na adresu:

**Akademija Medicinskih Znanosti Hrvatske  
– Odboru za nagrade i priznanja AMZH  
Praška 2/III, 10000 Zagreb**

**Natječajni rok traje od 15. travnja do 1. srpnja 2013.**

*Sve obavijesti možete dobiti:* u tajništvu AMZH, tel. 01/4640 586 ili 4828 662, fax 01/4828 038, e-mail; amzh@zg.t-com.hr ili office@amzh.hr  
www.amzh.hr