

14. *McCaffrey TV, Lipton RJ.* Thyroid carcinoma invading the upper aerodigestive system. *Laryngoscope* 1990;100:824–30.
15. *Larson SM, Robbins R.* Positron emission tomography in thyroid cancer management. *Sem Roentgenol* 2002;37:169–74.
16. *Wein RO.* Management of the locally aggressive thyroid carcinoma. *American journal of otolaryngology* 2005;26:186–92.
17. *Ishihara T, Yamazaki S, Kobayashi K i sur.* Resection of the trachea infiltrated by thyroid carcinoma. *Ann Surg* 1982;195:496–500.
18. *Czaja JM, McCaffrey TV.* The surgical management of laryngotracheal invasion by well-differentiated papillary thyroid carcinoma. *Arch Otolaryngol Head Neck Surg* 1997;123:484–90.
19. *Lawson W, Som HL, Biller HF.* Papillary adenocarcinoma of the thyroid invading the upper air passages. *Ann Otol Rhinol Laryngol* 1977;86:751–5.
20. *Kim AW, Maxhimer JB, Quiros RM, Weber K, Prinz RA.* Surgical management of well-differentiated thyroid cancer locally invasive to the respiratory tract. *J Am Coll Surg* 2005;201:619–27.
21. *Tovi F, Goldstein J.* Locally aggressive differentiated thyroid carcinoma. *J Surg Oncol* 1985;29:99–104.
22. *Nakao K, Miyata M, Izukura M, Monden Y, Maeda M, Kawashima Y.* Radical operation for thyroid carcinoma invading the trachea. *Arch Surg* 1984;119:1046–9.
23. *Tollefsen HR, Shah JP, Huvos AG.* Papillary carcinoma of the thyroid. Recurrence in the thyroid gland after initial surgical treatment. *Am J Surg* 1972;124:468–72.
24. *Cody HS, 3rd, Shah JP.* Locally invasive, well-differentiated thyroid cancer. 22 years' experience at Memorial Sloan-Kettering Cancer Center. *Am J Surg* 1981;142:480–3.
25. *Farahati J, Reiners C, Stuschke M i sur.* Differentiated thyroid cancer. Impact of adjuvant external radiotherapy in patients with perithyroidal tumor infiltration (stage pT4). *Cancer* 1996;77:172–80.
26. *Lin JD, Tsang NM, Huang MJ, Weng HF.* Results of external beam radiotherapy in patients with well differentiated thyroid carcinoma. *Jap J Clin Oncol* 1997;27:244–7.

## BIOPSIJA DOJKE POD KONTROLOM ULTRAZVUKA – RETROSPEKTIVNA STUDIJA I PREGLED LITERATURE

### ULTRASOUND GUIDED BREAST BIOPSY – A RETROSPECTIVE STUDY AND LITERATURE REVIEW

MAJA PRUTKI, RANKA ŠTERN-PADOVAN, JASMINKA JAKIĆ-RAZUMOVIĆ,  
KRISTINA POTOČKI, TANJA BADOVINAC-ČRNJEVIĆ, ANJA TEA GOLUBIĆ\*

**Deskriptori:** Tumori dojke – patologija, ultrasonografija, radiografija; Biopsija iglom – metode; Ultrazvuk dojke – metode; Osjetljivost i specifičnost

**Sažetak.** *Cilj.* Svrha je istraživanja retrospektivno analizirati točnost i kliničku vrijednost biopsije širokom iglom pod kontrolom ultrazvuka (UZ) sumnjivih lezija u dojci. *Materijali i metode.* Retrospektivno su analizirani nalazi patohistološke analize 229 sumnjivih lezija u dojci koji su dobiveni biopsijom širokom iglom pod UZ kontrolom u razdoblju od 14 mjeseci. Sumnjive su lezije otkrivene mamografijom i/ili ultrazvukom (BI-RADS 4 ili 5). Ako je nakon biopsije postojala nepodudarnost radiološkog i patohistološkog nalaza, ponovila se biopsija širokom iglom ili se učinila kirurška biopsija lezije. U slučaju benignih lezija bolesnice su bile naručene na UZ kontrolu za šest mjeseci, a za granično maligne lezije i maligne lezije preporučena je kirurška ekscizija. Uspoređeni su nalazi biopsije širokom iglom i kirurške ekscizije. *Rezultati.* Patohistološkom analizom biopsiranih lezija otkrivene su 143 (62,4%) benigne lezije, 21 (9,2%) granično maligna lezija i 65 (28,4%) malignih lezija. Praćenjem, ponovljenom biopsijom ili kirurškom ekscizijom dokazana su četiri lažno negativna nalaza. Točnost biopsije širokom iglom pod UZ kontrolom iznosila je 98,3%. *Zaključak.* Biopsija širokom iglom pouzdana je metoda za postavljanje dijagnoze sumnjivih lezija u dojci bez značajnijih komplikacija.

**Descriptors:** Breast neoplasms – pathology, ultrasonography, radiography; Biopsy, needle – methods; Ultrasonography, mammary – methods; Sensitivity and specificity

**Summary.** *Aim.* The purpose of this study is to determine the accuracy and clinical usefulness of ultrasound guided core biopsy for diagnosing suspicious radiologically detected breast lesions. *Patients and methods.* We retrospectively evaluated the results of percutaneous core biopsy with 14-gauge needles performed over a period of 14 months on 229 suspicious lesions detectable on mammography and/or ultrasound exam (BI-RADS 4 or 5). The imaging-histological concordance was ascertained for each lesion. In cases of discordance, repeat biopsy or surgical excision was performed. Six-month ultrasound control was recommended in cases of benign lesions. For borderline and malignant lesions a surgical excision was done. Concordance between biopsy results and subsequent examinations (surgical excision or follow-up) was also evaluated. *Results.* Histological analysis of core biopsy samples showed 143 (62.4%) benign lesions, 21 (9.2%) borderline le-

\* Klinički zavod za dijagnostičku i intervencijsku radiologiju, Medicinski fakultet Sveučilišta u Zagrebu, KBC Zagreb (dr. sc. Maja Prutki, dr. med.; prof. dr. sc. Ranka Štern-Padovan, dr. med.; prof. dr. sc. Kristina Potočki, dr. med.), Klinički zavod za patologiju i citologiju, Medicinski fakultet Sveučilišta u Zagrebu, KBC Zagreb (prof. dr. sc. Jasminka Jakić-Razumović, dr. med.), Klinika za onkologiju, Medicinski fakultet Sveučilišta u Zagrebu, KBC Zagreb (dr. sc. Tanja Badovinac-Črnjević, dr. med.), KBC Zagreb (Anja Tea Golubić, dr. med.)

Adresa za dopisivanje: Dr. sc. M. Prutki, Klinički zavod za dijagnostičku i intervencijsku radiologiju, Medicinski fakultet, Sveučilište u Zagrebu, KBC Zagreb, Kišpatićeva 12, 10000 Zagreb

Primljeno 1. lipnja 2011., prihvaćeno 26. rujna 2012.

sions and 65 (28.4%) malignant lesions. Follow-up, repeated biopsy, or surgical excision showed four false negative cases. Accuracy of ultrasound guided core biopsy was 98.3%. *Conclusion.* Ultrasound guided core biopsy is a safe and reliable method for diagnosing suspicious breast lesions without any significant complications as was reported in previous studies.

Liječ Vjesn 2012;134:270–275

Karcinom dojke najčešći je zloćudni tumor žena u Hrvatskoj i unatoč tomu što je napredak medicinskih znanosti i tehnologije doveo do velikih pomaka u dijagnosticiranju i liječenju bolesti dojke, još uvijek je karcinom dojke vodeći uzrok smrti žena u dobi od 35. do 54. godine. Od presudne je važnosti rano otkrivanje malignih tumora dojke jer njihovo pravodobno liječenje povećava mogućnost višegodišnjeg preživljenja.

Osim kliničkog pregleda osnovu ranog otkrivanja karcinoma dojke čine radiološki dijagnostički postupci koji obuhvaćaju mamografiju, ultrazvučni pregled (UZ) i magnetsku rezonanciju (MR). Za postavljanje točne dijagnoze radiološki otkrivenih sumnjivih lezija od najvećeg je značenja određivanje tipa promjene i uzimanje uzoraka stanica ili tkiva. Više je mogućnosti dobivanja materijala za analizu lezija u dojci.

Zlatnim standardom smatra se kirurška biopsija, no ona je skupa, invazivna, uzrokuje stres, površne i duboke ožiljke koji mogu otežati daljnje radiološko praćenje. Od 1950. godine izvodi se citološka punkcija i to je najčešće upotrebljavana metoda u većini centara u Hrvatskoj. Glavne prednosti citološke punkcije jesu jednostavnost i niska cijena pretrage. To je najbolja metoda za razlikovanje solidne od cistične lezije. Rabi se u aspiraciji simptomatskih cista apsesa i trenutačno je to još uvijek metoda izbora u analizi limfnih čvorova u aksili, iako se sve češće i patohistološka analiza limfnih čvorova u aksili izvodi biopsijom širokom iglom. Najveći nedostatak citološke punkcije jest nemogućnost daljnje onkološke obrade bolesnika i procjene invazivnosti tumorskog procesa. U usporedbi s biopsijom širokom iglom i kirurškom biopsijom ima relativno visoku učestalost lažno negativnih nalaza i nisku osjetljivost. Zbog svega navedenog citološka punkcija nije preporučena metoda izbora u analizi lezija u dojci.<sup>1</sup>

Posljedično tomu početkom 90-ih godina razvila se metoda biopsije širokom iglom. Svrha je te metode bila nadići poznate nedostatke citološke punkcije, kao što su subjektivnost, visoki postotak neadekvatnih uzoraka za analizu, nemogućnost ponovne analize uzoraka i nemogućnost razlikovanja invazivnih od neinvazivnih malignih lezija.<sup>2,3</sup> Nadalje imunohistokemijskom analizom može se detaljnije analizirati vrsta tumora i odrediti receptorski status.<sup>4,5</sup>

Biopsija asistirana vakuumom jest metoda razvijena kako bi se nadomjestili nedostaci biopsije širokom iglom, jer omogućuje uzimanje većeg volumena tkiva, stalno pozicioniranje igle te višekratno uzimanje uzoraka.<sup>6</sup> Glavni je nedostatak visoka cijena pretrage te se preporučuje rabiti kod ovih indikacija: analiza mikrokalcifikata, papilomi, kompleksne sklerozirajuće lezije te u slučaju patohistološkog nalaza kategoriziranog kao B3, odnosno u slučajevima kada je potrebno uzeti veći volumen uzorka za patohistološku analizu. U nekim slučajevima biopsija asistirana vakuumom rabi se za potpunu eksciziju benignih lezija, poput fibroadenoma ili papiloma.<sup>7</sup>

U ovom istraživanju analizirala se klinička vrijednost biopsije širokom iglom pod UZ kontrolom sumnjivih lezija u dojci otkrivenih mamografski i/ili UZ-om. Nadalje, analizirale su se komplikacije i nedostaci biopsije širokom iglom pod UZ kontrolom.

## Bolesnici i metode

Biopsija dojke pod UZ kontrolom učinjena je u 14-mjesečnom razdoblju kod 203 žene kod kojih je bilo otkriveno 229 sumnjivih lezija na nalazu mamografije i/ili pri UZ pregledu.

Dobiveni nalazi bili su klasificirani prema BI-RADS (engl. Breast Imaging-Reporting and Data System) klasifikaciji.<sup>8</sup> Srednja vrijednost veličine lezija iznosila je 13,8 mm (raspon 3 do 56 mm). 109 (47,6%) lezija bilo je manje od 10 mm, 79 (34,5%) lezija bilo je od 10 do 20 mm u promjeru, a lezija većih od 20 mm bilo je 41 (17,9%).

Prije biopsije svaka bolesnica usmeno je bila obaviještena o postupku izvođenja biopsije i mogućim komplikacijama nakon čega je potpisala pismenu suglasnost. UZ-om se potvrdila lokalizacija sumnjive promjene u dojci i odredio najbolji smjer i kut ulaska iglom. Biopsija se izvodila u lokalnoj anesteziji primjenom lidokaina u kombinaciji s adrenalinom (1:200.000) kako bi se spriječilo krvarenje i nastanak hematoma.

Nakon učinjene incizije skalpelom, pod UZ kontrolom uvodila se igla te su se uzeli uzorci. Za izvođenje biopsije rabio se automatski pištolj (Bard Magnum, Danska) i igla širine 14 G. Uzeto je po šest uzoraka u svake bolesnice uz iznimku u tri bolesnice u kojih su uzeta po dva uzorka i jedna bolesnica u koje je uzet jedan uzorak zbog krvarenja i zbog osjećaja nelagode i bolnosti tijekom postupka.

Patohistološki nalazi bili su klasificirani temeljem standardizirane klasifikacije uzoraka (tablica 1).<sup>9</sup>

Tablica 1. *Klasifikacija patohistoloških nalaza uzoraka dobivenih biopsijom širokom iglom pod UZ kontrolom lezija u dojci*

Table 1. *Pathohistological classification of ultrasound guided biopsy of breast lesions*

B	Klasifikacija patohistoloških nalaza dobivenih biopsijom širokom iglom	Pathohistological classification of breast biopsy
B1:	Nezadovoljavajuće / Normalno tkivo dojke ili masno tkivo	Unsatisfactory / Normal breast tissue or fatty tissue
B2:	Benigna promjena / Benign lesion	
B3:	Benigna promjena granično malignog potencijala	Benign lesion with borderline malignant potential
B4:	Lezija suspektna na malignu promjenu / Lesion suspicious of malignancy	
B5:	Maligna promjena / Malignant lesion	

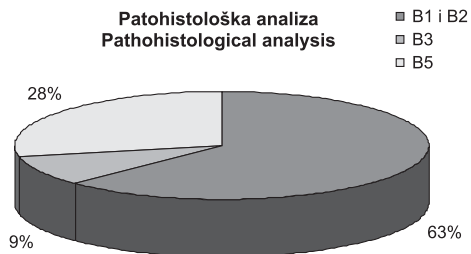
Prema patohistološkoj klasifikaciji lezije su bile podijeljene na benigne, lezije granično malignog potencijala i maligne. U maligne lezije ubrajaju se duktalni i lobularni invazivni karcinomi i duktalni karcinom *in situ* (DCIS). Lezije granično malignog potencijala jesu atipična duktalna hiperplazija (ADH), lobularna neoplazma (atipična lobularna hiperplazija (ALH) i lobularni karcinom *in situ* (LCIS)), radijalni ožiljak, filodes tumor, papilom i lezije karakterizirane atipijom. Lezije koje nisu bile maligne niti granično malignog potencijala kategorizirane su kao benigne lezije.

Dobiveni patohistološki nalaz usporedio se s radiološkim nalazom. Ako nalazi nisu bili podudarni, ponovila se biopsija ili se preporučila kirurška ekscizija. Bolesnicama u kojih je ustanovljena benigna lezija učinila se UZ kontrola za šest mjeseci, bolesnicama s granično malignim lezijama

koje nisu bile papilomi i radijalni ožiljci ili je ponovljena biopsija ili je preporučena kirurška biopsija. Bolesnicama kod kojih je dokazana maligna promjena preporučena je kirurška ekscizija.

### Rezultati

Biopsija širokom iglom pod UZ kontrolom učinjena je u 229 lezija. 143 (62,5%) lezije bile su benigne (u 16 lezija bilo je razilaženje u nalazu radiološke i patohistološke analize), 21 (9,2%) lezija bila je granično malignog potencijala i 65 (28,3%) lezija bilo je maligno (slika 1).



Slika 1. Raspodjela lezija prema patohistološkoj klasifikaciji  
Figure 1. Pathohistological findings of breast lesions

Najveći broj benignih lezija bili su fibroadenomi (56; 39,2%) i fibrocistične promjene (42; 29,4%) (tablica 2).

Najveći broj lezija granično malignog potencijala bile su ADH (33,3%) (tablica 3).

Biopsijom širokom iglom pod UZ kontrolom dokazano je 65 malignih lezija. Najveći broj lezija (57; 87,7%) bili su duktalni invazivni karcinomi (tablica 4).

BI-RADS klasifikacijom 157 (68,6%) lezija bilo je klasificirano kao BI-RADS 4, a 72 (31,4%) lezije bile su klasificirane kao BI-RADS 5.<sup>8</sup> Usporedbom patohistološke anali-

Tablica 2. Patohistološki nalaz benignih lezija (B1 i B2) u dojci  
Table 2. Pathohistology of benign breast lesions (B1 and B2)

Benigne lezije/Benign lesions n=143	N	%
Fibroadenom/Fibroadenoma	56	39,2
Fibrocistične promjene/Fibrocystic lesions	42	29,4
Adenoza/Adenosis	14	9,8
Epitelna hiperplazija/Epithelial hyperplasia	8	5,6
Normalno tkivo dojke/Normal breast tissue	8	5,6
Ožiljak/Scar	6	4,2
Duktalna hiperplazija/Ductal hyperplasia	6	4,2
Hamartom/Hamartoma	2	1,4
Masno tkivo/Fatty tissue	1	0,6

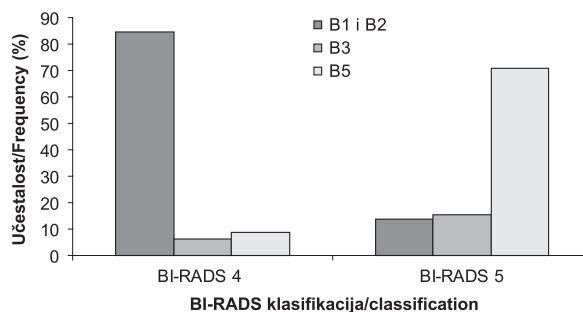
Tablica 3. Patohistološki nalaz granično malignih lezija (B3)  
Table 3. Pathohistological findings of borderline breast lesions (B3)

Granično maligne lezije n=21 Borderline malignant lesions	N	%
ADH	7	33,3
Papilom/Papilloma	5	23,8
ALH	4	19,1
Filodes tumor/Phyllodes tumor	2	9,5
Radijalni ožiljak/Radial scar	2	9,5
LCIS	1	4,8

Tablica 4. Patohistološki nalaz malignih lezija (B5)  
Table 4. Pathohistological findings of malignant breast lesions (B5)

Maligne lezije n=65 Malignant lesions	N	%
DCI	57	87,7
DCIS i/and DCI	4	6,1
DCIS	2	3,1
LCI	2	3,1

ze i BI-RADS klasifikacije među lezijama klasificiranim kao BI-RADS 4 biopsijom širokom iglom utvrđeno je da su 133 (84,7%) lezije bile benigne, 10 (6,4%) lezija bilo je granično malignog potencijala, a 14 (8,9%) lezija bilo je maligno. U skupini BI-RADS 5 lezija, 10 (13,9%) lezija bilo je benigno, 11 (15,3%) lezija bilo je granično malignog potencijala, a 51 (70,8%) lezija bila je maligna (slika 2).



Slika 2. Učestalost javljanja benignih (B1 i B2), granično malignih (B3) i malignih (B5) lezija ovisno o BI-RADS klasifikaciji  
Figure 2. The percentage of benign (B1 and B2), borderline (B3) and malignant (B5) lesions according to the BI-RADS classification

Usporedbom radiološkog i patohistološkog nalaza utvrđena je nepodudarnost u 16 lezija. Patohistološka analiza u tih je lezija pokazala benigne promjene ili lezije granično malignog potencijala, a temeljem radiološkog nalaza postavljena je temeljita sumnja na postojanje maligne promjene. Ponovljenom biopsijom širokom iglom pod UZ kontrolom ili kirurškom biopsijom dokazana su četiri lažno negativna nalaza. U dvije bolesnice prva je biopsija pokazala da se radi o tkivu dojke, no ponovljenom biopsijom dokazano je postojanje DCIS-a u jedne bolesnice te invazivni lobularni karcinom kod druge bolesnice. U dvije bolesnice patohistološka analiza pokazala je nalaz granično maligne lezije koje su bile 'podcijenjene'. U jedne bolesnice biopsija širokom iglom pokazala je da se radi o ALH, a u druge ADH, a kasnije je kirurškom biopsijom dokazan invazivni lobularni karcinom, odnosno invazivni duktalni karcinom. Nije zabilježen nijedan lažno pozitivan rezultat. U tri lezije patohistološka analiza pokazala je benigne promjene, što je bilo u nesuglasju s radiološkim nalazom te je ponovljenom biopsijom ponovno dokazana benigna promjena i u šestomjesečnom praćenju nije došlo do značajnije promjene.

Kod bolesnica u kojih je patohistološka analiza pokazala da se radi o tkivu dojke zbog relativno slabe sumnje postavljene temeljem radiološkog nalaza odlučili smo se za neponavljanje biopsije, već za praćenje.

Dvanaest bolesnica s granično malignim lezijama (ADH, ALH, filodes tumor i LCIS) bilo je upućeno na kiruršku biopsiju te je konačna patohistološka analiza potvrdila pri-



maran nalaz, odnosno ni u jedne bolesnice nije otkriven invazivni karcinom.

Postoperacijski nalaz malignih lezija bio je dostupan u 60 slučajeva. Tri bolesnice odlučile su otići na operaciju u drugu ustanovu, jedna bolesnica imala je neoperabilan stadij tumora u vrijeme postavljanja dijagnoze, a jedna bolesnica odustala je od operacije. Patohistološke dijagnoze postavljene na uzorcima tkiva dobivenima biopsijom širokom iglom potvrđene su na uzorcima dobivenim nakon kirurškog zahvata.

Od ukupnog broja lezija 69 ih je bilo stvarno pozitivno, 4 su lezije bile lažno negativne, nije zabilježena nijedna lažno pozitivna i bile su 164 stvarno negativne lezije. Prema tomu osjetljivost i negativna prediktivna vrijednost iznose 94,5%, a specifičnost i pozitivna prediktivna vrijednost 100%. Točnost biopsije širokom iglom pod UZ kontrolom iznosila je 98,3%.

Nije bilo većih komplikacija samog zahvata. U tri bolesnice zahvat je prekinut ranije zbog krvarenja. Hematom manji od 4 cm javio se u dvije bolesnice. U dvije bolesnice postupak je prekinut zbog izrazite bolnosti. Nije zabilježen nijedan mastitis, pneumotoraks ili hematomi koji bi zahtijevali hospitalizaciju ili kirurško liječenje.

### Rasprava

Unaprjeđenje radiološke dijagnostike bolesti dojke rezultiralo je otkrivanjem malih i često nepalpabilnih lezija u dojci, odnosno malih karcinoma, što ima za posljedicu smanjenje mortaliteta karcinoma dojke.<sup>10</sup> Radiološki nalaz (mamografija, UZ i MR) dojke uglavnom se kategorizira temeljem BI-RADS klasifikacije. U osnovi pridijeljena kategorija daje podatak o riziku od maligne promjene, gdje BI-RADS 4 ili 5 označava leziju koja je suspektna na maligni proces i zahtijeva daljnju obradu, odnosno patohistološku analizu.

Kirurška je biopsija zlatni standard u analizi sumnjivih lezija, no njezini glavni nedostaci u usporedbi s citološkom punkcijom i biopsijom širokom iglom ili asistiranom vakuumom jesu visoka cijena, invazivnost, potencijalni psihološki stres za bolesnice, a i ožiljci koji nastanu kasnije mogu znatno otežavati analizu mamografskih i UZ pregleda.

Glavni nedostaci citološke punkcije su niska osjetljivost, varijabilnost rezultata ovisno o individualnom iskustvu stručnjaka i vještini liječnika, visok postotak dobivanja nedovoljne količina stanice za postavljanje dijagnoze ili dobivanje neadekvatnog uzorka, nemogućnost ponavljanja nalaza te nemogućnost razlikovanja između *in situ* i invazivnih karcinoma.<sup>11</sup>

Točniji nalazi mogu se dobiti s pomoću metoda biopsije širokom iglom i biopsije asistirane vakuumom. Biopsija dojke širokom iglom pod kontrolom UZ-a brza je, sigurna, točna, relativno jeftina i često korištena metoda za histološku procjenu promjena u dojci. Prednost biopsije asistirane vakuumom u usporedbi s biopsijom širokom iglom jest visoka osjetljivost, što čini metodu vakuumske biopsije vrlo vrijednom, točnom i pouzdanom uz prednost manje učestalosti nastanka hematoma, dobivanje većih uzoraka i mogućće potpuno uklanjanje malih lezija, no zbog visoke cijene nije metoda koja se rutinski izvodi.<sup>11</sup>

Biopsija širokom iglom pod UZ kontrolom pokazala je 143 (63%) benigne lezije patohistološki klasificirane kao B1 i B2. Većina benignih lezija bili su fibroadenomi (39,2%) i fibrocistične promjene (29,4%). U 127 slučajeva nalaz patohistološke analize bio je podudaran radiološkom nalazu. U slučaju patohistološki verificiranog benignog nalaza koji

je u suglasju s radiološkim nalazom potrebno je praćenje bolesnica kako bi se smanjila učestalost lažno negativnog nalaza. U tih bolesnica bila je preporučena redovita mamografska kontrola te UZ kontrola za šest mjeseci. Pri UZ kontroli analizirala se veličina i morfologija bioptiranih lezija, jer su Crystal<sup>12</sup> i Schoonjans<sup>13</sup> utvrdili da se UZ kontrolom za 6 mjeseci vidi promjena u veličini karcinoma koji nisu bili ispravno bioptirani prvi put. Kasnijim praćenjem bolesnica uključenih u ovo istraživanje nije otkriven nijedan karcinom u primarno potvrđenih benignih lezija. Razlog tomu može biti relativno kratak period praćenja.

9,2% bioptiranih lezija bilo je patohistološki klasificirano kao B3, a ta patohistološka klasifikacija označava lezije granično malignog potencijala.<sup>14</sup> Uobičajeno je da postotak lezija B3 bude manji od 10%.<sup>15,16</sup> što pokazuje da je učestalost javljanja B3-lezija u ovim nalazima bila očekivana. Prema nekim autorima patohistološki nalaz B3 nakon biopsije širokom iglom pod UZ kontrolom indicira kiruršku eksciziju kako bi se dobila definitivna histološka analiza.<sup>17-19</sup> Takav pristup može dovesti do pretjeranog broja nepotrebnih kirurških zahvata, jer je pozitivna prediktivna vrijednost malignih promjena u B3-lezijama 30%.<sup>15,20,21</sup> No mora se uzeti u obzir da se pozitivna prediktivna vrijednost znatno razlikuje ovisno o patohistološkoj analizi. Tako je pozitivna prediktivna vrijednost ALH i LCIS od 50 do 60%, dok je 20% za lezije koje pokazuju atipiju (papilarne lezije, filodes tumor, radijalni ožiljak).<sup>15,16,22,23</sup> Niska pozitivna prediktivna vrijednost lezija s atipijom posljedica je premalog volumena tkiva uzetog pri biopsiji, a koji je potreban za detaljnu patohistološku analizu ovakvih lezija. Prema ovim rezultatima 33,3% lezija od svih lezija granično malignog potencijala bili su radijalni ožiljci ili papilomi. Radiološkim praćenjem tih bolesnica nije došlo do promjene u veličini i morfologiji opisanih promjena. Odluka o kirurškoj biopsiji papilarnih i fibroepitelnih lezija jest individualna. Prema nekim smjernicama papilomi se mogu svrstati i u kategoriju benignih lezija (B2), osobito ako su maleni i slučajni su nalaz,<sup>14</sup> to više ako su radiološke karakteristike opisanih lezija benigne. Većina studija koje su pratile takve promjene pokazala je da takve lezije imaju vrlo niski maligni potencijal, i to samo ako su heterogenog izgleda, velike, multiple i difuzno raspoređene. Dvije su se bolesnice odlučile na kiruršku eksciziju papiloma i konačni patohistološki nalaz potvrdio je benignu prirodu lezije. Lobularne neoplazme (ALH i LCIS) javljaju se mnogo rjeđe. Od ukupnog broja lezija granično malignog potencijala 23,9% bile su lobularne neoplazme. Ne postoje jasne smjernice o liječenju lobularnih neoplazma. Neki autori savjetuju da je bolje ponoviti biopsiju asistiranu vakuumom kako bi se dobio veći uzorak tkiva i kako bi se izbjegla kirurška biopsija<sup>20</sup> iako je opisano da je u tri od sedam slučajeva LCIS povezan s DCIS-om ili s invazivnim tumorskim procesom.<sup>24</sup>

Rezultati su pokazali da je osjetljivost biopsije širokom iglom pod UZ kontrolom iznosila 94,5%, što potvrđuje dosadašnja istraživanja osam velikih studija u kojima je osjetljivost iznosila od 92 do 100%.<sup>12,13,25-30</sup> Osjetljivost biopsije značajno je veća vrijednost u usporedbi s dosadašnjim rezultatima o osjetljivosti citološke punkcije koji iznose od 8,5 do 46%,<sup>1</sup> no Lieske i suradnici<sup>31</sup> analizirali su nalaze citološke punkcije i biopsije širokom iglom u preoperativnoj obradi 763-ju karcinoma dojke. Pokazali su da se istodobnim izvođenjem i citološke punkcije i biopsije širokom iglom sumnjivih lezija povećava vrijednost ukupne osjetljivosti s 93% na 98%. Razlog tomu je mogućnoće uzimanja uzoraka citološkom punkcijom iz lezije s više strana. Cito-

loška punkcija ne povećava traumu bolesnice tako da nema većih komplikacija. No s druge strane, istodobnim izvođenjem i citološke punkcije i biopsije u iste bolesnice raste trošak dijagnostičke obrade i vrijeme utrošeno na obradu. Stoga je potrebno provesti daljnje istraživanje o lezijama koje bi trebale biti istodobno i citološki punktirane i bioptirane.

Točnost biopsije širokom iglom pod UZ kontrolom iznosi je 98,3%. Ne postoji metoda koja je 100% točna. Osnovno je pitanje je li primijenjena metoda dostatno točna, a najvažnija vrijednost pojedine metode ovisi o učestalosti lažno negativnog nalaza. Prema dosad objavljenim podacima vrijednost lažno negativnog nalaza biopsije širokom iglom iznosi od 0 do 9%, odnosno 1,4% na 4842 biopsije.<sup>7,12,13,25-27,32-38</sup> Rezultati ovog istraživanja pokazali su da je 1,7% nalaza bilo lažno negativno, što je usporedivo s dosad objavljenim istraživanjima.

Glavni uzroci lažno negativnih nalaza jesu: tehnički neispravno uzeti uzorci, neprepoznavanje nepodudarnosti radiološkog i patohistološkog nalaza, izostanak UZ kontrole nakon biopsije koja je dala benigni nalaz.<sup>39</sup> Da bi se umanjila učestalost lažno negativnog nalaza, najvažnije je nakon tehnički ispravno izvedenog postupka usporediti nalaze radiološke i patohistološke analize. Ukoliko postoji nesuglasje, odnosno radiološki postoji temeljita sumnja na maligni proces koji se nije uspio dokazati biopsijom širokom iglom, odnosno patohistološka je analiza pokazala da se radi o dobroćudnoj promjeni ili tkivu dojke i masnom tkivu, potrebno je ponoviti biopsiju širokom iglom ili savjetovati kiruršku biopsiju.

Da bi metoda bila vrijedna, njezina točnost, odnosno učestalost lažno negativnih nalaza mora biti usporediva sa zlatnim standardom, odnosno u ovom slučaju kirurškom biopsijom. Učestalost lažno negativnih nalaza kirurških biopsija iznosi 2%, odnosno od 0 do 8%.<sup>40</sup> Temeljem toga može se zaključiti da je biopsija širokom iglom dovoljno vrijedna, odnosno dostatno točna metoda za patohistološku analizu lezija u dojci. Kasnije prepoznati lažno negativni rezultati otkriveni su u 1,2 do 2% slučajeva.<sup>41,42</sup> Ti su rezultati usporedivi s lažno negativnim nalazima kirurških biopsija lezija markiranih žicom čija prosječna vrijednost iznosi 2% (raspon 0 do 8%).<sup>40,43</sup>

Osim lažno negativnog nalaza drugi je nedostatak biopsije širokom iglom da se uzorci katkada ne mogu potpuno patohistološki karakterizirati te da sama lezija može biti 'podcijenjena'. U ovom istraživanju dvije lezije bile su 'podcijenjene'. 'Podcijenjenost' uzoraka dobivenih biopsijom širokom iglom najčešća je u slučaju biopsije mikrokalcifikata ili kompleksnih sklerozirajućih lezija. Prema objavljenim rezultatima ta vrijednost varira od 3,4 do 100%. Rizik od 'podcijenjanja' lezije povezan je s radiološkim karakteristikama, veličinom lezije i brojem uzetih uzoraka.<sup>36,37</sup>

U ovom istraživanju rabila se igla širine 14 G, a duljina uzorka bila je 15 ili 22 mm. Uzimalo se po šest uzoraka iz svake lezije, i to uglavnom duljine 22 mm, jer je kvaliteta uzorka dobivenog biopsijom širokom iglom to bolja što je igla šira i što je uzorak dulji. U dogovoru s patolozima uzimalo se po šest uzoraka iz svake lezije, iako je u ranijim istraživanjima bilo pokazano da su dovoljna samo tri uzorka.<sup>33</sup> Ako je radiolog siguran da je uzeo zadovoljavajući uzorak iz lezije, onda je čak dovoljan samo jedan uzorak.<sup>44</sup>

Nisu zabilježene teže komplikacije, a najčešće komplikacije biopsije širokom iglom pod UZ-kontrolom jesu krvarenje, bol i hematoma, a javljaju se u manje od 2% slučajeva.<sup>45</sup>

Preporuka je European Society for Mastology da biopsija treba biti učinjena u 80–90% lezija BI-RADS 4 i 5 kategorije prije planiranog kirurškog zahvata.<sup>46</sup> Danas su rijetko potrebne kirurške biopsije u svrhu postavljanja dijagnoze. Pokazano je da su u 70–80% kirurških biopsija ekscidirane lezije benigne prirode, a u 76–81% slučajeva nakon biopsije širokom iglom nije bio potreban kirurški zahvat.<sup>47</sup> Stoga se biopsijom širokom iglom može postići i znatna ušteda jer se trošak analize u centrima gdje se rabi biopsija širokom iglom umanjio za 40–58%. U usporedbi s kirurškom biopsijom biopsija širokom iglom kraće traje, ožiljak je minimalan i izuzetno je važno ne stvara se problem ožiljka kao kod kirurške biopsije, a koji kasnije stvara velike teškoće u analizi mamografskih i UZ nalaza. Godine 2005. na kongresu u San Antoniju (Breast Cancer Symposium) Edge i sur.<sup>48</sup> prezentirali su bolji ishod za bolesnice kojima su pošteno operirali dojku, a kod kojih je u sklopu preoperativne obrade bila učinjena biopsija širokom iglom u usporedbi s bolesnicama koje su išle na kiruršku biopsiju. U prvoj skupini bolesnicama je rjeđe trebala biti ponovljena kirurška ekscizija, jer je vjerojatnost postizanja negativnih resekcijskih rubova 92%, a kod bolesnica s kirurškom biopsijom vjerojatnost postizanja negativnih resekcijskih rubova iznosi 64%.<sup>49</sup>

Biopsija širokom iglom metoda je izbora za analizu lezija u dojci. To je sigurna, brza, točna i ekonomski prihvatljiva metoda za patohistološku analizu sumnjivih lezija u dojci. Ima veću osjetljivost od citološke punkcije, a u usporedbi s kirurškom biopsijom biopsija širokom iglom pristupačnija je, manje invazivna i jeftinija. Patohistološka analiza lezija dobivenih biopsijom širokom iglom umanjuje broj potrebnih kirurških biopsija, posebice kod benignih promjena. Kada se izvodi pod UZ kontrolom, nema ionizirajućeg zračenja. Kako bi se umanjila učestalost lažno negativnog nalaza, najvažnije je nakon tehnički ispravno provedenog postupka učiniti usporedbu radiološkog i patohistološkog nalaza te u slučaju nepodudarnosti odlučiti se za daljnji postupak, odnosno ili ponoviti biopsiju širokom iglom ili savjetovati kiruršku biopsiju. U slučaju patohistološki potvrđenih benignih promjena nužno je pratiti bolesnice kako bi se izbjegli eventualni daljnji lažno negativni nalazi. Biopsija širokom iglom znatno reducira broj kirurških biopsija kod benignih promjena, a kod malignih promjena omogućuje adekvatno planiranje kirurškog zahvata.

*Rad je napravljen u Kliničkom zavodu za dijagnostičku i intervencijsku radiologiju, KBC Zagreb.*

#### LITERATURA

1. O'Flynn EAM, Wilson ARM, Michell MJ. Image-guided breast biopsy: state-of-the-art. *Clin Radiol* 2010;65:259–70.
2. Pisano ED, Fajardo LL, Tsimikas J i sur. Rate of insufficient samples for fine-needle aspiration for nonpalpable breast lesions in a multicenter clinical trial: The Radiologic Diagnostic Oncology Group 5 Study. The RDOG5 investigators. *Cancer* 1998;82:679–88.
3. Zuiani C, Londero V, Del Frate C, Bazzocchi M. Biopsie citologiche. *Atti SIRM. Radiol Med (Torino)* 2004;107:48–52.
4. Di Loreto C, Puglisi F, Rimondi G i sur. Large core biopsy for diagnostic and prognostic evaluation of invasive breast carcinomas. *Eur J Cancer* 1996;32A:1693–700.
5. Puglisi F, Scalone S, Bazzocchi M i sur. Image-guided core breast biopsy: a suitable method for preoperative biological characterization of small (pT1) breast carcinomas. *Cancer Lett* 1998;133:223–9.
6. Liberman L, Smolkin JH, Dershaw DD i sur. Calcification retrieval at stereotactic, 11-gauge, directional, vacuum-assisted breast biopsy. *Radiology* 1998;208:251–60.
7. Pijnappel RM, van den Donk M, Holland R i sur. Diagnostic accuracy for different strategies of image-guided breast intervention in cases of non-palpable breast lesions. *Br J Cancer* 2004;90:595–600.

8. *American College of Radiology Breast Imaging Reporting and Data System Atlas (BI-RADS Atlas)*. Reston, Va: © American College of Radiology; 2003.
9. *NHS Non-operative Diagnosis Subgroup of the National Coordination Group for Breast Screening Pathology*. Guidelines for Non-operative Diagnostic Procedures and Reporting in Breast Cancer Screening. NHSBSP publication 50. Sheffield: NHS Cancer Screening Programmes; 2001, str. 32–45.
10. *Tabar L, Vitak B, Hsiu-Hsi TC, i sur.* Beyond randomized control trials: organized mammographic screening substantially reduces breast carcinoma mortality. *Cancer* 2001;91:1724–31.
11. *Zuiani C, Mazzarella F, Londero V, Linda A, Puglisi F, Bazzocchi M.* Stereotactic vacuum-assisted breast biopsy: results, follow-up and correlation with radiological suspicion. *Radiol Med* 2007; 112:304–17.
12. *Crystal P, Koretz M, Scharynsky S, Makarov V, Strano S.* Accuracy of sonographically guided 14-gauge core-needle biopsy: results of 715 consecutive breast biopsies with at least 2-year follow-up of benign lesions. *J Clin Ultrasound* 2005;33:47–52.
13. *Schoonjans JM, Brem RF.* Fourteen-gauge ultrasonographically guided large-core needle biopsy of breast masses. *J Ultrasound Med* 2001; 20:967–72.
14. Guidelines for non-operative diagnostic procedures and reporting in breast cancer screening, NHSBSP Publication 50. Sheffield: NHS Cancer Screening Programmes; 2001
15. *Houssami N, Ciatto S, Bilous M, Vezzosi V, Bianchi S.* Borderline breast core needle histology: predictive values for malignancy in lesions of uncertain malignant potential (B3). *Br J Cancer* 2007;96:1253–7.
16. *Dillon MF, McDermott EW, Hill AD, O'Doherty A, O'Higgins N, Quinn CM.* Predictive value of breast lesions of »uncertain malignant potential« and »suspicious for malignancy« determined by needle core biopsy. *Ann Surg Oncol* 2007;14:704–11.
17. *Elsheikh TM, Silverman JF.* Follow-up surgical excision is indicated when breast core needle biopsies show atypical lobular hyperplasia or lobular carcinoma in situ: a correlative study of 33 patients with review of the literature. *Am J Surg Pathol* 2005;29:534–43.
18. *Liberman L, Tornos C, Huzjan R, Bartella L, Morris EA, Dershaw DD.* Is surgical excision warranted after benign, concordant diagnosis of papilloma at percutaneous breast biopsy? *Am J Roentgenol* 2006; 186:1328–34.
19. *Darling ML, Smith DN, Lester SC i sur.* Atypical ductal hyperplasia and ductal carcinoma in situ as revealed by large-core needle breast biopsy: results of surgical excision. *Am J Roentgenol* 2000;175:1341–6.
20. *Carder PJ, Liston JC.* Will the spectrum of lesions prompting a »B3« breast core biopsy increase the benign biopsy rate? *J Clin Pathol* 2003; 56:133–8.
21. *Manfrin E, Mariotto R, Remo A i sur.* Benign breast lesions at risk of developing cancer – a challenging problem in breast cancer screening programs: five years' experience of the Breast Cancer Screening Program in Verona (1999–2004). *Cancer* 2009;115:499–507.
22. *Shaaban AM, Sloane JP, West CR i sur.* Histopathologic types of benign breast lesions and the risk of breast cancer: case-control study. *Am J Surg Pathol* 2002;26:421–30.
23. *Berg JC, Visscher DW, Vierkant RA i sur.* Breast cancer risk in women with radial scars in benign breast biopsies. *Breast Cancer Res Treat* 2008;108:167–74.
24. *O'Driscoll D, Britton P, Bobrow L, Wishart GC, Sinnatamby R, Warren R.* Lobular carcinoma in situ on core biopsy – what is the clinical significance? *Clin Radiol* 2001;56:216–20.
25. *Liberman L, Feng TL, Dershaw DD i sur.* US-guided core breast biopsy: use and cost effectiveness. *Radiology* 1998;208:717–23.
26. *Smith DN, Rosenfield Darling ML, Meyer JE i sur.* The utility of ultrasonographically guided large-core needle biopsy: results from 500 consecutive breast biopsies. *J Ultrasound Med* 2001;20:43–9.
27. *Buchberger W, Niehoff A, Obrist P, Retzl G, Dunser M.* Sonographically guided core needle biopsy of the breast: technique, accuracy and indications. *Radiologie* 2002;42:25.32.
28. *Berg WA, Berg AP, Loffe OB.* Initial success and frequency of rebiopsy after ultrasound-guided 14-gauge core breast biopsy. *Am J Roentgenol* 2003;180:10.
29. *Parker SH, Jobe WE, Dennis MA i sur.* US-guided automated large-core breast biopsy. *Radiology* 1993;187:507–11.
30. *Maniero MB, Koelliker SL, Lazarus E, Schepps B, Lee CH.* Ultrasound-guided large-core needle biopsy of the breast: frequency and results of repeat biopsy. *J Women Imag* 2002;4:52–7.
31. *Lieske B, Ravichandran D, Wright D.* Role of fine-needle aspiration cytology and core biopsy in the preoperative diagnosis of screen-detected breast carcinoma. *Br J Cancer* 2006;95:62–6.
32. *Parker SH, Burbank F, Jackman RJ i sur.* Percutaneous large-core breast biopsy: a multi-institutional study. *Radiology* 1994;193:359–64.
33. *Sauer G, Deissler H, Strunz K i sur.* Ultrasound guided large core needle biopsy of breast lesions: analysis of 962 cases to determine the number of samples of reliable tumour classification. *Br J Cancer* 2005; 92:231–5.
34. *Helbich TH, Mayr W, Schick S i sur.* Co-axial technique: approach to breast core biopsies. *Radiology* 1997;203:684–90.
35. *Cho N, Moon WK, Cha JH i sur.* Sonographically guided core biopsy of the breast: comparison of 14-gauge automated gun and 11-gauge directional vacuum assisted biopsy methods. *Korean J Radiol* 2005;6: 102–9.
36. *Dillon MF, Hill AD, Quinn CM i sur.* The accuracy of ultrasound, stereotactic, and clinical core biopsies in the diagnosis of breast cancer with analysis of false-negative cases. *Ann Surg* 2005;242:701–7.
37. *Memarsadeghi M, Pfarl G, Riedl C i sur.* Value of 14-gauge ultrasound-guided large-core needle biopsy of breast lesions: own results in comparison with literature. *Rof* 2003;175:374–80.
38. *Schulz-Wendtland R, Kramer S, Lang N, Bautz W.* Ultrasonic guided microbiopsy in mammary diagnosis: indications, technique and results. *Anticancer Res* 1998;18:2145–6.
39. *Youk JH, Kim EK, Kim MJ, Lee JY, Oh KK.* Missed breast cancers at US-guided core needle biopsy: how to reduce them. *Radiographics* 2007;27:79–94.
40. *Jackman RJ, Marzoni Jr FA.* Needle-localised breast biopsy: why do we fail? *Radiology* 1997;204:677–84.
41. *Lee CH, Philpotts LE, Horvath LJ, Tocino I.* Follow-up of breast lesions diagnosed as benign with stereotactic core-needle biopsy: frequency for mammographic change and false-negative rate. *Radiology* 1999; 212:189–94.
42. *Pfarl G, Helbich TH, Riedl CC i sur.* Stereotactic 11-gauge vacuum-assisted breast biopsy: validation study. *Am J Roentgenol* 2002;179: 1503–7.
43. *Liberman L.* Percutaneous imaging-guided core breast biopsy: state of the art at the millennium. *Am J Roentgenol* 2000;174:1191–99.
44. *Doyle JM, O'Doherty A, Coffey L i sur.* Can the radiologist accurately predict the adequacy of sampling when performing ultrasound-guided core biopsy of BIRADS category 4 and 5 lesions detected on screening mammography? *Clin Radiol* 2005;60:999–1005.
45. *Verkooijen HM, Peeters PH, Buskens E i sur.* Diagnostic accuracy of large-core needle biopsy for nonpalpable breast disease: a meta-analysis. *Br J Cancer* 2000;82:1017–21.
46. *Perry NM.* Quality assurance in the diagnosis of breast disease. EU-SOMA Working Party. *Eur J Cancer* 2001;37:159–72.
47. *Parker SH, Lovin JD, Jobe WE i sur.* Non-palpable breast lesions: stereotactic automated large-core biopsies. *Radiology* 1991;180:403–7.
48. *Edge S, RA O, EM L i sur.* Surgical biopsy to diagnose breast cancer adversely affects outcomes of breast cancer care: Finding from the National Comprehensive Cancer Network. The San Antonio Breast Cancer Symposium; 8–11. prosinca, 2005; San Antonio.
49. *Liberman L, LaTrenta LR, Dershaw DD.* Impact of core biopsy on the surgical management of impalpable breast cancer: another look at margins. *Am J Roentgenol* 1997;169:1464–5.

