

Klinička zapažanja

Clinical observations

VIDEOASISTIRANA EKSTIRPACIJA FIBROADENOMA DOJKE S NEPOSREDNIM OBOSTRANIM POVEĆANJEM DOJKI – PRIKAZ BOLESNICE

VIDEO-ASSISTED EXTIRPATION OF BREAST FIBROADENOMA WITH IMMEDIATE BILATERAL BREAST AUGMENTATION – A CASE REPORT

TUGOMIR GVERIĆ, KRISTINA ŠEMANJSKI, MARKO BARIĆ, ZRNKA ADANIĆ,
MILJANA PINTAR, BORIS ZDILAR, DUBRAVKO HULJEV, ZORAN KRSTONIJEVIĆ,
DINKO GORSKI, SNJEŽANA GVERIĆ-AHMETAŠEVIĆ*

Deskriptori: Tumori dojke – kirurgija; Fibroadenom – kirurgija; Povećanje dojke – metode; Endoskopija – metode; Videoasistirana kirurgija

Sažetak. *Pozadina:* Od sredine 1990-ih godina razvila se videoasistirana kirurgija dojke (VABS) za liječenje dobroćudnih i zloćudnih bolesti dojke. Prema studijama koje su provedene uglavnom u Japanu, ova je tehnika sigurna i lako se uči, a njezina je glavna prednost izvrstan kozmetički rezultat poslijeoperacijskog izgleda dojki koji se ne može postići standardnim kirurškim tehnikama. *Cilj:* Prikazati prvi slučaj videoasistirane kirurgije dojke u Hrvatskoj primijenjene u liječenju fibroadenoma dojke uz neposredno obostrano povećanje dojki. *Prikaz bolesnice:* Bolesnica u dobi od 39 godina primljena je u našu bolnicu radi elektivnog zahvata povećanja obiju dojki. Tom je prilikom upotrijebljena metoda videoasistirane ekstirpacije fibroadenoma kroz inframamarnu inciziju neposredno nakon koje je učinjeno obostrano povećanje dojki. *Zaključak:* VABS je izvediva uz očit kozmetički učinak i zbog tog postaje metoda izbora u kirurgiji dojke. Međutim, potrebno je steći daljnja iskustva u ovom području kako bismo adekvatnije mogli procijeniti ovu tehniku.

Descriptors: Breast neoplasms – surgery; Fibroadenoma – surgery; Breast implantation – methods; Endoscopy – methods; Video-assisted surgery

Summary. *Background:* Since mid 1990s video-assisted breast surgery (VABS) has been developed in the treatment of benign and malignant breast diseases. According to studies that are conducted mainly in Japan, this technique is safe, easy to learn and his main advantage is excellent cosmetic results on postoperative appearance of breasts that cannot be achieved with standard surgical procedures. *Objective:* To present a first case of video assisted breast surgery in Croatia applied to treatment of breast fibroadenoma and immediate bilateral breast augmentation. *Case report:* A 39 year old female patient was admitted to our hospital for elective procedure of breast augmentation. On this occasion video assisted extirpation of fibroadenoma was performed through inframammary incision and followed by immediate bilateral breast augmentation. *Conclusion:* VABS is feasible, cosmetic effects are evident and the VABS deserves attention as a possible surgical option in breast surgery. However further experience on this field must be gained and it remains to evaluate this technique on the additional studies.

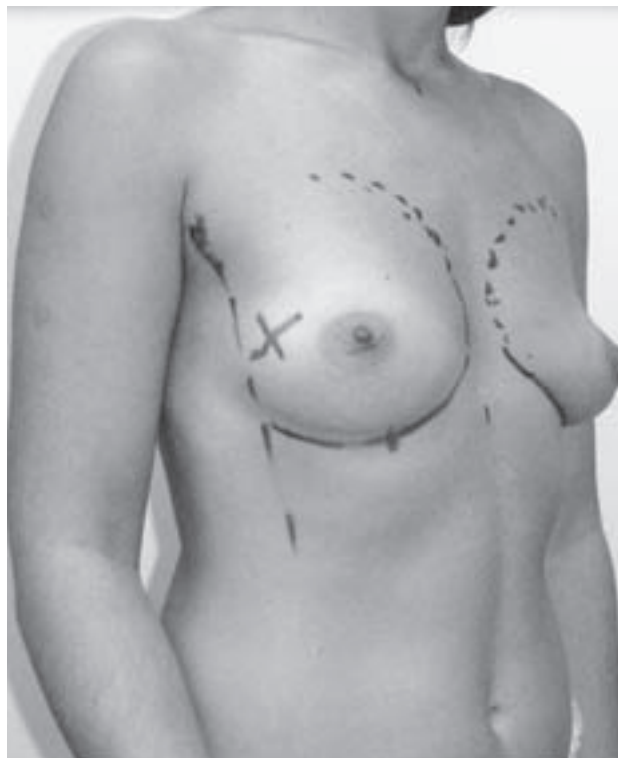
Liječ Vjesn 2011;133:96–98

Endoskopska kirurgija potvrdila je svoje mjesto u abdominalnoj kirurgiji te se laparoskopija pokazala dorašlom otvorenoj kirurgiji u liječenju raznih abdominalnih i torakalnih bolesti. Jedna je od glavnih prednosti endoskopske kirurgije što se izvodi kroz mali rez u neprimjetnom području. Estetika je u kirurgiji dojke dugo vremena bila zapostavljena unatoč često izraženoj zabrinutosti bolesnica zbog poslijeoperacijskog ožiljka i cjelokupnog izgleda dojki. Od 1992. godine endoskopska tehnika počela se primjenjivati i u kirurgiji dojke.¹ Videoasistirana kirurgija dojke (VABS) razvila se kao dio kozmetičke kirurgije te se najčešće primjenjuje pri operacijama povećanja dojki, a počela se primjenjivati i kod ekstirpacije izraslina dojki, supkutane mastektomije kod ginekomastije i disekcije aksile.² Poštedna videoasistirana kirurgija dojke (VA-BCS) razvijena je u Japanu sredinom 1990-ih za liječenje karcinoma dojke u ranom stadiju. Njezine tri glavne karakteristike su: stvaranje radnog prostora retrakcijskom metodom, izvođenje gotovo

svih kirurških postupaka kroz pojedinačan mali aksilarni incizijski otvor i istodobna rekonstrukcija dojki uz očuvanje prijeoperacijskog oblika dojke.³ Ovaj postupak može se iskoristiti za različite bolesti dojke uključujući velike dobroćudne tumore i proširene zloćudne bolesti bez zahvaćanja kože te valja očekivati da će postati jedan od standardnih operacijskih postupaka u liječenju karcinoma dojke.⁴


* Centar za plastičnu i rekonstrukcijsku kirurgiju, Klinička bolnica Sveti Duh, Zagreb (Tugomir Gverić, dr. med.; Kristina Šemanjski, dr. med.; Marko Barić, dr. med.; Zrnka Adanić, dr. med.; Miljana Pintar, dr. med.; Boris Zdilar, dr. med.; prim. mr. sc. Dubravko Huljev, dr. med.), Zavod za traumatologiju, Klinička bolnica Sveti Duh, Zagreb (Zoran Krstonijević, dr. med.; Dinko Gorski, dr. med.), Zavod za perinatologiju i intenzivno liječenje, Klinika za ženske bolesti i porode Medicinskog fakulteta, Klinički bolnički centar Zagreb (dr. sc. Snježana Gverić-Ahmetašević, dr. med.)

Adresa za dopisivanje: Dr. K. Šemanjski, Klinička bolnica Sveti Duh, Sveti Duh 64, 10000 Zagreb, e-mail: ksemanj@gmail.com
Primljeno 4. lipnja 2010., prihvaćeno 22. prosinca 2010.

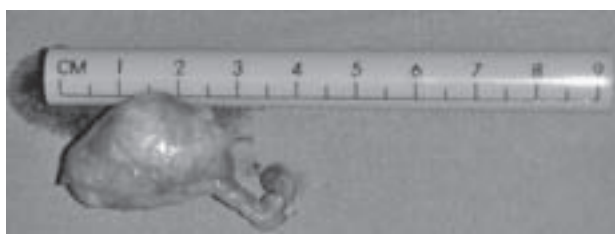


Slika 1. Prijeoperacijski izgled dojki, križićem je označena lokacija fibroadenoma

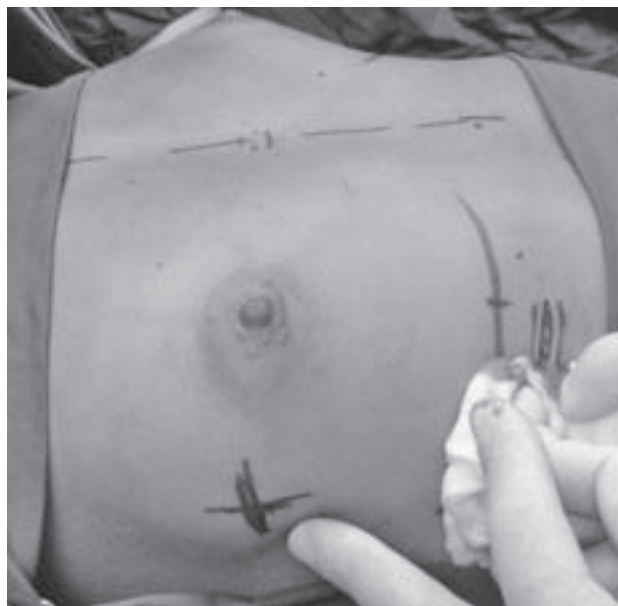
Figure 1. Preoperative appearance of breasts, location of fibroadenoma is marked by cross



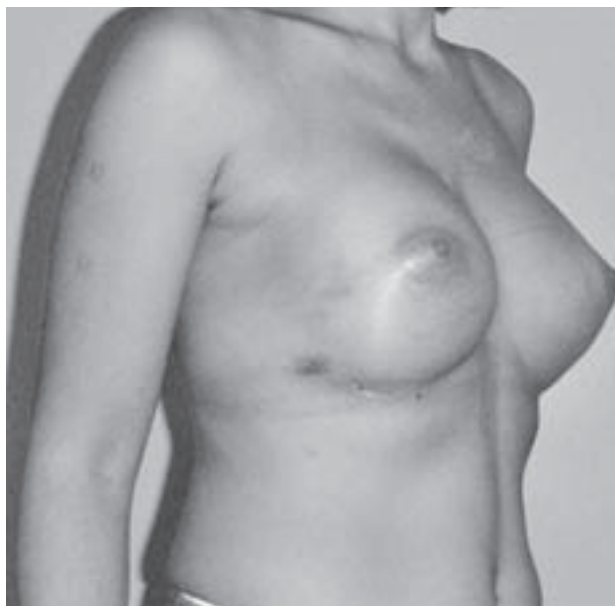Slika 3. Fibroadenom prikazan video kamerom intraoperativno
Figure 3. Fibroadenoma displayed by video camera intraoperatively



Slika 4. Ekstirpirani fibroadenom u cijelosti
Figure 4. Fibroadenoma extirpated »in toto«



Slika 2. Inframamarna incizija na desnoj dojci
Figure 2. Inframammary incision on the right breast



Slika 5. Poslijeoperacijski izgled dojki
Figure 5. Postoperative appearance of breasts

Prikaz bolesnice

Bolesnica u dobi od 39 godina primljena je u našu bolnicu radi obostranog povećanja dojki. Do tada nije teže bolovala niti je uzimala ikakve lijekove. Tijekom prijeoperacijske obrade ultrazvukom otkrivena je solidna, čvrsto ograni-

čena tumorska tvorba u gornjem vanjskom kvadrantu desne dojke (slika1). Citopunkcijom je dijagnosticiran fibroadenom te je bolesnici uz obostrano povećanje dojki predložena i ekspiracija fibroadenoma, na što je ona pristala. Bolesnici je dana standardna antibiotska profilaksa. Operacija je

učinjena u općoj anesteziji. Bolesnica je položena u ravan supinacijski položaj s rukama abduciranim do 90°. Video-monitor je postavljen s desne strane bolesnice (proizvođač Olympus Optical Co.) te je upotrijebljen ravan, rigidni endoskop promjera 5 mm. Operater je stajao s lijeve strane bolesnice, dok je asistent, koji je držao kameru, bio pozicioniran s njezine desne strane. Kroz učinjen pojedinačni inframamarni incizijski otvor dužine 5 cm (slika 2) postavljen je retraktor kojim se stvorio prostor za endoskopsku disekciju.⁵ Kroz taj se otvor pod videokontrolom uz pomoć konvencionalnih endoskopskih instrumenata učinila ekscizija fibroadenoma (slika 3). Ekscizirano tumorsko tkivo (slika 4) poslano je na patohistološku analizu. Potom je učinjeno povećanje dojki na tipičan način s pomoću silikonskih implantata. Implantat desne dojke uveden je kroz incizijski otvor kroz koji je eksciziran fibroadenom, a na lijevoj dojci također je učinjena inframamarna incizija za uvođenje implantata. Sama operacija u trajanju od 90 minuta protekla je bez komplikacija kao i rani poslijeoperacijski oporavak te je bolesnica otpuštena iz bolnice nakon 2 dana. Bolesnica je bila iznimno zadovoljna rezultatima opisanog zahvata (slika 5).

Rasprava

Provedene su brojne studije evaluacije VABS uglavnom u Japanu, Kini i Koreji koje su pokazale da je ova kirurška tehnika metoda izbora kako pri operacijskom liječenju dobroćudnih tako i zloćudnih tumora dojke, uz pritom zadovoljavajući estetski rezultat. Prednosti su smanjena dužina incizije kože, manje krvarenje i bolji cjelokupni ishod kirurškog zahvata. Tehnika je sigurna, iako se uči i dobro je prihvaćena od strane bolesnika.⁶⁻¹⁰ Liu i sur. proveli su studiju kojom su pokazali da VABS u liječenju dobroćudnih tumora dojke postiže kozmetske rezultate kakvi se ne mogu postići prijašnjim kirurškim tehnikama.

U slučaju svoje bolesnice odlučili smo se za videoasistiranu eksciziju fibroadenoma kako bismo izbjegli ožiljak

na gornjem vanjskom kvadrantu desne dojke koji bi bio neizbježan pri standardnoj kirurškoj tehnici. Iako je transaksilarni pristup također bio primjenjiv, odlučili smo se za inframamarnu inciziju kako bismo u kasnijem tijeku operacije mogli implantirati silikonske proteze.

Ovo je prvi slučaj VABS učinjene u Hrvatskoj. Zbog očiglednog kozmetskog učinka VABS zaslužuje pozornost kao jedna od metoda izbora u kirurgiji dojke. Međutim, potrebni su dugotrajnije iskustvo i dodatne studije kako bi se donijela konačna procjena ove tehnike.

LITERATURA

1. Hsien L, Chih-Kun H, Po-Chin Y i sur. Retromammary Approach for Endoscopic Resection of Benign Breast Lesions. *World J Surg DOI* 10.1007/s00268-009-0225-x.
2. Ho WS, Ying SY, Chan ACW. Endoscopic-assisted subcutaneous mastectomy and axillary dissection with immediate mammary prosthesis reconstruction for early breast cancer. *Surg Endosc* 2002;16:302-6.
3. Yamashita K, Shimizu K. Trans-axillary retro-mammary gland route approach of videoassisted breast surgery can perform breast conserving surgery for cancers even in inner side of the breast. *Chin Med J* 2008; 121(20):1960-4.
4. Tamaki Y, Tsukamoto F, Miyoshi Y, Tanji Y, Taguchi T, Noguchi S. Overview: video-assisted breast surgery. *Biomed Pharmacother* 2002;56 (Suppl 1):187-91.
5. Noguchi M, Inokuchi M. »Moving window« operation for breast-conserving surgery. *Breast Cancer DOI* 10.1007/s12282-009-0104-1.
6. Yamashita K, Shimizu K. Endoscopic Video-Assisted Breast Surgery: Procedure and Short Term Results. *J Nippon Med Sch* 2006;73(4): 193-202.
7. Yamashita K, Shimizu K. Reconstruction after Resection of More than 33% of the Breast. *J Nippon Med Sch* 2006;73(6):320-7.
8. Lee EK, Kook SH, Park YL, Bae WG. Endoscopy-assisted Breast-Conserving Surgery for Early Breast Cancer. *World J Surg* 2006;30:957-64.
9. Nakajima H, Fujiwara I, Mizuta N, Sakaguchi K, Hachimine Y, Magae J. Video-Assisted Skin-Sparing Breast-Conserving Surgery for Breast Cancer and Immediate Reconstruction with Autologous Tissue: Clinical Outcomes. *Ann Surg Oncol* 2009;16:1982-9.
10. Momeni A, Bannasch H, Torio-Padron N, Borges J, Stark GB. The application of endoscopy in aesthetic breast surgery. *Handchir Mikrochir Plast Chir* 2006;38(3):144-8.

MOŽE LI LACIDIPIN UZROKOVATI POREMEĆAJE OSJETA MIRISA? PRIKAZ BOLESNICE

CAN LACIDIPINE CAUSE SMELL DISORDERS? A CASE REPORT

ILEANA LULIĆ, IVOR KOVIĆ*

Deskriptori: Dihidropiridini – nuspojave; Blokatori kalcijevih kanala – nuspojave; Poremećaji osjeta mirisa – kemijski izazvani; Hipertenzija – farmakoterapija

Sažetak. Osjet mirisa ima važnu ulogu u održavanju dobre kvalitete života ljudi. Poremećaji ovog osjeta uključuju potpuni ili djelomični gubitak osjeta mirisa, iskrivljenu percepciju osjeta mirisa, kao i percepciju neugodnog mirisa, kada on objektivno nije prisutan. Lijekovi su manje čest uzrok poremećaja osjeta mirisa. U ovom radu predstavljen je slučaj bolesnice kod

* Ustanova za hitnu medicinsku pomoć Rijeka (Ileana Lulić, dr. med.), Istarski domovi zdravlja, Hitna medicinska pomoć Pazin (Ivor Ković, dr. med.)

Adresa za dopisivanje: Dr. I. Lulić, Ustanova za hitnu medicinsku pomoć Rijeka, Branka Blečića b.b., 51000 Rijeka, e-mail: ileanalulic@gmail.com
Primljeno 2. veljače 2010., prihvaćeno 17. siječnja 2011.