

## ANAPLASTIČNI KARCINOM ŠTITNJAČE U 17-GODIŠNJE BOLESNICE

PETAR IVANIŠEVIĆ, ZAVIŠA ČOLOVIĆ, VALDI PEŠUTIĆ-PISAC<sup>1</sup>, VESELIN ŠKRABIĆ<sup>2</sup>,  
MIRKO KONTIĆ i ZLATKO KLJAJIĆ

*Klinički bolnički centar Split, Sveučilište u Splitu, Medicinski fakultet, Klinika za bolesti uha, nosa i grla i kirurgiju glave i vrata, <sup>1</sup>Klinički zavod za patologiju, sudsku medicinu i citologiju i <sup>2</sup>Klinika za dječje bolesti, Split, Hrvatska*

Anaplastični karcinom štitnjače je jedan od četiri najmalignija tumora u čovjeka. Pojavljuje se u jednog do dva bolesnika na milijun ljudi u godini dana. U djece je iznimno rijedak. 17-godišnja bolesnica primljena je u Kliniku za bolesti uha, nosa i grla i kirurgiju glave i vrata u KBC-u Split zbog operacije štitnjače. Ranije joj je nađen nagli porast čvora lijevog režnja štitnjače. Preoperacijska obrada je upućivala na benignan karakter promjena. Napravljena je operacija *thyroidectomy totalis cum dissectione colli regionis VI et VII*. Intraoperacijski preparat lijevog režnja štitnjače je bio malignan. Potom se napravio i PET/CT. Nalaz je bio uredan. Bolesnica je upućena otorinolaringološko-onkološkom timu gdje se određuje adjuvantna radioterapija. Stadij bolesti prema TNM klasifikaciji bio je IVa. Godinu dana nakon operacije bolesnica je dobro, nema znakova bolesti. Ovaj prikaz slučaja je prilog dosadašnjim rijetkim spoznajama o anaplastičnom karcinomu štitnjače u osoba mlađe životne dobi u svijetu.

**Ključne riječi:** anaplastični karcinom štitnjače, mlađi bolesnici, terapija

**Adresa za dopisivanje:** Petar Ivanišević, dr. med.  
Klinički bolnički centar Split  
Klinika za bolesti uha, nosa i grla  
i kirurgiju glave i vrata  
Spinčićeva 1  
21 000 Split, Hrvatska  
Tel: +385 21 556410  
E-pošta: pivanisevic@kbsplit.hr

### UVOD

Anaplastični karcinom štitnjače je jedan od 4 najmalignija tumora u čovjeka. Pojavljuje se u jednog do dva bolesnika na milijun ljudi u godini dana (1). Anaplastični karcinom štitnjače čini manje od 2 % svih karcinoma štitnjače (2).

Pripada u nezrele, tj. slabo diferencirane karcinome štitnjače. Omjer žena i muškaraca je 2:1. Najčešća pojava je u dobi nakon 60. godine života. Manje od 10 % slučajeva otpada na bolesnike mlađe od 50 godina. U djece je iznimno rijedak.

Oko 50 % bolesnika razvije anaplastični karcinom od dobro diferenciranog karcinoma nakon dediferencijacije koja se uglavnom temelji na gubitku p53 onkoge-

nog supresora. Molekularni mehanizmi ove histološke transformacije za sada još nisu razjašnjeni (3). Odlikuje se brzim, difuznim ili nodularnim rastom, stvaranjem katkad bolne tumorske mase na vratu. Pokazuje sklonost infiltraciji u okolne organe, navlastito u traheju i jednjak. Može uzrokovati disfagiju, paralizu glasnica te opstrukciju dišnog puta (2).

Većina bolesnika u trenutku dijagnoze bolesti ima pozitivne metastaze u limfnim čvorovima vrata i udaljenim organima tijela.

Svi anaplastični karcinomi smatraju se stadijem T4 prema TNM klasifikaciji. T4a je intratireoidni anaplastični karcinom, T4b je anaplastični karcinom s ekstratireoidnom ekstenzijom, a T4c je anaplastični karcinom s udaljenim metastazama (4).

Prema nekim studijama bolesnikova dob, spol, veličina tumora, stupanj bolesti, leukocitoza, prisutnost akutnih lokalnih simptoma, multinodozna struma, diferenciranost karcinoma štitnjače, kirurška resekcija i multimodalna terapija utječu na preživljenje bolesnika (2). Medijan preživljavanja je šest mjeseci. Manje od 20 % bolesnika preživi jednu godinu od dijagnoze (5).

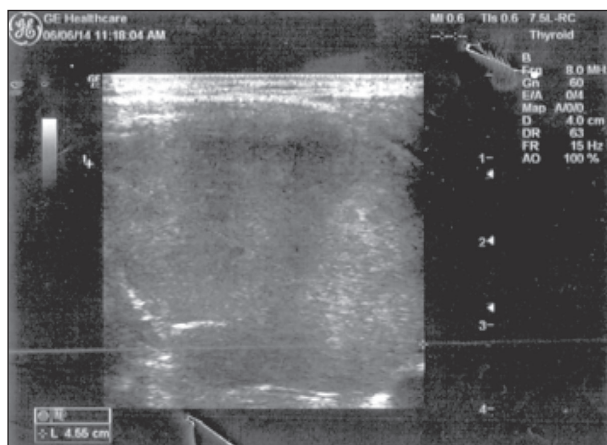
S obzirom da je to rijedak i vrlo zloćudan, optimalno liječenje je za sada limitirano (1). Liječenje je najčešće palijativno u pokušaju da se bolesnika riješi lokalnih kompresijskih simptoma u vratu (6). Operacija i/ili radioterapija su izbori liječenja slučajeva T4a i T4b u kombinaciji s kemoterapijom (3).

Cilj rada je prikazati vrlo rijedak slučaj, bolesnicu mlađe dobi s anaplastičnim karcinomom štitnjače koja je prije pojave metastaza i širenja karcinoma na okolne organe uspješno operirana te liječena radioterapijom.

### PRIKAZ BOLESNICE

17-godišnja bolesnica javila se u Kliniku za bolesti uha, nosa i grla i kirurgiju glave i vrata KBC-a Split. Razlog hospitalizacije bio je operacija štitnjače u endotrahealnoj anesteziji.

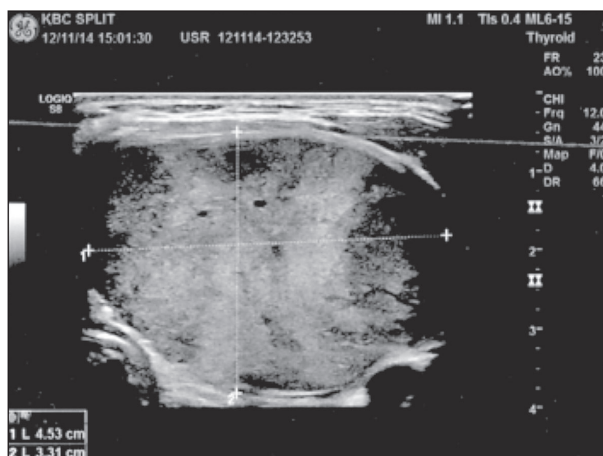Dvije godine prije operacije dijagnosticiran joj je Hashimotov tireoiditis, s čvorom benigne pojavnosti od 12 mm u lijevom režnju štitnjače. Od dijagnoze je u eutireozu. Dvije godine je promatrana u vanjskim ustanovama, a šest mjeseci prije operacije nađen je nagli porast čvora i lijevog režnja štitnjače (sl. 1).



Sl. 1. Ultrazvuk štitnjače 6 mjeseci prije operacije, nagli porast lijevog režnja štitnjače

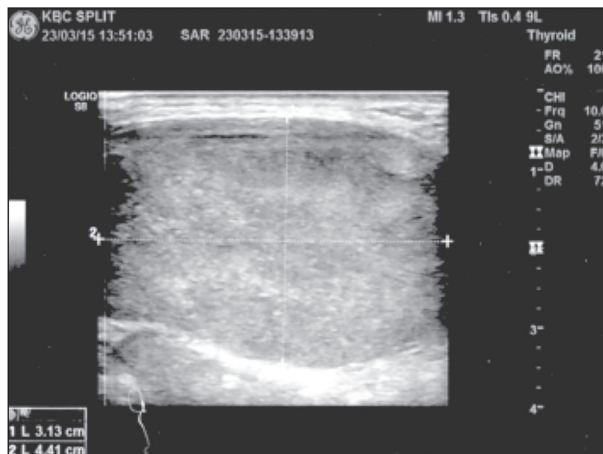
Napravljena je citološka punkcija, nalaz ukazuje u prilog limfomatozne strume s proliferacijom i atipijom tireocita. S tim nalazima bolesnica dolazi u Split pedijatru.

Pedijatar je napravio ultrazvuk štitnjače i našao da je struktura lijevog režnja homogena-izoehoična i mjeri 5,29 x 4,53 x 3,31 cm (sl. 2). S obzirom na veličinu čvora u lijevom režnju kao i veličinu lijevog režnja i nalaz citološke punkcije pedijatar indicira kirurško odstranjenje lijevog režnja štitnjače *in toto* s PHD analizom *ex tempore*.



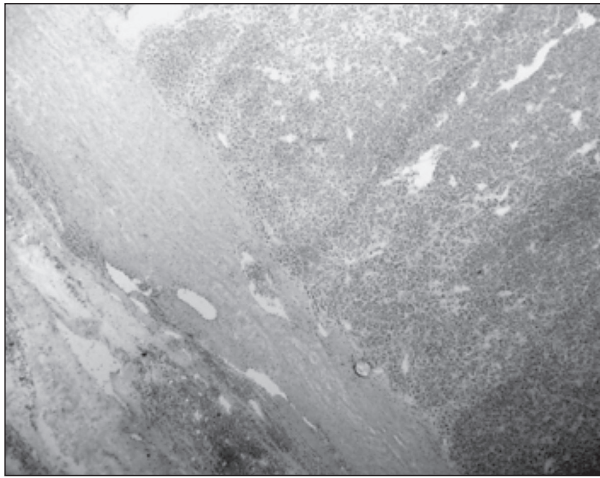
Sl. 2. Ultrazvuk štitnjače 4 mjeseca prije operacije, dimenzije lijevog režnja su 5,29 x 4,53 x 3,31 cm

Bolesnica je primljena u Kliniku za bolesti uha, nosa i grla i kirurgiju glave i vrata te joj se napravi kontrolni ultrazvuk štitnjače. Ultrazvuk štitnjače je pokazao da lijevi režanj izgleda kao da je u potpunosti zahvaćen tvorbom, mjeri oko 6,0 x 4,4 x 3,1 cm, tvorba je inhomogena i dobro vaskularizirana (sl. 3).



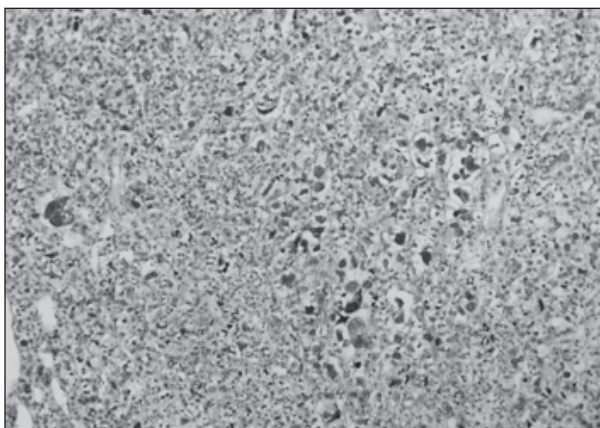
Sl. 3. Kontrolni ultrazvuk štitnjače, lijevi režanj izgleda kao da je u potpunosti zahvaćen tvorbom

Idući dan se napravila operacija *thyroidectomy totalis cum dissectione colli regionis VI et VII*. Intraoperacijski preparat tkiva lijevog režnja štitnjače prema nalazu patologa bio je malignan zbog nalaza invazije tumorskog tkiva u krvne žile čahure (sl. 4).



Sl. 4. Na intraoperacijskom preparatu vidi se vaskularna invazija

Na trajnom PHD-u našlo se da je lijevi režanj bio veličine 6,0 x 5,5 x 3,0 cm, a veličina tumora 5,8 x 5,0 x 2,5 cm. Patohistološki se vidjelo da je čahura tumora bila na više mjesta infiltrirana te se također našlo invaziju tumorskog tkiva u krvne žile čahure. Tumorsko tkivo bilo je dijelom građeno od trabekula folikularnih stanica koje su se mjestimice dediferencirale prema inzularnoj komponenti sa stvaranjem otočića relativno uniformnih stanica s brojnim mitozama. Većim dijelom se tumor dediferencirao prema anaplastičnoj komponenti u kojoj su dominirale bizarne anaplastične stanice naglašene polimorfije izmiješane s orijaškim multinuklearnim stanicama koje podsjećaju na osteoklaste (sl. 5). Bile su prisutne brojne mitoze od kojih su većina patološke. Tumorsko tkivo bilo je u dijelu bolje diferencirane komponente pozitivno na tireoglobulin i TTF-1, a u anaplastičnom dijelu na citokeratin.

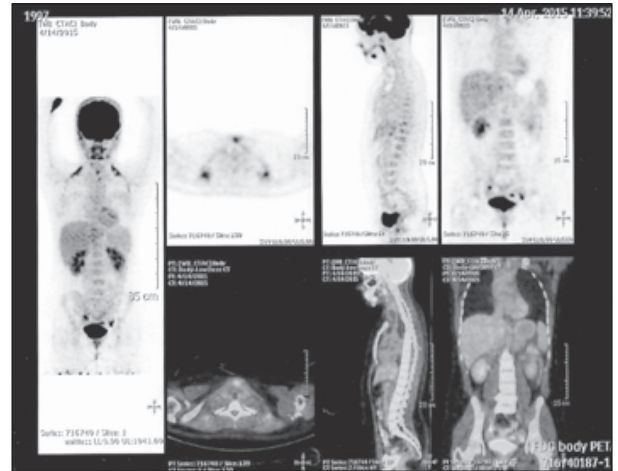


Sl. 5. Na trajnom patohistološkom nalazu histološki tip je anaplastični karcinom

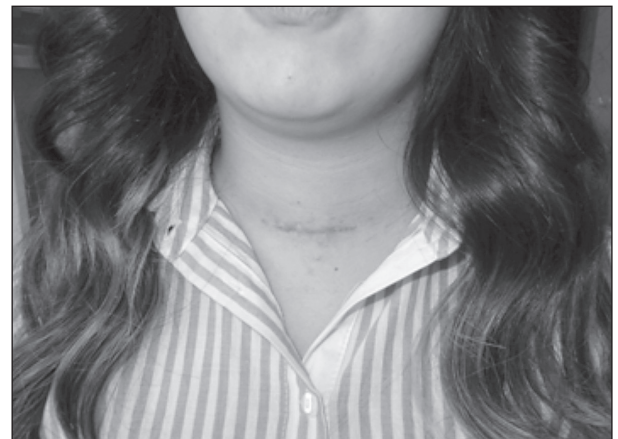Disektati regije VI i VII bili su histološki bez patoloških promjena.

Napravio se PET/CT, nalaz je bio uredan (sl. 6). Stadij bolesti bio je IVa po TNM klasifikaciji.

Bolesnica je upućena otorinolaringološko-onkološkom timu gdje se određuje adjuvantna radioterapija (sl. 7). Bolesnica je dobila 60 Greja u 30 frakcija, 3D konformalnom tehnikom zračenja u razdoblju od 44 dana.



Sl. 6. PET/CT nalaz nakon operacije je uredan



Sl. 7. Bolesnica nakon operacije

## RASPRAVA

Pregledom literature u svijetu postoji samo nekoliko slučajeva anaplastičnog karcinoma štitnjače u osoba mlađe životne dobi. Posebno zanimljiv je prikaz slučaja Pichardo-Lowdena i sur. u kojem se opisuje žena od 26 godina s anaplastičnim karcinomom štitnjače veličine 3,5 cm u lijevom režnju, koja je više od dvije godine koliko je praćena nakon operacije, bila bez bolesti (7). To ukazuje da preživljenje može biti duže od prije navedenog. Jocham i sur. opisuju studiju koja je obuhvaćala razdoblje od 1974. do 1992. godine, gdje je dijete u dobi do 16 godina s anaplastičnim karcinomom štitnjače, koje je operirano, umrlo za nekoliko mjeseci od postavljene dijagnoze (8). Szalecki i sur. prikazuju



slučaj 14-godišnjeg dječaka s anaplastičnim karcinomom štitnjače koji nije reagirao na terapiju ((9). Piciu i sur. su analizirali povijesti bolesti 72 djece u dobi 8-18 godina s karcinomom štitnjače u razdoblju od 1991. do 2010. godine. Pronašli su jedno dijete s anaplastičnim karcinomom štitnjače čija je obitelj odbila bilo kakvu vrstu liječenja, te je dijete umrlo prije prve godine praćenja (10).

U našem prikazu slučaja bolesnica je sada godinu dana od operacije dobro, nema znakova bolesti.

## ZAKLJUČAK

Ovaj prikaz slučaja je prilog dosadašnjim rijetkim spoznajama o anaplastičnom karcinomu štitnjače u osoba mlađe životne dobi u svijetu. S obzirom na količinu dostupnih podataka vidi se da su potrebna daljnja istraživanja i praćenje kao i adekvatna terapija takvih bolesnika.

## L I T E R A T U R A

1. Lo TE, Jimeno CA, Paz-Pacheco E. Anaplastic thyroid Cancer: Experience of the Philippine General Hospital. *Endocrinol Metab (Seoul)* 2015; 30: 195-200.

2. Genden EM, Varvares MA. *Head and neck cancer: An evidence-based team approach*. New York: Thieme, 2008, 99.

3. Ursino S, Fiorica F, Stefanelli A i sur. Anaplastic thyroid cancer: a case report of a long term survival patient and review of literature data. *Eur Rev Med Pharmacol Sci* 2014; 18: 1368-72.

4. Smallridge RC, Ain KB, Asa SL i sur. American thyroid association anaplastic thyroid cancer guidelines taskforce. *Thyroid* 2012; 22: 1104-39.

5. Abe I, Karasaki S, Matsuda Y i sur. Case report: Complete remission of anaplastic thyroid carcinoma after concomitant treatment with docetaxel and radiotherapy. *Epub2015Feb18*.

6. Revannasiddaiah S, Madabhavi I, Bodh A, Thakur P, Sharma M. Metronomic chemotherapy in anaplastic thyroid carcinoma: A Potentially Feasible Alternative to Therapeutic Nihilism. *Indian J Palliat Care* 2015; 21: 245-49.

7. Pichardo-Lowden A, Durvesh S, Douglas S, Todd W, Bruno M, Goldenberg D. Anaplastic thyroid carcinoma in a young woman: a rare case of survival. *Thyroid* 2009; 19: 775-9.

8. Jocham A, Joppich I, Hecker W, Knorr D, Schwarz HP. Thyroid carcinoma in childhood: management and follow up of 11 cases. *Eur J Pediatr* 1994; 153: 17-22.

9. Szalecki M, Nawrotek J, Lange D i sur. Anaplastic thyroid carcinoma in a 14-year-old boy. *Endocrinol Diabetol Chor Prezemiany Materii Wieku Rozw* 2005; 11: 43-6.

10. Piciu D, Piciu A, Irimie A. Thyroid cancer in children: a 20-year study at a Romanian oncology institute. *Endocr J* 2012; 59: 489-96.

## SUMMARY

### ANAPLASTIC THYROID CARCINOMA IN A 17-YEAR-OLD FEMALE PATIENT

P. IVANIŠEVIĆ, Z. ČOLOVIĆ, V. PEŠUTIĆ-PISAC<sup>1</sup>, V. ŠKRABIĆ<sup>2</sup>, M. KONTIĆ and Z. KLJAJIĆ

*Split University Hospital Center, School of Medicine, University of Split, <sup>1</sup>Clinical Department of ENT and Head and Neck Surgery, <sup>2</sup>Clinical Department of Pathology and <sup>3</sup>Clinical Department of Pediatrics, Split, Croatia*

Anaplastic carcinoma of thyroid gland is one of the four most malignant tumors in humans. It appears in one or two patients per million per year. It is very rare in children. A 17-year-old female patient was admitted to the Clinical Department of ENT and Head and Neck Surgery, Split University Hospital Center, for thyroid gland surgery due to rapid growth of a node in the thyroid gland left lobe. Preoperative examination indicated benign nature of changes. Total thyroidectomy with levels VI and VII neck dissection was done. Intraoperative slide of the left lobe was malignant. Positron emission tomography and computed tomography were also done. The finding was negative. The patient was examined by an ENT-oncology team and juvenile radiotherapy was administered. It was found to be carcinoma stage IVa according to TNM classification. One year after the operation, the patient was well and had no signs of illness. This case report is a contribution to the existing but scarce knowledge of anaplastic carcinoma of thyroid gland in young patients in the world.

**Key words:** case report, anaplastic thyroid carcinoma, young patients, therapy