

Dijagnostika i kirurško liječenje malrotacije crijeva u bolesnice sa sindromom Cornelia de Lange

Marija Vidaković¹, Sanda Huljev Frković¹, Vinka Barbarić Babić², Suzana Sršen Medančić³,
Marijan Frković¹, Davor Begović¹

Prikazujemo žensko dojenče s fenotipskim karakteristikama sindroma Cornelia de Lange kod kojeg je dokazana i uspješno kirurški liječena pridružena malrotacija crijeva. Svrha je rada upozoriti na činjenicu da malrotacija crijeva, iako ne pripada skupini učestalih simptoma sindroma Cornelia de Lange, ne smije biti izostavljena u diferencijalnoj dijagnostici gastrointestinalnih tegoba u navedenih bolesnika.

Ključne riječi: de Lange sindrom; kongenitalne abnormalnosti

UVOD

Sindrom Cornelia de Lange (CdLS) prvi put je opisao nizozemski anatom *Vrolik* 1849. godine. Početkom 20. stoljeća nizozemska pedijatričarka *Cornelia de Lange* opisala je dvije djevojčice sličnog izgleda te to stanje nazvala *typus degenerativus amstelodamensis* (1). CdLS se javlja u općoj populaciji s učestalošću oko 1:50 000 živorođene djece (2). Karakterizira ga specifična dismorfija lica, zaostatak u rastu, malformacije udova te različit stupanj razvojnog zaostajanja. Fenotipska ekspresija je varijabilna. Bolesnici često imaju simptome vezane za gastrointestinalni sustav, većinom u smislu gastroezofagealnog refluksa. Malrotacija crijeva javlja se u 2% bolesnika s ovim sindromom (1).

PRIKAZ BOLESNIKA

Naša bolesnica je treće dijete zdravih roditelja koji nisu u krvnom srodstvu, dvije starije sestre su zdrave. Svi članovi obitelji su neupadljivog fenotipa. Rođena je u 37. tjednu gestacije, prirodnim putem, plodova voda mekonijiska. Rodna masa bila je 2450 grama, rodna duljina 46 cm, a opseg glave 30 cm. Indeks vitalnosti prema APGAR-ovoj 10/10. Odmah nakon porođaja uočene su tipične kraniofacijalne karakteristike sindroma Cornelia de Lange: mikrocefalija, sinofris, naglašene obrve, duge trepavice, malen nos, antevertirane nosnice, izravnat filtrum, tanka gornja usnica, spuštenu usni

kutovi, mala brada (slika 1). Uz kraniofacijalnu dismorfiju prisutne su anomalije gornjih i donjih ekstremiteta: polidaktilija lijeve šake, na desnoj šaci niska insercija i radialna devijacija V. prsta (slika 2), na lijevom stopalu veći razmak između I. i II. prsta, oba stopala su u *varus* položaju, onemogućena potpuna ekstenzija lijevog koljena. Prisutna naglašena dlakavost tijela. Zbog šuma nad prekordijem učinjen je ultrazvuk srca kojim je verificirana pulmonalna stenoza (gr. 40-45 mmHg) i otvoreni foramen ovale. U djetetovom neurološkom statusu dominirao je hipertonus, a ultrazvučnom pretragom mozga nađeno je krvarenje u oba nukleusa kaudatusa i periventrikulska hiperehogenost mozgovine. Oftalmološkim pregledom u dobi od 5 tjedana verificirana su stražnja kortikalna zamućenja leće te ptoza gornjih vjeđa. Klasičnom kariotipizacijom nađen je normalan ženski kariotip 46,XX. Uz klasičnu kariotipizaciju učinjena je i *fluorescentna in situ* hibridizacija kulture periferne krvi kojom su isključene promjene 3q26, 3q27, 5q31q33.1 i Xq13.2. U pla-

¹ Klinički bolnički centar Zagreb, Klinika za pedijatriju

² Klinički bolnički centar Zagreb, Klinički zavod za dijagnostičku i intervencijsku radiologiju

³ Klinički bolnički centar Zagreb, Klinika za kirurgiju, Zavod za dječju kirurgiju

Adresa za dopisivanje:

Sanda Huljev Frković, dr. med., Klinički bolnički centar Zagreb, KBC Rebro, Kišpatičeva 12, 10 000 Zagreb, e-mail: sanda.huljev@gmail.com

Primljeno/Received: 20. 4. 2016., Prihvaćeno/Accepted: 21. 6. 2016.

nu je dodatna genetička obrada: kromosomski microarray te molekularna dijagnostika.

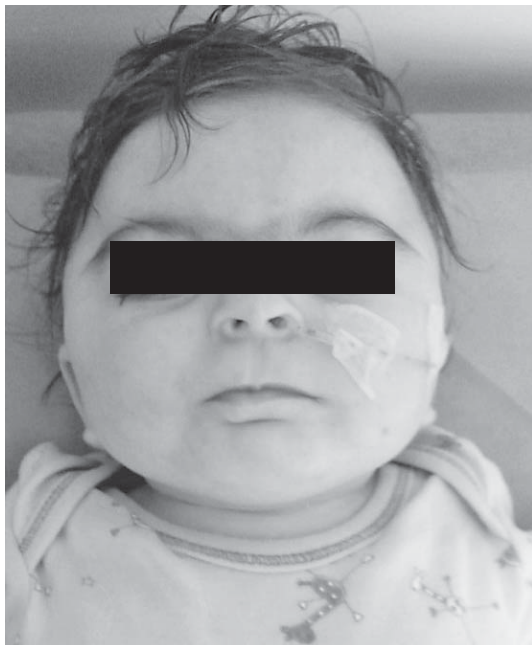Od rođenja dijete slabije tolerira peroralni unos hrane uz povremene smetnje pasaže i distenziju trbuha. Na obavljenim rendgenogramima abdomena od početka je prisutna distenzija vijuga crijeva u lijevom hemiabdomenu, a plin u desnom hemiabdomenu je oskudniji na svim snimkama. U dobi od mjesec dana učinjena je pasaža crijeva kojom je dokazana potpuna malrotacija i nefiksacija crijeva (Slike 3 i 4). U konzultaciji s dječjim kirurgom indicirano je operativno liječenje. U dobi od nepuna tri mjeseca obavljena je operacija prema Laddu, intraoperativno je nađen desno od medijalne linije položen Treitzov ligament, cekum visoko u medijalnoj liniji, a ostatak debelog crijeva se nalazio lijevo. Postoperativni oporavak je protrahuran uz produljenu mehaničku

ventilaciju. Postupno je uvedena enteralna prehrana koju dijete dobro podnosi, hrani se uglavnom naogastričnom sondom, nakon nekoliko tjedana započeto je hranjenje na usta.

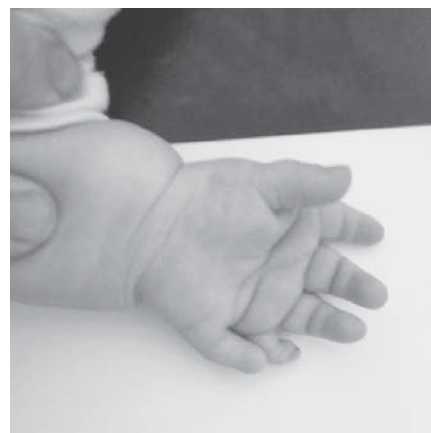RASPRAVA

Sindrom Cornelia de Lange je genetički uvjetovani, multistavni poremećaj koji karakteriziraju zaostatak u rastu, intelektualne poteškoće, gastroezofagealna disfunkcija i druge karakteristike koje uključuju anomalije gornjih ekstremiteta, srčane, očne i genitourinarne anomalije te karakterističan izgled lica uz pojačanu dlakavost. CdLS je genetički heterogen: uzrokovan je mutacijama gena *NIPBL* (oko 60% slučajeva), *SMC1A* (oko 5%), *HDAC8* (oko 4%), *SMC3* (1-2%), *RAD21* (<1%). Većina oboljelih ima *de novo* heterozigotnu mutaciju gena *NIPBL*, a manje od 1% pojedinaca s *NIPBL* vezanim CdLS-om ima jednog pogođenog roditelja. Sumnja na CdLS postavlja se na temelju kliničkih karakteristika, a dijagnoza se potvrđuje molekularnom dijagnostikom. Prema fenotipskim karakteristikama i genima koji su zahvaćeni u bazi „*Online Mendelian Inheritance in Man*“ (OMIM) ovaj je poremećaj klasificiran u 5 tipova (3). Najčešći je CdLS tip 1 koji je uzrokovan patogenim varijantama gena *NIPBL* na kromosomu 5p13 i obično je povezan s klasičnim fenotipskim karakteristikama, premda su patogene varijante ovog gena nađene i u pojedinaca s blažim kliničkim fenotipom. Tipovi 3 i 4, uzrokovani mutacijama u genima *SMC3* i *RAD21*, imaju obično blaži fenotipski izričaj (4, 5). CdLS tip 2 i 5 su X vezani poremećaji, bez anomalija udova, iako se opisuju manje šake u odnosu na opću populaciju. U CdLS tipu 5 zamijećena su i neka specifična fenotipska obilježja: usporeno zatvaranje fontanele, hipertelorizam sa ili bez telekantusa, skriven gornji kapak, zaobljen vršak nosa, *nevus flammeus* i anomalije zuba (6).

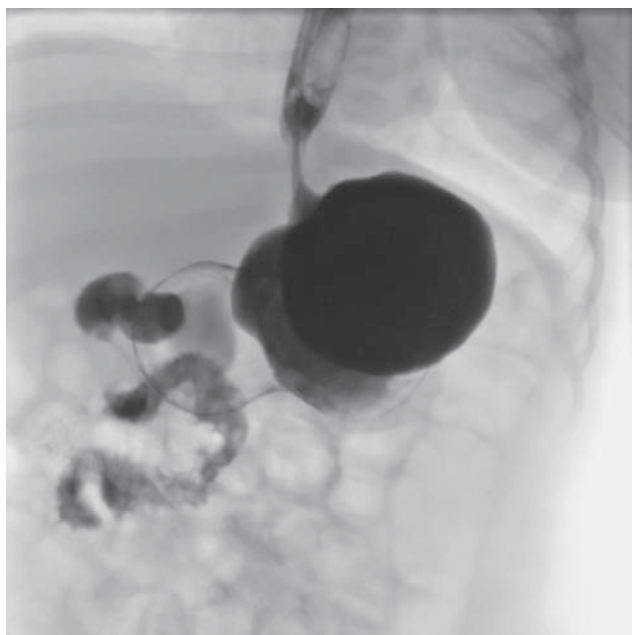
Postoje određeni poremećaji kao što su Frynssov sindrom, fetalni alkoholni sindrom te neki kromosomski poremećaji kao



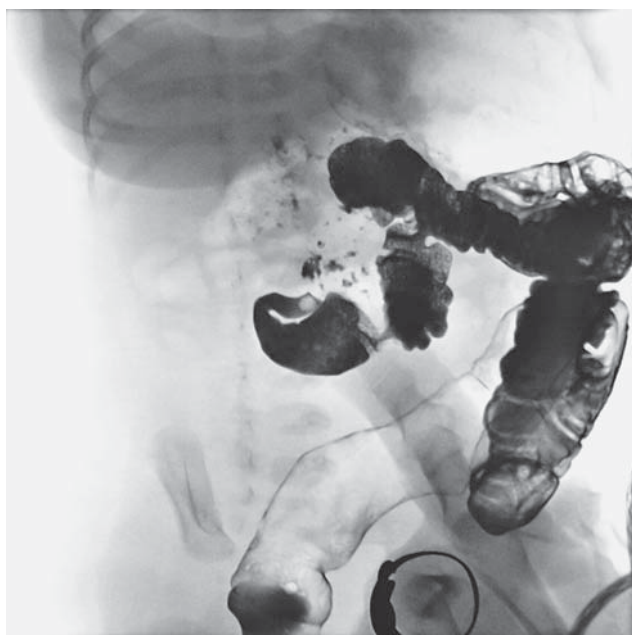SLIKA 1. Karakterističan izgled bolesnika sa sindromom Cornelia de Lange



SLIKA 2. Anomalije šaka



SLIKA 3. Pasaža crijeva (barij) - duodenum i početno tanko crijevo desno od medijalne linije



SLIKA 4. Pasaža crijeva (barij) - medijalni položaj cekuma, kolon u cijelosti u lijevom hemiabdmenu

što su parcijalna duplikacija 3q, delecija kromosoma 2q31 (slični redukcijski defekti udova), koji dijele određene kliničke karakteristike s CdLS-om i diferencijalno dijagnostički o njima treba razmišljati. Stoga je u naše bolesnice, radi potvrde dijagnoze i pravilnog genetičkog informiranja obitelji, započeta genetička obrada molekularnom dijagnostikom.

Kraniofacijalne karakteristike, koje se nalaze kod više od 95% oboljelih, najkorisnije su kod postavljanja dijagnoze, a čine ih: mikrobrahicefalija, sinofris, duge, guste trepavice, nisko

položene, posteriorno rotirane i/ili dlakave uške zadebljanog heliksa, udubljen ili široki korijen nosa s antevertiranim nosnicama, dugi, glatki filtrum, visoko položeno nepce s rascjepom u 30% slučajeva, maleni, široko razmaknuti zubi, mikrognatija i kratki vrat (1). Naša bolesnica ima karakteristični izgled lica na osnovi kojeg je neposredno nakon rođenja postavljena dijagnoza sindroma. Djetetova rodna masa je bila na 10. c, a dužina 3.-10.c, što se i opisuje kao jedna od karakteristika sindroma koja se nalazi u više od 95% oboljelih (1, 2). Karakteristike sindroma su i abnormalnosti ekstremiteta koje uglavnom zahvaćaju one gornje, a mogu biti simetrične i asimetrične, od teških redukcijskih defekata s potpunim nedostatkom podlaktice do različitih oblika oligodaktilije. Naša bolesnica ima anomalije lakšeg stupnja, koje zahvaćaju gornje i donje ekstremitete, na lijevoj šaci ima polidaktiliju koja se opisuje kod manjeg broja bolesnika s ovim sindromom (6%) (7). Prema podatcima iz literature bolesnici s ovim sindromom u oko 25% slučajeva imaju prirođenu srčanu grješku. Naša bolesnica ima stenozu pulmonalne valvule srednje teškog stupnja, koja se opisuje kao jedna od pridruženih anomalija kardiovaskularnog sustava u CdLS-u (1, 7). Ptoza gornjih vjeđa jedan je od oftalmoloških simptoma u ovom sindromu, javlja se u oko polovice oboljelih. Kortikalna mrena kod pacijenata javlja se kao jedna od brojnih drugih oftalmoloških karakteristika CdLS-a (8). Gastroezofagealni refluks (GER) nalazi se kod gotovo svih bolesnika s ovim sindromom (1, 7). Stenoza pilorusa javlja se kod 4% bolesnika i najčešći je uzrok perzistentnog povraćanja u novorođenačkom razdoblju. Druge abnormalnosti gastrointestinalnog sustava uključuju malrotaciju crijeva (2%) i kongenitalnu dijafragmalnu herniju (1%). U literaturi su opisani pojedinačni slučajevi volvulusa cekuma, vrlo rijetkog uzroka intestinalne opstrukcije, koji kod bolesnika s CdLS-om nastaje zbog inkompletne fiksacije cekuma (9). Naša bolesnica od novorođenačke dobi ima povremene smetnje u pasaži crijeva te distenziju trbuha, zbog čega je obavljena radiološka obrada. Pasažom crijeva dokazana je potpuna malrotacija i nefiksacija crijeva. U konzultaciji s dječjim kirurgom indicirano je operativno liječenje, pa je u dobi od nepuna tri mjeseca učinjena Laddova operacija. Schrier i sur. su 2011. godine opisali dojenče s CdLS-om s respiratornim simptomima i lošom oksigenacijom, koji su uzrokovani povećanim intraabdominalnim tlakom zbog perforacije crijeva. Na obdukciji je nađena malrotacija crijeva. Prema našim spoznajama u literaturi je dosad opisano nekoliko slučajeva abnormalnosti u rotaciji i fiksaciji crijeva kod bolesnika s ovim sindromom. Gastrointestinalni volvulus/opstrukcija (GIVO) ima značajan udio u ranim smrtnim ishodima bolesnika sa sindromom Cornelia de Lange, zbog čega je važno pravodobno prepoznati opstrukciju kod bolesnika s promjenama u ponašanju, mentalnom statusu i simptomima od strane probavnog sustava (10).

Iako ne pripada skupini učestalih očitovanja sindroma Cornelia de Lange, malrotacija crijeva ne smije biti izostavljena u diferencijalnoj dijagnostici gastrointestinalnih tegoba u navedenih bolesnika.

NOVČANA POTPORA/FUNDING

Nema/None

ETIČKO ODOBRENJE/ETHICAL APPROVAL

Nije potrebno/None

SUKOB INTERESA/CONFLICT OF INTEREST

Autori su popunili *the Unified Competing Interest form* na www.icmje.org/coi_disclosure.pdf (dostupno na zahtjev) obrazac i izjavljuju: nemaju potporu niti jedne organizacije za objavljeni rad; nemaju financijsku potporu niti jedne organizacije koja bi mogla imati interes za objavu ovog rada u posljednje 3 godine; nemaju drugih veza ili aktivnosti koje bi mogle utjecati na objavljeni rad./All authors have completed the *Unified Competing Interest form* at www.icmje.org/coi_disclosure.pdf (available on request from the corresponding author) and declare: no support from any organization for the submitted work; no financial relationships with any organizations that might have an interest in the submitted work in the previous 3 years; no other relationships or activities that could appear to have influenced the submitted work.

LITERATURA

1. Deardorff M. A., Noon S. E., Krantz I. D. Cornelia de Lange Syndrome. GeneReviews® [Internet]; Initial Posting: September 16, 2005; Last Update: January 28, 2016.
2. Barisic I., Tokic V., Loane M., et al.; EUROCAT Working Group. Descriptive epidemiology of Cornelia de Lange syndrome in Europe. *Am J Med Genet A*. 2008 Jan 1;146A(1):51-9.
3. <http://www.omim.org/phenotypicSeries/PS122470>
4. Deardorff M. A., Kaur M., Yaeger D., et al. Mutations in cohesin complex members SMC3 and SMC1A cause a mild variant of Cornelia de Lange syndrome with predominant mental retardation. *Am. J. Hum. Genet.* 80: 485-494, 2007.
5. Deardorff MA, Wilde JJ, Albrecht M, et al. RAD21 mutations cause a human cohesinopathy. *Am J Hum Genet.* 2012 Jun 8;90(6):1014-27. doi: 10.1016/j.ajhg.2012.04.019.
6. Kaiser FJ, Ansari M, Braunholz D, et al. Loss-of-function HDAC8 mutations cause a phenotypic spectrum of Cornelia de Lange syndrome-like features, ocular hypertelorism, large fontanelle and X-linked inheritance. *Hum Mol Genet.* 2014;23:2888-900. doi: 10.1093/hmg/ddu002.
7. Kline A. D., Grados M., Sponseller P., et al. Natural history of aging in Cornelia de Lange syndrome. *Am J Med Genet C Semin Med Genet.* 2007 Aug 15;145C(3):248-60.
8. Nallasamy S., Kherani F., Yaeger D., et al. Ophthalmologic findings in Cornelia de Lange Syndrome: a genotype-phenotype correlation study. *Arch Ophthalmol.* 2006;124(4):552-557.
9. Takahashi M., Watanabe T., Tanaka H., et al. Cecal volvulus associated with mobile cecum in Cornelia de Lange syndrome: Report of a case. *Open Journal of Pediatrics*, 2013, 3, 96-98; doi: 10.4236/ojped.2013.32018
10. Schrier S. A., Sherer I., Deardorff M. A., et al. Causes of death and autopsy findings in a large study cohort of individuals with Cornelia de Lange syndrome and review of the literature. *Am J Med Genet A*. 2011 December; 155(12): 3007-3024; doi: 10.1002/ajmg.a.34329

SUMMARY

Diagnosis and surgical treatment of intestinal malrotation in a patient with Cornelia de Lange syndrome

M. Vidaković, S. Huljev Frković, V. Barbarić Babić, S. Sršen Medančić, M. Frković, D. Begović

We report on a female infant with phenotypic characteristics of Cornelia de Lange syndrome and associated, successfully surgically treated, intestinal malrotation. The purpose of this report is to point out that intestinal malrotation, as a rare element of Cornelia de Lange syndrome, should not be left out on the differential diagnosis of gastrointestinal symptoms in these patients.

Keywords: De Lange Syndrome; congenital abnormalities