

組織カラードップラー法による前駆出期および拡張早期における左室局所心筋運動の評価とその有用性

著者	中島 淑江
雑誌名	埼玉医科大学雑誌
巻	30
号	1
ページ	1-8
発行年	2003-01-01
URL	http://id.nii.ac.jp/1386/00000486/



原 著

組織カラードップラー法による前駆出期および拡張早期における 左室局所心筋運動の評価とその有用性

中島 淑江

Utility and Assessment of Regional LV Function during Pre-ejection Contraction Period and Early Filling Period by Tissue Color Doppler Imaging Method

Yoshie Nakajima (Second Department of Internal Medicine, Moroyama, Iruma-gun, Saitama 350-0495, Japan)

To evaluate regional LV function, regional pre-ejection contraction time (PECT), and pre-ejection contraction velocity (PECV) and early diastolic velocity (Emyo vel) were measured by M-mode tissue color Doppler in normal myocardium of 28 normal patients (pts), hypertrophic myocardium of 18 pts with hypertrophic cardiomyopathy and infarcted myocardium of 11 pts with myocardial infarction. Data were compared with global LV isovolumic contraction time (ICT) and early diastolic mitral flow velocity (Emv) measured by pulsed Doppler. PECT was significantly shorter than ICT in all patients. PECT was uniform in LV of the normal group. However, the mean PECT was shorter in hypertrophic myocardium, and longer in infarcted myocardium than that in normal myocardium. In both hypertrophic and infarcted myocardium, abnormalities of PECV and Emyo vel were detected easily while LV-ICT or Emv was within normal. M-mode tissue color Doppler methods are useful in distinguishing between normal, hypertrophic and infarcted myocardium more sensitively.

Keywords: tissue color Doppler, pre-ejection contraction time, asynchrony, regional LV function, regional myocardial velocity

J Saitama Med School 2003;30:1-8

(Received November 8, 2002)

緒 言

組織ドップラー法 (Tissue Doppler imaging method; TDI method) は、従来血流速度を測定する方法であったドップラー法を心筋運動速度の計測に応用したものである¹⁾。心臓の壁運動は血流に比べてその速度が通常 10 cm/sec 以下と遅く、またそのドップラー信号強度は 40 dB 以上と非常に強い。従って、ドップラーフィルターとゲインの調節により血流由来のドップラー信号を除去すれば、壁運動由来のドップラー信号だけを取り出すことが可能となる。この壁運動ドップラー信号をカラー表示したものが組織ドップラー法である。通常のカラードップラー法と同様に探触子に向かう運動を赤色系で、遠ざかる運動を青色系で示し、速度の速い運動を明るい色調で表示する。

従来のパルスドップラー法でも血流計測のように、サンプルボリュームを心筋組織上に固定し、FFT法

により時間を横軸においた壁運動速度の表示も可能である。しかし、この方法 (組織パルスドップラー法) では、サンプルボリュームが固定されるため、例えば心嚢液大量貯留例の心臓のように心周期における心臓全体の移動距離の大きな心筋組織の運動速度の計測は困難である。これに対して、カラーモードの TDI 法では、当該心筋が大きく移動してもカラー情報は追隨して表示されるために有利であることが報告されている^{2,3)}。

TDI 法は、局所左室心筋の収縮および拡張機能評価、刺激伝導系の異常の診断、負荷心エコー時の局所壁運動異常の判定^{4,7)}などにも応用されているがその検討は充分ではない。本研究では、従来のパルスドップラー法による各種心機能の指標値に加え、Mモード組織カラードップラー法により、局所の左室前駆出期収縮時間 (PECT)、局所の左室前駆出期収縮速度 (PECV)、局所拡張早期心筋速度 (Emyo vel) を計測し、正常心機能群 (以下正常群)、心肥大群 (以下肥大群)、心機能低下を認める心筋梗塞群 (以下梗塞群) 間で比較し、TDI 法の有用性について検討した。

対象と方法

対象：外来および入院患者で心臓超音波検査を施行し、明らかな異常を認めなかった健常成人 28 例（男性 20 例，女性 8 例，平均年齢 51 ± 17 歳，13~73 歳）を正常群とした。心室中隔壁厚が 13 mm 以上で，心室中隔壁厚 / 左室後壁壁厚比が 1.3 以上あるものを非対称性左室肥大とした。この所見を有する症例 24 例（男性 18 例，女性 6 例，平均年齢 59 ± 19 歳：19~87 歳）を肥大群とした。次に，臨床所見，心電図，心エコー検査所見から明らかな前壁中隔心筋梗塞の既往が認められた症例 11 例（男性 10 例，女性 1 例，平均年齢 61 ± 8 歳：52~77 歳）を梗塞群とした。急性心筋梗塞症例やバイパス手術後症例は対象から除外した。対象はすべて洞調律で，先天性心疾患，心不全の既往，伝導障害，中等度以上の心臓弁膜症は認めなかった。

心エコー・ドップラー検査：超音波装置は東芝製 SSA380A で，探触子は 2.5 MHz および 3.7 MHz のセクタープローブを使用した。検査はすべて被検者を左側臥位にし施行した。データは S-VHS ビデオテープに記録し，さらに Mモード心エコー図およびパルスドップラー波形はストリップチャートに紙送り速度 50~100 mm/秒で記録した^{8,9)}。

従来の方法で左室の Mモード心エコー図を記録し，左室拡張末期径 (Left ventricular end-diastolic dimension ; LVDd) および左室収縮末期径 (Left ventricular end-systolic dimension ; LVDs) を計測し，%左室内径短縮率 (Fractional shortening ; % FS)，左室一回拍出量 (Stroke volume ; SV)，心拍出量 (Cardiac output ; CO) を計算した¹⁰⁾。左室一回拍出量は，Teichholz の式¹¹⁾に基づき，左室径の計測値から求めた左室拡張末期容量と左室収縮末期容量の差として計算し，収縮機能の指標とした。

心尖部四腔断面を描出し，僧帽弁尖先端レベルにサンプルボリュームを設定し，パルスドップラーにて僧帽弁通過血流速度を記録した。拡張早期左室流入血流速度 (Early diastolic mitral flow velocity ; Emv) を求めた^{12,13)}。また，同時記録した心音図上の II 音から拡張早期の僧帽弁通過血流開始までを等容弛緩時間 (Isovolumetric relaxation time ; IRT) として計測し拡張機能の指標とした。

心尖部左室長軸断面で，大動脈弁直上での大動脈血流速度をパルスドップラーにより記録し，大動脈駆出血流の開始から終了までの左室駆出時間 (Ejection time ; ET) を計測した。等容収縮時間 (Isovolumetric contraction time ; ICT) は，拡張期僧帽弁通過血流の終了から開始までの時間から ET および IRT を減じて算出した¹⁴⁾ (Fig. 1)。

組織ドップラー検査 (TDI)：胸骨左縁長軸断面，乳頭筋

レベルの胸骨左縁短軸断面，心尖部四腔断面，心尖部左室長軸断面の 4 断面を断層心エコーで描出し，それぞれでカラー TDI を記録した。正常群では，各断面で前壁中隔と後下壁を通過する Mモードビームを設定し，各断面で両部位の Mモードカラー TDI を記録した。心尖部アプローチによる Mモードカラー TDI は，心筋の測定箇所が同一部位になるように，前壁中隔，後壁ともに何心拍か記録し，各々の測定値が一定になるように繰り返し測定した。肥大群と梗塞群でも同様に前壁中隔と後下壁の Mモードカラー TDI を記録した。この場合，いずれかの部位が病変 (肥大，梗塞) 部位となり，他方は非病変部位となった。TDI 速度スケールやフィルター，ゲインは，被検者ごとに心筋の彩度が最適になるよう微調整したが，通常はカラードップラーの送信周波数は 2.5 および 3.75 MHz，ドップラーパルスの繰り返し周波数 (pulse repetition

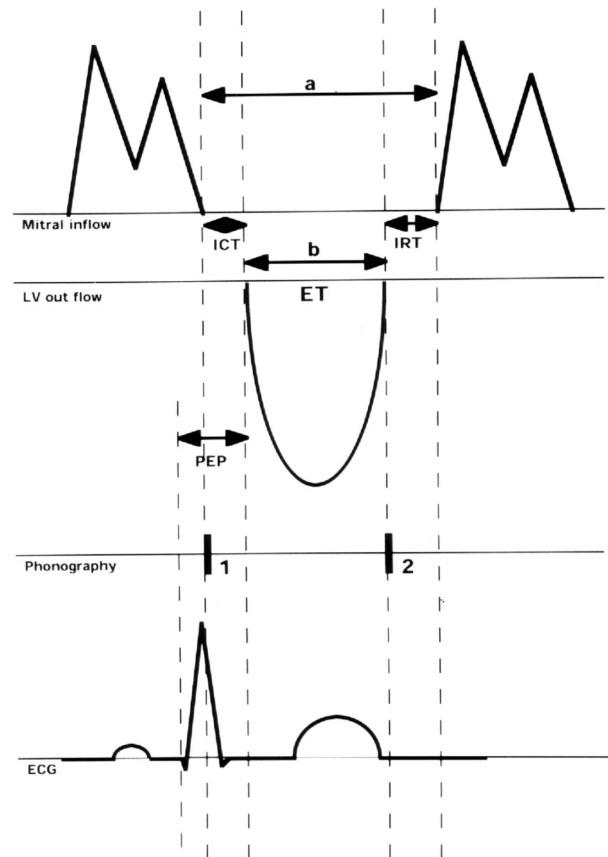


Fig. 1. Schema of Doppler time intervals. "a" is the interval between cessation and onset of the left ventricular inflow. "b" is ET (ejection time, duration of the left ventricular outflow). IRT (isovolumetric relaxation time) is the interval between second heart sound and onset of the left ventricular inflow. ICT (isovolumetric contraction time) is obtained by subtracting IRT from a-b. PEP (pre-ejection period) is the interval from the onset of the QRS waveform to the onset of left ventricular outflow.

frequency ; PRF) は 3~4 kHz, カラーの折り返し速度 (color aliasing velocity) は 10~20 cm/sec, パルスドップラーの速度スケールはナイキストリミットを±7.6 cm/sec に設定した. Mモードカラー TDI 記録から, 収縮機能の指標である局所の左室前駆出期収縮時間 (Left ventricular regional pre-ejection contraction time ; PECT), 局所の左室前駆出期収縮速度 (Left ventricular regional pre-ejection contraction velocity ; PECV), 拡張機能の指標である局所拡張早期心筋速度 (Left ventricular regional myocardial velocity during early diastole ; Emyo vel) を計測した. PECV は, 超音波装置内蔵のコンピュータにカラー明度 (=速度) を読みとらせて計測した. その際, 症例毎に Mモードカラー TDI 記録の収縮期で最も明度が高い部分,

すなわち最大運動速度の時相を選択し計測を行った (Fig. 2). Mモードカラー TDI 法で観察した正常の左室壁運動は, 胸骨左縁左室長軸断面では, 収縮期 (駆出期) に中隔が青色 (探触子から遠ざかる方向), 後壁が赤色 (探触子に近づく方向) で, 拡張期には反対色で表示される (Fig. 3). 心尖部断面では, 収縮期 (駆出期) には中隔も後壁も赤色 (探触子に近づく方向) で, 拡張期には反対色で表示される. PECT とは, 心房収縮期終了後から左室駆出期開始までの局所左室心筋運動の時間である. これは, 左室全体で言う等容収縮時間の時相にほぼ相当すると考えられている. Mモードカラー TDI 法では胸骨左縁左室長軸断面で, 中隔では赤色, 後壁では青色となり, 心尖部断面では中隔, 後壁ともに青色に表示される時間と定義した. この時

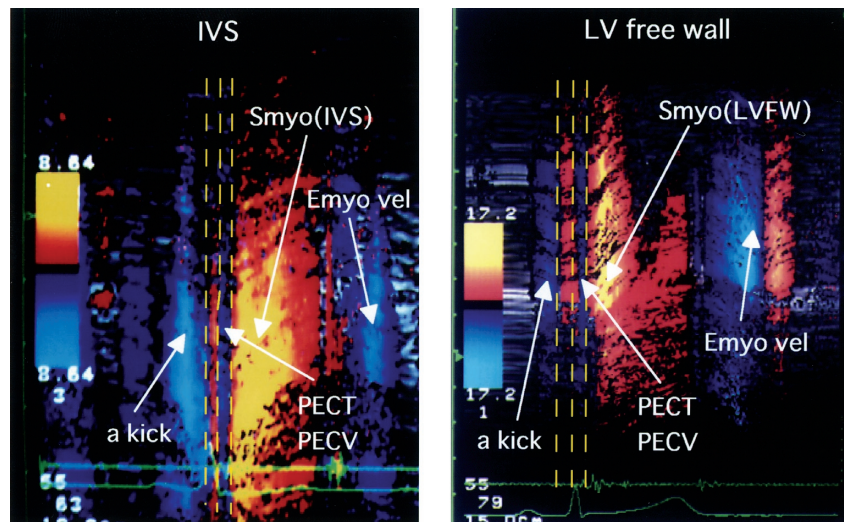


Fig. 2. A representative recordings of M-mode tissue color Doppler image (apical approach) in the normal subjects. PECT (pre-ejection contraction time) is the interval between a kick (atrial contraction period) and systolic period and showed in blue color. Smyo is left ventricular regional myocardial velocity during systole. Myocardial velocity can be measured non-invasively.

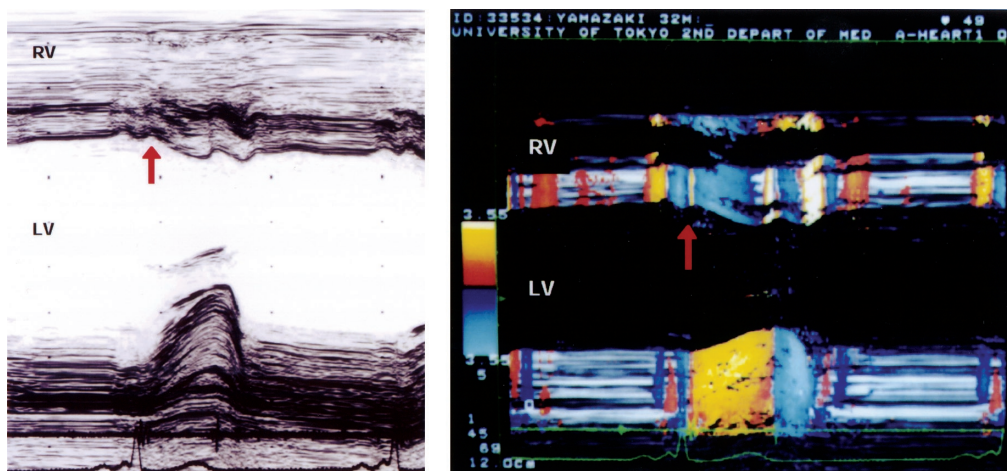


Fig. 3. A representative recordings of Myocardial Doppler (M-mode color) in the normal subjects. Myocardial velocity can be measured even when traversed distance is short. Regional LV function can be assessed non-invasively.

期, すなわち左室等容収縮期には, Fig. 4 の模式図に示すように左室は内容積を変えずに球形に近づくようにその形を変形していると考えられる. また, 心電図の QRS 波の立ち上がりから心室中隔局所の PECT が開始する直前までの時間を前駆出時間 (Pre-ejection time ; PET) として計測した.

統計解析

結果は平均±標準偏差 (SD) で示した. 各群間の比較検定は, 一元配置 ANOVA および Scheffe の方法により解析し, 危険率 0.05 未満を有意とした.

結果

各 3 群の臨床的プロフィールおよび従来の心エコー・パルスドプラー所見の結果を Table 1 に, Mモードカラー TDI により得られた結果を Table 2 に示す.

3 群間の比較: 梗塞群は他の 2 群に比べ, LVDd がより大きかった (56 ± 6 mm vs 47 ± 7 , 44 ± 7 mm ; $p < 0.05$). % FS はより低下し ($27 \pm 9\%$ vs 40 ± 5 , $42 \pm 8\%$; $p < 0.05$), ICT は他の 2 群に比べ梗塞群で有意に延長していた (80 ± 25 msec vs 57 ± 23 , 50 ± 21 msec ; $p < 0.05$) (Table 1). PECT は正常に比べ肥大群では短縮し (21 ± 13 msec vs 36 ± 14 msec ; $p < 0.05$), 梗塞群では延長していた (63 ± 19 msec vs 36 ± 14 msec ; $p < 0.05$).

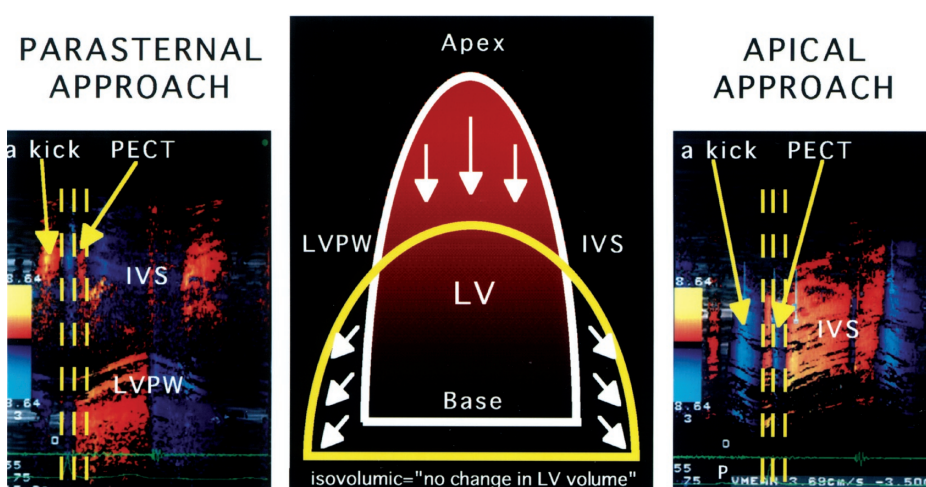


Fig. 4. Explanations of color changes and Pre-Ejection Contraction Time (PECT). Heart is transformed to round shape showed in yellow color in PECT.

Table 1. Patients profiles and results measured by conventional M-mode echocardiography and pulse Doppler methods

Group	No of Cases	Age (y o)	HR (bpm)	LVDd (mm)	IVST (mm)	%FS (%)	SV (ml)	CO (l/min)	Emv (cm/s)	LV ICT (msec)
Normal	28	51±17	65±10	47±7	10±2	40±5	74±25	4.9±1.9	64±22	57±23
Hyper-trophy	24	59±19	60±9	44±7	17±4 *	42±8	67±22	3.8±1.5	57±20	50±21
Infarction	11	61±8	62±11	56±6 * #	10±3 #	27±9 * #	80±21	4.8±1.9	51±22	80±25 * #

*: indicates significant difference ($p < 0.05$) compared with data of normal subjects.

#: indicates significant difference ($p < 0.05$) compared with data of hypertrophy patients.

Abbreviations HR ;heart rate, LVDd ;left ventricular diastolic dimension, IVST ;diastoric interventricular septal thickness, FS ; fractional shortening, SV ;stroke volume, CO ;cardiac output, Emv vel ;early diastolic mitral flow velocity, LVICT ;left ventricular isovolumetric contraction time.

PECVは正常群に比べ肥大群、梗塞群いずれも低下していた (4.8 ± 1.5 cm/sec vs 6.8 ± 1.8 cm/sec ; $p < 0.05$, 4.6 ± 1.7 cm/sec vs 6.8 ± 1.8 cm/sec ; $p < 0.05$) (Table 2).

心エコー・パルスドップラー法とMモードカラーTDI法の比較

収縮機能の指標では、正常群でICTにくらべ中隔、自由壁のPECTは短縮し (36 ± 14 msec vs 57 ± 23 msec ; $p < 0.001$, 39 ± 11 msec vs 57 ± 23 msec ; $p < 0.001$)、中隔と自由壁の差はみられなかった (36 ± 14 msec vs 39 ± 11 msec ; ns) (Fig. 5).

肥大群では非肥大部位のPECTは全体のICTと明らかな差は認められなかったが、肥大部位のPECTは全

体のICT、非肥大部位のPECTより有意に短縮していた (21 ± 13 msec vs 50 ± 21 msec, 47 ± 24 msec ; $p < 0.001$) (Fig. 6).

梗塞群では非梗塞部位のPECTは左室全体のICTより有意に短縮していた (41 ± 20 msec vs 86 ± 30 msec ; $p < 0.001$). また、梗塞部位ではICTより短縮の傾向にあった (63 ± 19 msec vs 86 ± 30 msec $p = 0.05$) (Fig. 7).

拡張機能では、Emvは3群間で有意差は認められなかったが (Table 1), Emyo velは正常群に比し肥大群の肥大部位および梗塞群の梗塞部位で、ともに有意に低下していた (3.1 ± 1.7 cm/s vs 6.0 ± 2.3 cm/s ; $p < 0.05$, 3.7 ± 3.3 cm/s vs 6.0 ± 2.3 cm/s ; $p < 0.05$) (Table 2).

Table 2. Results of measurements by tissue color Doppler method
Data of hypertrophic and infarctional group were drawn from each regional portion.

Group	Number of Cases	Emyo vel (cm/s)	PECT (msec)	PECV vel (cm/s)	PET (msec)	PECT+PET (msec)
Normal	28	6.0 ± 2.3	36 ± 14	6.8 ± 1.8	46 ± 14	84 ± 19
Hypertrophy (Hypertrophic region)	24	3.1 ± 1.7 *	21 ± 13 *	4.8 ± 1.5 *	56 ± 18	82 ± 16
Infarction (Infarcted region)	11	3.7 ± 3.3 *	63 ± 19 * #	4.6 ± 1.7 *	43 ± 10	108 ± 15 * #

*: indicates significant difference ($p < 0.05$) compared with data of normal subjects.
#: indicates significant difference ($p < 0.05$) compared with data of hypertrophy patients.

Abbreviations Emyo vel ;early diastolic regional myocardial velocity, PECT ;pre-ejection contraction time, PET ;pre-ejection time.

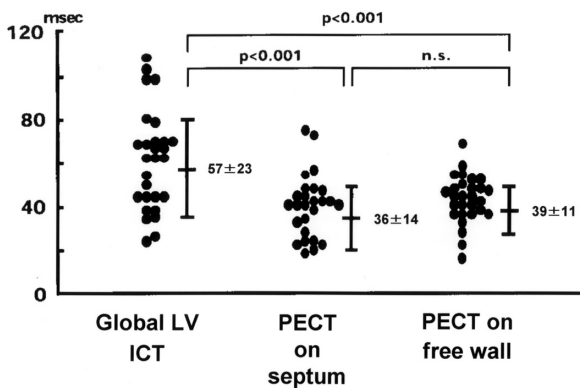


Fig. 5. Comparisons among the global left ventricular ICT, the regional PECT of the interventricular septum and the left free wall in the normal subjects was shown. Septal PECT and free wall PECT were significantly shorter than global LV ICT ($p < 0.001$).

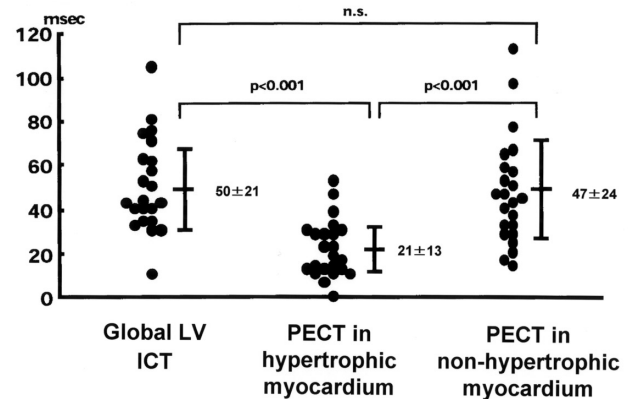


Fig. 6. Comparisons among the global left ventricular ICT, the interventricular septal regional (hypertrophic region) PECT and the left free wall (non-hypertrophic region) regional PECT in the hypertrophic patients was shown. PECT of hypertrophic region was significantly shorter than that of non-hypertrophic region in the hypertrophic patients ($p < 0.001$).

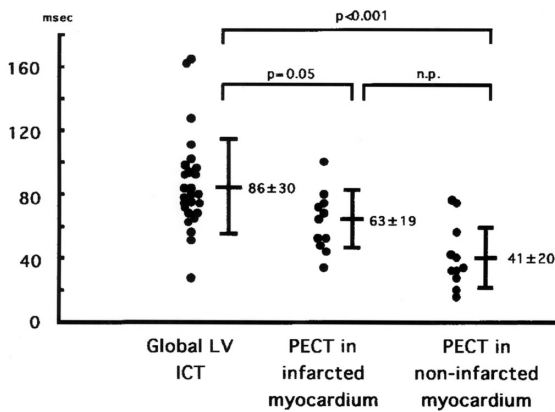


Fig. 7. Comparisons among the global left ventricular ICT, the infarct regional PECT and the non-infarct regional PECT in the infarction patients was shown. PECT of infarct region was shorter than global LV ICT ($p=0.05$). Global LV ICT was longer than PECT of non-infarct region ($p<0.001$).

考 察

1) 等容収縮期の左室壁運動：等容収縮期 (ICT) は、僧帽弁の閉鎖から大動脈弁の開放までの時間で、この間に左室心筋は内容積は一定のまま収縮し、その形をより球形に近く変えつつ、内圧を増加させ大動脈圧を凌駕した時点で大動脈弁が開放し駆出期となる¹⁵⁾。局所の収縮能の指標として前駆出期 (pre-ejection period ; PEP) が挙げられるが、PEP に比べ PECT は方法論で述べた如く直接的で簡便に計測できる指標であり、本研究では PECT を計測した。本研究の正常群で左室局所心筋の PECT が左室全体の等容収縮時間 (ICT) よりも短かったのは、定義された PECT が厳密には ICT とは完全に対応しないことと局所 PECT の開始と終了が左室の部位により時間差 (asynchrony) があることによると考えられた¹⁶⁾。Gorcsanら⁷⁾ は、等容収縮期の短時間内に起こる心筋の peak velocity までの時間は心室中隔の方が左室後壁よりも有意に短いことを示したが、本研究では心室中隔と後壁の PECT に差は認められなかった。これは今回の検討で、心尖部から心基部にかけての多数点 (部位) での PECT の開始と終了の時間差を評価していないことが一因である可能性がある。

梗塞群では、梗塞部位は通常の断層心エコー図で観察される壁運動そのものも低下しており、心筋収縮力の低下があることは明らかである。従って、梗塞部位の PECT の延長と PECV の低下は、当該心筋の収縮力低下を反映していると考えられる^{19, 20)}。また、梗塞部位の PECT の延長が LV ICT の有意な延長に寄与している可能性が示唆された。正常心筋の場合と同様に、梗塞群で LV ICT が PECT よりも長いのは、asynchrony によると推測される。QRS の開始より

PECT が開始する直前までの時間 (PET) は、正常群、肥大群、梗塞群の 3 群間の有意差は認められなかった (Table 2)。また、PET と PECT の和は Q 波の始まりから PECT 終了までの時間で局所の収縮能を示すもう一つの指標であるが、心筋梗塞群でのみ正常群に比べ延長を認めた (108 ± 15 msec vs 84 ± 19 msec) (Table 2)。PECT はこれら二つの指標に比べてより鋭敏な収縮能の指標と思われた。

肥大群における、PECT は高度に短縮していた (Table 2)。この肥大心筋における左室局所 PECT の短縮の原因は明確ではないが、壁肥厚による拡張末期壁応力の低下すなわち前負荷の低減が関与していると考えられる²¹⁾。逆に肥大群の肥大部の PECV は正常群に比べ低下し、肥大型心筋症において必ずしも肥大部の収縮力は増強せずむしろ低下していることが示された。肥大群と正常群を LV ICT で比較しても有意差は認められず (Table 1)、Mモードカラー TDI 法による PECT では有意差が認められたことより、TDI 法による左室局所壁運動解析はその異常を検出する上でより感度が高いことが示唆された。

2) 拡張機能：拡張機能ではパルスドップラーの僧帽弁血流速度の指標 Emv では 3 群間に差が認められなかった。しかし、E_{myo vel} による局所心筋の拡張機能指標では正常群に比べ肥大群の肥大部、梗塞群の梗塞部ともに低下が認められた (Table 2)。このことも TDI 法がパルスドップラー法に比べより感度が高いことを示唆すると思われた。

従来の心エコー法による左室全体の心機能評価と TDI 法による左室心筋局所の壁運動の評価を比較した。その結果、Mモードカラー TDI 法は左室心筋局所の変化を詳細に検討することが可能であり、従来の局所の収縮機能、拡張機能両者の異常の有無を検出することが可能であり、心機能の変化を評価するうえで有用であることが示唆された。

本研究の限界

第一に、局所運動を評価する際に心臓全体の動きの影響を受ける問題があげられる。例えば、大量の心嚢液貯留例など心臓全体の動きが大きい場合には、組織パルスドップラー法ほどではないが、組織局所の運動の評価が困難となることが知られている²²⁾。しかし、本研究での対象で心臓全体の動きが目立ったものはなく、この点は本研究の結果にあまり大きな影響を与えなかったと思われる。第二に、ドップラー入射角度の問題がある^{1, 3, 4, 6)}。TDI もドップラー法であるので、入射角度依存性という限界から逃げることはできない。さらに左室の心筋線維の走行は複雑な三層構造を呈しており^{23, 24)}、心筋線維の運動方向は把握することは不可能でありそれぞれの収縮の詳細を見ることはできない。第三に、本研究では異なる 3 群を比較検

討したため、同一疾患における重症度または、同一症例での病態の進行度における本法の感度、有用性は明らかにはできなかった。

まとめ

心筋肥大群、心筋梗塞群についてTDI法と従来の心エコー、パルスドップラー法で前収縮期における収縮機能の指標(PECT, PECV vs LV ICT)、拡張早期の拡張機能の指標(Emyo vel vs Emv)を比較した結果、従来の方法では検出できなかった肥大心筋の収縮能の低下や肥大心筋、梗塞心筋の拡張機能の低下をTDI法により詳細に検出することが可能であった。TDIは局所の壁運動を容易にかつ鋭敏に評価が可能であるため、心機能全体の評価では検出できない局所の壁運動異常を診断でき有用な検査法である。したがって、本法を応用することによって各種疾患における心臓各部の壁運動の性状を検討し、病態の解明が可能となる。

謝辞

本論文作成に際し、直接に症例の収集や技術的なご指導を賜りました東京大学中央検査部竹中克講師のご厚意に深く感謝いたします。また、御高閲を賜った、同第二内科松本万夫助教授、西村重敬教授に深謝いたします。

参考文献

- 1) Donovan CL, Armstrong WF, Bach DS. Quantitative Doppler tissue imaging of the left ventricular myocardium: Validation in normal subjects. *Am Heart J* 1995;130:100-4.
- 2) 中村憲司編. 目で見る循環器病シリーズ 心エコー図. 改訂第2版 東京:メジカルビュー社, 1999.p.18-20.
- 3) Wallbridge DR, Erbel R. Tissue Doppler Echocardiography. *Medical Review* No.56:1-5.
- 4) Gulati VK, Katz WE, Follansbee WP, Gorsan J 3rd. Mitral Annular Descent Velocity by Tissue Doppler Echocardiography as an Index of Global Left Ventricular Function. *Am J Cardiol* 1996;77:979-84.
- 5) Uematsu M, Miyatake K, Tanaka N, Matsuda H, Sano A, Yamazaki N, et al. Myocardial Velocity Gradient as a New Indicator of Regional Left Ventricular Contraction: Detection by a Two-Dimensional Tissue Doppler Imaging Technique. *J Am Coll Cardiol* 1995;26:217-23.
- 6) Miyatake K, Yamagishi M, Tanaka N, Uematsu M, Yamazaki N, Mine Y, et al. New Method for Evaluating Left Ventricular Wall Motion by Color-Coded Tissue Doppler Imaging: In Vitro and In Vivo Studies. *J Am Coll Cardiol* 1995;25:717-24.
- 7) Gorsan J 3rd, Gulati VK, Mandarino WA, Katz WE. Color-coded measures of myocardial velocity throughout the cardiac cycle by tissue Doppler imaging to quantify regional left ventricular function. *Am Heart J* 1996;131:1203-13.
- 8) Tajik AJ, Seward JB, Hagler DJ, Mair DD, Lie JT. Two-Dimensional Real-Time Ultrasonic Imaging of the Heart and Great Vessels: Technique, Image Orientation, Structure Identification, and validation. *Mayo Clin Proc* 1978;53:271-303.
- 9) Nishimura RA, Miller FA Jr, Callahan MJ, Benassi RC, Seward JB, Tajik AJ. Doppler Echocardiography: Theory, Instrumentation, Technique, and Application. *Mayo Clin Proc* 1985;60:321-43.
- 10) Sahn DJ, DeMaria A, Kisslo J, Weyman A. Recommendations regarding quantitation in M-mode echocardiography: results of a survey of echocardiographic measurements. *Circulation* 1978; 58:1072-83.
- 11) Pombo JF, Troy BL, Russell RO Jr. Left Ventricular Volumes and Ejection Fraction by Echocardiography. *Circulation* 1971;43:480-90.
- 12) Masuyama T, Lee JM, Tamai M, Tanouchi J, Kitabatake A, Kamada T. Pulmonary venous flow velocity pattern as assessed with transthoracic pulsed Doppler echocardiography in subjects without cardiac disease. *Am J Cardiol* 1991;67:1396-404.
- 13) Yamamoto K, Masuyama T, Tanouchi J, Doi Y, Kondo H, Hori M, et al. Effects of heart rate on left ventricular filling dynamics: assessment from simultaneous recordings of pulsed Doppler transmitral flow velocity pattern and haemodynamic variables. *Cardiovasc Res* 1993;27:935-41.
- 14) Tei C, Ling LH, Hodge DO, Bailey KR, Oh JK, Rodeheffer RJ, et al. New index in combined systolic and diastolic myocardial performance: a simple and reproducible measure of cardiac function-a study in normals and dilated cardiomyopathy. *J Cardiol* 1995;26:357-66.
- 15) Braunwald E. HEART DISEASE: A Textbook of Cardiovascular Medicine. 5th ed. Philadelphia: W.B.Saunders Company; 1997. p. 377-80.
- 16) Kondo H, Masuyama T, Ishihara K, Mano T, Yamamoto K, Naito J, et al. Digital subtraction high-frame-rate echocardiography in detecting delayed onset of regional left ventricular relaxation in ischemic heart disease. *Circulation* 1995;91:304-12.
- 17) Bonow RO, Vitale DF, Maron BJ, Bacharach SL, Frederick TM, Green MV. Regional left ventricular

- asynchrony and impaired global left ventricular Filling in hypertrophic cardiomyopathy: effect of verapamil. *J Am Coll Cardiol* 1987;9:1108-16.
- 18) Hayashida W, Kumada T, Kohno F, Noda M, Ishikawa N, Kojima J, et al. Left ventricular regional relaxation and its nonuniformity in hypertrophic nonobstructive cardiomyopathy. *Circulation* 1991;84:1496-504.
- 19) Ludbrook PA, Byrne JD, Tiefenbrunn AJ. Association of Asynchronous protodiastolic segmental wall motion with impaired left ventricular relaxation. *Circulation* 1981;64:1201-11.
- 20) Wilson CS, Krueger S, Forker AD, Weaver WF. Correlation between segmental early relaxation of the left ventricular wall and coronary occlusive disease. *Am Heart J* 1975;89:474-9.
- 21) Braunwald E. *HEART DISEASE: A Textbook of Cardiovascular Medicine*. 5th ed. Philadelphia: W.B.Saunders Company; 1997. p. 429-38.
- 22) Clayton PD, Jeppson GM, Klausner SC. Should a fixed external reference system be used to analyze left ventricular wall motion? *Circulation* 1982;65:1518-21.
- 23) 藤田尚男, 藤田恒夫. *標準組織学 各論*. 第2版. 東京: 医学書院; 1998.p.22-9.
- 24) Bonow RO, Bacharach SL, Green MV, Kent KM, Rosing DR, Lipson LC, et al. Impaired left ventricular diastolic filling in patients with coronary artery disease: assessment with radionuclide angiography. *Circulation* 1981;64:315-23.