

# Uso de BAHA em crianças: Indicações, resultados e complicações

## BAHA in children: Indications, results and complications

Cláudia Reis • Miguel Bebiano Coutinho • José Gameiro dos Santos • Cecília Almeida e Sousa

### RESUMO

O BAHA (Bone Anchored Hearing Aid - prótese auditiva ancorada no osso) é utilizado em malformações do ouvido externo e médio, otorreia crónica, doença ossicular inoperável e como alternativa à prótese auditiva convencional por inadaptação/ impossibilidade. Este artigo descreve a experiência de colocação de BAHA no Hospital Maria Pia – Centro Hospitalar do Porto na última década, por estudo retrospectivo de 47 pacientes. O ganho audiométrico médio foi de 33,9 dB em relação aos valores base e de 14,4 dB em relação ao uso de próteses auditivas convencionais, com limiar auditivo médio com BAHA de 17,8 dB. Não houve qualquer complicação intra-operatória. No pós-operatório, quatro casos exigiram cirurgia para revisão da pele, em dois casos não houve integração óssea do implante e em três casos houve extrusão do implante por traumatismo directo. Este estudo conclui que os BAHA são um método eficaz e seguro de aparelhamento auditivo em crianças.

Palavras chave: BAHA, prótese auditiva ancorada no osso, reabilitação auditiva em crianças, hipoacusia de condução

### ABSTRACTS

*BAHA (Bone Anchored Hearing Aid) is used in external and middle ear malformations, chronic ear discharge, inoperable ossicular disease and as alternative to conventional hearing aids in case of unsuitability. This article describes the BAHA experience in Hospital Maria Pia – Centro Hospitalar do Porto Pediatrics Unit over the last decade, by retrospective study of 47 patients. The average audiometric gain was 33,9 dB compared to baseline values and 14,4 dB versus conventional hearing aids, with average hearing threshold with BAHA of 17,8 dB. There were no intra-operative complications. Post-operatively, 4 cases demanded surgical revision of the skin, in 2 cases there was no osseointegration of the implant and in 3 cases occurred implant extrusion following direct trauma. This study concludes that BAHA is an effective and safe method of hearing aid in children.*

*Keywords: BAHA, bone-anchored hearing aid, hearing rehabilitation in children, conductive hearing loss*

### INTRODUÇÃO

A hipoacusia de condução é frequente e nem sempre passível de tratamento cirúrgico. A sua correcção por prótese auditiva tem impacto significativo no bem estar biopsicossocial<sup>1,2</sup>, sendo que em idades pediátricas não só é mandatória como urgente, uma vez que a estimulação precoce e consistente da cóclea é fundamental para o correcto desenvolvimento da linguagem<sup>3</sup>.

As próteses auditivas dividem-se em dois grandes grupos: próteses de condução aérea, designadas ao longo deste artigo por próteses convencionais, e próteses de condução óssea. Estas últimas começaram por consistir em transdutores vibratórios aplicados à calote craniana por meio de bandoletes metálicas. Ao longo das últimas três décadas assistiu-se a uma evolução no sentido da osteointegração e do desenvolvimento de implantes de titânio percutâneos<sup>4</sup>, ganhando desse modo os 10-15 dB que se perdiam pela condução através da pele e tecidos moles e melhorando a adesão à prótese, pela menor incidência de cefaleias de tensão e úlceras de pressão. Descrito pela primeira vez há mais de trinta anos na Suécia, o BAHA (Bone Anchored Hearing Aid ou prótese auditiva ancorada no osso) é comercializado desde 1987 e aprovado pela FDA

#### Cláudia Reis

Interna de ORL do Centro Hospitalar do Porto

#### Miguel Bebiano Coutinho

Assistente Hospitalar Graduado do Serviço de ORL do Centro Hospitalar do Porto

#### José Gameiro dos Santos

Assistente Hospitalar Graduado do Serviço de ORL do Centro Hospitalar do Porto

#### Cecília Almeida e Sousa

Directora do Serviço de ORL do Centro Hospitalar do Porto

#### Correspondência:

Cláudia Reis  
claudiapintoreis@gmail.com  
Largo Prof. Abel Salazar, 4000 Porto  
+351222077500

(Food and Drug Administration – E.U.A.) desde 1997. Em Portugal, o primeiro BAHA foi colocado em 2003 no Hospital Maria Pia no Porto. Encontram-se disponíveis na literatura diversos estudos que concluem que os BAHA são uma alternativa válida às próteses auditivas convencionais, superando-as em casos correctamente seleccionados<sup>5,6,7</sup>.

No caso concreto das crianças, a menor espessura óssea do crânio e a maior percentagem relativa de malformações crânio-faciais constituem dificuldades técnicas que levaram a que classicamente o BAHA fosse utilizado apenas em idades superiores a cinco anos, com taxas de sucesso comparáveis às encontradas em adultos<sup>8,9</sup>. No entanto, a colocação do BAHA em dois tempos cirúrgicos tem permitido a sua aplicação em idades cada vez menores, havendo relatos na literatura de colocação de BAHA com sucesso em crianças de apenas 14 meses<sup>10</sup>. Ainda assim, a maior susceptibilidade ao trauma e a dificuldade nos cuidados pós-operatórios (dependentes da família) aumenta a taxa de falência da osteointegração em crianças, com taxas descritas de 5,8 a 15%<sup>11</sup>. Crianças mais novas ou não candidatas a cirurgia podem beneficiar do BAHA pelo sistema Softband, no qual o processador é ajustado ao crânio por uma banda elástica.

As indicações actuais para a colocação de BAHA são malformações congénitas do ouvido externo e médio, otorreia crónica, doença ossicular não operável e como alternativa à prótese auditiva convencional em casos de inadaptação/impossibilidade. Na população pediátrica, a indicação mais comum é a atresia aural congénita, sendo este o grupo com taxas de satisfação mais elevadas<sup>12</sup>. A surdez neurosensorial unilateral é uma indicação recente mas cada vez mais comum para BAHA<sup>13</sup>. Nestes casos, o efeito-sombra do ouvido cófótico atenua a intensidade do sinal acústico no ouvido são em 10 a 15 dB. Estes pacientes apresentam incapacidade de localização do som e dificuldade de discriminação em ambientes ruidosos, mas a sua necessidade de reabilitação auditiva foi, durante muitos anos, subestimada. A colocação de BAHA no lado do ouvido cófótico conduz transcranialmente o som ao ouvido saudável, com resultados superiores aos dispositivos clássicos (CROS – Contralateral Routing Of Signals)<sup>14</sup>.

Os candidatos a BAHA são submetidos a um teste de utilização da prótese (geralmente por Softband), de modo a prever o benefício da sua colocação. Estima-se que o ganho seja maior em pacientes com boa reserva coclear, com limiar ósseo inferior a 45 dB e discriminação superior a 60%<sup>15</sup>.

As principais limitações ao uso do BAHA são os custos elevados e o risco de complicações. Em relação às complicações intra-operatórias, mais frequentes na idade pediátrica, onde se regista uma maior percentagem relativa de anomalias craniofaciais, incluem-se exposição de dura-mater com possível fístula de LCR e lesão do

seio lateral com hemorragia. Estas complicações podem limitar o comprimento do implante mas não parecem influenciar a osteointegração<sup>16</sup>. No pós-operatório, as complicações mais frequentes são infecção e inflamação locais, classificadas por Holgers<sup>17</sup> em quatro graus: 1) rubor ligeiro; 2) rubor e exsudação sem tecido de granulação; 3) rubor e exsudação com tecido de granulação; 4) necessária revisão cirúrgica. A perda do BAHA ocorre, a longo prazo, em até 10% dos pacientes<sup>5</sup>, por uma ou várias das seguintes razões: falência da osteointegração, trauma, infecção ou radiação. Dor relacionada com o BAHA é rara mas pode exigir a sua remoção. Há dois casos descritos de abscessos cerebrais após colocação de BAHA<sup>18,19</sup>.

## MATERIAL E MÉTODOS

Neste artigo descreve-se a experiência do Hospital Maria Pia – Unidade Pediátrica do Centro Hospitalar do Porto na reabilitação auditiva por BAHA, através de um estudo retrospectivo dos 42 pacientes submetidos a cirurgia de colocação de BAHA no período de 2003 a 2008. Os pacientes incluídos no estudo apresentavam estudo audiométrico prévio (Potenciais Evocados Auditivos e/ou Audiometria Tonal). Foram analisadas as indicações clínicas para a sua colocação, os resultados (por Audiometria Tonal em Campo Livre com e sem BAHA) e as complicações intra- e pós-operatórias. Os limiares auditivos apresentados foram calculados pela média ponderada dos limiares nas frequências de 500,1000, 2000 e 4000 Hz (factores de ponderação 2, 4, 3 e 1, respectivamente). Na caracterização da população estudada, no que diz respeito a idade, sexo e patologias associadas, descrevem-se ainda 5 casos adicionais de crianças reabilitadas por Softband, cujos resultados audiométricos são apresentados separadamente e a título comparativo.

## RESULTADOS

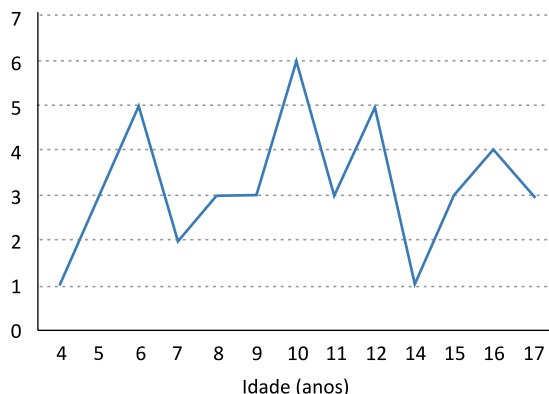
O grupo em estudo incluiu 47 crianças (24 do sexo feminino e 23 do sexo masculino), 42 reabilitadas por BAHA e 5 por Softband. A média de idades foi de 9,7 anos (mínimo de 3 meses e máximo de 17 anos), sendo que no subgrupo submetido a cirurgia de colocação de BAHA (n=42) a média de idades foi de 10,5 anos (mínimo de 4 anos e máximo de 17 anos) (Gráfico 1).

As indicações mais frequentes para a colocação de BAHA foram as malformações do ouvido externo e médio (n=30), seguidas de otite média crónica com otorreia de difícil controlo (n=8) e status pós-mastoidectomia (n=7). Os restantes 2 casos referem-se a hipoacusia neurosensorial profunda unilateral (Gráfico 2).

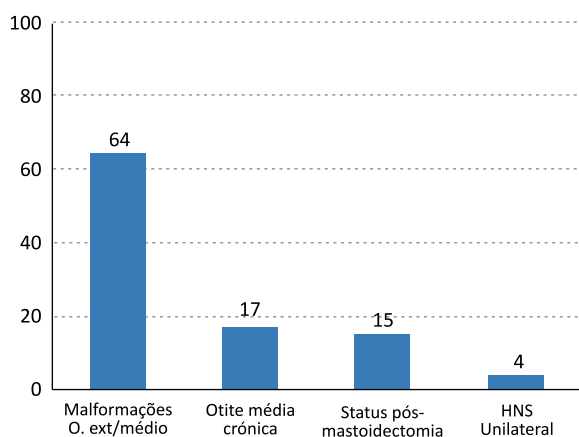
O grupo de malformações do ouvido externo e médio (n=30) inclui diversas patologias que se traduziam em hipoacusias moderadas a graves, mistas ou de transmissão: atresias/agenesias aurais congénitas, síndrome de Apert, síndrome de Goldenhar, síndrome de Pierre-Robin, síndrome de Sathre-Chotzen, síndrome

**GRÁFICO 1**

Distribuição etária dos 42 pacientes submetidos a cirurgia de colocação de BAHA.

**GRÁFICO 2**

Percentagens relativas das indicações para colocação de BAHA

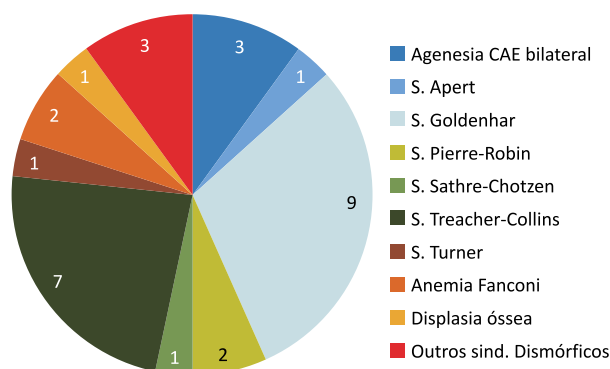


de Treacher-Collins, síndrome de Turner, anemia de Fanconi, displasia óssea e outros síndromes dismórficos (Gráfico 3).

Cerca de 1/3 dos pacientes (n=15) foi seleccionado para BAHA por patologia inflamatória crônica do ouvido, com correspondente hipoacusia de transmissão. Destes, 8 apresentavam otite média crônica com

**GRÁFICO 3**

Patologias malformativas do ouvido externo e médio

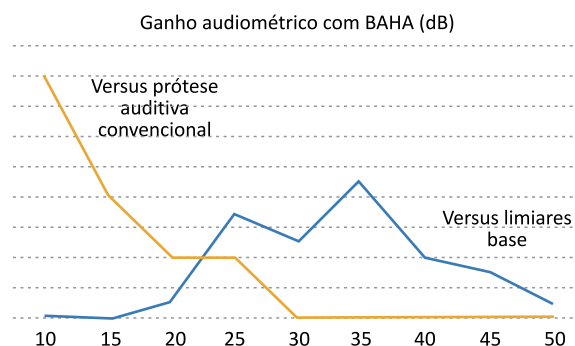


otorreia de difícil controlo, perturbando desse modo a adaptação a próteses auditivas convencionais. Os restantes 7, previamente descritos como status pós-mastoidectomia, eram pacientes com otite média crônica colesteatomatosa bilateral, submetidos previamente a mastoidectomias abertas. Entre as 45 crianças com patologia malformativa ou inflamatória crônica do ouvido, 16 apresentavam fenda palatina. Por fim, os 2 casos de surdez neurosensorial profunda unilateral foram propostos para BAHA no sentido de eliminar o efeito-sombra do ouvido cófóico. Tratava-se de crianças em idade escolar (6 e 11 anos), descritas pelos pais como agitadas, com rendimento escolar pouco satisfatório e com perturbação da auto-estima. Uma das crianças tinha história pessoal de prematuridade e baixo peso ao nascimento, com serologia VDRL positiva no 2º trimestre da gravidez, embora com serologia negativa no sangue periférico da lactente e sem sinais/sintomas de sífilis congénita precoce ou tardia. Apresentava ainda história familiar de surdez em familiares em 2º e 3º grau (avô e tio maternos), não estudada na nossa Instituição. A outra criança tinha como único antecedente relevante hipoxia perinatal.

Em relação ao estudo audiométrico prévio, o limiar auditivo médio era de 51,7 dB. Nos 2 casos de surdez neurosensorial unilateral, o ouvido contralateral apresentava limiares auditivos normais. Analisando os estudos audiométricos tonais em campo livre após colocação de BAHA, o limiar auditivo médio foi de 17,8 dB (mínimo 10 dB e máximo 30 dB), o que representou um ganho audiométrico médio de 33,9 dB (mínimo 20 dB e máximo 50 dB) em relação aos valores audiométricos base e de 14,4 dB (mínimo 10 dB e máximo 25 dB) em relação ao uso prévio de próteses auditivas convencionais (Gráfico 4).

**GRÁFICO 4**

Ganho audiométrico com BAHA versus limiares auditivos base (linha azul) e uso prévio de prótese auditiva convencional (linha amarela)



O benefício audiométrico nos dois casos de cofose unilateral não foi quantificado, mas os resultados subjectivos foram muito satisfatórios de acordo com a avaliação dos próprios e da família, referindo uma melhoria no aproveitamento escolar e na auto-estima

e utilizações do BAHA superiores a 8 horas diárias em ambos os casos.

A grande maioria dos BAHA (95%) foi colocada em dois tempos cirúrgicos distintos, de forma a otimizar a osteointegração do implante e minimizar o risco de extrusão numa população teoricamente mais susceptível a traumatismo. Os tempos cirúrgicos foram separados por uma média de 4,4 meses (mínimo de 2 meses e máximo de 12 meses).

Em apenas um caso foi colocado um implante de 3 mm, numa doente de 10 anos com Anemia de Fanconi, em virtude da reduzida espessura da calote craniana constatada intra-operatoriamente. Nos restantes 41 casos foram aplicados implantes de 4 mm.

Não houve qualquer complicação maior intra-operatória, nomeadamente fístulas de LCR ou hemorragia. Há a referir apenas um caso de uma criança de 6 anos, com Síndrome Pierre Robin, na qual não foi possível colocar implante após várias tentativas de orifícios, pelo que esta criança foi reabilitada por Softband. As complicações mais frequentes no pós-operatório foram relacionadas com a pele, sendo que em apenas quatro casos exigiram intervenção cirúrgica de revisão (grau IV de Holgers). As cirurgias de revisão decorreram entre os 7 e os 24 meses pós-colocação de BAHA (média de 15,5 meses). Noutros cinco casos houve complicações cutâneas ligeiras (graus I a III) que responderam favoravelmente a tratamento médico e cuidados locais. No global, a taxa de complicações cutâneas foi de 21,4%. Houve dois casos de não integração do implante (aos 6 meses de pós-operatório) e três de extrusão por traumatismo directo (aos 2, 6 e 24 meses de pós-operatório). De referir ainda um caso de avaria técnica do processador (aos 9 meses) e um caso de dor local no primeiro mês de utilização de BAHA, que cedeu a terapêutica médica. Como referido anteriormente, 5 crianças foram reabilitadas por Softband, por impossibilidade técnica de colocação de implante (na criança de 6 anos com Síndrome Pierre Robin já mencionada), por diagnóstico imagiológico pré-operatório de espessura craniana insuficiente para implante (em criança de 12 anos com Anemia de Fanconi) e por idade inferior a 4 anos nos três casos restantes. Neste grupo, o limiar auditivo médio era de 59 dB (mínimo 50 dB e máximo 80 dB), com estudo audiométrico tonal em campo livre com Softband com limiar auditivo médio de 31 dB (mínimo 20 dB e máximo 40 dB), o que traduz um ganho médio de 28 dB.

## DISCUSSÃO

O grupo de 47 crianças estudado apresentava uma média de idades de 9,7 anos. No grupo submetido a colocação cirúrgica de BAHA (n=42), esta média foi ligeiramente superior (10,5 anos), facto que se deve a dois factores: a idade mínima neste grupo foi 4 anos (o que vai de encontro às recomendações internacionais<sup>20</sup>); na fase inicial de colocação de BAHA na nossa Instituição foram

tendencialmente seleccionados pacientes mais velhos, com a média de idades a decrescer à medida que a experiência cirúrgica aumentou.

As indicações mais frequentes para a colocação de BAHA foram as patologias malformativas congénitas do ouvido externo e médio, síndromicas e não síndromicas, seguidas de patologia inflamatória crónica do ouvido. Estas são indicações clássicas para BAHA e representam grupos em que o benefício da sua colocação é maior<sup>12</sup>, pela dificuldade (e em muitos casos impossibilidade) de adaptação a próteses auditivas convencionais. De referir ainda a elevada prevalência de fenda palatina no nosso grupo (34%), quer associada a outras malformações quer como factor etiológico de otite média crónica<sup>21</sup>. Duas das crianças foram submetidas a colocação de BAHA por cofose unilateral, que é uma indicação mais recente mas cada vez mais comum e com benefícios estabelecidos na eliminação do efeito-sombra.

O limiar auditivo médio pré-operatório foi de 51,7 dB, ligeiramente superior aos valores recomendados na selecção de pacientes com maior probabilidade de resposta favorável ao BAHA (45 dB)<sup>15</sup>. O ganho com BAHA foi bastante significativo (média de 33,9 dB), o que se traduziu em limiares auditivos médios com BAHA entre os 10 e os 30 dB (média 17,8 dB), isto é, conferindo uma audição normal ou próxima do normal a todas as crianças. O benefício em relação às próteses auditivas convencionais foi mais discreto (ganho médio de 14,4 dB), o que está em conformidade com os estudos comparativos encontrados na literatura<sup>22,23</sup>, cujas conclusões são contraditórias e muito dependentes da patologia base que levou à colocação de BAHA.

Nos casos de cofose unilateral, o benefício do BAHA foi objectivado pela melhoria do rendimento escolar e da auto-estima das duas crianças, o que se traduziu em utilizações superiores a 8 horas diárias em ambas.

Os BAHA foram colocados maioritariamente em dois tempos cirúrgicos, separados por uma média de 4,4 meses. Foi possível a implantação de implantes da mesma dimensão que em adultos (4 mm) em 41 dos 42 casos, sem complicações intra-operatórias registadas e com taxa de falência da osteointegração (4,8%) inferior ao descrito na literatura<sup>11</sup>.

As complicações mais frequentes no pós-operatório foram cutâneas (taxa global de 21,4%, com necessidade de revisão cirúrgica em 9,5%). Estes valores estão de acordo com os da maioria das séries descritas na literatura<sup>24</sup>. A extrusão do implante aconteceu em três casos, sempre em contexto de traumatismo directo.

## CONCLUSÕES

Os BAHA são um método eficaz e seguro de aparelhamento auditivo em idades pediátricas. São particularmente úteis em hipoacusias mistas ou de transmissão por patologia malformativa do ouvido externo e médio e/ou patologia inflamatória crónica do ouvido, grupos em que as próteses auditivas

convencionais são mal toleradas ou mesmo inaplicáveis. Na surdez neurosensorial unilateral, o BAHA atenua o efeito-sombra e melhora a performance auditiva. A colocação do BAHA em dois tempos cirúrgicos diferentes e/ou o uso do sistema Softband permite uma reabilitação auditiva eficaz em idades cada vez menores, o que é fundamental para o correcto desenvolvimento biopsicossocial da criança.

#### Referências Bibliográficas:

1. Kochkin, R. Quantifying the obvious: the impact of hearing instruments on quality of life. *Hear Rev* 2000; 7; 6-34.
2. Crandell C. Hearing aids: their effects on functional health status. *Hear J* 1998; 51; 22-30.
3. Yoshinaga C, Coulter D, Thompson V. Developmental outcomes of children with hearing loss born in Colorado hospitals with and without universal newborn hearing screening programs. *Semin Neonatol*. 2001; 6; 521-529.
4. Tjellstrom A, Hakansson B. The boneanchored hearing aid. Design principles, indications, and long-term clinical results. *Otolaryngol Clin North Am* 1995; 28; 53-72.
5. Tjellstrom A, Granstrom G. Long-term follow-up with the bone-anchored hearing aid: a review of the first 100 patients between 1977 and 1985. *Ear Nose Throat J* 1994; 73; 112-114.
6. Lustig L, Arts H, Brackmann D, Francis H et al. Hearing rehabilitation using BAHA: results in 40 patients. *Otol Neurotol* 2001; 22; 328-334.
7. Iwasaki S, Hashimoto Y, Nagura M, Takebayashi et al. Comparison of audiological performance between bone-anchored and conventional hearing aids. *Nippon Jibiinkoka Gakkai Kaiho* 2005; 108; 1110-1113.
8. Papsin B, Sirimanna T, Albert D, Bailey C. Surgical experience with boneanchored hearing aids in children. *Laryngoscope* 1997; 107; 801-806.
9. Powell R, Burrell S, Cooper H, Proops D. The Birmingham bone anchored hearing aid programme: paediatric experience and results. *J Laryngol Otol Suppl* 1996; 21; 21-29.
10. Davids T, Karen A, Clutton D, Papsin B. BAHA in Infants and Children Younger Than 5 Years. *Arch Otolaryngol Head Neck Surg* 2007; 133; 51-55.
11. Tjellstrom A, Granstrom G. Bone-anchored hearing aids: current status in adults and children. *Otolaryngol Clin North Am*. 2001; 34; 337-364.
12. McLarnon C, Davison T, Johnson I. Bone-anchored hearing aid: comparison of benefit by patient subgroups. *Laryngoscope* 2004; 114; 942-944.
13. Wazen J, Spitzer J, Ghossaini S, Kacker A et al. Results of the BAHA in unilateral hearing loss. *Laryngoscope* 2001; 111; 955-958
14. Bosman A, Hol M, Snik A, Mylanus E et al. Bone-anchored hearing aids in unilateral inner ear deafness. *Acta Otolaryngol* 2003; 123; 258-260.
15. Hagr, A. BAHA: Bone-Anchored Hearing Aid. *International Journal of Health Sciences, Qassim University*, 2007 Jul; 1; 265-276.
16. Jacobsson M, Albrektsson T, Tjellstrom A. Tissue-integrated implants in children. *Int J Pediatr Otorhinolaryngol* 1992; 24; 235-243.
17. Holgers K, Tjellstrom A, Erlandsson B. Soft tissue reactions around percutaneous implants: a clinical study of soft tissue conditions around skinpenetrating titanium implants for BAHA. *Am J Otol* 1988; 9; 56-59.
18. Scholz M, Eufinger H, Anders A, Illerhaus B et al. Intracerebral abscess after abutment change of a BAHA. *Otol Neurotol* 2003; 24; 896-899.
19. Tjellstrom A, Niparko J. Intracerebral abscess after BAHA abutment change. *Otol Neurotol* 2005; 26; 552-553.
20. Snik A, Mylanus E, Proops D, Wolfaardt J et al. Consensus statements on the BAHA system: where do we stand at present?. *Ann Otol Rhinol Laryngol Suppl*. 2005 Dec; 195; 2-12.
21. Coutinho M, Magalhães A, Matos C. Bone Anchored Hearing Aids in Children with Cleft Palate. *Int. Adv. Otol*. 2009; 5; 261-264.
22. Snik A, Mylanus E, Cremers C. The bone-anchored hearing aid compared with conventional hearing aids. Audiologic results and the patients' opinions. *Otolaryngol ClinNorth Am* 1995; 28; 73-79.
23. McDermott A, Dutt S, Reid A, Proops D. An intra-individual comparison of the previous conventional hearing aid with the bone-anchored hearing aid: The Nijmegen group questionnaire. *J Laryngol*

*Otol Suppl* 2002; 28; 15-19.

24. House J, Kutz J. Bone-anchored hearing aids: incidence and management of postoperative complications. *Otol Neurotol*. 2007; 28; 213-217.