

# Tuberculose nasofaríngea - A propósito de um caso clínico

## Nasopharyngeal tuberculosis - A case report

Daniel Monteiro • João Lino • Carla Cardoso • Miguel Gonçalves Ferreira • Cecília Almeida e Sousa

### RESUMO

A tuberculose (TB) é a doença infecciosa mais comum em todo o mundo. Tem várias apresentações possíveis, podendo atingir vários órgãos e inclusive mimetizar outras patologias, incluindo carcinomas. O aparecimento na nasofaringe é raro e o principal sintoma são linfadenopatias cervicais.

Descreve-se um caso clínico de um adolescente de 16 anos, cujo diagnóstico de tuberculose nasofaríngea foi dificultado pela localização rara e pela negatividade da maior parte dos exames utilizados para o diagnóstico. O doente foi sujeito a terapêutica com tuberculostáticos durante um período de 9 meses verificando-se uma regressão completa do quadro. Muitas vezes só através da prova terapêutica é possível a atribuição de um diagnóstico definitivo.

Em doentes com neoformações na nasofaringe e linfadenopatias cervicais é importante considerar TB como um diagnóstico diferencial.

Palavras-chave: Tuberculose, Nasofaringe, Linfadenopatia Cervical

### ABSTRACT

*Tuberculosis (TB) is the most common infectious disease in the world. It has many different types of manifestations, being able to affect many organs and resembling other pathologies, including carcinomas. Its presentation in the nasopharynx is very rare and the main symptom is cervical lymphadenopathies.*

*A case of a 16 year old boy with nasopharyngeal tuberculosis is reported. The diagnostic was difficult to achieve because of the rare location and due to negative test results. The patient was administered tuberculostatic drugs and total regression of symptoms and signs was observed after 9 months. More often than wanted, only after a therapeutic test is the diagnosis made.*

*It is important to consider TB has a differential diagnosis in patients with nasopharyngeal masses and cervical lymphadenopathies.*

*Keywords: Tuberculosis, Nasopharynx, Cervical lymphadenopathies*

### INTRODUÇÃO

A tuberculose (TB) é a doença infecciosa curável mais comum em todo o mundo<sup>1,2</sup>. Nos últimos anos verificou-se um aumento mundial da incidência de TB devido ao aparecimento de estirpes de micobactérias multirresistentes e também à epidemia causada pelo Vírus da Imunodeficiência Humana (HIV)<sup>3</sup>. Em 2010, a incidência mundial estimada foi de 133 novos casos por cada 100.000 habitantes e em Portugal foi de 22 casos por cada 100.000 habitantes<sup>4,5</sup>. (Figura 1) Segundo a Organização Mundial de Saúde, em 2010, foi responsável por 1,2 a 1,5 milhões de mortes<sup>4,5</sup>.

De entre as apresentações possíveis a TB pulmonar é a mais frequente (75% dos casos) seguida da linfática, pleural, óssea, renal, intestinal, meníngea e peritoneal<sup>6</sup>. A TB no tracto respiratório superior era uma patologia comum antes da introdução da terapêutica tuberculostática, mas actualmente é pouco frequente (1,8%)<sup>1,3,7,8,9</sup>. Na nasofaringe ocorre apenas em cerca de 0,1% dos casos<sup>2,9,10</sup>. Considera-se a TB nasofaríngea primária, quando existe uma infecção isolada da nasofaringe na ausência de outro órgão infectado; ou secundária, na presença de TB pulmonar ou sistémica<sup>1,2,3</sup>. A TB nasofaríngea primária é extremamente rara<sup>2,7,9,10,11</sup>. Os sintomas mais comuns de TB na nasofaringe são linfadenopatias cervicais, rinorreia e obstrução nasal sendo possível observar neoformações ou irregularidades da mucosa<sup>1,2,7,8,9,10</sup>. Estes achados

#### Daniel Monteiro

Interno do Internato Complementar de ORL do Centro Hospitalar do Porto

#### João Lino

Interno do Internato Complementar de ORL do Centro Hospitalar do Porto

#### Carla Cardoso

Assistente Hospitalar do Serviço de ORL do Centro Hospitalar do Porto

#### Miguel Gonçalves Ferreira

Assistente Hospitalar do Serviço de ORL do Centro Hospitalar do Porto

#### Cecília Almeida e Sousa

Directora do Serviço de ORL do Centro Hospitalar do Porto

#### Correspondência:

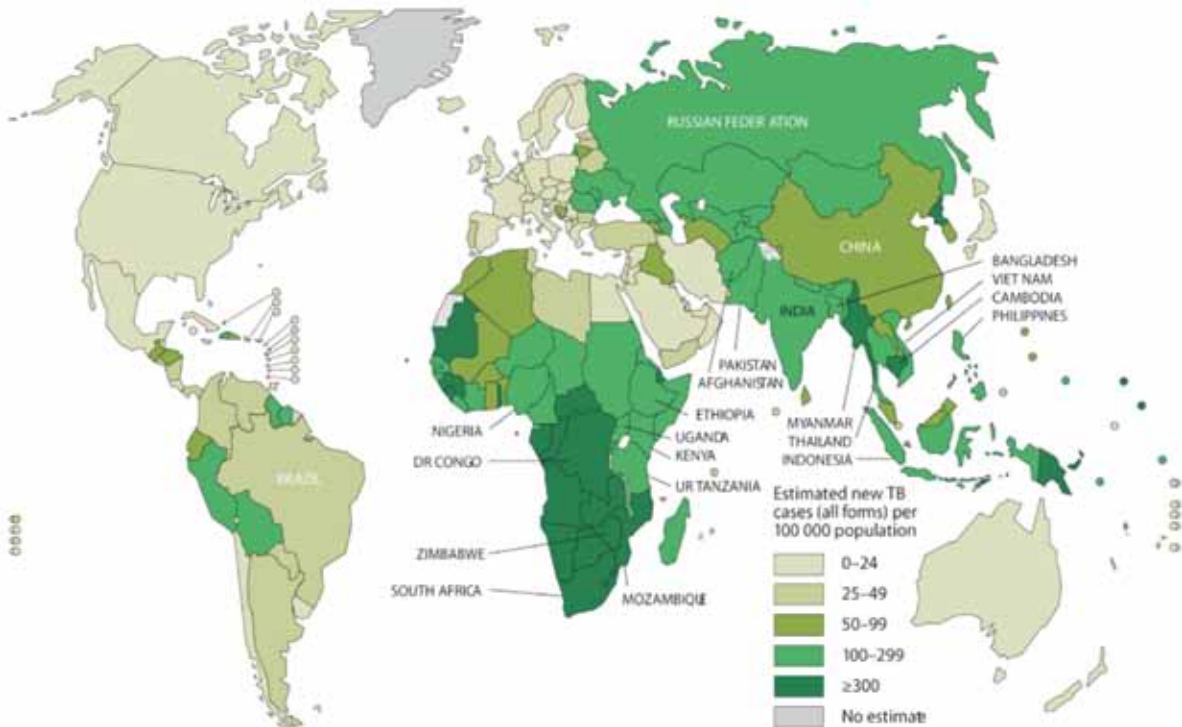
Daniel Russo Monteiro  
Serviço de Otorrinolaringologia – Centro Hospitalar do Porto  
Largo do Prof. Abel Salazar,  
4099-001 Porto  
Telefone: 222077500  
E-mail: orietnomdaniel@gmail.com

Apresentado no 57º Congresso Nacional da Sociedade Portuguesa de Otorrinolaringologia e Cirurgia Cérvico-Facial

**FIGURA 1**

Taxa de incidência mundial de TB Fonte: Global Tuberculosis Control, WHO 2011, [www.who.int/tb/publications/global\\_report/2011/gtbr11\\_full.pdf](http://www.who.int/tb/publications/global_report/2011/gtbr11_full.pdf) Acedido em Janeiro 12, 2012

### Estimated TB incidence rates, 2010



são semelhantes aos encontrados no carcinoma da nasofaringe<sup>1,3,9,10</sup>. Assim, é importante considerar a TB nos diagnósticos diferenciais de neoplasias da nasofaringe e realizar biópsias para estudo histológico, bacteriano e micobacteriano<sup>1,7,9,10</sup>.

#### DESCRIÇÃO DO CASO

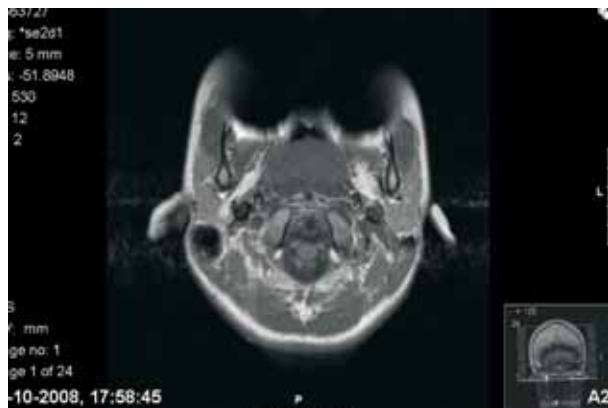Criança de 16 anos, sexo masculino, sem antecedentes patológicos relevantes, sem contacto prévio com TB e sem hábitos tabágicos. Em Maio de 2008 inicia queixas de adenopatias cervicais, astenia e anorexia, cefaleias, hipersudorese nocturna e hipertermia recorrente. Foi internado para estudo, encontrando-se analiticamente normal excepto uma velocidade de sedimentação (VS) elevada. Realizou tomografia computadorizada (TC) cervical e torácica que revelou apenas adenopatias múltiplas na região cervical, sem alterações pulmonares, mediastínicas ou abdominais superiores. A serologia indicou um Vírus de Epstein-Barr (EBV) positivo, tendo sido alta por suspeita de doença infecciosa.

Decorridos 4 meses e por persistência dos sintomas foi novamente internado tendo realizado nova serologia que confirmou EBV positivo com Citomegalovírus (CMV) e HIV negativos. Foi submetido à prova de Mantoux que

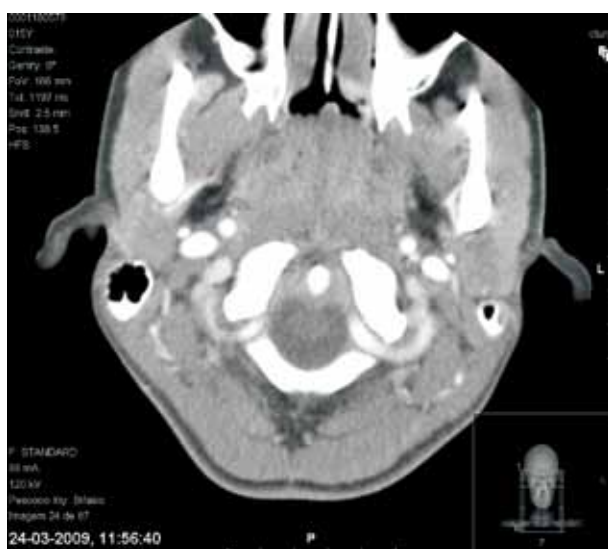se apresentou negativa. Realizou ressonância magnética nuclear (RMN) que revelou um marcado espessamento da nasofaringe sugerindo hipertrofia de vegetações adenoideas. (Figura 2) Efectuou biópsia excisional de uma adenopatia que revelou um processo inflamatório granulomatoso local necrotizante, tendo sido colocada a hipótese de TB para a qual, iniciou tuberculostáticos. No entanto, passados dois meses, a cultura em meio de Lowenstein-Jensen (LJ) revelou-se negativo e foi-lhe suspensa a terapêutica e dado novamente alta por suspeita de adenopatias de carácter reactivo.

Passados 10 meses do início das queixas foi enviado à consulta de Otorrinolaringologia (ORL) por aumento das adenopatias cervicais, cefaleias e obstrução nasal. Ao exame objectivo apresentava a rinofaringe totalmente ocupada por neoplasia, confirmada por TC. (Figura 3) Foi submetido a nova biópsia excisional (adenoidectomia) com estudo histológico e cultura celular. Histologicamente apresentava tecido linfóide, com numerosos granulomas epitelióides, com escassa necrose de tipo caseificação. (Figura 4 e 5) Fez-se pesquisa de bacilos álcool-ácido-resistentes (BAAR) pelo método de Ziehl-Neelson que deu negativa. Foi realizada cultura celular de micobactérias (meio LJ e Mycobacteria

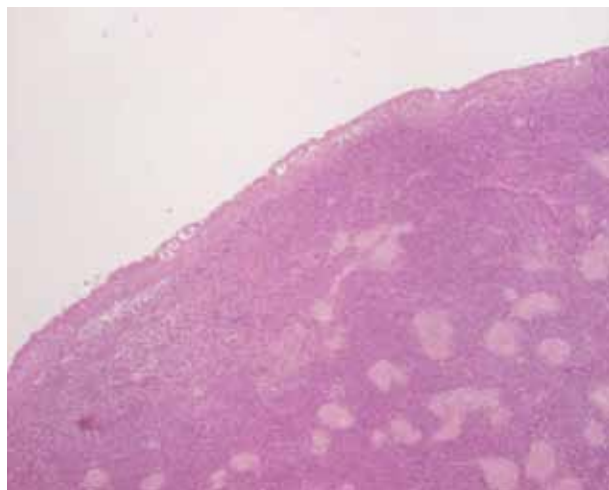
**FIGURA 2**  
RMN nasofaríngea – Hiperplasia de tecido linfóide da nasofarínge



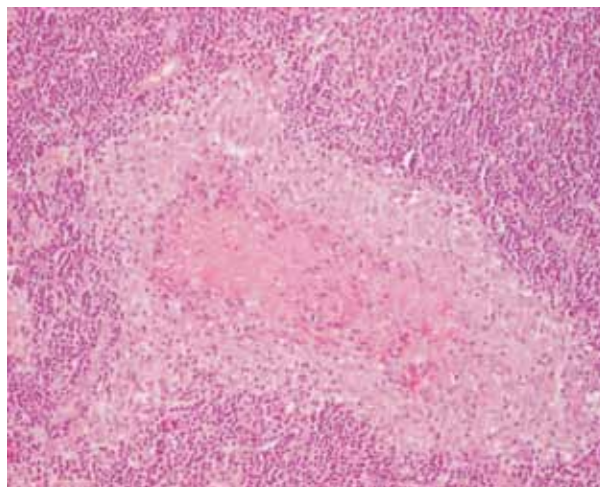
**FIGURA 3**  
TC da nasofarínge – Ocupação por tecidos moles



**FIGURA 4**  
H&E 4x - Retalho de mucosa da nasofarínge e tecido linfóide associado. Identificam-se áreas clarificadas que correspondem a granulomas epitelióides.



**FIGURA 5**  
H&E 20x – Alguns granulomas epitelióides apresentam necrose central de tipo caseificação.



Growth Indicator Tube – (MGIT) que foi novamente negativa. Pelos resultados histológicos concluiu-se que se tratava de uma inflamação granulomatosa da nasofarínge de provável etiologia tuberculosa. O doente iniciou terapia tuberculostática constituída por isoniazida, rifampicina, pirazinamida que se manteve por 9 meses. Em Março de 2010 o doente apresentava uma regressão completa do quadro, sem adenopatias cervicais e sem neoformações na nasofarínge.

#### DISCUSSÃO

A TB no tracto respiratório superior é pouco frequente e está na maioria dos casos associada a TB pulmonar<sup>1,2,3,9,10</sup>. Neste caso clínico descreve-se um doente com tuberculose nasofaríngea primária, que é muito rara e geralmente só ocorre em países em que a TB é endémica<sup>1,2,3,7</sup>. Provavelmente advém da reactivação de bacilos presentes ao nível das adenóides ou através da infecção directa da mucosa após a inalação de bacilos<sup>2,3,9,10</sup>.

Os sintomas mais comuns são linfadenopatias, rinorreia e obstrução nasal podendo ainda apresentar cefaleias, odinofagia e febre<sup>1,2,7,8,9,10</sup>.

O diagnóstico de TB extrapulmonar, nomeadamente na nasofarínge, é difícil uma vez que os sintomas são inespecíficos. Os diagnósticos diferenciais incluem carcinoma da nasofarínge, granulomatose de Wegener, sarcoidose, sífilis, infecção fúngica e linfoma<sup>1,2,7,10</sup>.

Vários testes podem ser efectuados para o esclarecer o diagnóstico sendo a Prova de Mantoux o menos invasivo<sup>1</sup>. Esta está normalmente positiva na TB mas 20% dos doentes com TB activa apresentam resultados negativos<sup>1</sup>. A VS também pode ser um bom indicador uma vez que está muitas vezes elevada em situações de TB<sup>1</sup>.

A biopsia da nasofarínge é essencial para o diagnóstico uma vez que permite a realização de estudos

histológicos, bacterianos e micobacterianos<sup>1,2,3,7,10</sup>. Histologicamente, a TB apresenta uma inflamação granulomatosa local necrotizante semelhante à que o carcinoma da nasofaringe pode provocar no tecido adjacente ao tumor<sup>1,7</sup>. A pesquisa de BAAR através da coloração Ziehl-Neelsen é normalmente efectuada para confirmação de diagnóstico mas apresenta-se negativa em 50% dos casos<sup>1</sup>. As culturas celulares em meio de LJ e MGIT são positivas em cerca de 50 a 70% dos doentes e requererem cerca de 5 a 6 semanas para produzir resultados<sup>1,9</sup>. Outros exames como *Polymerase Chain Reaction* (PCR) e *Enzyme-Linked Immunoabsorbent Assay* (ELISA) além de mais expeditos têm sensibilidade e especificidade mais elevadas<sup>12,13,14</sup>. A sensibilidade de PCR é de cerca de 80 a 82% e a especificidade cerca de 85%; no teste ELISA é de 70 a 84% e de 80 a 96%, respectivamente<sup>12,13,14</sup>. Assim, na maioria dos casos, o diagnóstico de TB nasofaríngea não pode ser obtido através de um único exame, mas sim através de uma combinação de evidências clínicas, histológicas e moleculares, sendo muitas vezes apenas confirmado após uma prova terapêutica positiva<sup>1,3,9,10</sup>. A TB nasofaríngea tem bom prognóstico<sup>1,3,15</sup>. A utilização de isoniazida, rifampicina e pirazinamida é a opção terapêutica mais indicada para estes casos<sup>15</sup>. A duração mínima do tratamento de TB extrapulmonar é de 6 meses<sup>3,15</sup>.

Portanto em doentes com linfadenopatia cervicas, especialmente nos doentes jovens em que as causas infecciosas são mais frequentes, é necessário ponderar a possibilidade da TB como um diagnóstico diferencial de lesões da nasofaringe.

#### Referências Bibliográficas:

1. Tas E, Sahin E, Vural S, Turkoz HK, et al. Upper Respiratory Tract Tuberculosis: Our experience of three cases and review of article. The Internet Journal of Otorhinolaryngology (Online Ed.). 2007;1(6). [www.ispub.com/journal/the-internet-journal-of-otorhinolaryngology/volume-6-number-1/upper-respiratory-tract-tuberculosis-our-experience-of-three-cases-and-review-of-article.html](http://www.ispub.com/journal/the-internet-journal-of-otorhinolaryngology/volume-6-number-1/upper-respiratory-tract-tuberculosis-our-experience-of-three-cases-and-review-of-article.html) Acedido em Março 21, 2010.
2. Prasad BKD, Kejriwal GS, Sahu SN. Case report: Nasopharyngeal tuberculosis. Indian J Radiol Imaging. 2008 Feb;1(18):63-64.
3. Srirompotong S, Yimtae K, Jintakanon D. Nasopharyngeal tuberculosis: Manifestations between 1991 and 2001. Otolaryngology - Head and Neck Surgery. 2004 Nov;131(5):762-4.
4. Direcção Geral de Saúde. Programa Nacional de Luta contra a Tuberculose: Ponto da Situação Epidemiológica e de Desempenho (Online). 2011 Mar. [www.dgs.pt/upload/membro.id/ficheiros/i012626.pdf](http://www.dgs.pt/upload/membro.id/ficheiros/i012626.pdf) Acedido em Dezembro 13, 2011.
5. World Health Organization. Global Tuberculosis Control 2011 (Online). 2011. [www.who.int/tb/publications/global\\_report/2011/gtbr11\\_full.pdf](http://www.who.int/tb/publications/global_report/2011/gtbr11_full.pdf) Acedido em Fevereiro 22, 2012.
6. Sharma SK, Mohan A. Extrapulmonary tuberculosis. Indian J Med Res. 2004 Oct;120:316-353.
7. Koktenara A. Nasopharyngeal tuberculosis. European Journal of Radiology. 2001;39:186-187.
8. Yosunkaya S, Ozturk K, Manden E, Cetin T. Primary nasopharyngeal tuberculosis in a patient with symptoms of obstructive sleep apnea. Sleep Medicine. 2006 Jul;9(5):590.
9. King AD, Ahuja AT, Tse GMK, van Hasselt AA et al. MR Imaging Features of Nasopharyngeal Tuberculosis: Report of three cases and literature review. Am J Neuroradiol. 2003 Feb;24:279-282.
10. Martínez A, Lede A, Fernández JA. Primary Rhinopharyngeal Tuberculosis: An Unusual Location. Acta Otorrinolaringol Esp.

2011;62(5):401-3.

11. Rohwedder JJ. Upper Respiratory Tract Tuberculosis. Annals of Internal Medicine. 1974;80:708-713.
12. Omrani M, Ansari MH, Agaverdizade D. PCR and Elisa methods (IgG and IgM): their comparison with conventional techniques for diagnosis of Mycobacterium tuberculosis. Pak J Biol Sci. 2009 Feb;12(4):373-7.
13. Trajman A, Kaisermann C, Luiz RR, Sperhake RD, et al. Pleural fluid ADA, IgA-ELISA and PCR sensitivities for the diagnosis of pleural tuberculosis. Scand J Clin Lab Invest. 2007;67(8):877-84.
14. Nagdev KJ, Kashyap RS, Deshpande PS, Purohit HJ, et al. Comparative evaluation of a PCR assay with an in-house ELISA method for diagnosis of Tuberculous meningitis. Med Sci Monit. 2010 Jun;16(6):CR289-95.
15. Bang E, Sinert RH, Li J. Tuberculosis. emedicine (Online), 2009. <http://emedicine.medscape.com/article/787841-overview#showall> Acedido em Março 24, 2010.