



岐阜大学機関リポジトリ

Gifu University Institutional Repository

Title	体幹部CT画像における形状モデルに基づく僧帽筋中部・下部線維の自動認識(本文(Fulltext))
Author(s)	小林, 晴香; 神谷, 直希; 神谷, あすみ; 周, 向栄; 陳, 華岳; 村松, 千左子; 原, 武史; 藤田, 広志
Citation	[電子情報通信学会技術研究報告. MI, 医用画像] vol.[113] no.[410] p.[69]-[72]
Issue Date	2014-01-19
Rights	copyright 2014 IEICE
Version	出版社版 (publisher version) postprint
URL	http://hdl.handle.net/20.500.12099/53349

この資料の著作権は、各資料の著者・学協会・出版社等に帰属します。

体幹部 CT 画像における形状モデルに基づく 僧帽筋中部・下部線維の自動認識

小林 晴香[†] 神谷 直希[†] 神谷 あすみ^{††} 周 向榮^{†††} 陳 華岳^{††††}
村松 千左子^{†††} 原 武史^{†††} 藤田 広志^{†††}

[†]豊田工業高等専門学校 情報工学科 〒471-8525 愛知県豊田市栄生町 2-1

^{††}東名古屋病院 〒465-8620 愛知県名古屋市名東区梅森坂 5-101

^{†††}岐阜大学大学院 医学系研究科 知能イメージ情報分野 〒501-1194 岐阜県岐阜市柳戸 1-1

^{††††}岐阜大学大学院 医学系研究科 病態制御学講座 解剖学分野 〒501-1194 岐阜県岐阜市柳戸 1-1

E-mail: [†]kobayashi@ulucus.net

あらまし 我々はこれまでに、骨格の位置情報と骨格筋の形状モデルを用い、X線 CT 画像における骨格筋の自動認識手法を提案した。また、人体を仮想的に二次元平面に切り開く仮想展開画像の構築手法を提案し、表層部の骨格筋の認識に応用した。仮想展開画像では、複雑な人体形状を簡便に表記できるため、骨格の少ない腹部において腹直筋の認識が実現されている。本研究では、この人体の仮想展開画像を用いた骨格筋の認識手法が他の表層部骨格筋の認識において有効であるかを検証する。ここでは、自動分類が実現されていない、背面表層に存在する僧帽筋の認識を行う。僧帽筋の認識により、パーキンソン病における首下がり起因する筋肥大や VDT 作業による僧帽筋への影響の解析などにおける筋の部位別解析の一助となると考えられる。筋に所見の無い 6 例に対して認識を行った結果、医師の抽出結果との平均一致率 91.6%を得た。よって、比較的高い一致率で僧帽筋認識が実現できたため、本手法は表層筋の認識に有効であると考えられる。

キーワード CAD, X線 CT 画像, 骨格筋, 僧帽筋

Model-based Approach to Recognize the Middle and Inferior Fibers of the Trapezius Muscle in Torso CT Images

Haruka KOBAYASHI[†] Naoki KAMIYA[†] Asumi KAMIYA^{††} Xiangrong ZHOU^{†††}
Huayue CHEN^{††††} Chisako MURAMATSU^{†††} Takeshi HARA^{†††} and Hiroshi FUJITA^{†††}

[†]Department of Information and Computer Engineering, Toyota National College of Technology
2-1 Eisei, Toyota, Aichi 471-8525 Japan

^{††}Higashi Nagoya National Hospital 5-101 Umemorizaka, Meito-ku, Nagoya, Aichi, 465-8620 Japan

^{†††}Department of Intelligent Image Information, Graduate School of Medicine, Gifu University
1-1 Yanagido, Gifu, 501-1194 Japan

^{††††}Department of Anatomy, Division of Disease Control, Graduate School of Medicine, Gifu University

E-mail: [†]kobayashi@ulucus.net

Abstract We have proposed an automatic recognition method of skeletal muscle in torso CT images based on a shape model and positional information of the skeleton. We also proposed a construction method of a virtually unfolded image. In the virtually unfolded image, since the complex human body shape can be expressed simply, the recognition of the rectus abdominis muscle is realized in the abdomen region. In this study, we validate the recognition technique of the skeletal muscle using virtual unfolding technique in surface muscle. We aim to recognize the trapezius muscle which is located in the back surface where automated recognition has not yet been realized. It is believed that the recognition of the trapezius muscle will help the site specific analysis of muscle, such as in the analysis of the impact of Visual Display Terminals work to the trapezius muscle and muscle hypertrophy due to neck falling in Parkinson's disease. The result of the recognition in six cases with no abnormality in skeletal muscle, obtained 91.6 % average concordance rate. Therefore, it is considered that the trapezius muscle recognition can be possible at a relatively high concordance rate, and the proposed method is effective for recognition of the surface muscle.

Keyword CAD, X-ray CT images, skeletal muscle, trapezius muscle

1. はじめに

近年の超高齢化社会において筋骨格系の疾患，障害が増加している．これらの疾患，障害の治療やリハビリテーションにおいて，骨格筋を定量的に解析することは，重要な課題の一つであり，中でも骨格筋の形態の変化や筋量に関する情報を把握することが大切である．筋肉の形態の変化においては，筋を使用しないで痩せた筋の変化や，疾患による筋の委縮，肥大を把握することが重要である．また，筋量に関しては，治療やリハビリテーションにおいてその量の客観的な把握が求められる．

これらの骨格筋に関する形態の解析，病態の把握は，主に超音波や MRI を用いて行われており，一般に CT 画像を用いることはない．しかし，CT 装置は近年高機能，高性能化しており，腫瘍などの微細な構造の早期発見や転移性病変の発見には非常に有効である．加えて，本研究の対象とする骨格筋は人体全域に存在するため，CT 画像上の任意の領域に必ず含まれる．よって，病変検出等で撮影した CT 画像を用い，計算機により自動的かつ定量的に骨格筋量等の解析を行うことで，画像情報の有効活用が実現可能と考える．

これまでに，我々は体幹部 X 線 CT 画像に対する骨格筋の自動認識システムを開発してきた[1]．これは，計算機による医用画像の支援診断を目的とした (Computer-Aided Diagnosis: CAD) システムであり，定量的な人体情報の自動取得，解析を行うものである．解剖学的位置情報を取得し，取得された位置情報を用い，骨格筋の外形モデルをあてはめ，認識を行うという手法である．

これにより，我々は既に腹部表層部や腹部深部の大腰筋などの骨格筋の自動認識を実現しているが，背面の骨格筋の自動認識については，未だ行われていない．そのため，本研究では背面表層に存在する僧帽筋の自動認識システムの開発を行う．ここでは，体幹部 X 線 CT 画像の撮影領域内に含まれる僧帽筋中部・下部を認識の対象とする．

本研究は，すでに我々が実現した骨格筋の自動認識手法のうち，人体を仮想的に二次元平面に切り開いた仮想展開画像を用いて認識を行う方法を用いる[2]．この手法は，体表にある腹部骨格筋において有効であったため，本研究で対象とする背面に存在する表層筋である僧帽筋においても有効であるかについて検証を行う．また，腹部骨格筋の自動認識において，体格差が認識結果に大きな影響を与えるため，皮下脂肪領域を事前に除去した展開手法を用いる[3]．本手法により，個人差の影響を低減し，頑健性の高い僧帽筋自動認識が可能となると考えられる．そして，面積，体積，形状などの解析が実現できると考えられる．これらの情

報を用いることにより，パーキンソン病などにより起こる首下がりによる僧帽筋の筋肥大や[4]，近年問題となっている VDT(visual display terminal)作業によって受ける影響[5]などにおいて問題となる僧帽筋について，局所的な自動解析が実現できると考えられる．

また，近年 CAD に関するさまざまな研究が進められている．しかしながら，CAD における骨格筋領域の自動認識は濃淡値分布が他の臓器領域と類似しており難しい問題である．さらに，特定の筋領域を対象とした自動分類は非常に困難な課題である．本研究の対象とする僧帽筋は，表層部の骨格筋であるため，事前に認識を行うことでより内部に存在する広背筋などの認識において有益な事前情報となることが期待される．

2. 処理手順

体幹部 CT 画像における形状モデルに基づく僧帽筋中部・下部線維の自動認識手法について述べる．処理の流れを図 1 に示す．まず，僧帽筋領域の解剖学的特徴の認識を行う．これは，皮下脂肪を事前に除去した展開画像上から自動的に実現する．次に，得られた解剖学的特徴を用いて僧帽筋領域を示す形状モデルを作成し，形状モデルを用いた大域認識を行う．そして，得られた結果を用い，脂肪領域を含む展開画像を生成し，その展開画像上から精密抽出を行う．次節以降でそれぞれの詳細について述べる．本研究では，入力画像として，非造影の体幹部 CT 画像と体幹部 CT 画像から濃淡値により認識された骨格領域を分類した骨格分類画像[6]を入力に用いる．

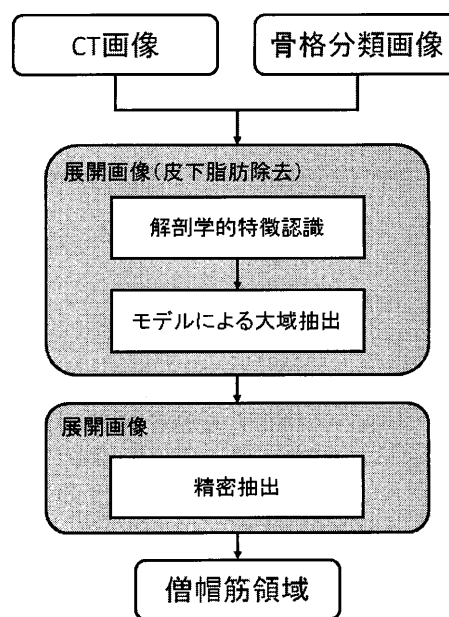


図 1 CT 画像の仮想展開に基づく僧帽筋の自動認識の流れ

表 1 僧帽筋の起始停止

	起始	停止
中部	第 1~第 6 胸椎	肩甲骨 (肩峰, 肩甲棘)
下部	第 7~第 12 胸椎	肩甲骨 (肩甲棘)

2.1. 皮下脂肪領域を含まない展開画像上における大域抽出

本研究では、我々が提案した展開画像の生成手法である、体軸方向に人体の輪郭上を体表から順に内側に追跡し、二次元平面へ座標変換を行う手法を用いる[2]。従来法では、腹部前面の領域を対象としていたため、背面より切り開いた仮想展開画像を生成していたが、本研究では、背面に存在する僧帽筋を対象とするため、腹部前面を切り開く展開画像を生成する。

また、脂肪量の個人差により認識精度の低下が予測されるため、本研究では、皮下脂肪領域を事前に除去し展開する手法[3]を用い、モデルにより大域抽出を行う。また、個人差の多い領域は、大域抽出後、皮下脂肪領域を含む展開画像を生成し、精密抽出を行う。

2.1.1 解剖学的特徴の自動認識

僧帽筋においても、他の骨格筋と同様に、骨格上の起始・停止に付着する。ここでは、僧帽筋の起始・停止の位置をランドマーク(LM)として認識する。認識したLMを用い、僧帽筋の接続箇所と存在領域を定める。表1に僧帽筋中部・下部の起始・停止を示す。それぞれのLMは入力画像である骨格分類画像上から選択された個別の骨格上から取得される。

図2に、設定したLM間を接続し、擬似的な筋繊維の走行を表す、僧帽筋の芯線を示す。

2.1.2 モデルを用いた大域抽出

前節において設定された筋繊維の走行を模倣する

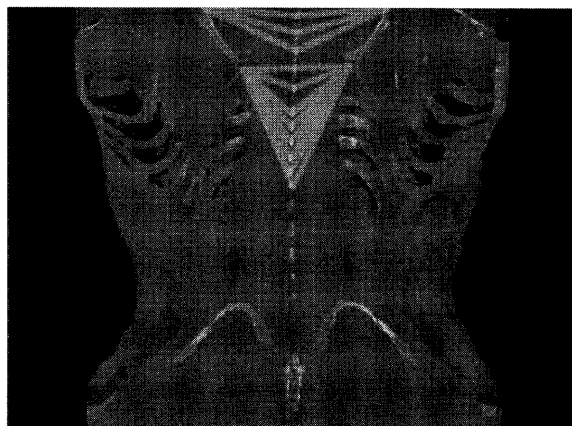


図 2 展開画像上における僧帽筋芯線

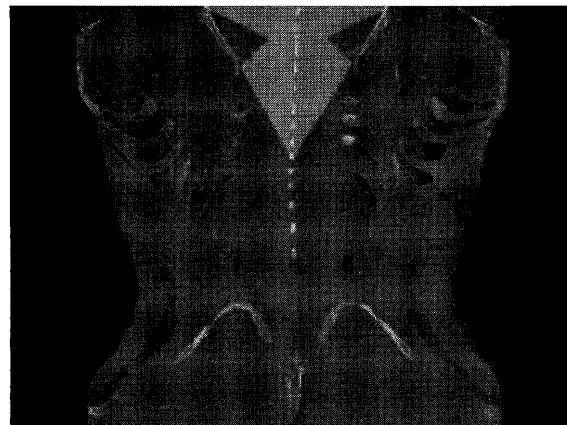


図 3 骨格筋芯線を包含する領域

芯線は、僧帽筋の概形が表現されていると考えられる。ここでは、芯線上から得られた特徴点にスプライン曲面補間を行い、僧帽筋の存在領域を示す形状モデルを作成する。また、過抽出抑制のため、形状モデルを実際の僧帽筋より小さな領域で作成する。そのため、経験的に第10胸椎までの情報を用いて、僧帽筋形状モデルを作成する。図3に作成した形状モデルを示す。網掛け部分が形状モデルであり、この領域は僧帽筋を包含する領域であると考えられる。ここから、展開画像上の各スライスにおいて、モデルで示された領域内の濃淡情報を用い、僧帽筋領域のセグメンテーションを行う。

2.2 僧帽筋領域の精密抽出

前節では皮下脂肪領域を除去した仮想展開画像上において大域抽出を行った。本節では、大域抽出した領域を逆変換し、原画像に適用する。そして、皮下脂肪領域を含む原画像に対して再度仮想展開を行う。精密抽出では、個人差の大きい僧帽筋両端部の抽出を行う。大域抽出で得られた領域の端点から拡張し、CT画像の濃淡情報を用い、筋の境界となる脂肪領域もしくは、腱まで拡張し、僧帽筋領域とする。

3. 実験と結果

本研究で使用した原画像は512×512[pixel]、スライス枚数862-1031[slice]で構成される非造影体幹部X線CT画像である。空間分解能は0.625[mm]、濃度分解能は12[bit]である。

骨格筋領域に所見の無い体幹部X線CT画像6症例において僧帽筋の認識を行った。評価は医師の指導のもと作成した画像を正解画像とし、抽出結果との一致率により評価を行った。平均一致率は91.6%であり、症例間における一致率の分散は10.0%であった。図4に2症例の認識結果の一部を示す。網掛けの領域が抽

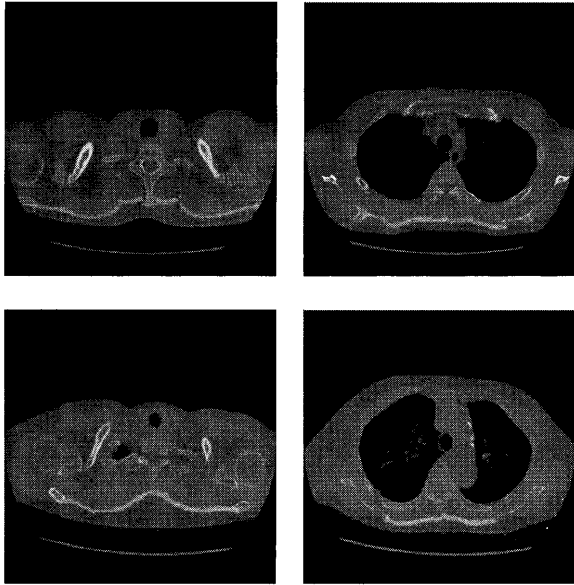


図4 各断面における認識結果

出結果である。左列が中部領域、右列が下部領域である。同様に、図5に認識した僧帽筋の三次元表示を示す。図4より、隣接する広背筋等との境界が適切に認識されていることが分かる。同様に、図5より下部領域において腱の領域を過抽出しているものの、僧帽筋領域を概ね正しく認識できていることが分かる。

4. 考察

僧帽筋の平均一致率は91.6%と、比較的高い認識結果を得た。よって、仮想展開画像を用いた表層筋の認識は有効であると考えられる。また、本手法では、モデルを用いた初期領域の認識に脂肪領域を除去した仮想展開画像を用い、精密抽出においてさらに通常の展開画像を生成した。これは展開および逆変換が問題なく機能していると言える。仮想的に展開し、展開画像上から特徴点を認識することにより、背臥位の撮影において、人体が傾いている場合でも本手法は同程度の認識率を得た。

しかし、僧帽筋内側においては、隣接する他の筋と




図5 認識結果の三次元表示

の境界が明確でない場合、他の筋を過抽出する傾向にある。これには、内側の筋の認識も行い、相互関係から解決する必要があると考えられる。

5. むすび

本研究では、仮想展開画像を用い、展開画像上における解剖学的特徴点から形状モデルを作成し、僧帽筋中部・下部線維の自動認識を行った。脂肪領域の考慮の有無による2種類の仮想展開画像を用いることで、患者間の体格による個人差の影響が軽減され、広い年齢層や筋量の差異に頑健な手法であると考えられる。また、仮想的に人体を展開する本手法は他の表層筋の認識においても有効である可能性が高い。

今後は、多くの症例に本手法を適用し、僧帽筋認識法の有効性について検証し、モデルを高度化することにより、僧帽筋内側の認識の精度を高める必要がある。

謝 辞

本研究を進めるにあたり、有益なご助言をいただいた藤田研究室の方々に感謝の意を表します。本研究の一部は、文部科学省科学研究費補助金(新学術領域研究21103001)により行われました。

文 献

- [1] N. Kamiya, X. Zhou, H. Chen, C. Muramatsu, T. Hara, R. Yokoyama, M. Kanematsu, H. Hoshi, and H. Fujita, "Automated segmentation of psoas major muscle in X-ray CT images by use of a shape model: Preliminary study," *Radiological Physics and Technology*, vol.5, no.1, pp.5-14, 2012.
- [2] N. Kamiya, C. Muramatsu, X. Zhou, H. Chen, R. Yokoyama, T. Hara, M. Kanematsu, H. Hoshi and H. Fujita, "Model-based approach to recognize the rectus abdominis muscle in CT images by use of a virtually image-unfolding technique", *Proc. of International Forum on Medical Imaging in Asia*, no.47, 2012.
- [3] 神谷 直希, 村松 千左子, 周 向榮, 陳 華岳, 原 武史, 星 博昭, 藤田 広志, "皮下脂肪領域の除去によるCT画像の仮想展開と腹直筋領域の自動認識", *信学技法*, vol.112, no.411, pp.197-200, Jan.2013.
- [4] 林 康子, 長岡正範, "パーキンソン病の姿勢障害に対する理学療法--特に首下がりについて", *Monthly book medical rehabilitation*, no.135, pp.45-53, Aug.2011.
- [5] 深谷直子, 下野俊哉, 古川公宣, 山本洋司, 国武ひかり, "VDT作業時の視覚負担が僧帽筋活動と姿勢へ及ぼす影響(産業・労務管理)", *理学療法学*, vol.29, no.442, pp.221, Apr.2002.
- [6] X. Zhou, T. Hayashi, M. Han, H. Chen, T. Hara, H. Fujita, R. Yokoyama, M. Kanematsu, and H. Hoshi, "Automated segmentation and recognition of the bone structure in non-contrast torso CT images using implicit anatomical knowledge", *Proc. SPIE*, 7259, 72593S. doi:10.1117/12.812945,2009.