

Otomycosis por *Aspergillus niger*

Cattana ME^{1,2}, Fernández MS¹, Rojas FD¹, Sosa MA¹, Giusiano GE^{1,2}.

El 15% al 20% de las otitis externas son atribuidas a una etiología fúngica, aunque en los últimos años esto parece ir en aumento debido a la utilización de antibióticos de amplio espectro, alteraciones de la inmunidad y uso de corticosteroides, entre otros factores ^{1,2}.

La otomicosis se define como una infección aguda, subaguda o crónica que afecta al epitelio escamoso del conducto auditivo externo, causada por hongos levaduriformes o filamentosos. La frecuencia y proporción de los agentes etiológicos varía según el área geográfica, pero en general predominan *Candida albicans* y *Aspergillus niger* ³.

La colonización fúngica del conducto auditivo no es permanente y puede sufrir variaciones dependiendo de factores ambientales y hábitos higiénicos. Ante determinadas circunstancias, estos hongos pueden comportarse como patógenos secundarios, especialmente cuando la piel sufre alteraciones por lesiones mecánicas, acumulación excesiva de cerumen, infecciones bacterianas previas o enfermedades dermatológicas, dando lugar a un proceso infeccioso conocido como otitis externa fúngica u otomicosis ^{1,2,3}.

El diagnóstico microbiológico se establece con el examen microscópico del material ótico y el cultivo. La patogenidad se asocia con una concentración fúngica alta en el conducto auditivo y consecuentemente con el examen directo y el cultivo positivos. La colonización, en cambio, se correlaciona con una baja concentración de elementos fúngicos, siendo entonces el examen directo negativo y el cultivo positivo ².

En los exámenes directos del material ótico de las infecciones por *Aspergillus niger* se pueden observar hifas hialinas tabicadas pero, dada la anatomía del conducto auditivo externo y el acceso al oxígeno que tiene el hongo en esta cavidad, en algunos casos, también es posible observar estructuras de reproducción asexual del hongo como ser conidióforos con sus correspondientes conidios. En las Figuras 1, 2 y 3 se observan hifas hialinas tabicadas y estructuras de fructificación asexual de *Aspergillus niger* en el material obtenido en una otomicosis y coloreado con tinción de Hematoxilina-Eosina

Bibliografía:

1. García Agudo L, Aznar Marín P, Galán Sánchez F, García Martos P, Marín Casanova P, Rodríguez Iglesias M. Otomycosis due to Filamentous Fungi. *Mycopathologia*. 2011; 172:307-310.
2. García Martos P, García Agudo R, Domínguez I, Noval JA. Otomicosis: aspectos clínicos y microbiológicos. *Rev Diagn Biol*. 2001; 50:17-22.
3. Munguia R, Daniel SJ. Otological antifungals and otomycosis: a review. *Int J Pediatr Otorhinolaryngol*. 2008; 72:453-9.

¹ Departamento Micología. Instituto de Medicina Regional. UNNE

² Cátedra de Microbiología, Parasitología e Inmunología. UNNE

Autor Responsable: memiliacarrana@yahoo.com.ar

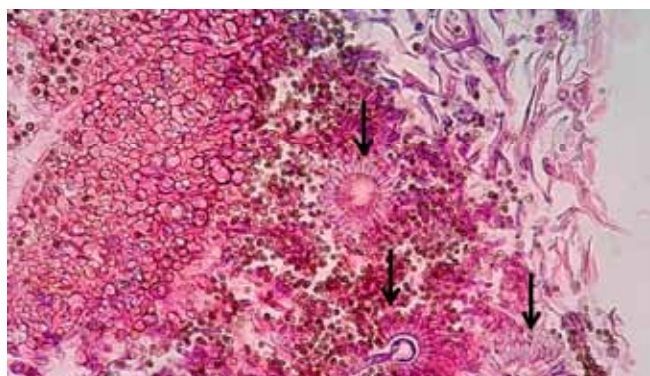


Figura 1. H&E. Se observan hifas hialinas tabicadas (flecha con línea de puntos) y cabezas aspergiliares (flechas continuas). (400X)

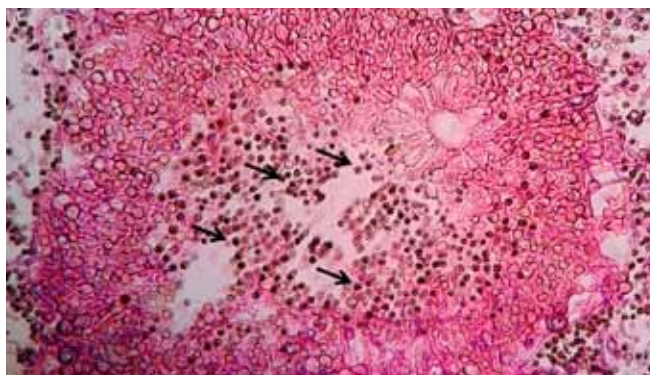


Figura 2. H&E. Se observan hifas hialinas tabicadas, cabezas aspergiliares y gran cantidad de conidias esféricas, negras, que miden entre 6 a 8 μ m de diámetro (flechas continuas). (400X)

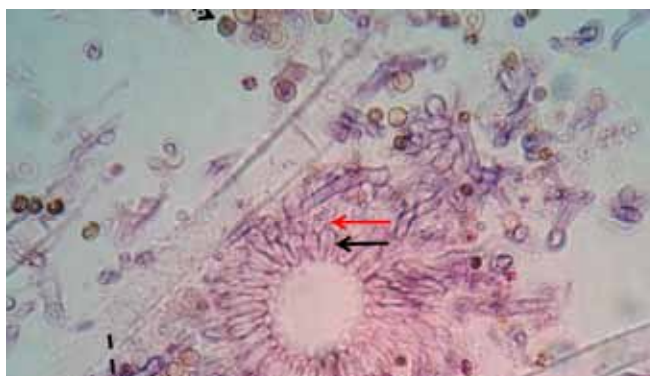


Figura 3. H&E. Se observan hifas hialinas tabicadas (flecha guiñón), conidias (flecha puntos redondos) y cabezas aspergiliares con mé-tulas (flecha negra continua) y fiálides (flecha roja) evidenciando el carácter biseriado de *Aspergillus niger*. (1000X)