

© ИВАНОВ С.А., ШЛЯГА И.Д., РУХЛЯ М.Н., 2016

НАШ ОПЫТ ТРАНСПЛАНТАЦИИ АЛЛОХРЯЦА ДЛЯ УСТРАНЕНИЯ ДЕФЕКТОВ НИЖНЕЙ ТРЕТИ НОСА**ИВАНОВ С.А.* , ШЛЯГА И.Д.* , РУХЛЯ М.Н.****

*УО «Гомельский государственный медицинский университет», г.Гомель, Республика Беларусь

**У «Гомельский областной клинический онкологический диспансер», г.Гомель, Республика Беларусь

Вестник ВГМУ. – 2016. – Том 15, №3. – С. 84-92.

OUR EXPERIENCE OF ALLOGENE CARTILAGE TRANSPLANTATION FOR THE REPAIR OF THE DEFECTS OF THE LOWER THIRD OF THE NOSE**IVANOV S.A.* , SHLYAGA I.D.* , RUKHLYA M.N.****

*Educational Establishment «Gomel State Medical University», Gomel, Republic of Belarus

**Establishment «Gomel Regional Clinical Oncology Dispensary», Gomel, Republic of Belarus

Vestnik VGMU. 2016;15(3):84-92.

Резюме.

Цель – обобщить опыт замещения дефектов нижней трети носа с применением трансплантации аллохряща. Материал и методы. Исследованы результаты 17 реконструкций дефектов нижней трети носа с трансплантацией аллохряща. Выполнен анализ заживления раны, срока эпителизации рубца, частоты локальных осложнений с использованием клинических методов, оценка рубца по шкале HWES, субъективная оценка косметического результата по визуальной аналоговой шкале.

Результаты. Локальные послеоперационные осложнения зарегистрированы у 3 пациентов: два парциальных некроза лоскута и одно отторжение аллохрящевого трансплантата. Не отмечено септических раневых осложнений. Полная эпителизация рубца завершалась к 9-12 суткам, за исключением наблюдений с парциальным некрозом лоскута. Вид послеоперационного рубца оценен как оптимальный/субоптимальный у 13 пациентов (76,5%). Оптимальная/субоптимальная субъективная оценка косметического результата получена у 16 пациентов (94,1%).

Заключение. Применение трансплантации аллохряща для реконструкции дефектов носа позволяет достичь приемлемого косметического результата у большинства пациентов.

Ключевые слова: реконструкция дефектов носа, аллогенный хрящ, восстановление хрящевого остова.

Abstract.

Objectives. To summarize the experience of the repair of the defects of the lower third of the nose using allogene cartilage transplantation.

Material and methods. 17 reconstructions of the defects of the lower third of the nose were performed. Wound healing, complete epithelization of the scar and local complications rate were analyzed. The outcomes were evaluated by clinical methods, wound scar scale HWES, visual analog scale (VAS).

Results. Local postoperative complications were registered in three patients: two partial flap necroses and one allogene cartilage graft rejection. There were no septic wound complications. Wound epithelization was completed in 9-12 days except the cases of partial flap necrosis. Cosmetic outcomes of 13 (76,5%) postsurgical scars were reported to be optimal/suboptimal. Optimal/suboptimal VAS score was registered in 16 patients (94,1%).

Conclusions. Transplantation of the allogene cartilage for the reconstruction of the defects of the nose allows to achieve acceptable cosmetic results in the majority of patients.

Key words: repair of the defects of the nose, allogene cartilage, cartilaginous frame restoration.

Нижняя треть носа (НТН) включает кончик и крылья, состоит из трех слоев ткани: наружного кожного покрова, хрящевого остова, кожи преддверия носа. Эта анатомическая часть является центром лицевого рельефа и в значительной степени определяет индивидуальный облик и эстетическое восприятие человека. Утрата кожных покровов и подлежащих тканей НТН может быть следствием травмы или хирургического лечения опухолей [1-5]. Образовавшиеся изъяны нередко требуют выполнения реконструктивных операций. Известно значительное количество способов пластического замещения дефектов (ПЗД) НТН с утратой двух и трех слоев. Реконструкция может быть проведена как одномоментно, так и в несколько этапов [1-9]. Слои утраченного фрагмента могут быть восстановлены тканями из одного донорского места или из разных участков. Хрящевой слой замещают аутоотрансплантатом, аллотрансплантатом или силиконовым имплантатом [1, 2, 4, 5, 6, 9]. Трансплантация хряща выполняется для восстановления утраченной части каркаса, а также при дефектах только наружной кожи всего крыла носа. В последнем случае это делается с целью предотвратить деформацию при рубцевании кожной раны [7]. Дефект кожи устраняют кожно-фасциальными лоскутами (КФЛ) из соседних анатомических зон [1-9]. Местные осложнения ПЗД: нагноение раны, некроз кожного лоскута, отторжение хрящевого или полнослойного трансплантата, формирование келоидного рубца, выраженная деформация восстановленной части (пролапс или «провисание» крыла носа)

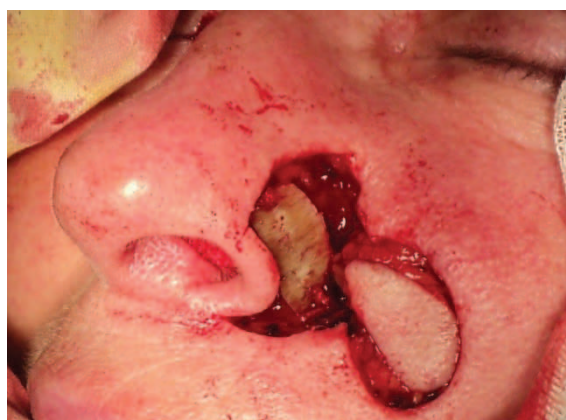[1, 2, 4, 6, 9].

Конечная цель операции – достижение приемлемого косметического эффекта при минимальных затратах времени и ресурсов на лечение. Для оценки процесса заживления раны используются клинические и лабораторные методы: исследование частоты и структуры локальных осложнений, срок эпителизации рубца [10, 11]. Исследование косметических результатов операции осуществляется с помощью визуальной аналоговой шкалы (ВАШ) [10], а также оценки рубца по шкале HWES (Hollander Wound Evaluation Scale) [11].

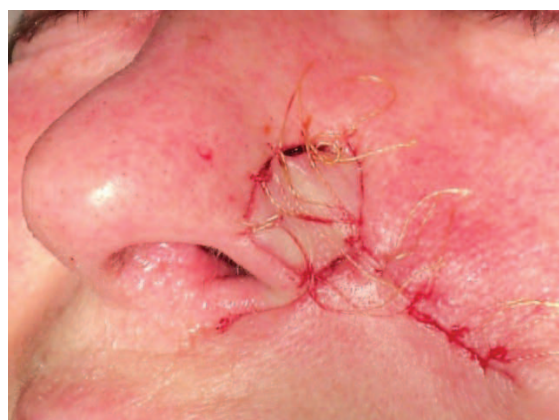Мы применяем методику ПЗД двухслойных дефектов НТН в виде одномоментной трансплантации фрагмента АХ и транспозиции КФЛ из медиальной части щеки или спинки носа (лоскут Rieger) [8]. Этапы операций представлены на рисунках 1 и 2.

Для устранения сквозных (трехслойных) дефектов НТН мы формируем органо-типический пластический материал (ОПМ) из фрагмента АХ, КФЛ из медиальной части щеки или лба для устранения наружной кожи и аутодермотрансплантата для устранения дефекта кожи преддверия носа [6]. Этапы формирования ОПМ и операции представлены на рисунке 3 и 4.

При дефектах только кожного слоя всего крыла носа трансплантация АХ используется для профилактики рубцовой контрактуры. Основой пластического материала всегда является КФЛ – кровоснабжаемый комплекс тканей. Исход операции может зависеть от техники формирования КФЛ.

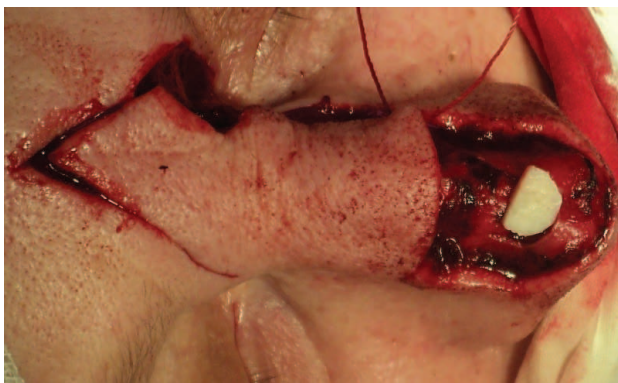

а

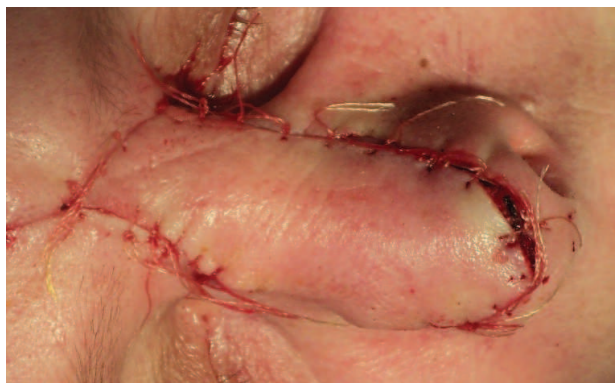

б

Рисунок 1 – Устранение двухслойного дефекта крыла носа: а – аллохрящ помещен в область дефекта, выкроен мелолобиальный лоскут; б – лоскут перемещен в область дефекта.

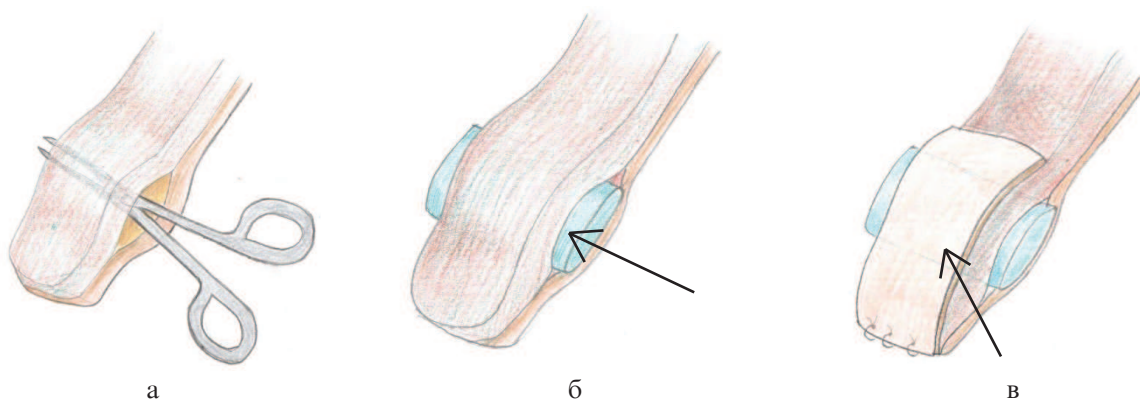


а



б

Рисунок 2 – Устранение двухслойного дефекта кончика носа: а – аллохрящ помещен в область дефекта, выкроен лоскут из спинки носа; б – лоскут перемещен в область дефекта.



а

б

в

Рисунок 3 – Этапы формирования ОПМ (* – указано стрелкой): а – создание тоннеля между дермой и подкожным слоем лоскута; б – помещение фрагмента аллохряща* в тоннель; в – подшивание кожного трансплантата* к лоскуту со стороны фасции.

В доступных публикациях не обнаружено сведений о результатах реконструкции НТН пластическим материалом, включающим АХ и КФЛ. Заявляемые преимущества аллогенного трансплантата: отсутствие дополнительной травмы и неограниченность материала по сравнению с аутоотрансплантацией хряща, отсутствие затрат на имплантаты. Научная новизна работы состоит в обобщении клинических результатов с точки зрения особенностей раневого процесса в условиях соседства АХ и КФЛ и косметических последствий ПЗД НТН.

Цель работы – обобщить опыт трансплантации АХ для ПЗД НТН. Задачи: проанализировать характеристики дефектов НТН, в отношении которых использовалась трансплантация АХ; частоту и структуру послеоперационных осложнений; оценить косметические результаты реконструкции НТН.

Материал и методы

В течение 2014-15 гг. в Гомельском областном клиническом онкологическом диспансере выполнено 17 оперативных вмешательств с ПЗД НТН с применением АХ. Средний возраст $66,5 \pm 4,8$, мужчины – 6, женщины – 11. Показания к операции – дефекты НТН без включения соседних субъединиц носа и щеки, образовавшиеся после удаления опухоли кожи – 14, после ранее проведенного лучевого лечения или неудачного оперативного вмешательства – 3.

Характеристика дефектов НТН включала локализацию, абсолютный и относительный размер, число утраченных слоев ткани, наличие осложняющих заживление факторов (курение, сахарный диабет, операция или лучевая терапия в анамнезе, перитуморозное воспаление). Клиническая оценка раневого про-

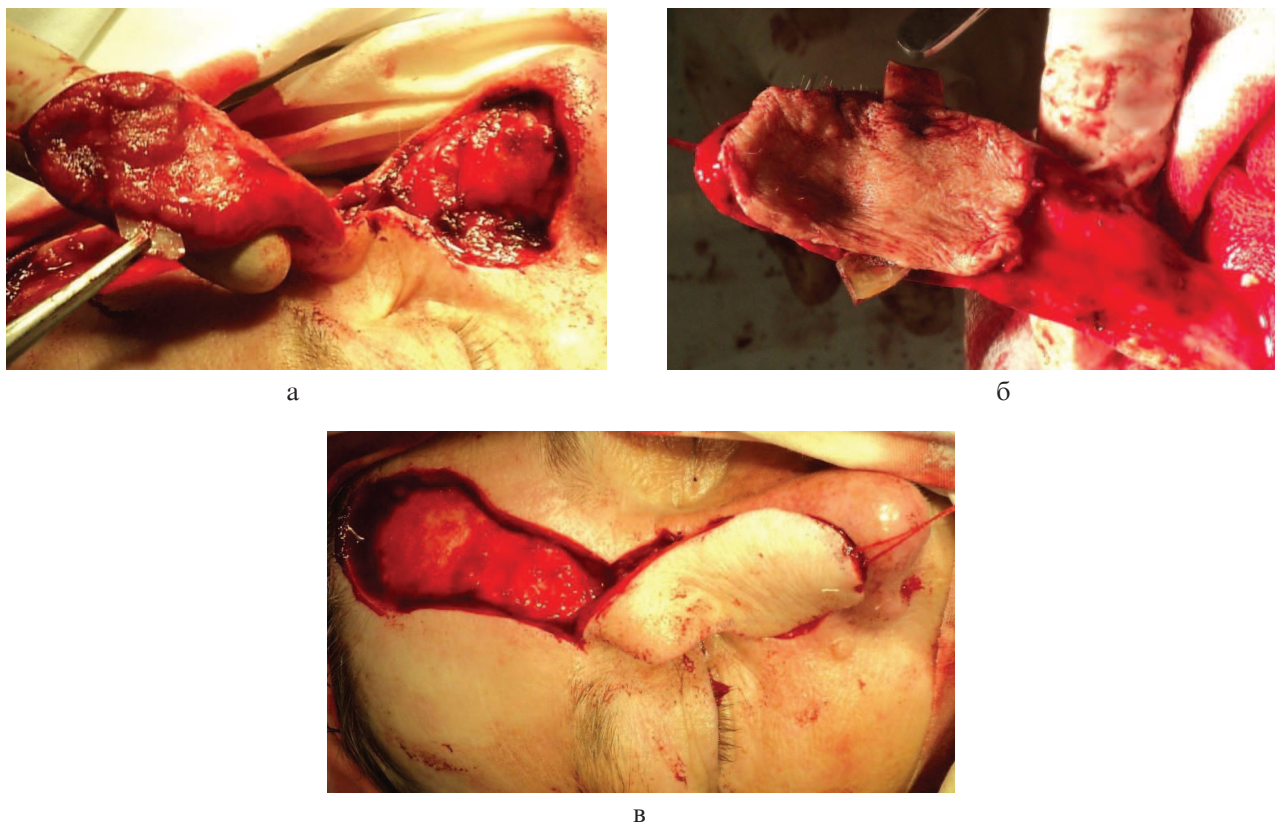


Рисунок 4 – Замещение сквозного дефекта носа: а – аллохрящ помещен в тоннель между дермой и подкожным слоем лоскута; б – кожный трансплантат подшит к фасции лоскута; в – ОПМ перемещен в область дефекта.

цесса проводилась ежедневно после операции до эпителизации рубца и включала регистрацию жизнеспособности КФЛ, выраженности отека и гиперемии тканей, раневого отделяемого, эпителизации рубца. Исследование косметических результатов операций проведено при помощи визуальной аналоговой шкалы – ВАШ [10] и шкалы оценки рубца HWES [11] спустя 3 месяца после операции.

Статистическая обработка: расчет средней величины и отклонения, пакет прикладных программ Statistica 8.0.

Результаты и обсуждение

Этап резекции был выполнен в объеме удаления фрагмента НТН с опухолью, послеоперационным рубцом или патологическим изменением вследствие проведенной ранее лучевой терапии. Все изъяны локализовались в пределах НТН, причем каждый из них занимал более половины одной субъединицы. Распределение дефектов по локализации: крыло носа – 9 пациентов, кончик носа – 5, крыло+кончик

носа – 3. Средняя площадь дефекта составила $6,7+1,4$ см² (минимум – 4 см², максимум – 11 см²). Утрата только наружной кожи НТН имела у 2 пациентов, утрата двух слоев ткани (кожа+хрящ, несквозные дефекты) отмечена у 8 пациентов, утрата 3 слоев (наружная кожа+хрящ+кожа преддверия носа, сквозные дефекты) – у 7 пациентов. Факторы, усугубляющие риск осложнений, присутствовали у 6 пациентов (35,3% от всего коллектива).

Данные визуальной оценки раны являются определяющими при выборе лечебной и диагностической тактики. Наиболее важные клинические критерии воспалительной реакции в ране: выраженность отека и гиперемии, характер и количество отделяемого, сроки эпителизации рубца. Критерии состояния КФЛ: цвет (розовый, цианотичный, черный), площадь изменений, регистрация капиллярного ответа в секундах при проведении компрессионной пробы, факт некроза лоскута (частичный, полный). При клинической оценке заживления ран получены следующие результаты.

В течение 1-2 суток после операции у всех пациентов отмечалась незначительная гиперемия и маловыраженный отек тканей вокруг раны. От 1 к 3 суткам выраженность отека нарастала в области век – так называемый симптом «очков», характерный для повреждений челюстно-лицевой области. С 3 суток припухлость тканей претерпевала обратное развитие. В течение 1-2 суток после операции у большинства пациентов имелось скудное отделяемое из раны серозного и серозно-сукровичного характера. Таким образом, данные визуальной оценки раневого процесса в нашем материале соответствовали заживлению первичным натяжением.

У 13 пациентов на протяжении всего периода заживления не отмечалось изменений цвета кожно-фасциального лоскута. Капиллярный ответ при компрессионной пробе составлял 3-4 секунды. У 2 пациентов на протяжении 6 суток после операции отмечался цианоз дистальной части лоскута шириной до 1,5 см. Капиллярный ответ был ускорен до 1-2 секунд, что свидетельствует о нарушении венозного оттока. В сроки 6-12 суток в этих наблюдениях отмечено развитие эпидермолиза дистальной части КФЛ. У одной пациентки, оперированной по поводу поздней лучевой язвы кончика носа, развилось нагноение рубца через 8 недель после операции, хотя рана зажила первичным натяжением без изменений со стороны КФЛ. Была выполнена вторичная хирургическая обработка раны: удален фрагмент АХ, иссечены края рубца, проведено ПЗД КФЛ. После этого рана зажила без осложнений, пациентка находится под динамическим наблюдением. Это единственный случай септического осложнения вне связи с некрозом КФЛ, а обусловленный реакцией отторжения АХ. У двух пациентов с состоявшимся некрозом КФЛ после удаления нежизнеспособных тканей фрагмент аллохряща обнажался, но быстро покрывался грануляционной тканью, которая рубцевалась и эпителизировалась.

Парциальный некроз дистальной части КФЛ (рис. 5) зарегистрирован у двух пациентов. Зона нарушенного кровообращения находилась дистальнее АХ. Некроз дистальной трети лоскута привел к развитию перифокального воспаления и заживлению раны вторичным натяжением. В последующем воспалительная реакция была купирована по

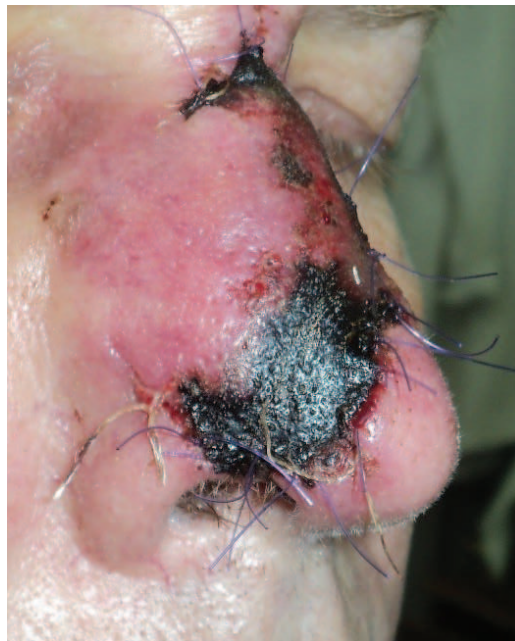

Рисунок 5 – Парциальный некроз КФЛ после замещения двухслойного дефекта фрагментом аллохряща и лоскутом Rieger.

мере отторжения некротических тканей. Доля пациентов с необратимыми ишемическими осложнениями со стороны КФЛ в нашем материале составила 11,8% (2 из 17 наблюдений), случаев полной утраты КФЛ не отмечено.

Основу пластического материала составляли различные варианты КФЛ. Техника вмешательства может оказывать влияние на течение послеоперационного периода. Структура раневых осложнений после ПЗД разными способами представлена в таблице.

Объем материала и формат публикации не предполагает статистически значимых сравнений. Однако следует отметить, что все операции, при которых использован КФЛ из спинки носа (лоскут Rieger), завершились осложненным заживлением. Если исключить из материала этот способ, то частота осложнений при ПЗД КФЛ с АХ и ПЗД ОПМ с АХ окажется сопоставимой (10% и 20%). Сомнительно, что лоскут Rieger в сочетании с трансплантацией АХ будет активно использоваться в нашей практике. Техника с применением лобного лоскута ни разу не сопровождалась осложнениями. В то же время, этот способ ПЗД более травматичен и применяется реже, чем лоскуты из щеки. Лишь одно осложнение (отторжение АХ) может быть расценено как дискредитирующее предлагаемую методику

Таблица – Структура осложнений послеоперационного периода

Осложнение	ПЗД КФЛ и АХ n=10			ПЗД ОПМ с включением АХ n=7		
	КФЛ из щеки n=8	Лоскут Rieger n=1	Лобный КФЛ n=1	КФЛ из щеки n=3	Лоскут Rieger n=2	Лобный КФЛ n=2
Эпидермолиз КФЛ	1	-	-	1	-	-
Парциальный некроз КФЛ	-	1	-	-	1	-
Отторжение АХ	-	-	-	-	1	-
Всего	1 (12,5%)	1 (100%)	-	1 (33,3%)	2 (100%)	-
	2 (20%)			3 (42,9%)		

ПЗД, другие хирургические неудачи могли состояться и при иных техниках операции.

При определении срока эпителизации рубца регистрировалось появление первых островков эпидермиса на линии швов, срок формирования эпидермиса на протяжении половины длины раны, срок образования эпителиального покрова на всей поверхности раны. В 13 из 17 наблюдений (76,5%) появление первых островков эпидермиса регистрировалось в сроки 5-7 суток, формирование эпителиального покрова на половине раневой поверхности – в срок 7-10 суток, полная эпителизация раны – в срок до 12 суток. У 4 пациентов (23,5%) наблюдалась замедленная эпителизация с заживлением части раны вторичным натяжением на фоне эпидермолиза или парциального некроза КФЛ. Трое из этих пациентов имели в анамнезе осложняющие заживление факторы.

Рубцовая деформация, потребовавшая хирургической коррекции, имела место у 1 пациента (5,9%) после парциального некроза КФЛ. Не отмечено таких осложнений, как пролапс (провисание) крыла носа, нарушение носового дыхания, формирование свищей, описанных при устранении сквозных дефектов НТН [2-5]. Отторжение АХ отмечено у одного пациента (5,9%) и описано выше.

Косметические результаты ПЗД НТН с применением трансплантации АХ исследованы посредством шкалы HWES. Методика предусматривает внешнюю оценку рубца по 6 критериям. Положительный результат по каждой позиции получает 1 балл, баллы суммируются. Максимальная сумма составляет 6 баллов. Результат 5-6 баллов расценивается как субоптимальный (приемлемый) или оптимальный эффект [11]. Далее представлены ре-

зультаты оценки по шкале HWES.

Число пациентов с результатом 6 баллов – 11 (64,7%), 5 баллов – 2 (11,8%), 4 балла – 3 (17,6%), 3 балла – 1 (5,9%). Суммарное число оптимальных/субоптимальных результатов составило 13 (76,5%). Среди 4 пациентов (18,2%) с оценкой 3-4 балла у 3 имели место факторы, повышающие риск раневых осложнений. У 2 из этих пациентов причиной неприемлемого косметического результата был парциальный некроз КФЛ, у одного – отторжение АХ, у одного – выраженная асимметрия левого и правого крыла носа. Вид носа после реконструкции представлен на рисунках 6-9.

Оценка косметического эффекта по ВАШ предусматривает определение эффекта самим пациентом по 100-балльной шкале, то есть имеет субъективное значение. Оптимальными считаются оценки более 65 баллов, субоптимальными (приемлемыми) – в пределах 50-65 баллов [10]. Среднее значение оценки составило $65,3 \pm 8,4$ баллов, уровень близок к границе оптимального и субоптимального результата. Число пациентов, оценивших результат в 65 и более баллов, составило 10 (58,9%), оценивших результат в пределах 50-64 балла – 6 (35,3%), менее 50 баллов – 1 (5,9%). Следует отметить, что результаты оценки рубца пациентами выше, чем результаты оценки специалистами: 1 неприемлемый результат против 4. Это может быть связано с уровнем ожидаемого эффекта разными категориями лиц. Пациент сопоставляет эффект операции с «дооперационной» внешностью: распадающейся опухолью, грубым постлучевым или послеоперационным рубцом. Добросовестный хирург сравнивает реальный результат работы с максимально возможным.

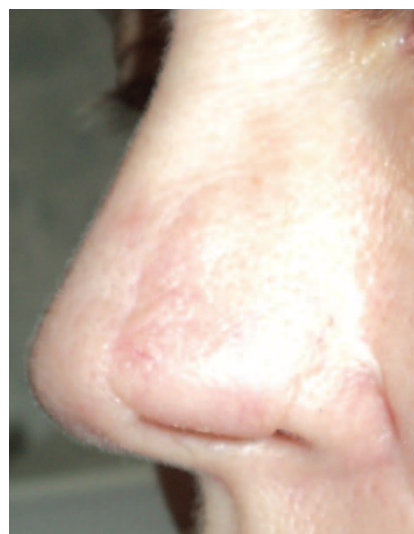
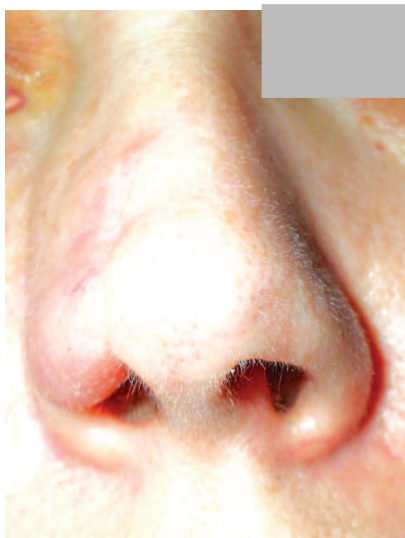
Рисунок 6 – Рубец после устранения сквозного дефекта крыла носа, HWES=6.

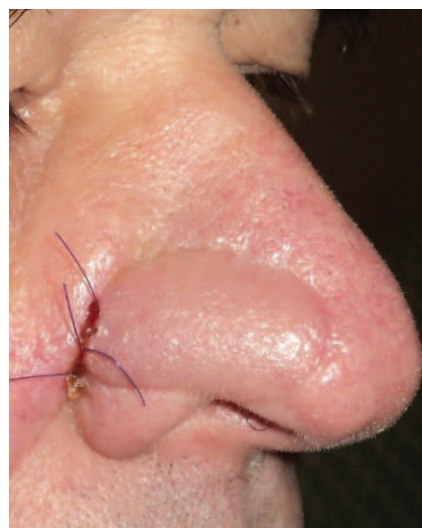
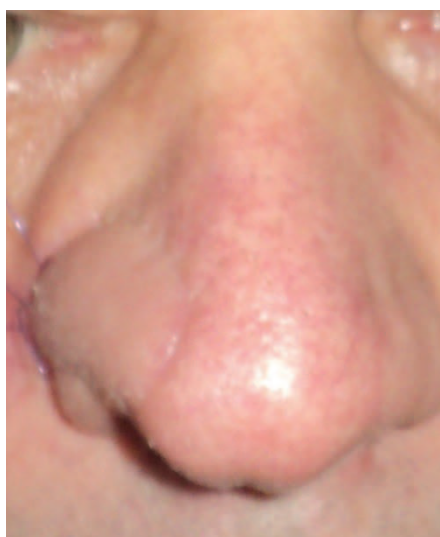
Рисунок 7 – Рубец после устранения двухслойного дефекта крыла носа, HWES=5.

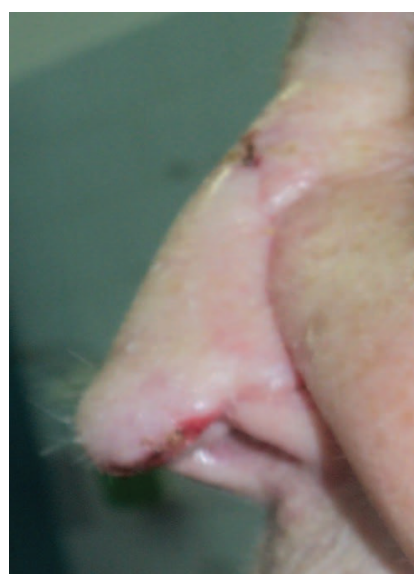
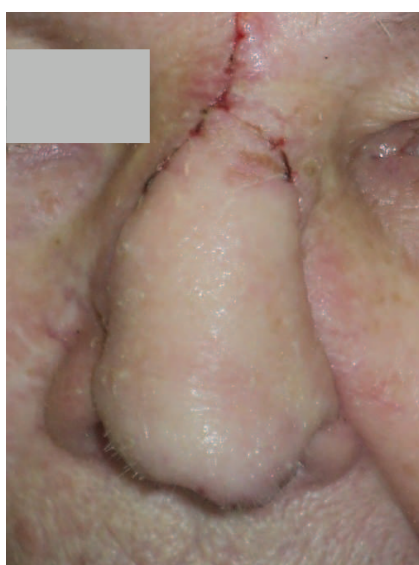
Рисунок 8 – Рубец после устранения сквозного дефекта кончика носа, HWES=4.

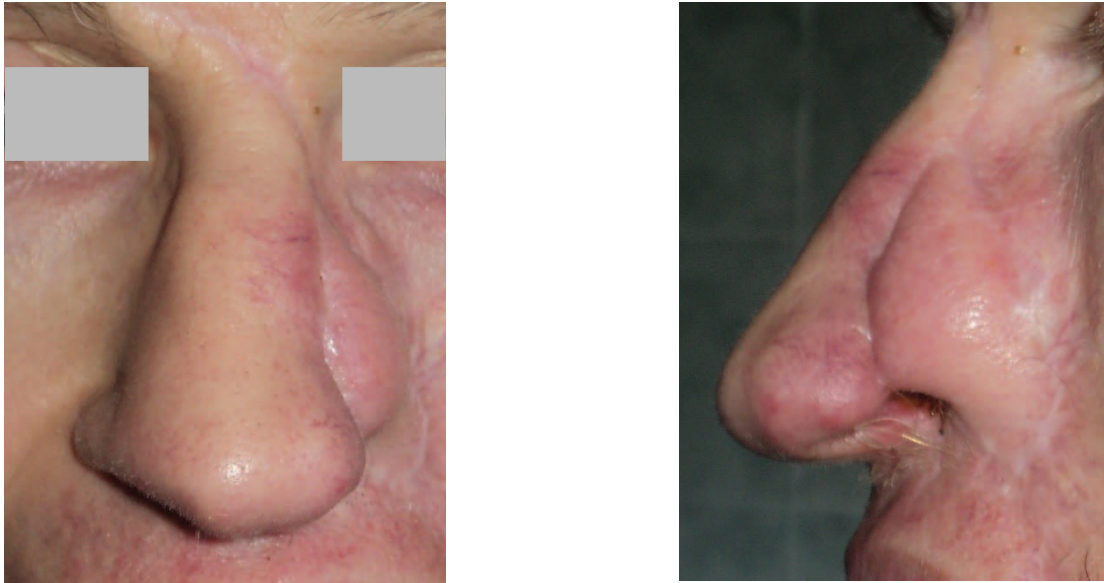


Рисунок 9 – Рубец после устранения сквозного дефекта крыла носа, HWES=3.

Заключение

1. Пластическое замещение дефектов нижней трети носа с применением трансплантации аллохряща в нашем материале привело к формированию рубца оптимального/субоптимального вида у 76,5% пациентов.

2. Пластическое замещение дефектов нижней трети носа с применением трансплантации аллохряща в нашем материале привело к достижению оптимального/субоптимального субъективного результата у 94,1% пациентов.

3. Местные осложнения после пластического замещения дефектов наружного носа с применением трансплантации аллохряща развились у 3 пациентов (17,6%), в том числе у одного – отторжение трансплантата.

Литература

1. Beahm, E. K. Concepts in Nasal Reconstructions / E. K. Beahm, R. L. Walton, G. C. Burget // Principles of Cancer Reconstructive Surgery/ editors: C. E. Butler, N. A. Fine. – Berlin : Springer, 2008. – P. 161–189.
2. Mackay, D. R. Nasal Reconstruction / D. R. Mackay // Naub, P. J. Plastic Surgery: Clinical Problem Solving / P. J. Naub, R. M. Koch. – New York : McGraw-Hill Companies, 2009. – P. 57–62.
3. Васильев, С. А. Пластическая хирургия в онкологии / С. А. Васильев. – Челябинск : Изд-во ЧГМА, 2002. – 262 с.
4. Shaye, D. A. Advances in nasal reconstruction / D. A. Shaye, J. M. Sykes, J. E. Kim // Cur. Opin. Otolaryngol. Head Neck Surg. – 2011 Aug. – Vol. 19, N 4. – P. 251–256.
5. Thornton, J. F. Nasal reconstruction: an overview and nuances / J. F. Thornton, J. R. Griffin, F. C. Constantin // Semin. Plast. Surg. – 2008 Nov. – Vol. 22, N 4. – P. 257–268.
6. Реконструкция сквозных дефектов наружного носа / С. А. Иванов [и др.] // Оториноларингология. Восточ. Европа. – 2014. – № 2. – С. 99–102.
7. Cerci, F. B. Nasolabial interpolation flap for alar reconstruction after Mohs micrographic surgery / F. B. Cerci, T. H. Nguyen // Surg. Cosmet. Dermatol. – 2014. – Vol. 6, N 2. – P. 113–120.
8. Rieger, R. A. A local flap for repair of the nasal tip / R. A. Rieger // Plast. Reconstr. Surg. – 1967 Aug. – Vol. 40, N 2. – P. 147–149.
9. Kline, R. M. Aesthetic reconstruction of the nose following skin cancer / R. M. Kline // Clin. Plast. Surg. – 2004 Jan. – Vol. 31, N 1. – P. 93–111.
10. Quinn, J. V. An assessment of clinical wound evaluation scales / J. V. Quinn, G. A. Wells // Acad. Emerg. Med. – 1998 Jun. – Vol. 5, N 6. – P. 583–586.
11. Wound registry: development and validation / J. E. Hollander [et al.] // Ann. Emerg. Med. – 1995 May. – Vol. 25, N 5. – P. 675–685.

Поступила 25.04.2016 г.

Принята в печать 16.06.2016 г.

References

1. Butler CE, Fine NA, editors. Principles of Cancer Reconstructive Surgery. Berlin: Springer; 2008. Chapter 10, Beahm EK, Walton RL, Burget GC. Concepts in Nasal Reconstructions; p. 161-89.
2. Naub PJ, Koch RM. Plastic Surgery: Clinical Problem Solving. New York: McGraw-Hill Companies; 2009. Chapter 2, Mackay DR. Nasal Reconstruction; p. 57-62.
3. Vasilyev SA. Plasticheskaia khirurgiia v onkologii [Plastic surgery in an oncology]. Chelyabinsk, RF: Izd-vo ChGMA; 2002. 262 p.
4. Shaye DA, Sykes JM, Kim JE. Advances in nasal reconstruction. Curr Opin Otolaryngol Head Neck Surg. 2011 Aug;19(4):251-6.
5. Thornton JF, Griffin JR, Constantine FC. Nasal reconstruction: an overview and nuances. Semin Plast Surg. 2008 Nov;22(4):257-68.
6. Ivanov SA, Trizna NM, Shlyaga ID, Platoshkina LA. Rekonstruktsiia skvoznykh defektov naruzhnogo nosa [Reconstruction of through defects of an external nose]. Otorinolaringologiya Vostochno Evropa. 2014;(2):99-102.
7. Cerci FB, Nguyen TH. Nasolabial interpolation flap for alar reconstruction after Mohs micrographic surgery. Surg Cosmet Dermatol. 2014;6(2):113-20.
8. Rieger RA. A local flap for repair of the nasal tip. Plast Reconstr Surg. 1967 Aug;40(2):147-9.
9. Kline RM. Aesthetic reconstruction of the nose following skin cancer. Clin Plast Surg. 2004 Jan;31(1):93-111.
10. Quinn JV, Wells GA. An assessment of clinical wound evaluation scales. Acad Emerg Med. 1998 Jun;5(6):583-6.
11. Hollander JE, Singer AJ, Valentine S, Henry MC. Wound registry: development and validation. Ann Emerg Med. 1995 May;25(5):675-85.

Submitted 25.04.2016

Accepted 16.06.2016

Сведения об авторах:

Иванов С.А. – к.м.н., доцент кафедры онкологии с курсом лучевой диагностики и лучевой терапии УО «Гомельский государственный медицинский университет»;

Шляга И.Д. – к.м.н., доцент, заведующая кафедрой ЛОР-болезней УО «Гомельский государственный медицинский университет»;

Рухля М.Н. – заведующая онкохирургическим отделением №5 У «Гомельский областной клинический онкологический диспансер».

Information about authors:

Ivanov S.A. – Candidate of Medical Sciences, associate professor of the Chair of Oncology with the course Radiodiagnosics & Radiotherapy, Educational Establishment «Gomel State Medical University»;

Shlyaga I.D. – Candidate of Medical Sciences, associate professor, head of the Chair of Otorhinolaryngological Diseases, Educational Establishment «Gomel State Medical University»;

Rukhlya M.N. – head of Oncosurgery Department №5, Establishment «Gomel Regional Clinical Oncology Dispensary».

Адрес для корреспонденции: Республика Беларусь, 246012, г.Гомель, пр-т Речицкий, 125-25. E-mail: srgivgm@rambler.ru – Иванов Сергей Анатольевич.

Correspondence address: Republic of Belarus, 246012, Gomel, 125 Rechitsky ave., 25. E-mail: srgivgm@rambler.ru – Ivanov S.A.