

Aus der Klinik und Poliklinik für Hals-Nasen-Ohrenheilkunde der
Ludwig-Maximilians-Universität München

Direktor: Prof. Dr. med. A. Berghaus

**Auswirkungen axialer Kopfdrehungen auf die Schwingungsdynamik
der Stimmlippen bei stimmgesunden erwachsenen Frauen**

Dissertation

zum Erwerb des Doktorgrades der Medizin

an der Medizinischen Fakultät der

Ludwig-Maximilians-Universität zu München

vorgelegt von

Elisabeth Köhler

aus

Memmingen

Jahr

2015

Mit Genehmigung der Medizinischen Fakultät
der Universität München

Berichterstatter: Priv.-Doz. Dr. med. Maria Schuster

Mitberichterstatter: Priv.-Doz. Dr. Jesus Bujia

Prof. Dr. Florian Kolb

Dekan: Prof. Dr. med. Dr. h.c. M. Reiser, FACR, FRCR

Tag der mündlichen Prüfung: 16.07.2015

Meiner Familie und Martin Aigner

1. Einleitung	1
1.1. Anatomische Grundlagen und Physiologie	1
1.1.1. Anatomie	1
1.1.2. Physiologie und Stimmentstehung	2
1.2. Stimmdiagnostik.....	4
1.2.1. Auditive Diagnostik	4
1.2.2. Apparative Diagnostik.....	5
1.2.2.1. Stroboskopie	5
1.2.2.2. Kymographie.....	6
1.2.2.3. Hochgeschwindigkeitsglottographie.....	7
1.2.2.4. Phonovibrogramm (PVG).....	9
1.2.2.5. Wavelet-basiertes Verfahren zur quantifizierenden Beschreibung der Stimmlippenschwingungen	10
1.3. Gegenüberstellung diagnostischer apparativer Verfahren – Klinischer Nutzen und Relevanz	10
1.4. Glottisschlusstypen	13
1.5. Symmetriestabilität und - änderung der Stimmlippenschwingung.....	14
1.6. Zielsetzung.....	16
2. Probanden und Methode.....	17
2.1. Probanden	17
2.2. Endoskopische Datenerhebung.....	17
2.3. Phonovibrogramm (PVG).....	19
2.3.1. Segmentierung	19
2.3.2. Berechnung des Phonovibrogramms	20
2.4. Wavelet-basiertes Verfahren.....	22
2.4.1. Wavelet-Transformation	22
2.4.2. Hauptkomponentenanalyse	23
2.5. Statistische Analyse	25

3. Ergebnisse	26
3.1. Glottisschlusstyp	26
3.2. Schwingungsmusterasymmetrie zwischen rechter und linker Stimmlippe	30
3.3. Phasenverschiebung.....	31
4. Diskussion	33
4.1. Diskussion der Probanden und Methoden	33
4.1.1. Probanden	33
4.1.2. Endoskopische Datenerhebung.....	34
4.1.3. Datenanalyse.....	35
4.2. Diskussion der Ergebnisse.....	36
4.3. Ausblick.....	40
5. Zusammenfassung	41
6. Literaturverzeichnis	43
7. Abkürzungsverzeichnis	47
8. Anhang	48
9. Danksagung	50

1. Einleitung

1.1. Anatomische Grundlagen und Physiologie

Die physiologische Hauptfunktion des Kehlkopfes ist die Trennung von Speise- und Luftröhre und damit der Schutz vor Aspiration durch reflektorischen Verschluss oder Hustenstoß. Die Stimmerzeugung stellt nur eine Sekundärfunktion der Glottis dar und ist entwicklungsgeschichtlich betrachtet die sehr viel später erworbene Fähigkeit [1]. Dennoch spielt sie für den Menschen eine entscheidende Rolle, da sie verbale Kommunikation erst möglich macht. Im Folgenden werden die für die Stimmstehung wichtigen anatomischen und physiologischen Grundlagen kurz beleuchtet.

1.1.1. Anatomie

Das Kehlkopfgrundgerüst besteht aus Knorpeln, die zum Teil über Gelenke gegeneinander beweglich sind. Der Cartilago thyreoidea (Schildknorpel) stellt den prominentesten dar und ist kaudal über Kriothyreoidgelenke mit dem Cartilago cricoidea (Ringknorpel) verbunden. Die beiden Cartilagines arytaenoideae (Stellknorpel) können über die Krikoarytaenoidgelenke dorsal auf dem Schildknorpel sowohl zur Mitte hin gleiten als auch nach unten verkippen [1].

Die Stimmlippen sind zwischen dem Processus vocalis der Stellknorpel und dem Schildknorpel aufgespannt. Ihre Schleimhaut besteht aus mehrschichtig unverhorntem Plattenepithel. Darunter liegende Strukturen sind der sog. Reinkesche Raum bestehend aus lockerem Bindegewebe, ferner das Ligamentum vocalis sowie der Musculus vocalis [1].

Der Kehlkopf selbst ist über die Pharynxmuskulatur „aufgehängt“, was die Grundlage für das reflektorische Anheben des Kehlkopfes beim Schluckakt bildet. So können sowohl eine Kontraktion des M. aryepiglotticus als auch ein Zug durch die Trachea eine Stimmlippenverkürzung bewirken. Letzterer kann u.a. über eine verstärkte Einatmung sowie die Dorsalflexion des Kopfes erzeugt werden [1]. Für die Stimmgebung sind innere und äußere Kehlkopfmuskelgruppen entscheidend. Zur äußeren Kehlkopfsmuskulatur zählt der M. cricothyreoideus. Er nutzt die oben

beschriebenen Gelenke um eine Grobspannung der Stimmlippen und damit eine Tonerhöhung zu erreichen. Durch den ventralen Sitz führt seine Aktivität zu einer Verkipfung des Ringknorpels gegen den Schildknorpel. Antagonistisch wirken an dieser Stelle die Mm. cricopharyngei, die mit ihrer Kontraktion dann entsprechend zum Absinken der Tonhöhe führen [1].

Bei der inneren Kehlkopfmuskulatur wird unterschieden zwischen Muskelgruppen, die entweder eine Adduktion oder Abduktion der Stimmlippen bewirken. Als Stimmritzenschließer fungieren an dieser Stelle die Mm. cricoarytaenoidei laterales, Mm. arytaenoidei transversi und die Mm. vocales selbst. Antagonistisch zu Ersterem öffnet dementsprechend die Aktivität der Mm. cricoarytaenoidei posteriores die Stimmritze durch eine Drehung der Stellknorpel. Der M. vocalis wirkt nicht nur als Stimmlippenschließer sondern sorgt gemeinsam mit der gesamten beschriebenen inneren Kehlkopfmuskulatur zudem für die Feinspannung der Stimmlippen wobei sehr feine Abstufungen möglich sind [1].

Die Innervation des Kehlkopfs erfolgt über zwei Äste des N. vagus. Die innere Kehlkopfmuskulatur wird innerviert durch den N. laryngeus inferior, der zudem sensibel den subglottischen Schleimhautbereich versorgt. Der N. laryngeus superior übernimmt die Versorgung des supraglottischen Bereichs mit seinem sensiblen Ast und die motorische Innervation des M. cricothyreoideus mit dem R. externus [1].

1.1.2. Physiologie und Stimmstehung

Hess et.al. [2] bezeichnen die Stimmlippen unter dem Gesichtspunkt der Biomechanik als ein „System von gekoppelten Oszillatoren“. Die Antriebskraft der Stimmlippenschwingung ist die Atmung in Form des subglottischen Anblasedrucks. Dieser gegenübergestellt sind die Spannung der Stimmlippen und der willkürlich eingeleitete Schluss der Stimmlippen für die Phonation. Bei Überschreitung des Widerstands werden letztere auseinandergedrängt. Die Rückstellbewegung erfolgt auf Grundlage myo-elastischer Rückstellkräfte sowie dem unterstützenden Bernoulli-Effekt als aerodynamische Komponente (Abb.1). Das Verständnis dieses Schwingungsablaufes stützt sich auf die myoelastisch-aerodynamische Theorie [1]. Bei der erzeugten Schwingung entstehen auf Glottisebene zwei Bewegungsrichtungen – die Öffnungs- und Schlussbewegung horizontal, sowie eine

vertikale Bewegung innerhalb der Stimmlippenbereiche. Die spezifische Wellenform der Schwingung entsteht anhand der Überlagerung beider Bewegungsrichtungen [2]. Durch die Beeinflussung der Faktoren Luftdruck, Muskelspannung und Stimmlippenlänge können Frequenz und Tonhöhe verändert werden [3]. Eine Tonerhöhung findet durch vermehrte Muskelkontraktion statt, was eine verminderte Amplitude und Randkantenverschiebung mit sich bringt und einen veränderten Schwingungsablauf zur Folge hat. Eine Zunahme der Amplitude sowie der Dauer des Glottisschlusses sind dagegen bei steigender Intensität zu beobachten [4]. So konnten Kunduk et.al. [5] nachweisen, dass der Öffnungsquotient bei niedriger Intensität höher ist und umgekehrt bei höherer Laustärke niedriger.

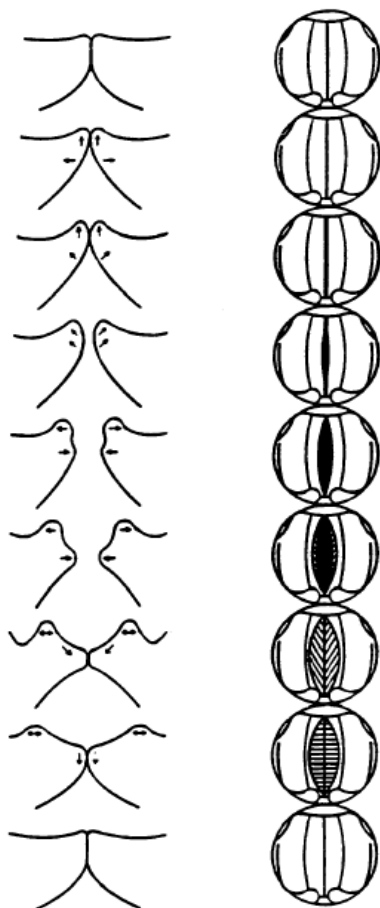


Abbildung 1:

Schwingungsablauf (nach Schönhärl); links: Querschnitt der Stimmlippen, rechts: Blick von oben auf die Stimmlippenebene; Quelle: [6]

1.2. Stimm diagnostik

Die Stimm diagnostik erfordert immer sowohl die Berücksichtigung der anatomischen Verhältnisse sowie die Untersuchung der Schwingungsmuster [3]. Die European Laryngological Society (ELS) hat dazu im Jahr 2000 ein Basisprotokoll erstellt, das auf insgesamt fünf Säulen der Stimm diagnostik beruht [7]. Es umfasst die Beurteilung des Stimmklangs durch den Untersucher (Perzeption), die apparative organische und funktionelle Beschreibung (Videostroboskopie), aerodynamische und akustische Messungen sowie die subjektive Selbstevaluation durch den Patienten [7]. In der vorliegenden Arbeit wird unter dem Gesichtspunkt der Diagnostik nicht jede dieser Kategorien detailliert beschrieben, sondern nur die ersten beiden Punkte beleuchtet. Der Schwerpunkt liegt hierbei auf den apparativen diagnostischen Möglichkeiten im Allgemeinen sowie dem Verfahren der Hochgeschwindigkeitsglottographie und der PVG-Analyse im Speziellen, da die Datenerhebung damit stattgefunden hat.

1.2.1. Auditive Diagnostik

Im Bereich der auditiv-perzeptiven Diagnostik wird die Anwendung von apparativen Messmethoden nach aktuellen Forschungen nicht unterstützt. Die Beurteilung von Dysphonie und Heiserkeit kann durch die Abhängigkeit von sozialen und kulturellen Aspekten eine kritische Angelegenheit darstellen. Dabei muss unterschieden werden zwischen der Beurteilung einer Dysphonie und der Heiserkeit. Erstere umfasst jegliche Stimm pathologie und enthält deshalb auch Parameter wie Abweichungen der Tonhöhe und Lautstärke. Heiserkeit ist beschränkt auf die Beeinträchtigung der Stimmqualität [7]. Zur Beurteilung wird von der European Laryngological Society die GR-BAS - Skala von Hirano [8] empfohlen. Die vereinfachte Klassifizierung nach dem RBH-System berücksichtigt die Einschätzung von Rauigkeit, Behauchtheit und Heiserkeit durch den Untersucher und wurde 1994 von Nawka evaluiert [7]. Er konnte eine hohe Interrater-Stabilität aufzeigen, was auf die Verlässlichkeit des Verfahrens hinweist. Bei dieser auditiven Beurteilung des Stimmklangs wird die Stimme für die jeweilige Einteilung pseudoquantitativ bewertet mit einer fortlaufenden Skala von 0 (völlig unauffällig) bis 3 (maximal auffällig). H bzw. G stehen dabei für den Überbegriff Heiserkeit oder Grade.

1.2.2. Apparative Diagnostik

Bei der visuellen Beurteilung der Stimmlippenschwingungen sind dem Untersucher durch die begrenzte Zeitauflösung des menschlichen Auges klare Grenzen gesetzt [9]. Diese haben die Entwicklung apparativer Verfahren zur Stimmdiagnostik bereits sehr früh notwendig gemacht. Basis der visuellen Organuntersuchung bildet heute die Laryngoskopie. Diese kann mit einer starren 70° oder 90°-Lupenoptik erfolgen oder transnasal mit einer flexiblen Optik. Üblicherweise wird bei ausreichender Toleranz die transorale Diagnostik vorgezogen, da hierbei mit den gängigen Endoskopen meist eine bessere Bildqualität möglich ist. Die lupenendoskopische Untersuchung erlaubt die Beurteilung der Morphologie und respiratorischen Beweglichkeit der Stimmlippen.

Im Folgenden werden die wichtigsten Untersuchungsmethoden aufgeführt.

1.2.2.1. Stroboskopie

Die Stroboskopie stellt den Goldstandard zur Beurteilung von Stimmlippenschwingungen in der Klinik dar. Dabei können Glottisschlussinsuffizienzen sowie Irregularitäten der Randkantenverschiebung beurteilt werden. Entwickelt wurde das Verfahren 1878 von Oertel [10]. Es beruht auf der Anwendung von Blitzlicht, das die Glottis mit einer maximalen Frequenz von 30 Bildern pro Sekunde beleuchtet (Abb.2) [11]. Dabei erfolgt eine Synchronisation der Blitzlicht- an die Stimmlippenfrequenz durch meist akustische Ermittlung der Grundfrequenz und entsprechender Anpassung. Bei leichter Abweichung beider Frequenzen voneinander entsteht ein virtuell bewegtes Bild der Stimmlippenschwingung, welches wiederum Rückschlüsse auf die tatsächliche Dynamik bei 90-300 Hz zulässt [11]. Hierbei muss jedoch berücksichtigt werden, dass aus jedem Schwingungszyklus lediglich ein kurzer Ausschnitt sichtbar wird. Stimmen Blitzlicht- und Stimmlippenfrequenz genau überein, so erhält man ein stehendes Bild. Heutiger Standard ist die sogenannte Videostroboskopie, bei der eine an das Endoskop gekoppelte Videokamera zur Darstellung verwendet wird [10]. Wichtige Voraussetzung für die Erfassung genauer Abbildungen ist bei dieser Methode die Regelmäßigkeit der Perioden. So beeinträchtigt jede Frequenzstörung das resultierende Bild der Stroboskopie [12]. In der Folge kann dies zu einer

Bildunschärfe oder sogar dazu führen, dass eine Schwingungsdarstellung unmöglich ist.

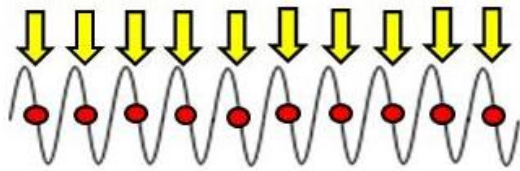
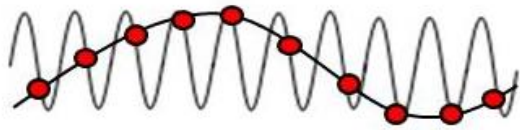


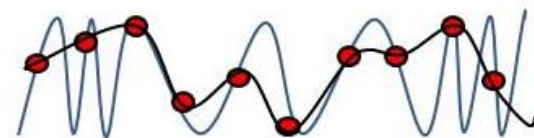
Abbildung 2:

Stroboskopie

scheinbarer phonatorischer Stillstand



Scheinbewegung in Zeitlupe



irreguläre Stimmlippenschwingungen

1.2.2.2. Kymographie

Das Verfahren der Kymographie wurde in Form einer Photokymographie 1984 von Gall [13] konstruiert und ist eine Methode zur objektiven Darstellung der Stimmlippenschwingungen. Dazu werden von einem fest definierten Punkt der Glottis - der sich aufgrund der Amplitudenmaxima meist in der Glottismitte befindet - streifenförmige und zur glottischen Achse senkrechte Aufnahmen erstellt. Diese werden in einem weiteren Schritt aneinandergereiht. Das erhaltene Kymogramm visualisiert die Stimmlippenbewegung an diesem festgelegten Punkt [14]. In der heutigen Zeit werden als Ergebnis der technischen Weiterentwicklung drei verschiedene Techniken der Kymographie angewandt, die sich unter anderem in der Methode der Bildgewinnung unterscheiden. Letztere erfolgt bei der Videokymographie in Form einer Echtzeitübertragung auf den Bildschirm. Die digitale Hochgeschwindigkeitskamera dagegen liefert die Aufnahmen für die digitale Kymographie, die Stroboskopie die der Strobovideokymographie [14].

Die Videokymographie ermöglicht die Visualisierung von schon geringfügigen rechts-links Asymmetrien. Auch Unterschiede der Öffnungsquotienten entlang der glottischen Ebene sowie die Ausdehnung der Randkantenverschiebung und der obere/untere Stimmlippenrand können beobachtet werden [12]. Ferner kann eine Charakterisierung des Stimmeinsatzes erfolgen (Abb.3). Eine Beurteilung dieser genannten Parameter ist jedoch immer nur in dem jeweils beobachteten Segment und nicht entlang der gesamten Glottis möglich.

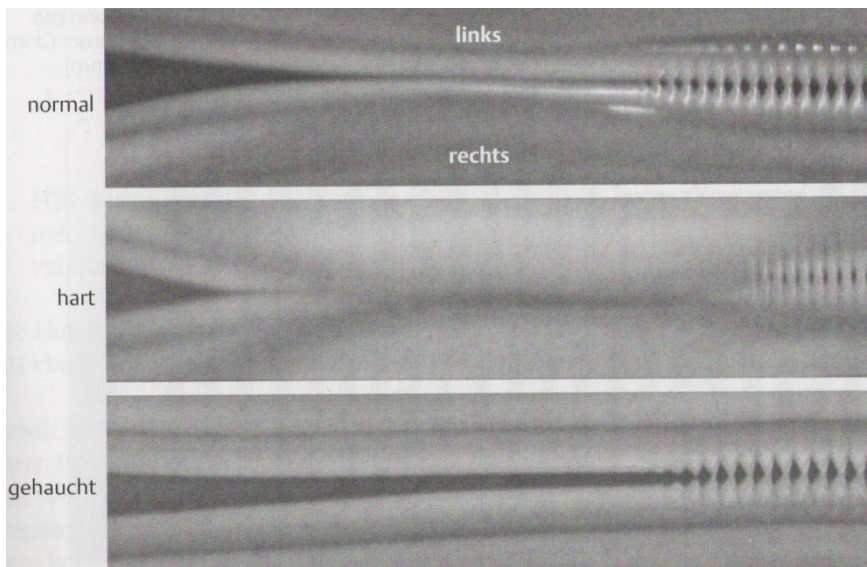


Abbildung 3:
Kymogramm verschiedener
Stimmeinsätze; Quelle: [15]

1.2.2.3. Hochgeschwindigkeitsglottographie

Die Hochgeschwindigkeitsglottographie wird seit 1930 angewandt und hat in den letzten Jahren eine enorme Weiterentwicklung erfahren [16]. Ein entscheidender Schritt stellte hier die Möglichkeit zur Digitalisierung der Aufnahmen dar. Auch technische Fortschritte wie die Bildgebung in Farbe sowie die Synchronisation von akustischem Signal und endoskopisch erfasstem Bild konnten kürzlich erzielt werden [16].

Aktuell stehen im Rahmen der endoskopischen Hochgeschwindigkeitsglottographie Geräte für starre Lupenlaryngoskope mit 70°- oder 90°-Winkel zur Verfügung. Die Kamera ist dabei direkt an das Endoskop gekoppelt. Die Kontrolle der Einstellung des Endoskops im Rachen nimmt der Untersucher über den angekoppelten

Bildschirm vor. Die Hochgeschwindigkeitskamera ermöglicht die Anfertigung von 2000-8000 Aufnahmen pro Sekunde [9]. Damit ist das Verfahren schnell genug, um die Stimmlippenschwingungen in Echtzeit und in ihren Einzelheiten bezogen auf jeden Schwingungszyklus darzustellen [5]. Dies beschränkt die Untersuchungszeit auf 2-3 Sekunden, da bei der hohen zeitlichen Auflösung eine große Datenmenge in kurzer Zeit entsteht [9]. Nachteilig ist jedoch die aktuell noch eingeschränkte Speicherung dieser Fülle an Aufnahmen sowie die anschließende zeitaufwändige Beurteilung durch den Untersucher [16]. Zudem erfolgt der Gewinn an zeitlicher Auflösung mit dem kommerziell vertriebenen Gerät auf Kosten der räumlichen Auflösung.

Die Hochgeschwindigkeitsglottographie eignet sich zur Darstellung physiologischer Varianten von Schwingungsmustern wie Patel et al. [11] zeigen konnten. Von großer diagnostischer Bedeutung ist die Erfassung der Schwingungsparameter Amplitude, Randkantenverschiebung und Aperiodizität, sowie die Beurteilung der Phasensymmetrie [11]. Eysholdt et. al. [17] veranschaulichten des Weiteren mithilfe des Verfahrens Schwingungsasymmetrien sowohl vertikal also auch horizontal zwischen rechter und linke Stimmlippe. Unter diesem Gesichtspunkt stellt - verglichen mit der Stroboskopie - die Möglichkeit der bildlichen Darstellung stark gestörter Stimmen bei der Hochgeschwindigkeitsendoskopie einen großen Vorteil dar. Denn im Rahmen der Stroboskopie ist durch mangelnde Grundfrequenz in der Regel keine Triggerung des Blitzlichts mehr möglich. Auch die Visualisierung dynamischer Eigenschaften der Stimmlippenschwingung z.B. bei Grundfrequenzänderung sowie die Veranschaulichung des Ein- und Ausschwingverhaltens der Stimmlippen findet bei der Hochgeschwindigkeitsendoskopie Anwendung [18].

Eine Verdeutlichung der Objektivität des Verfahrens gelang Kunduk et al. [5], die in einer Studie aufzeigen konnten, dass aus einer Hochgeschwindigkeitsendoskopie gewonnene Parameter nach der Analyse im Phonovibrogramm bei gesunden Stimmen junger Frauen zwischen und innerhalb mehrerer Aufnahmen keine statistisch signifikanten Abweichungen aufweisen.

1.2.2.4. Phonovibrogramm (PVG)

Das Phonovibrogramm ist eine Methode der automatischen Bildverarbeitung von hochgeschwindigkeitsendoskopischen Aufnahmen. Hierbei wird die Quantifizierung von Hochgeschwindigkeitsaufnahmen mit einer zeitlichen Dimension über die beiden Arbeitsschritte Segmentierung und Transformation in ein 2D-Bild ermöglicht. Auf diese Weise erhält man ein einziges Bild, das die Stimmlippendynamik über die gesamte Stimmlippe darzustellen vermag [19]. Dies ist insofern ein wesentlicher Vorteil für die Diagnostik, als dass damit eine Dokumentation und Speicherung der gesamten Stimmlippendynamik über die vollständige Stimmlippenlänge in einem Bild möglich ist statt in einer Videosequenz. Dadurch können quantifizierende Beschreibungen der Stimmlippenschwingungen über die Zeit erfolgen.

Erstmalig präsentiert wurde das genaue Vorgehen sowie das grundlegende Prinzip von Lohscheller et al. [20]. Im Methodenteil werden die Arbeitsschritte zur Erstellung eines Phonovibrogramms ausführlich erläutert. Aufgrund der genauen Visualisierung der sich bewegenden Stimmlippenkonturen kann das PVG auch als „Fingerabdruck der Stimmlippenschwingung“ [20] beschrieben werden. Die Präzision des Verfahrens wird hierbei deutlich vor Augen geführt. Anhand der charakteristischen geometrischen Strukturen lassen sich individuelle Schwingungsmuster erkennen und pathologische Auffälligkeiten ableiten [20]. Ergänzend zu der Genauigkeit veranschaulichten Lohscheller et.al. [20] auch die Robustheit ihres Verfahrens, indem auch Auswertungen von Aufnahmen geringerer Bildqualität angefertigt werden konnten. Dabei bestand keine Abhängigkeit von Faktoren wie Aufnahmesituation, Stimmlippenlänge oder Grundfrequenz [20]. Havla et al. [21] gelang es, die hohe Reproduzierbarkeit der PVG-Analyse nachzuweisen, was sie zu einem sehr stabilen Verfahren zur Vermessung der Stimmlippenschwingungsmuster macht. Untermauert wird die Objektivität dieses Verfahrens durch Kunduk et al. [5] wie bereits vorausgehend beschrieben.

1.2.2.5. Wavelet-basiertes Verfahren zur quantifizierenden Beschreibung der Stimmlippenschwingungen

Das Wavelet-basierte Verfahren wurde erstmals vorgestellt von Unger et al. [22]. Da es in dieser Arbeit bei der Analyse der Daten angewendet wurde, erfolgt hier im Rahmen der Vorstellung apparativer Diagnostik eine kurze Beleuchtung des Verfahrens. Das genaue Vorgehen sowie die Erhebung der Parameter zur Quantifizierung der Symmetrie sind im Methodenteil aufgeführt.

Der wavelet-basierte Ansatz bietet die Möglichkeit einer objektiven Klassifizierung von PVG-Aufnahmen durch die Anwendung eines Merkmalsvektors niedriger Dimension. Im Gegensatz zu anderen Studien umfasste der Vektor nur 10 quantifizierende Parameter, die untereinander nur geringfügig korrelierten. Aufgrund dessen konnte eine Klassifikationsgüte von $92,3 \pm 0,63$ % über Kreuzvalidierungsverfahren belegt werden [22]. Aktuell wurde dieses sensible Verfahren verwendet um eine Quantifizierung der Auswirkungen verschiedener Pathologien auf das Schwingungsmuster zu ermöglichen [23].

1.3. Gegenüberstellung diagnostischer apparativer Verfahren – Klinischer Nutzen und Relevanz

Die Stroboskopie stellt in der Klinik nach wie vor die übliche Methode bei der Diagnostik von Stimmstörungen dar [24]. Ein wesentlicher Nachteil der Stroboskopie ist, dass sich Schwingungsirregularitäten oder aperiodische Schwingungen nicht darstellen lassen. Dies betrifft jedoch nicht die Beurteilung von Bewegungsmustern bei stimmgesunden Probanden, da hier sehr genaue Aussagen getroffen werden können [2]. Letztere stützen sich bei dieser Methode auf die Analyse von Einzelbildern und erlauben damit eine Einschätzung der morphologischen Gegebenheiten auf einen Blick - basierend auf der Möglichkeit des sofortigen Zugriffs auf das Material sowie der guten Bildqualität [25].

Bei der Kymographie sind die Daten ebenfalls sofort im Anschluss an die Untersuchung verfügbar. Sie findet jedoch nicht auf der Grundlage der Einzelbilddarstellung statt, sondern ermöglicht eine sofortige Analyse der Stimmlippenschwingungen [25]. Die Beschreibung letzterer ist anhand eines einzigen

Bildes möglich, während die Beurteilung einer stroboskopischen Untersuchung die Analyse mehrerer Aufnahmen voraussetzt [12]. Allerdings beschränkt sich die Kymographie nur auf einen kleinen Ausschnitt und erfasst nicht die gesamte Stimmlippenebene. Ferner ist die Kymographie von der Stroboskopie und der Hochgeschwindigkeitsglottographie abzugrenzen durch die Möglichkeit der objektiven Schwingungsbeurteilung ohne die Notwendigkeit der Videoeinsicht [14].

Die Hochgeschwindigkeitsglottographie weist im Vergleich mit anderen Verfahren deutliche Vorteile auf. Zunächst unterscheidet sie sich von der Kymographie dadurch, dass eine Schwingungsbeurteilung entlang der gesamten Glottis stattfindet. Dagegen haben beide Verfahren die Erfassung der Stimmlippenschwingungen in Echtzeit gemeinsam, was die Beurteilung von aperiodischen oder sich rasch ändernden Schwingungen ermöglicht und sie von der Stroboskopie abgrenzt [5] – wie oben bereits ausführlich beschrieben. Gerade im klinischen Alltag ist dies ein bedeutender Aspekt zur Beurteilung von Stimmstörungen.

Auch bei der Diagnose von Stimmlippenlähmungen erzielt die Hochgeschwindigkeitsglottographie bessere Ergebnisse. So konnten Mortensen et al. [26] bei der Gegenüberstellung von Stroboskopie und Hochgeschwindigkeitsglottographie mit letzterer eine äußerst geringfügig ausgeprägte Stimmlippenparese aufzeigen, deren Darstellung im Rahmen der Stroboskopie nicht möglich war. Trotzdem konnte bei einem Vergleich der beiden Verfahren durch Kendall et al. [27] innerhalb der Untersuchung von gesunden Probanden keinerlei signifikanten Unterschiede der erhobenen Parameter nachgewiesen werden, ausgenommen unter dem oben schon beschriebenen Gesichtspunkt der Darstellung von Aperiodizität.

Aufgrund der schnellen Datenerfassung begrenzt sich die Untersuchungszeit in der Hochgeschwindigkeitsendoskopie auf wenige Sekunden, was gerade bei Patienten mit stark eingeschränkter Tonhaldedauer von Vorteil ist [11]. Da jedoch eine sehr große Datenmenge in kurzer Zeit erfasst wird, besteht eine sehr zeitaufwendige Notwendigkeit der Videoeinsicht. Dies erschwert zudem die Identifikation von Frequenzschwankungen in einem größeren Zeitraum, die im Zuge der stroboskopischen Untersuchung nicht besteht [16]. Die Darstellung der Stimmlippenschwingungen in Echtzeit erlaubt valide quantifizierende Untersuchungen. Die Einführung der Hochgeschwindigkeitsendoskopie hat

zusammen mit bildverarbeitenden Methoden einen enormen An Schub der Erforschung stimmphysiologischer Besonderheiten und pathologischer Zustände erfahren.

Zusammenfassend lässt sich festhalten, dass trotz der zuletzt aufgeführten Grenzen der Hochgeschwindigkeitsendoskopie dieses Verfahren im Vergleich zur Stroboskopie eine deutlich größere Bandbreite an Beobachtungsmöglichkeiten bietet [11]. Im Allgemeinen wird in der Literatur die Ansicht vertreten, dass die verbesserte Visualisierung der Pathophysiologie, wie sie hier ermöglicht wird, einen deutlichen Beitrag zur Erfassung von Ursachen und Therapieauswirkungen bei Stimmstörungen hat [16]. Trotzdem hat sich die Hochgeschwindigkeitsendoskopie gegen die Stroboskopie im klinischen Alltag noch nicht durchsetzen können. Für Schade et al. [25] sind die zeitaufwändige Analyse sowie die Anschaffungskosten der ausschlaggebende Grund.


Die Phonovibrographie (PVG) ermöglicht eine objektive Analyse der durch die Hochgeschwindigkeitsendoskopie erhaltenen Bilder. Dieses Verfahren stellt im Rahmen ihrer Möglichkeiten zur Darstellung der Stimmlippenschwingungen eine äußerst präzise und reproduzierbare Methode für die klinische Diagnostik dar, wie oben bereits ausführlich beschrieben. Seine klinische Relevanz erhält die PVG-Analyse zudem durch die vereinfachte Beurteilung von Aufnahmen der Hochgeschwindigkeitsglottographie mit der Reduzierung der mehrdimensionalen Schwingungsdarstellung auf eine 2D-Abbildung, was die Diagnostik und Dokumentation von Stimmstörungen erleichtert. Da Stimmstörungen eine charakteristische Verformung der PVG-Muster zur Folge haben, kann der Stimmörungstyp direkt über die objektive Berechnung der PVG-Parameter abgeleitet werden [20].

1.4. Glottisschlusstypen

Die European Laryngological Society (ELS) [7] unterscheidet im Rahmen des bereits oben erwähnten Basisprotokolls bei der Stroboskopischen Untersuchung verschiedene Glottisschlusstypen, die vom Untersucher beurteilt werden sollen (Abb.4).

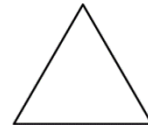Es erfolgt folgende Differenzierung:

1. Longitudinal/rechteckig



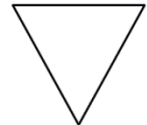
1

2. Dorsal/dreiecksförmig



2

3. Ventral/ V-förmig



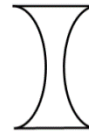3

4. Oval/konvex



4

5. Sanduhrförmig/konkav [7]



5

Abbildung 4: Darstellung der Glottisschlusstypen

Dabei ist ein fehlender Glottisschluss nicht zwingend als pathologisch zu bewerten. Södersten et al. [28] beobachteten bei 61% der untersuchten 17 gesunden Frauen mittleren Alters (45-61 Jahre) das Vorliegen eines posterioren Spaltes bei leiser Phonation. Ein solcher Befund wird für Frauen dieser Altersgruppe als physiologisch bewertet und in weiteren Studien bestätigt [29-31]. Dies gilt auch für das Auftreten eines anterioren Spaltes oder das kombinierte Vorliegen von beiden [28]. Jedoch ist bei der Bewertung des Glottisschlusstyps immer die Altersklasse zu berücksichtigen. So zeigen ältere Frauen als physiologische Normvarianz häufiger einen ovalen Glottisschlusstyp [28, 32]. Ein Schlussmuster dieser Art sollte nach Meinung der Autoren dagegen in mittleren Altersklasse als pathologisch bewertet werden [28]. Anatomische Veränderungen des Larynx im Laufe des Lebens werden als Gründe für die Veränderungen genannt [32].

Ferner ist hinzuzufügen, dass der Glottisschlusstyp auch innerhalb einer Person nicht immer ein konstantes Erscheinungsbild hat. So konnten Rasp et al. [30] einen signifikanten Zusammenhang zwischen Schlussmuster der Stimmlippen und

Frequenzänderung zeigen. Bei steigender Tonhöhe zeigte sich in der Studie eine deutliche Vergrößerung der Schlussinsuffizienz. Auch die Lautstärke scheint Einfluss zu haben [30]. Södersten et al. [28] konnten bei steigendem Pegel eine Veränderung des posterioren dreiecksförmigen Typs hin zu einem vollständigen Glottisschluss beobachten. Weiter vermuten die Autoren aufgrund unterschiedlicher Studienerkenntnisse in verschiedenen Kulturen einen habituellen Aspekt, der zu einer mehr oder weniger stark ausgeprägten Häufigkeit des posterioren Spaltes bei Frauen führt [28].

1.5. Symmetriestabilität und -änderung der Stimmlippenschwingung

Die Stimmgebung erscheint sich im Rahmen der Physiologie nicht nur hinsichtlich des Glottisschlusstyps sondern auch bezüglich des Schwingungsmusters als sehr individuell darzustellen. So konnten Ahmad et al. [33] im Rahmen ihrer Studie zeigen, dass sich Frauen mit auditiv als unauffällig beurteilten Stimmen unterschiedlichster Schwingungsmuster „bedienen“ - 27% zeigen dabei z.B. Charakteristika eines Schwingungsmusters, die dem einer gepressten Stimmgebung zuzuordnen wären - bei 15% ähneln die Muster dem, wie es für eine behauchte Stimme typisch ist. Als ein sehr wichtiger Punkt bei der Erzeugung einer klaren Stimme wird in der Literatur die Regularität beschrieben [34]. Dabei wird eine Störung der Regularität mutmaßlich auf bestehende Asymmetrien im Glottisbereich zurückgeführt, als Folge einer unterschiedlichen Massenverteilung oder Muskelspannung zwischen rechter und linker Stimmlippe [17, 35].

Die klinische Beurteilung einer Stimmlippenschwingung und deren Muster bezieht sich auf die Bewertung unterschiedlicher Parameter. Darunter fallen die Beurteilung der Frequenzunterschiede zwischen rechter und linker Stimmlippe - auch als horizontale Asymmetrie bezeichnet, sowie Unterschiede innerhalb der Stimmlippe im Sinne einer vertikalen Asymmetrie [17]. Weitere Einteilungen bei der Bewertung asymmetrischer Schwingungen berücksichtigen neben der horizontalen Asymmetrie auch rechts-links Phasen- und Amplitudenasymmetrien, sowie Achsenverschiebungen [36, 37]. Unter Phasenasymmetrien oder -verschiebungen wird hierbei das zeitlich versetzte Ein- oder Austreten in die Öffnungs- oder Schlussphase verstanden. Ähnlich der Unterteilung von Frequenzdifferenzen

unterscheidet man hier zwischen einer horizontalen Phasenverschiebung, die Differenzen zwischen anteriorem und posteriorem Stimmlippenbereich beschreibt und einer lateralen Phasendifferenz, die die rechte und linke Stimmlippe gegenüberstellt [31].

In einigen Studien konnten Schwingungsirregularitäten auch bei stimmgesunden Probanden nachgewiesen werden. Offenbar handelt es sich um physiologische Varianten, die von den Sprechern weitgehend kompensiert werden und von Untersuchern nicht als pathologische Stimmgebung eingestuft werden. So konnten Haben et al. [38] mithilfe der Stroboskopie Asymmetrien der Randkantenverschiebung bei gesunden Männern und Frauen nachweisen und folgern daraus die sehr viel häufiger als bisher vermutete Existenz einer Normvarianz bezüglich der Schwingungssymmetrie. Auch Shaw et al. [39] gelang es mithilfe unterschiedlicher Techniken, darunter auch der Hochgeschwindigkeitsendoskopie eine Größen- und Symmetrievarianz der Randkantenverschiebung bei gesunden Probanden nachzuweisen. Bonilha et al. [36] konnten 2008 zeigen, dass geringe anterior-posterior sowie rechts-links Phasenasymmetrien bei der Mehrheit gesunder Probanden bestehen, wobei diese meist mild ausgeprägt sind. Im Gegensatz zu Phasenasymmetrien konnten bei gesunden Teilnehmern der Studie keinerlei Frequenzasymmetrien verzeichnet werden. Dies lässt die Autoren schließen, dass letzteren bei der Diagnostik pathologischer Asymmetrie eine höhere klinische Relevanz zuzuordnen ist. Die Hochgeschwindigkeitsendoskopie erfasste in der Studie die Asymmetrien mit höherer Wahrscheinlichkeit als das Verfahren der Stroboskopie und zeigt sich dadurch als genauere objektive Darstellung [36].

Im Rahmen der Stimmproduktion spielen bei der Schwingungsgenerierung auf Stimmlippenebene viele weitere Faktoren eine wichtige Rolle. Als einer zur Grundlage gehörender Faktor ist die Atmung zu nennen, die vielen Einflüssen unterworfen und damit stark beeinflussbar ist. Hoit [40] gelang es zu veranschaulichen, dass Haltungsänderungen des Oberkörpers ein verändertes Atmungsverhalten mit sich bringen. Auch Tonusveränderungen beeinflussen stark die Stimmgebung und spielen eine grundlegende Rolle bei der Stimmfunktion [41]. Miyaoka et al. [42] zeigten das gemeinsame Auftreten von Kopfbewegungen bei Kieferbewegungen im Rahmen der Phonation und folgerten deshalb eine zugrunde liegende funktionelle Kopplung der Motorsysteme für die Kontrolle der Stimmgebung

einerseits und die der Haltungskontrolle von Kopf und Nacken andererseits. Dies wird unterstützt durch die Erkenntnis, dass die Stimmqualität durch Kopf- und Nackenhaltung beeinflusst wird [43]. Johnsson et al. [43] zeigten in ihrer Studie, dass professionelles Singen sogar eine zervikale Haltungsänderung erfordert. Diese kann auf Dauer in der Folge auch zu Haltungsschäden führen, die einer für das professionelle Singen funktionellen Position entsprechen [44].

Zusammenfassend lässt sich festhalten, dass eine große Individualität im Rahmen der Stimmgebung hinsichtlich der Glottisschlusstypen sowie der Stimmlippenschwingungen zu verzeichnen ist und stimmgesunde Probanden sich unterschiedlichster Schwingungsmuster bedienen [33]. Auch wurden bei gesunden Studienteilnehmern geringe Asymmetrien beobachtet, die keinerlei pathologische Auswirkungen haben [36, 38, 39]. Die in den Untersuchungen gemessenen Schwingungsparameter sind dabei immer konstant und weisen auf eine stabile und reproduzierbare Schwingungsdynamik der Stimmlippen hin [5]. Zu denen mit der Stimmgebung stark in Interaktion stehenden Faktoren ist die Haltung von Kopf und Nacken und die daraus folgende muskuläre Tonusveränderung zu nennen. Gerade im Rahmen der Stimmtherapie spielen die optimale Kopfeinstellung sowie eine adäquate Grundspannung der umgebenden Muskulatur eine wichtige Rolle und bilden die Basis bei der Umsetzung eines physiologischen Stimmgebungsmusters.

1.6. Zielsetzung

Die Wichtigkeit und die Existenz der Auswirkungen von Veränderungen der Haltungen im Hals – und Nackenbereich auf die Phonation sind hinreichend bekannt [1, 41, 43], dennoch finden sich in der Literatur wenige Studien in diesem Bereich. Auch wurden mögliche Auswirkungen auf die Schwingungen der Stimmlippen durch Kopfdrehung noch nicht dokumentiert. In dieser Arbeit wird ein Verfahren vorgestellt, das bei gesunden Probanden eine Beschreibung der Veränderungen auf Stimmlippenebene infolge axialer Änderung der Kopfposition ermöglicht. Zur Anwendung kamen dabei die PVG-Analyse sowie das wavelet-basierte Verfahren für die Datenanalyse der endoskopischen Hochgeschwindigkeitsaufnahmen. Die Beschreibung der beobachteten Veränderungen berücksichtigte die Parameter Glottisschlusstyp, Symmetrieveränderungen und Phasenverschiebung.

2. Probanden und Methode

2.1. Probanden

Es wurden endoskopische Hochgeschwindigkeitsaufnahmen von insgesamt 10 gesunden medizinstudierenden Frauen angefertigt. Die Altersverteilung lag zwischen 22-45 - der Mittelwert bei $27,6 \pm 6,6$ Jahren. Alle Probandinnen hatten in der Vergangenheit keinerlei anhaltende Stimmstörungen und waren auch zum Untersuchungszeitpunkt stimmlich gesund. Letzteres wurde mittels auditiver Stimmbewertung (RBH-Skala) sowie endoskopisch sichergestellt. Dabei fand sowohl eine Beurteilung des Stimmumfangs als auch eine subjektive Einschätzung der Stimmqualität statt. In die Datenerhebung einbezogen wurden ausschließlich Probandinnen, die keine Einschränkungen bezüglich des Stimmumfangs, sowie der Stimmqualität aufwiesen.

2.2. Endoskopische Datenerhebung

Von allen Probandinnen wurden videoendoskopische Aufnahmen während der Phonation in jeder Kopfstellung angefertigt. Bei dem zur Datenerhebung verwendeten Gerät handelt es sich um eine HRES Endocam 5562 High-Speed Video System (Richard Wolf GmbH, Tuttlingen, Deutschland). Im Hochgeschwindigkeitsmodus wurden 4000 Bildern pro Sekunde bei einer räumlichen Auflösung von 256 x 256 Pixeln aufgenommen. Dazu diente ein starres 70° Endoskop (Model HRES Laryngoskop, Richard Wolf GmbH) mit einer 300-Watt Xenon Lichtquelle (LP 5132, Richard Wolf GmbH), das an die Hochgeschwindigkeitskamera gekoppelt ist (Abb.5).

Die Aufnahme erfolgte jeweils im Sitzen mit um ca. 15° nach dorsal flektiertem Kopf, was die endoskopische Untersuchung im Allgemeinen erleichtert. Nach manuellem Fixieren der Zunge und Einführen des Endoskops in die Mundhöhle wurden im Rahmen der Aufzeichnung von der Hochgeschwindigkeitskamera bei allen Probandinnen 4000 Bilder pro Sekunde bei stabiler Phonation angefertigt (Abb.6). Die Frauen sind dabei angehalten worden, in einer ihnen angenehmen Tonlage zu phonieren und diese für und während jeder Aufnahme möglichst konstant zu halten. Die gewählte Frequenzspanne lag zwischen 200-333 Hz. Auch die Wahl der zur

Stimmgebung verwendeten Vokale wurde freigestellt, sollte dann aber bei den folgenden Aufnahmen ebenfalls nicht mehr verändert werden. Ferner wurde keine lokale Sprühanästhesie durchgeführt, um die kinästhetische Kontrolle der Stimmgebung nicht zu beeinträchtigen. Es erfolgte die Anfertigung von jeweils drei bis fünf Aufnahmen in allen drei Kopfstellungen „gerade“, sowie „axiale Kopfdrehung um ca. 60° im Uhrzeigersinn“ und „axiale Kopfdrehung um ca. 60° gegen den Uhrzeigersinn“ bei Blickrichtung von kranial nach kaudal - entsprechend der endoskopischen Ansicht. Insgesamt lagen also pro Probandin neun bis fünfzehn Aufnahmen vor. Aus diesen wurden für die Analyse neun Sequenzen ausgewählt – jeweils drei pro Kopfstellung. Aufnahmen ungenügender Qualität - z. B. teilweises Überdecken der Stimmlippen durch die Epiglottis oder zähe Sekretauflagerungen auf den Stimmlippen - wurden nicht in die Auswertung einbezogen. Zur Anfertigung der Aufnahmen bei gedrehtem Kopf wurde bei Beibehaltung der Kopfstellung der Untersuchungsstuhl um ca. 60° gedreht.

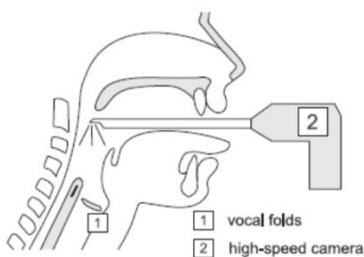


Abbildung 5: Endoskopische Untersuchung der Probandinnen mit einer Hochgeschwindigkeitskamera (2), die an ein starres Endoskop gekoppelt ist; Quelle: [45]

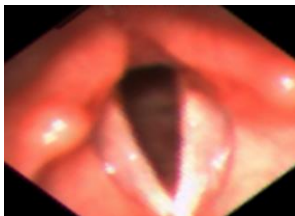


Abbildung 6: Endoskopischer Einblick im Rahmen der Hochgeschwindigkeitsendoskopie

2.3. Phonovibrogramm (PVG)

Zur Quantifizierung der Stimmlippenschwingungseigenschaften und des Glottisschlusses wurde mithilfe des von Lohscheller et al. [20] entwickelten und vorgestellten PVG-Analyzers als erster Schritt aus den Hochgeschwindigkeitsaufnahmen das Phonovibrogramm (PVG) errechnet. Auf diese Weise wurden bei jedem Probanden aus einer Bildersequenz von 500 Bildern bei gehaltener Phonation pro Kopfstellung jeweils drei PVG-Bilder erhalten, also insgesamt neun Analysen. Die Erstellung des PVGs erfolgte dabei über die beiden Arbeitsschritte Segmentierung und Transformation [19] - analog zu dem Vorgehen wie es von Lohscheller et al. [20] 2007 beschrieben wurde und im Folgenden aufgeführt wird.

2.3.1. Segmentierung

Die Segmentierung erfolgte nach dem Einschwingvorgang im Bereich der stabilen Phonation über eine Sequenz von 500 Bildern. Es wurde ein Algorithmus angewandt, der die Glottisöffnung, also die größer werdende dunkel erscheinende Fläche zwischen den Stimmlippen bei der zweidimensionalen Abbildung mittels Videoendoskop, unter dem Aspekt der wachsenden Fläche untersucht [20]. Dazu erfolgte die manuelle Definition sogenannter Saatpunkte, die in den glottischen Spalt gelegt wurden. Die vom Algorithmus automatisch verwendete Begrenzung der wachsenden Fläche konnte vom Untersucher individuell angepasst werden. Anschließend wurden über die erhaltene Fläche zum einen die Stimmlippenränder für jeweils die rechte und linke Stimmlippe, sowie die dorsale und ventrale Begrenzung des glottischen Spaltes bestimmt. Dies wurde anhand der Errechnung einer linearen Regressionslinie erreicht. Auf diese Weise erhielt man zwei Konturlinien für den rechten (rot) und linken (blau) Stimmlippenrand, die den sichtbaren Teil der Glottisöffnung begrenzen (Abb.7). Die Verbindungslinie zwischen anteriorer und posteriorer Glottisbegrenzung entspricht der glottischen Hauptachse [20]. Diese definierte Medianlinie ist eine wichtige Bezugsgröße bei der Interpretation des PVG [19].

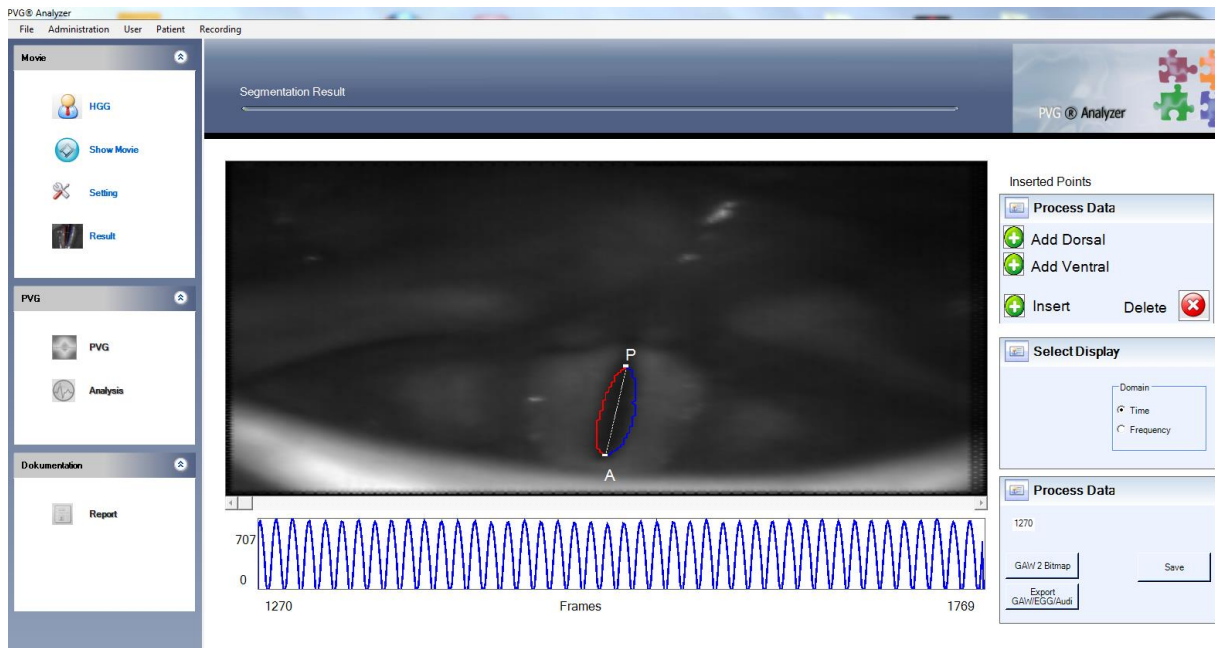


Abbildung 7: Segmentierung der Stimmlippenschwingungen an Hochgeschwindigkeitsaufnahmen des Kehlkopfes während der Phonation

2.3.2. Berechnung des Phonovibrogramms

Anschließend wurde bei jedem einzelnen Bild der Abstand der Stimmlippenkontur zur glottischen Hauptachse entlang der gesamten Glottis bestimmt. Die erhaltenen Werte weisen einen negativen Wert auf, wenn die betreffende Stimmlippe die Medianlinie überschreitet. Positive Werte sind ein Zeichen dafür, dass die Stimmlippen im Rahmen der Schwingung auf der ipsilateralen Seite bleiben. Es erfolgt nun entlang der glottischen Achse eine Spaltung der Hochgeschwindigkeitsaufnahme, die ein Aufklappen und Schwenken der linken Stimmlippe um 180° um den posterioren Punkt ermöglicht [20] (Abb.8 (5)). Die beiden Stimmlippen sind nun vertikal untereinander dargestellt statt gegenüber, wobei sich mittig die posteriore, oben und unten dagegen jeweils die anteriore Begrenzung befindet. Zur besseren Veranschaulichung werden im nächsten Schritt die Abstände statt in Pfeillänge in Farbe und Intensität kodiert. Blau spiegelt negative, rot positive Werte wieder. Je größer der Abstand von der Stimmlippe zur glottischen Achse ist, umso intensiver fällt die Farbkodierung aus. Erreicht die Stimmlippe die Medianlinie, so wird dies schwarz dargestellt. Das Phonovibrogramm wird erhalten durch die Aneinanderreihung der Farbspalten und stellt eine zweidimensionale Darstellung der

Schwingungseigenschaften über die Zeit dar [19] (Abb.9). Abbildung 10 veranschaulicht die berechneten PVG-Parameter im Detail.

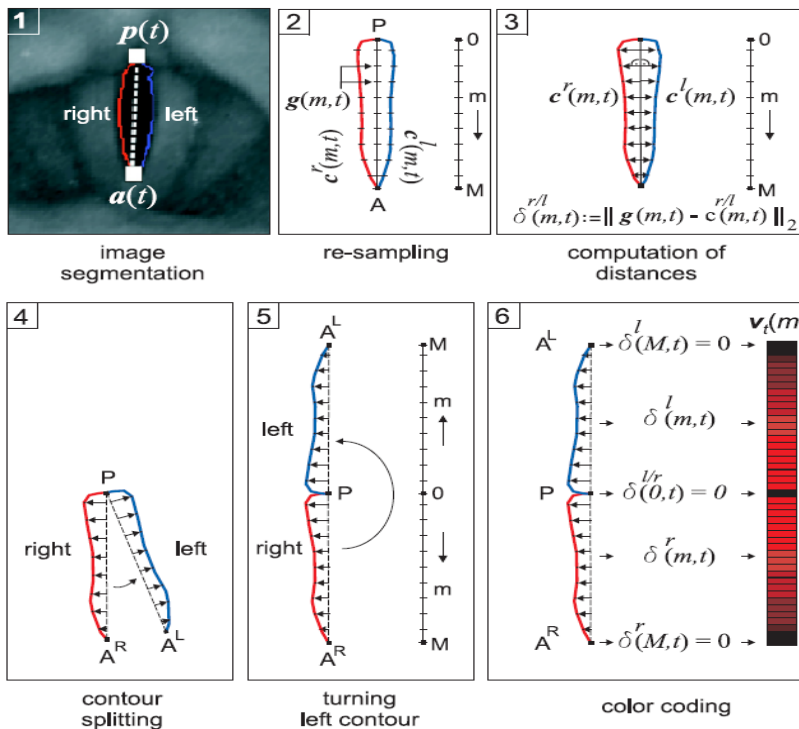


Abbildung 8: (1) Segmentierung der Hochgeschwindigkeitsbilder (2) Bildbearbeitung (3) Berechnung der Abstände der Stimmlippenkonturen zur Mittellinie (4) Spaltung und (5) Aufklappen durch der Drehung der Grafik mit 180° um den posterioren Punkt; (6) Farbkodierung der Abstände; Quelle: [46]

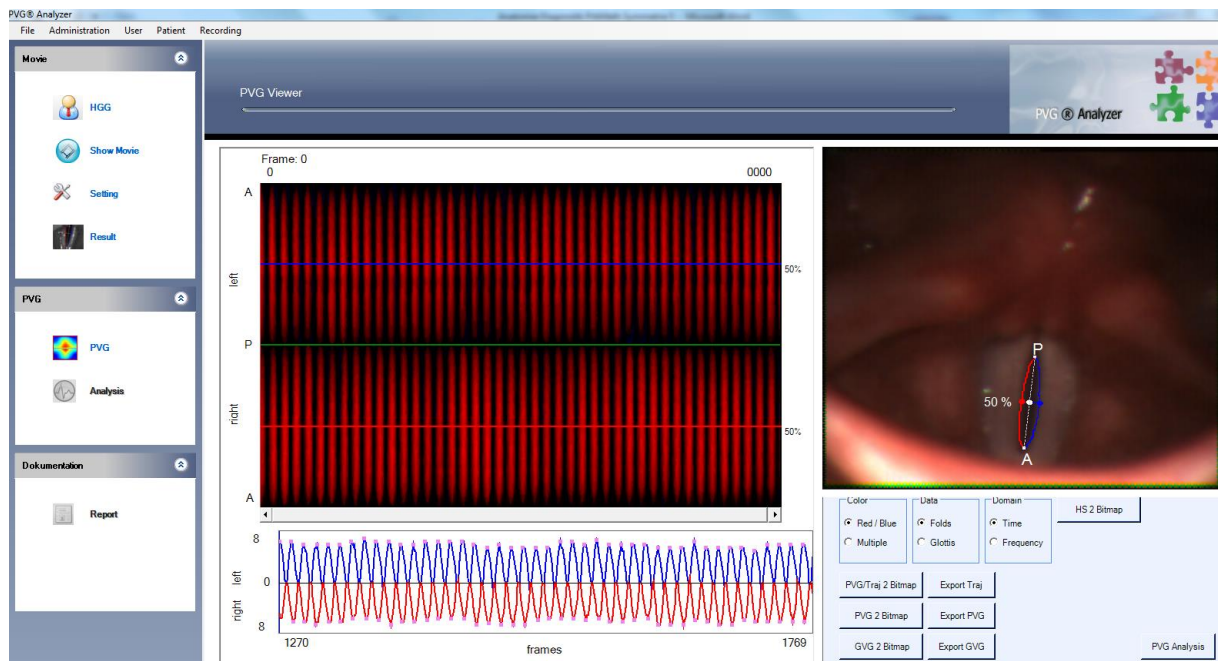


Abbildung 9: Fertiggestelltes Phonovibrograph

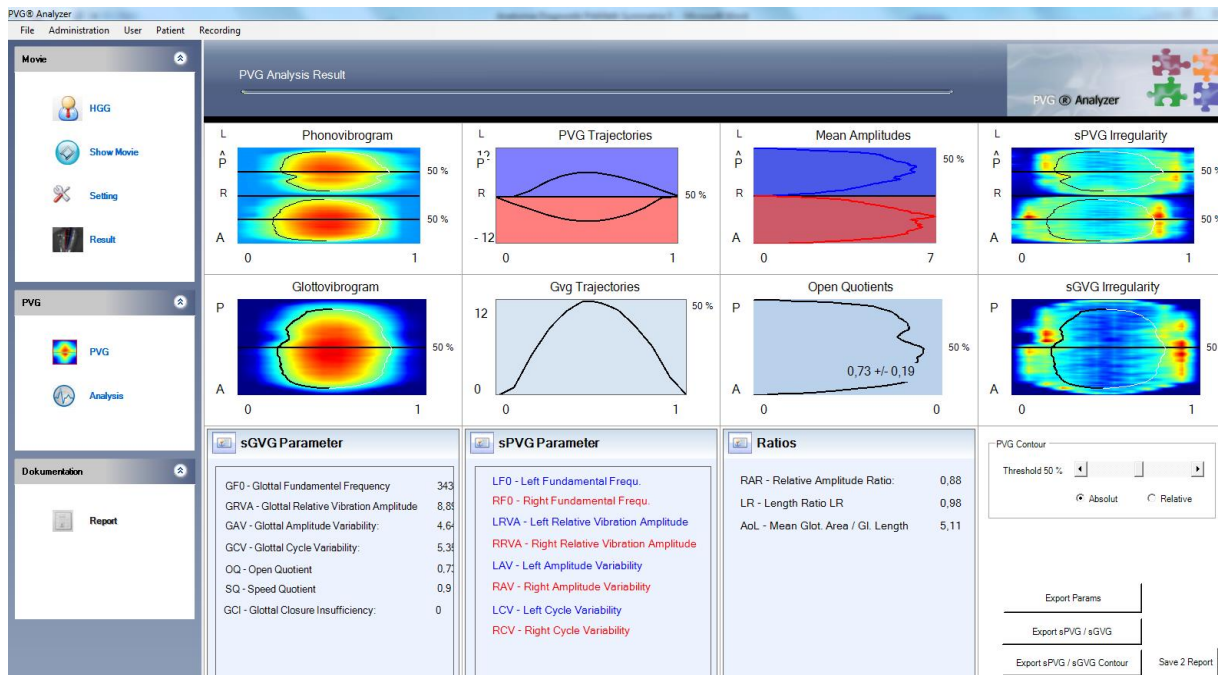


Abbildung 10: Darstellung der berechneten PVG-Parameter

2.4. Wavelet-basiertes Verfahren

Im zweiten Schritt erfolgte die Analyse der PVG-Bilder mit dem von Unger et al. [22] 2012 vorgestellten wavelet-basierten Verfahren zur kontinuierlichen Analyse von Phonovibrogrammen. Das Verfahren erlaubt eine objektive Analyse der Schwingungsdynamik durch Quantifizierung von Schwingungsform, -symmetrie und Stabilitätsmerkmalen [22].

2.4.1. Wavelet-Transformation

Die Wavelet-Transformation ermöglicht ähnlich wie die Kurzzeit-Fourier-Transformation die zeitabhängige Zerlegung eines beliebigen Signals in Frequenzanteile. Das Ergebnis der Transformation wird dabei maßgeblich durch die Wahl des Faltungskerns beeinflusst. Die wavelet-basierte PVG Analyse verwendet verschiedene Faltungskerne:

1. Drei verschiedene Frequenzbänder des „Mexican Hat“ Wavelets (Abb. 11, Mitte oben) für die Lokalisation der Öffnungs- und Schlussinstanz, sowie
2. ein komplexes Gauß-Wavelet (Abb. 11, Mitte unten) zur Approximation des Phasensignals. [22]

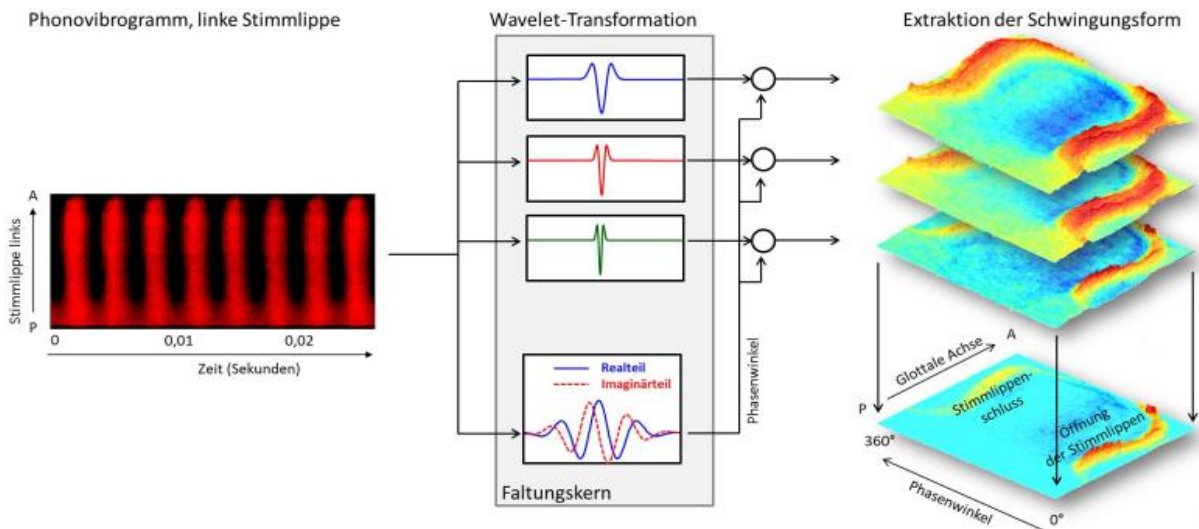


Abbildung 11: Durch die Wavelettransformation des PVG mit verschiedenen Faltungskernen lassen sich Maxima bei Glottisöffnung und -schlussinstanz lokalisieren, die den Glottisschlusstyp repräsentieren. Quelle: [47]

Durch Multiplikation der Frequenzbänder lassen sich Öffnungs- und Schlussinstanzen präzise identifizieren. Stellt man das Produkt der Frequenzbänder in Abhängigkeit des Phasensignals dar, so bilden Glottisöffnung und -schluss eine geometrische Form (Abb.11, rechts unten), die den Glottisschlusstyp charakterisiert [22].

2.4.2. Hauptkomponentenanalyse

Es folgt eine Hauptkomponentenanalyse (PCA) der Öffnungs- und Schlussinstanzen. Die Eigenvektoren (Hauptkomponenten) der PCA beschreiben dabei die Ausprägungen der Schwingungsmuster bezüglich der maximalen Varianz. Es konnte gezeigt werden, dass die ersten drei Hauptkomponenten der Leitlinie der ELS (European Laryngological Society) [7] zur bislang subjektiven Bewertung der Stimmlippendynamik entsprechen [22]. So erlaubt die Ausprägung der Eigenwerte einen Rückschluss auf den individuellen Glottisschlusstypen (Abb.12) [48]. Dabei repräsentiert der erste Eigenwert die Ausprägung des Öffnungsquotienten und der zweite die der dorso-ventralen Phasenverschiebung. Der dritte Eigenwert entspricht dem sanduhrförmig-ovalen Glottisschlussmuster.

Die Schwingung der rechten und linken Stimmlippe lässt sich jeweils getrennt auswerten. Der Abstand zwischen den beiden Punkten erlaubt deshalb eine Bestimmung des Symmetriemaßes [22] (Abb.12). Die Projektionen der linken und rechten Stimmlippe weisen in dem dargestellten Beispiel bei der Stimmlippenparese (P2) einen deutlich höheren Wert auf als bei dem gesunden Schwingungsmuster (P1). Schwingungsperiodizität und damit die Regularität kann über die Energieverteilung der Eigenvektoren erfasst werden [22].

Mithilfe dieses Verfahrens wurden folgende Parameter bestimmt:

1. Der Glottisschlusstyp mit der jeweiligen Gegenüberstellung longitudinal schmalbreit, ventral-dorsal und sanduhrförmig-oval sowie
2. Asymmetrieparameter bezogen auf das jeweilige Schwingungsmuster und
3. Parameter der Phasenverschiebung links-rechts und anterior-posterior.

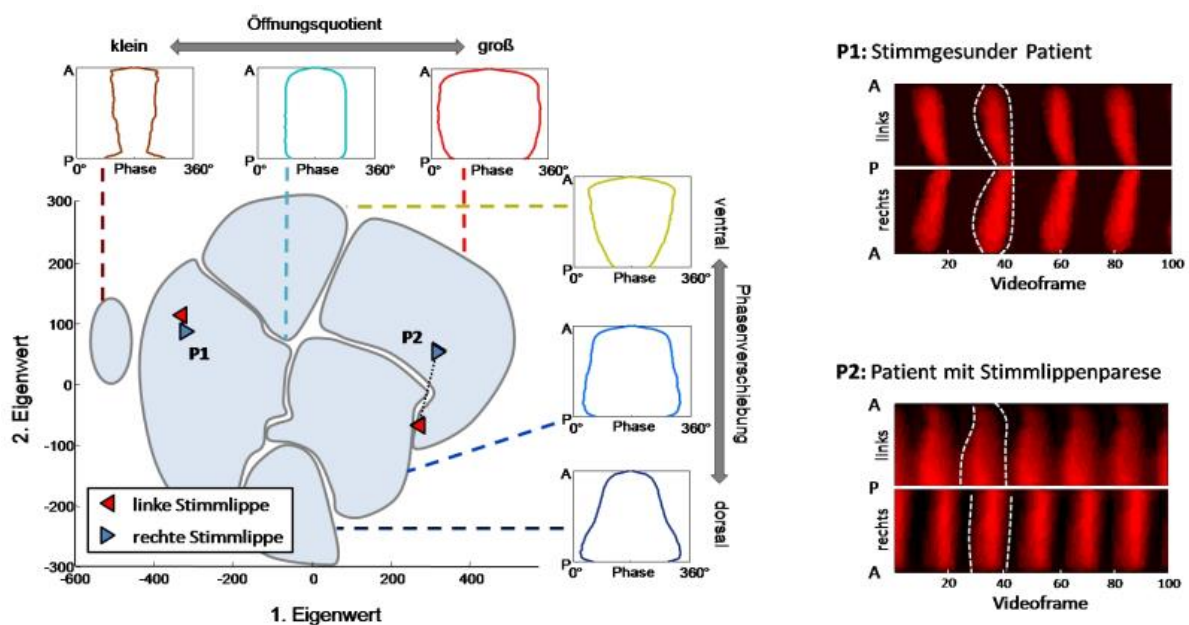


Abbildung 12: Hauptkomponentenanalyse (PCA); Eine Abstandsbestimmung zwischen den beiden Punkten für die rechte und linke Stimmlippe erlaubt die Festlegung des Symmetriemaßes. Zur Verdeutlichung wurden von Unger et al. [22] Daten eines stimmgesunden Patienten (P1) und eines Patienten mit Stimmlippenparese (P2) gegenübergestellt. Je näher die Punkte beieinander liegen, umso höher kann der Wert der Symmetrie gesetzt werden. Die Aufteilung des PCA-Graphen in 6 verschiedene Gruppen verdeutlicht die verschiedenen Ausprägungen des Glottisschlusstyps: Der erste Eigenwert charakterisiert den Öffnungsquotienten des Longitudinalen Schlusstyps, wohingegen der 2. Eigenwert zwischen dorsal und ventralem Schlusstypen differenziert. Quelle: [49]

2.5. Statistische Analyse

Für jeden Parameter (Glottisschlusstyp, Asymmetrie und Phasenverschiebung) wurden drei unterschiedliche Werte für die jeweilige Kopfstellung gerade, sowie axiale Kopfdrehung im und gegen den Uhrzeigersinn erhalten. Anschließend folgte jeweils die Bestimmung der Differenz aus den Werten der Kopfdrehungen und der geraden Kopfstellung. Dadurch wurde eine Gegenüberstellung der Abweichungen für jeweils beide Drehungsrichtungen bezogen auf die gerade Grundstellung des Kopfes möglich. Da eine Veranschaulichung der Veränderungen bei der jeweiligen gedrehten Kopfstellung angestrebt wurde, kam der gepaarte Wilcoxon-Vorzeichen-Rangtest zum Einsatz. Mithilfe dieses auf einer Rangreihe der Wertepaardifferenzen basierenden Tests ist eine Gegenüberstellung abhängiger Werte möglich. Ferner lässt sich feststellen, ob sich der Betrag der Differenzen signifikant unterscheidet. Ein Unterschied mit einem p-Wert $\leq 0,05$ wurde als signifikant gewertet [50]. Die statistische Analyse erfolgte unter dem Betriebssystem Microsoft Windows 8 mittels Matlab R2012b.

3. Ergebnisse

Nach der statistischen Analyse konnte eine Gegenüberstellung der erhaltenen Werte stattfinden. Die berücksichtigten Parameter umfassten Glottisschlusstyp, Symmetrie bzw. Asymmetrie und Phasenverschiebung. Verglichen wurden die ermittelten Ergebnisse für die jeweilige axiale Kopfdrehung im und gegen den Uhrzeigersinn (Blickrichtung entsprechend der endoskopischen Ansicht) mit den Daten der geraden Kopfstellung. Insgesamt zeigten alle Parameter bei gedrehtem Kopf eine deutlich größere Varianz und Streuung der Werte.

3.1. Glottisschlusstyp

Die signifikantesten Unterschiede, die für die drei Parameter berechnet wurden, zeigte die Analyse des Glottisschlussmusters.

Insgesamt lässt sich festhalten, dass der stärkste Zusammenhang zwischen Glottisschlussmuster und Kopfposition bei der Betrachtung des longitudinalen Musters festzustellen war (Abb. 13). Der Glottisschlusstyp ventral-dorsal zeigte neben einer Streuung der Werte bei Kopfdrehung ein signifikantes Ergebnis nach Kopfdrehung gegen den Uhrzeigersinn (Abb.14). Vor allem bei Betrachtung der linken Stimmlippe ließ sich eine Veränderung hin zu einem ventralen Glottisschlussmuster beobachten. Ebenfalls deutlich ausgeprägte und signifikant einseitige Auswirkungen konnten bei der Gegenüberstellung des Glottisschlussmusters „sanduhrförmig – oval“ festgestellt werden (Abb. 15). Auffällig war hierbei die Regelmäßigkeit, mit der bei einer Kopfdrehung zu einer Seite die jeweils ipsilaterale Stimmlippe eine deutliche Änderung des Glottisschlussmusters aufwies.

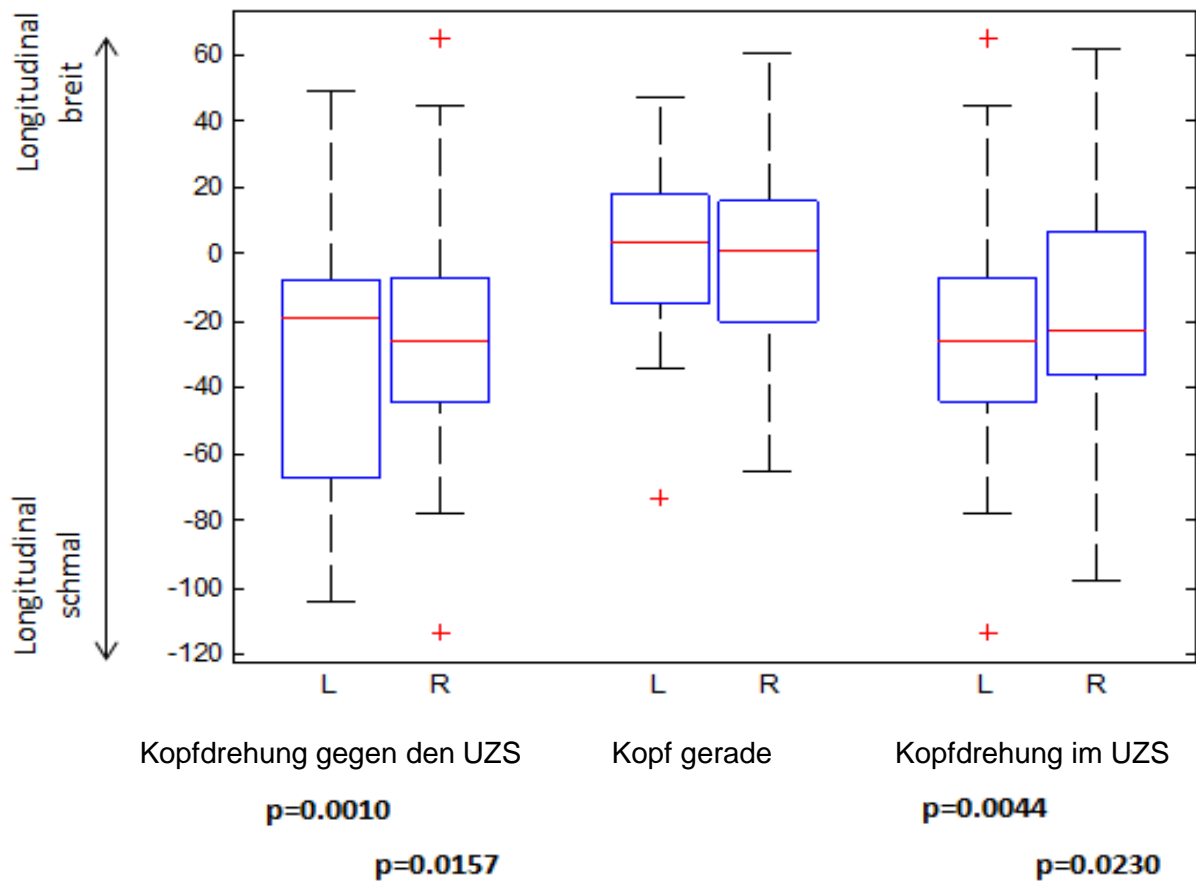


Abbildung 13: Darstellung des longitudinalen Glottisschlussmusters schmaler oder breiter Ausprägung für beide Stimmlippen getrennt in gerader und gedrehter Kopfhaltung. Nach Kopfdrehung ist eine signifikante Veränderung des Glottisschlusstyps beider Stimmlippen hin zu einem longitudinal schmalen Schlussmuster zu beobachten. Die Grafik enthält relative Werte. Das Signifikanzniveau ist unterhalb der Grafik angegeben. Die obere Angabe zu p betrifft dabei die linke Stimmlippe, der untere Wert die rechte Stimmlippe. Fettdruck unterstreicht einen signifikanten Unterschied.

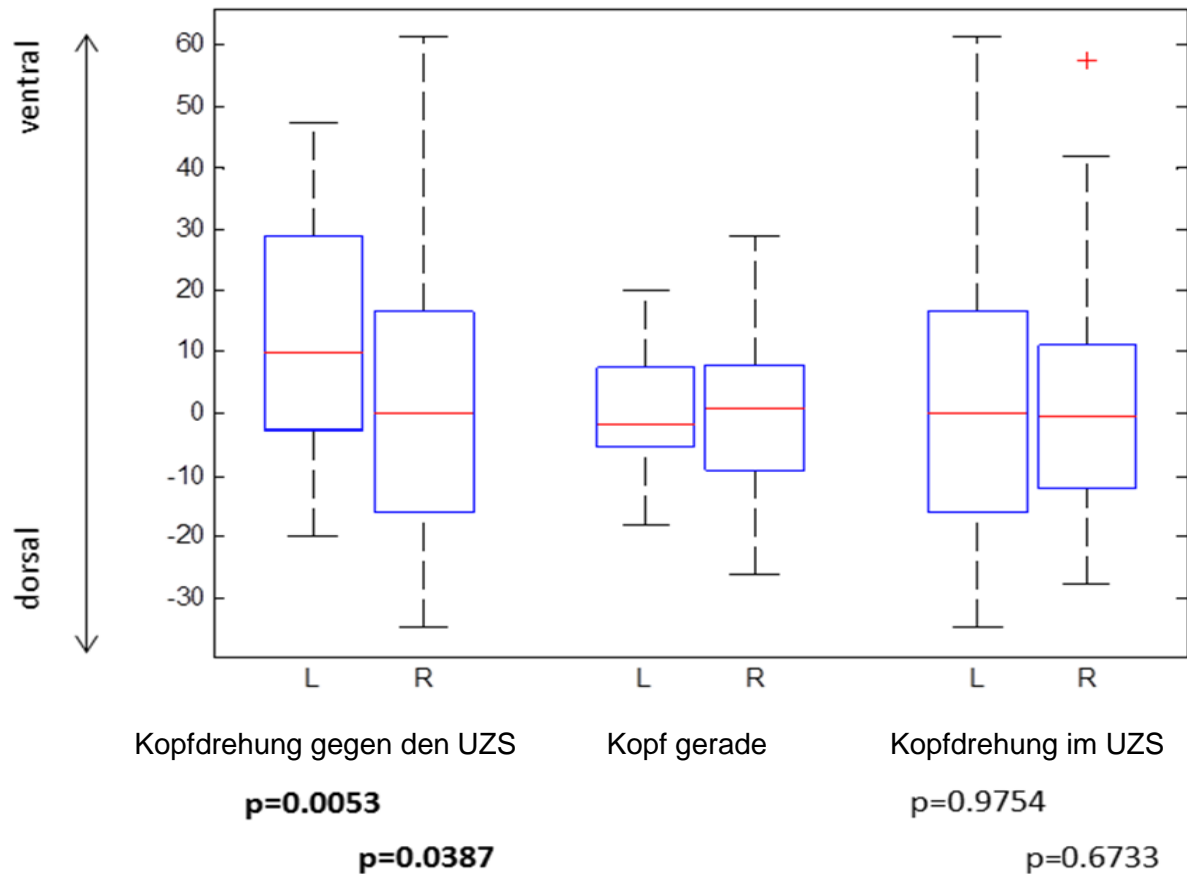


Abbildung 14: Gegenüberstellung der Glottisschlusstypen ventral – dorsal für beide Stimmlippen in allen Kopfpositionen. Signifikante Unterschiede zur geraden Kopfhaltung finden sich bei Kopfdrehung gegen den Uhrzeigersinn. Hierbei ist v.a. eine deutliche Veränderung des Schlussmusters der linken Stimmlippe zu erkennen. Des Weiteren zeigt sich insgesamt bei gedrehtem Kopf eine klare Vergrößerung des Interquartilsabstands. Die Grafik enthält relative Werte. Das Signifikanzniveau ist unterhalb angegeben. Die obere Angabe zu p betrifft dabei die linke Stimmlippe, der untere Wert die rechte Stimmlippe. Fettdruck unterstreicht einen signifikanten Unterschied.

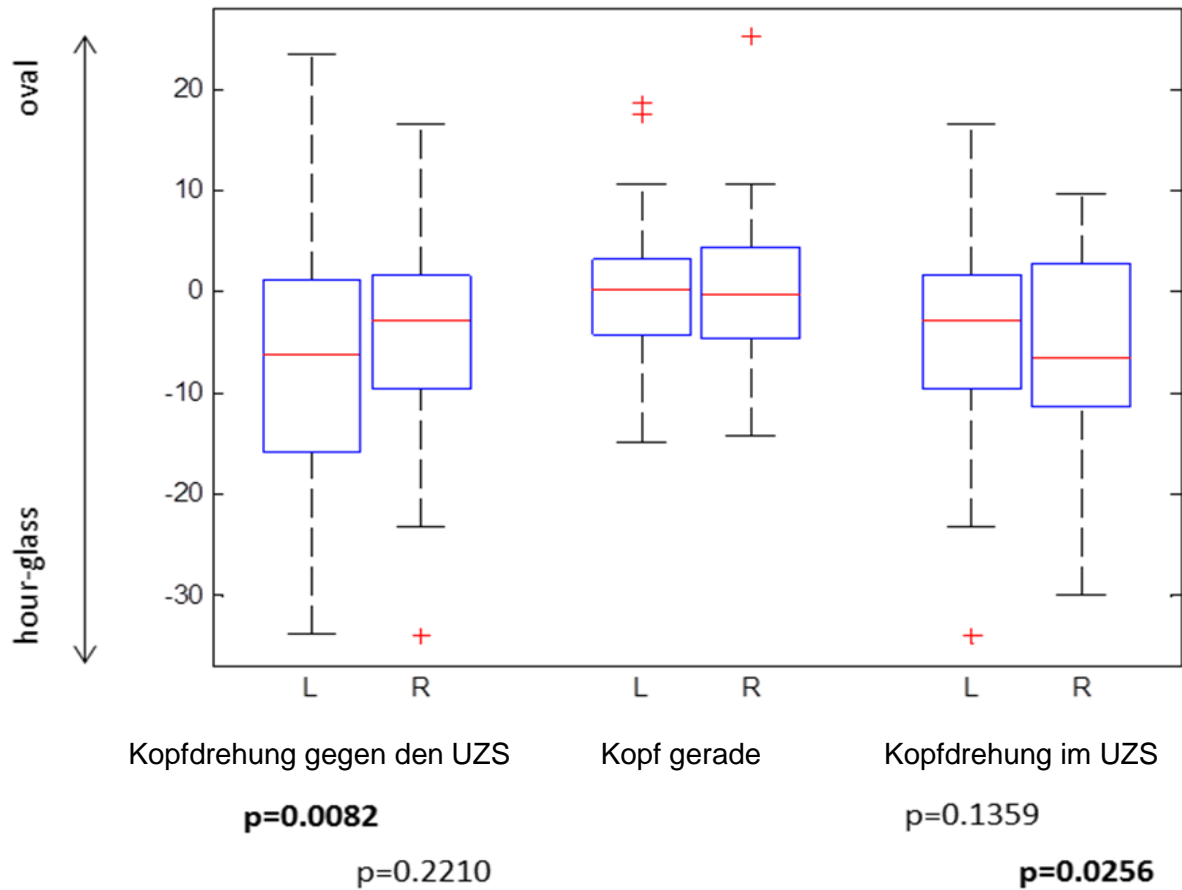


Abbildung 15: Gegenüberstellung der Glottisschlussstypen sanduhrförmig - oval. Es zeigen sich signifikante Werte der ipsilateralen Stimmlippe. Das Glottisschlussmuster verändert sich hierbei jeweils meist hin zu einem sanduhrförmigen Muster. Die Grafik enthält relative Werte. Das Signifikanzniveau ist unterhalb angegeben. Die obere Angabe zu p betrifft dabei die linke Stimmlippe, der untere Wert die rechte Stimmlippe. Fettdruck unterstreicht einen signifikanten Unterschied.

3.2. Schwingungsmustersymmetrie zwischen rechter und linker Stimmlippe

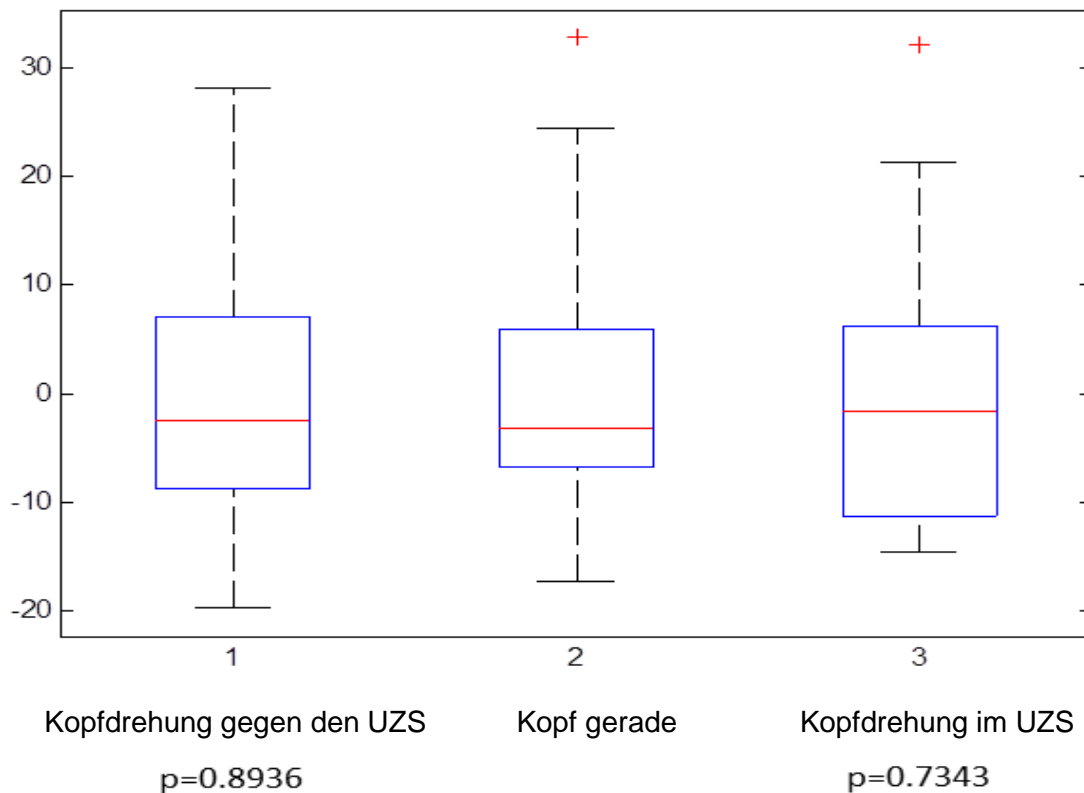


Abbildung 16: Darstellung der Asymmetrie des Schwingungsmusters für die drei Kopfpositionen. Die Varianz der Werte nimmt bei gedrehter Kopfposition zu. Das Ergebnis ist nicht signifikant. Die Grafik enthält relative Werte.

Unter dem Gesichtspunkt der Symmetrie erfolgte die Gegenüberstellung der Schwingungsmuster von rechter und linker Stimmlippe. Bei Betrachtung der Symmetrieveränderungen stand die Zunahme der Varianz der Werte bei axialer Kopfbewegung im Vordergrund (Abb.16). Bei keiner Kopfstellung zeigte sich ein völlig symmetrisches Schwingungsmuster der Stimmlippen. Dennoch war zu erkennen, dass sich der Interquartilsabstand bei Kopfdrehung vergrößert. Dies weist auf eine Zunahme der Schwingungsasymmetrie bei axialer Kopfbewegung hin.

3.3. Phasenverschiebung

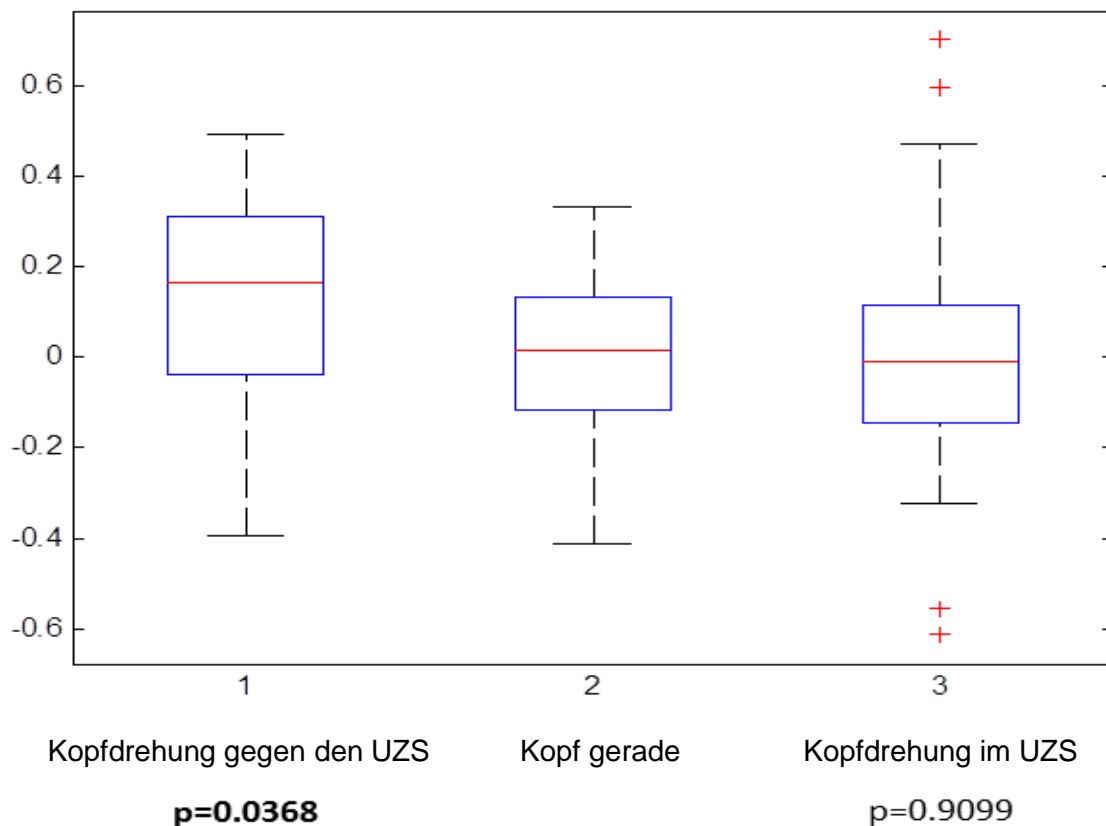


Abbildung 17: Darstellung der Phasenverschiebung links-rechts. Bei Kopfdrehung gegen den Uhrzeigersinn zeigt sich eine signifikante Veränderung der Phasenverschiebung. Bei Kopfdrehung im Uhrzeigersinn besteht eine starke Varianz mit teils weit abweichenden Werten. Die Grafik enthält relative Werte.

Die Beurteilung der Phasenverschiebung links-rechts zeigte signifikante Werte bei Kopfdrehung gegen den Uhrzeigersinn, sowie eine deutliche Wertevarianz bei Drehung im Uhrzeigersinn (Abb.17). Zusätzlich erfolgte eine subjektive Bewertung der Phasenverschiebung durch zwei Untersucher (Tabelle 1 im Anhang). Dabei wurden die Aufnahmen der Probandinnen bei gerader Kopfstellung sowie bei Kopfdrehung analysiert. Die subjektive Analyse ergab bei gerader Kopfstellung häufig eine Dominanz der linken Stimmlippe. Diese erreichte in der visuellen Beurteilung bei 40% der Probandinnen zuerst die Mittellinie. Die Kopfdrehung bewirkte entweder ein Fortbestehen der Dominanz oder ein Angleichen der Symmetrie. Der subjektive Eindruck wurde durch die einzelnen gemessenen absoluten Werte bestätigt.

4. Diskussion

Ziel der Arbeit war es, mit einem neuen Verfahren basierend auf bildverarbeitenden Methoden die Auswirkungen von axialen Kopfstellungsveränderungen auf die Stimmlippenschwingungen zu zeigen. Bei der Datenanalyse von Hochgeschwindigkeitsaufnahmen der Glottis kamen die PVG-Analyse sowie das wavelet-basierte Verfahren zur Anwendung. Um eine Beurteilung der Schwingungsänderungen durch veränderte Kopfposition zu ermöglichen, wurden die Parameter Glottisschlusstyp, Asymmetrie und Phasenverschiebung ermittelt. Es folgte ein Vergleich der Werte nach Kopfdrehung gegenüber denen bei gerader Kopfstellung. Die Ergebnisse zeigten signifikante Unterschiede zwischen den Kopfpositionen bezüglich des Glottisschlusstyps. Auch die Parameter Asymmetrie und Phasenverschiebung wurden durch die Änderung der Kopfposition beeinflusst und zeigten im Vergleich zu den Werten der geraden Kopfstellung eine deutlich größere Varianz.

4.1. Diskussion der Probanden und Methoden

4.1.1. Probanden

Zu den untersuchten Probanden zählten 10 Medizinstudentinnen zwischen 23-45 Jahren (Mittelwert = $27,6 \pm 6,6$ Jahre) ohne anhaltende Stimmstörung in der Vergangenheit. Durch die auditive Beurteilung der Stimmqualität anhand der RBH-Skala sowie im Zuge der endoskopischen Untersuchung wurde ferner gewährleistet, dass auch zum Zeitpunkt der Datenerhebung keine stimmliche Beeinträchtigung vorlag. Es handelt sich also um Daten von stimmgesunden Frauen.

In der Literatur finden sich verschiedene Studien an weiblichen Stimmen [5, 28, 32, 33]. Häufig handelte es sich dabei um eine geringere Spannweite der Altersstreuung innerhalb der Gruppe als es bei der vorliegenden Arbeit der Fall war. Es ist bekannt, dass die Stimme im Zuge der Stimmentwicklung die stärksten Veränderungen in Tonhöhenumfang und Schwingungseigenschaften während der Pubertät sowie der Menopause erfährt [1]. In einer kürzlich veröffentlichten Studie verglichen Goy et al. [51] akustische Parameter einer Gruppe von $19,1 \pm 1,4$ jährigen mit einer Gruppe von $72,0 \pm 4,8$ jährigen männlichen und weiblichen Sprechern. Die Frauen zeigten dabei

offensichtliche Unterschiede in der Höhe der Grundfrequenz, welche bei der älteren Gruppe tiefer als bei der jüngeren Gruppe ausfiel. Bei der vorliegenden Arbeit befanden sich alle Probandinnen im mittleren Erwachsenenalter zwischen Pubertät und Menopause. Es kann also angenommen werden, dass sich die Schwingungseigenschaften innerhalb der Probandinnen nicht in entscheidendem Maße unterschieden. Durch die Wahl einer hinsichtlich des Alters sehr viel enger eingegrenzten Probandengruppe könnte in Nachfolgeuntersuchungen mit höherer Wahrscheinlichkeit gewährleistet werden, dass keinerlei Werteveränderung stattfindet.

4.1.2. Endoskopische Datenerhebung

Die Datenerhebung erfolgte im Sitzen bei Kopfstellungen gerade sowie jeweils axial 60° im und gegen den Uhrzeigersinn gedreht. Dabei sollte ein vorher von der Probandin gewählter Vokal in einer beliebigen Frequenz phoniert werden, mit der Anleitung anschließend beide Parameter bei den nachfolgenden Aufnahmen nicht mehr zu verändern. Mithilfe der an ein starres 70° Endoskop (Model HRES Laryngoskop, Richard Wolf GmbH mit einer 300-Watt Xenon Lichtquelle (LP 5132, Richard Wolf GmbH)) gekoppelten Hochgeschwindigkeitskamera erfolgte die Aufnahme von 4000 Bildern pro Sekunde. Pro Kopfstellung wurden mindestens drei Aufnahmen angefertigt.

Die Datenerhebung mithilfe der Hochgeschwindigkeitskamera hat sich gerade bei der Darstellung irregulärer Schwingungen bewährt [11] und wurde bereits in zahlreichen Studien zur Datenerhebung angewandt [17, 24, 33-36]. Zu berücksichtigen ist jedoch, dass bei der starren Laryngoskopie der Kehlkopf durch das Herausziehen der Zunge möglicherweise in einen unphysiologischen Phonationszustand gesetzt wird. Dadurch können die über die starre Laryngoskopie erhobene Untersuchungsbefunde verändert und Stimmstörungen maskiert oder pathologische Befunde provoziert werden [52]. Die Arbeitsgruppe Meyer et al. [53] folgerten anhand signifikant veränderter Phonationsparameter während der starren Laryngoskopie, dass durch die veränderte Larynxposition auch die Stimmlippendynamik verändert wird. Dieser Aspekt muss bei der Interpretation und Bewertung der hier präsentierten Ergebnisse berücksichtigt werden. Da nun aber die Untersuchung bei allen drei Kopfstellungen gleichartig mithilfe der Hochgeschwindigkeitsendoskopie erfolgte,

kann davon ausgegangen werden, dass eine Veränderung der Stimmlippendynamik in diesem Fall bei allen Aufnahmen im gleichen Maße erfolgt wäre. Dadurch wird wiederum eine Gegenüberstellung innerhalb des Datensatzes ermöglicht. Eine Erfassung des Einflusses der starren Laryngoskopie auf die errechneten Parameter der Hochgeschwindigkeitsendoskopie kann allerdings derzeit mangels alternativer Verfahren mit dieser Aufnahmefrequenz nicht überprüft werden.

4.1.3. Datenanalyse

Im Zuge der Datenanalyse kamen der PVG-Analyzer sowie das wavelet-basierte Verfahren zum Einsatz.

Die PVG-Analyse stellt ein sehr zuverlässiges und robustes Verfahren zur Beurteilung der Stimmlippenschwingungen dar, das an vielen klinischen Daten evaluiert wurde [3, 21]. Döllinger et al. [54] konnten zeigen, dass es sich sehr gut zur Darstellung der Variabilität der Stimmlippenschwingungsdynamik eignet. In dieser Studie wurden Veränderungen unter den Gesichtspunkten links-rechts Asymmetrien, anterior-posteriore Asymmetrien sowie Unterschiede des Öffnungs- oder Schließungsverhaltens der Stimmlippen beleuchtet, die nach Stimmbelastung auftreten. Der von den Autoren beschriebene Vorteil der Darstellungsmöglichkeit bereits geringer dynamischer Veränderungen wurde sich in dieser Arbeit zu Nutzen gemacht [54].

Einschränkend muss erwähnt werden, dass basierend auf den mittels Hochgeschwindigkeitsendoskopie erhaltenen Aufnahmen im Rahmen der PVG-Analyse jedoch nur der oberflächliche Bereich der Stimmlippen in die Berechnung miteinbezogen werden kann. Eine Beurteilung tiefer gelegener Strukturen ist nicht möglich [16]. Die Analyse der Stimmlippenschwingungen basiert hierbei nicht auf der Beurteilung der Randkantenverschieblichkeit, welche mittels Stroboskopie erfasst werden kann und entsprechend der European Laryngological Society (ELS) [7] zur umfassenden endoskopischen Stimmdiagnostik neben der Beurteilung des Glottisschlusstyps, der Regularität, und Symmetrie zählt. Die Beurteilung der Randkantenverschieblichkeit kann anhand der PVG-Parameter nicht erfolgen, da mittels PVG-Analyse nur die Verformung der freien Kante der Stimmlippen evaluiert und die Verformung der Stimmlippenschwingungen über den freien Rand der

Stimm lippe nach cranial nicht in die Analyse einfließt. Somit fand dieser Aspekt in der vorliegenden Arbeit im Rahmen der untersuchten Parameter keine Berücksichtigung, was aber insbesondere bei stimmgesunden Probandinnen unerheblich ist.

Das wavelet-basierte Verfahren zeigt im Vergleich mit anderen Methoden der bildverarbeitenden Analyse der Stimmlippendynamik den großen Vorteil, dass eine Unterteilung der Stimmlippenschwingung in einzelne Zyklen nicht notwendig ist. Damit lässt sich das Verfahren auch zur Analyse stark pathologischer Stimmen mit aperiodischen Schwingungen einsetzen. Ferner erlaubt es unter Berücksichtigung einer relativ geringen Anzahl an Merkmalen die Beurteilung anschaulicher Merkmale, die klinisch interpretierbar sind [22]. Dabei ist zu berücksichtigen, dass die Methode eine große Anzahl komplexer mathematischer Berechnungen enthält und die Analyse einer großen Datenmenge einen gewissen zeitlichen Aufwand zur Folge hat [16].

4.2. Diskussion der Ergebnisse

Die untersuchten Parameter umfassten Glottisschlusstyp, Symmetrie bzw. Asymmetrie und Phasenverschiebung. Bei allen betrachteten Glottisschlusstypen zeigten sich Auswirkungen der Kopfdrehung im Sinne einer Veränderung des Schwingungsmusters. Signifikante Werte ergaben sich v.a. bei Betrachtung des longitudinalen Glottisschlusstypen. Nach Kopfdrehung veränderte sich das Glottisschlussmuster von einem breiten hin zu einem longitudinal schmaleren. Bei Beurteilung des ventral-dorsalem Glottisschlusstypen bewirkte die axiale Kopfbewegung eine deutliche Variabilitätszunahme der Werte. Signifikante Unterschiede zu der geraden Kopfstellung ergaben sich hierbei nur bei Kopfdrehung gegen den Uhrzeigersinn im Sinne einer Veränderung hin zu einem ventralen Glottisschlusstyp. Regelmäßig einseitig signifikante Werte zeigten sich bei Betrachtung des sanduhrförmig-ovalen Glottisschlussmusters für die jeweils ipsilaterale Stimmlippe. Dabei veränderte sich der Glottisschlusstyp der betreffenden Stimmlippe hin zu einem sanduhrförmigen.

Die Analyse der Asymmetrieparameter ergab, dass eine völlige Schwingungssymmetrie im Rahmen der Untersuchung der Probandinnen bei keiner Kopfstellung gegeben war. Die Kopfdrehung bewirkte eine Zunahme der Wertevervariabilität. Die subjektive und objektive Beurteilung der Phasenverschiebung links-rechts zeigte bei gerader Kopfstellung häufig eine einseitige Dominanz der

linken Stimmlippen mit deutlichen und variablen Reaktionen auf die axiale Kopfdrehung. Eine ausgeprägte Streuung der Werte bewirkte letztere auch hinsichtlich der Phasenverschiebung anterior-posterior.

Da es sich nicht um Probandinnen mit ausgebildeten Stimmen handelte, konnten die Frequenzen über alle neun Aufnahmen von den Probandinnen nicht immer exakt konstant gehalten werden, sodass geringfügige Abweichungen bestanden. Meyer et al. [48] zeigten, dass eine frequenzabhängige Veränderung des Glottisschlusstyps besteht. Es ist folglich davon auszugehen, dass Veränderungen der Werte stattfanden. Dennoch erlaubt die Signifikanz der Ergebnisse die Aussage über einen Zusammenhang zwischen axialer Kopfbewegung und Glottisschlusstyp.

Die Auswirkungen von Phonation auf die zervikale Haltung sowie die Existenz von Interaktionen wurden bereits in der Literatur beschrieben und oben ausführlich dargestellt [40-42]. Dass im Umkehrschluss axiale Haltungsveränderungen des Kopfes Auswirkungen auf die Stimmlippenschwingung haben, konnte im Rahmen dieser Arbeit gezeigt werden. Ungeklärt ist die Frage nach dem Hintergrund der dargestellten Auswirkungen axialer Kopfbewegungen auf die Stimmlippenschwingungen. Bei Betrachtung der Ergebnisse zeigt sich eine unterschiedlich stark ausgeprägte Schwingungsasymmetrie unter den Probandinnen, deren Variabilität bei Kopfdrehung zunahm. Die Entstehung von Asymmetrien bei Stimmlippenschwingungen ist vielseitig. Hirano et al. [52] berichteten 1988 im Rahmen einer histologischen Untersuchung operativ entfernter Larynges über einen unterschiedlich stark ausgeprägten asymmetrischen Aufbau der Stimmlippen. Ebenso wie die Muskelmasse spielen auch die Stimmlippenspannung und -steifheit eine wichtige Rolle [53]. Es ist denkbar, dass durch die Kopfdrehung die Muskelspannung beider Stimmlippen unterschiedlich stark verändert wird und dies einen Grund für die steigende Variabilität der Werte darstellt. Vor allem im Hinblick auf die z.T. ipsilateral signifikanten Ergebnisse bzgl. des Glottisschlusstyps erscheint dies eine mögliche Erklärung. Auch im Rahmen der Phasenverschiebung links-rechts zeigte sich eine drehungsabhängige Synchronisation oder entsprechende Zunahme der Phasenverschiebung.

Neben den oben beschriebenen biomechanischen Aspekten sollte bei Betrachtung der Stimmlippenschwingungsentstehung und -beeinflussung im Sinne der Entstehung von Asymmetrien auch die Aerodynamik als möglicher beeinflussender

Faktor berücksichtigt werden [55]. Denn die Grundlage der Schwingungsentstehung bildet das Durchströmen der trachealen Luft durch die Glottis, wobei unterschiedliche Luftströmungsmuster beobachtet werden können [56]. Khosla et. al. [57] beschrieben in ihrer Studie die Entstehung von Luftströmungswirbel, welche bei Phonation auftreten. Dabei handelt es sich um konzentrische intra- und supraglottische Wirbel des Luftstroms, die eine maßgebliche Auswirkung auf die Stimmlippenschwingung sowie Stimmqualität haben und mitunter eine zusätzliche auf die Schlussphase einwirkende Kraft darstellen können [56, 57]. Gerade bei Kopfdrehung und damit Torsion der Trachea sind Auswirkungen auf die Luftströmung, die Strömungswirbel und damit die Schwingungsgenerierung hinsichtlich einer Beeinflussung der Symmetrie denkbar. Tao et al. [58] konnten weiterführend anhand ihres Modells die Auswirkungen eines asymmetrischen Luftstroms während der Phonation auf die Symmetrie der Schwingungsentstehung vorhersagen. Schwingungsasymmetrien konnten hierbei ebenso bei einem identischen Aufbau der jeweils rechten und linken Stimmlippe beobachtet werden [58].

Das Entstehen und Variieren der in der vorliegenden Arbeit beobachteten Asymmetrien des Schwingungsmusters muss vermutlich als Zusammenspiel oben erwähnter biomechanischer sowie aerodynamischer Aspekte betrachtet werden. Zum einen kann der subglottische Luftstrom durch die Kopfdrehung und Torsion der Trachea verändert werden, zum anderen besteht die Möglichkeit einer Stimmlippenspannungsänderung durch die Kopfdrehung. Um diese Zusammenhänge dokumentieren zu können, werden weitere Studien benötigt.

Bemerkenswert konstant erschien die bei allen Parametern dokumentierte Zunahme der Werteverianz nach axialen Kopfbewegungen. Bei jeder Probandin äußerten sich die Veränderungen der Parameter unterschiedlich stark. Infolge kam es bei der Berechnung der Werte unter anderem aus diesem Grund zu einem Ausbleiben signifikanter Ergebnisse. Eine Kategorisierung der Auswirkungen auf die erhobenen Parameter konnte folglich nicht stattfinden. Daraus wird geschlossen, dass die Veränderungen auf Stimmlippenebene stark individuell gestaltet sind. Diese ausgeprägte Individualität der Probandinnen zeigte sich jedoch nicht nur anhand der aus den Aufnahmen mit gedrehtem Kopf erhaltenen Werte. Auch bei gerader Kopfstellung stellte sich das Schwingungsmuster unterschiedlich dar.

Besonders deutlich veranschaulichten dies die Asymmetrieparameter sowie die Phasenverschiebung. Dass die Stimmlippendynamik bei als stimmgesund eingestuften Probanden sehr individuell ausgeprägte Eigenschaften aufweist, wurde bereits unter den Gesichtspunkten Asymmetrie, Phasenverschiebung und Glottisschlussstyp sowie dem Schwingungsmuster erläutert und ist in der Literatur bekannt [32, 33, 36]. Dabei lieferten Elias et al. [55] erstmalig einen Nachweis für das Auftreten von Asymmetrien bei gesunden Sängern [36]. Bei den fünfundsechzig videostroboskopisch untersuchten Sängern zeigten vier das Auftreten von horizontalen Asymmetrien [55]. Dagegen konnte die Arbeitsgruppe Heman-Ackah et al. [59] im Rahmen einer ebenfalls stroboskopischen Untersuchung von Gesangslehrern nur bei Studienteilnehmern mit Stimmbeschwerden Asymmetrien im Sinne wechselnder Mobilitätseinschränkungen der Stimmlippen nachweisen. Gesunde und asymptotische Lehrer für Gesang zeigten bei dieser Studie ein symmetrisches Schwingungsmuster [59]. Bonilha et al. [36] führten im Hinblick auf die beschriebenen Studien einschränkend an, dass in beiden Fällen eine Definition physiologischer Parameter als notwendiger erster Schritt nicht stattgefunden hat. Ferner erfolgte bei beiden Studien die Datenerhebung mithilfe der Stroboskopie. Die Hochgeschwindigkeitsendoskopie erlaubt jedoch anhand der Echtzeitauflösung eine zuverlässigere Darstellung asymmetrischer Stimmlippenschwingungen und damit eine klarere Differenzierung zwischen physiologischen und pathologischen Befunden als es im Rahmen der Stroboskopie möglich ist [36].

Nach subjektiver auditiver Einschätzung konnte im Rahmen der Datenerhebung bei dieser Arbeit orientierend keine deutliche Veränderung der Stimmqualität bei Kopfdrehung festgestellt werden. Eine mögliche Erklärung zeigten Mehta et al. [60] in ihrer Studie. Untersucht wurde der Zusammenhang von Phasenasymmetrien bei Stimmlippenschwingung und deren akustischer Auswirkung. Die Arbeitsgruppe dokumentierte keine direkte Korrelation zwischen Spektralmessungen und Stimmlippenschwingungsasymmetrien [60].

Als Konsequenz für den klinischen Alltag ergibt sich aus den oben angeführten Punkten, dass die Individualität des Stimmpatienten in der Untersuchungssituation stets berücksichtigt werden sollte. Dabei spielt die Kenntnis des Umfangs physiologischer Variabilität in der Stimmdiagnostik eine große Rolle [54]. Ferner sollten mögliche Auswirkungen verschiedener Kopfpositionen auf die

Stimmlippenschwingung beachtet werden. Dies erscheint im Besonderen für Berufssprecher und -sänger im Hinblick auf die Beeinflussungsmöglichkeiten der Stimmleistung interessant. Die durch regelmäßige endoskopische Untersuchungen erhaltene Kenntnis der individuellen Auswirkung der Kopfdrehung könnte hierbei gezielt durch Einnahme einer optimalen Kopfstellung zur Verbesserung von Schwingungssymmetrie und Stimmqualität eingesetzt werden.

Mit dem Hinweis auf das unterschiedliche Schwingungsverhalten der Stimmlippen bei gesunden Probanden bekräftigt eine kürzlich von Yamauchi et al. [61] veröffentlichte Studie die Überlegungen dieser Arbeit und unterstützt die angeführten Schlussfolgerungen für den klinischen Alltag.

4.3. Ausblick

Die erhobenen Daten bei Kopfdrehung zeigten im Rahmen der untersuchten Parameter Glottisschlusstyp, Asymmetrie und Phasenverschiebung insgesamt eine große Variabilität. Es wird vermutet, dass diese einen weiteren Ausdruck der Individualität im Rahmen der Schwingungsdynamik der Stimmlippen darstellt. Eine eindeutige Kategorisierung der Veränderungen konnte aufgrund der fehlenden allgemeinen Regularität aller Parameter nicht erfolgen. Einschränkend ist darauf hinzuweisen, dass die untersuchte Probandengruppe verhältnismäßig klein war, was die zum Teil fehlende Signifikanz der Werte beeinflusst haben könnte. Deshalb sollte in einem weiteren Schritt durch nachfolgende Studien mit größeren Gruppen überprüft werden inwieweit hierbei eine Erfassung der Spannweite physiologischer Variabilität sowie eine Abgrenzung zur Pathologie ermöglicht wird.

5. Zusammenfassung

Die Stimmproduktion unterliegt einer Vielfalt von Einflussfaktoren zu denen unter anderem Atmung, Tonusveränderungen sowie Kopf- und Nackenhaltung zu zählen sind. Das enge Zusammenspiel von Handlungsveränderungen und Stimmgebung wird dabei deutlich. Die Veränderungen auf Stimmlippenebene wurden in der Literatur bisher noch nicht beschrieben. Ziel dieser Arbeit war es daher, mit einem neuen Verfahren basierend auf bildverarbeiteten Methoden die Auswirkungen von axialen Kopfstellungsveränderungen auf die Schwingungsdynamik der Stimmlippen zu zeigen.

Hierfür wurden endoskopische Aufnahmen des Kehlkopfes von 10 stimmgesunden Frauen im Alter von 22-45 Jahren während der Phonation mit einer Hochgeschwindigkeitskamera angefertigt. Die Untersuchung erfolgte in sitzender Position bei gehaltener Phonation in den drei Kopfstellungen „gerade“ sowie „axiale Kopfdrehung 60° im Uhrzeigersinn“ und entsprechend „60° gegen den Uhrzeigersinn gedreht“. Aus mehreren Aufnahmen wurden pro Kopfstellung drei - also insgesamt neun pro Probandin - ausgewählt, die mithilfe der PVG-Analyse und dem wavelet-basierten Verfahren hinsichtlich der Parameter Glottisschlusstyp, Asymmetrie und Phasenverschiebung analysiert wurden. Signifikante Veränderungen der Werte bei axialer Kopfdrehung zeigten sich am deutlichsten bei Betrachtung des longitudinalen Glottisschlusstyps. Die Analyse des sanduhrförmigen bis ovalär reichenden Schlussmusters ergab im Vergleich der drei Kopfpositionen signifikante Unterschiede und lässt einen Zusammenhang der Veränderungen mit der Kopfdrehungsrichtung vermuten. Ähnlich verhält es sich bei der Betrachtung der absoluten Werte der Phasenverschiebung anterior-posterior. Insgesamt zeigte sich im Bereich aller Parameter - besonders aber hinsichtlich der auf das Schwingungsmuster bezogenen Asymmetrie - eine große Variabilität der Werte.

Es ist bekannt, dass sich physiologische Stimmlippenschwingungen sowohl interindividuell sehr unterschiedlich darstellen als auch intraindividuell variieren können. Anhand dieser Arbeit konnte gezeigt werden, dass axiale Veränderungen der Kopfhaltung einen weiteren Grund für intraindividuelle Unterschiede der Schwingungsdynamik darstellen könnten. Eine Erfassung und Dokumentation der Spannweite dieser Individualität sollte im Rahmen größerer Probandengruppen Gegenstand weiterer Studien darstellen, um eine Abgrenzung zur Pathologie zu

ermöglichen. Bei der Diagnostik von Stimmstörungen, aber vor allem auch im künstlerischen Bereich sollten Veränderungen der Schwingungscharakteristika der Stimmlippen durch Kopfdrehung berücksichtigt werden.

6. Literaturverzeichnis

1. Wendler, J., W. Seidner, U. Eysholdt, *Lehrbuch der Phoniatrie und Pädaudiologie*. 4. Auflage ed. 2005, Stuttgart: Georg Thieme Verlag KG. S.71-88.
2. Hess, M.M., et al., [*Endoscopic imaging of vocal cord vibrations. Digital high speed recording with various systems*]. HNO, 1996. 44(12): p. 685-93.
3. Lohscheller, J., et al., *Clinically evaluated procedure for the reconstruction of vocal fold vibrations from endoscopic digital high-speed videos*. Med Image Anal, 2007. 11(4): p. 400-13.
4. Denk, D.M., H. Swoboda, and E. Steiner, [*Physiology of the larynx*]. Radiologe, 1998. 38(2): p. 63-70.
5. Kunduk, M., et al., *Assessment of the variability of vocal fold dynamics within and between recordings with high-speed imaging and by phonovibrogram*. Laryngoscope, 2010. 120(5): p. 981-7.
6. Denk, D.M., H. Swoboda, E. Steiner, *Schwingungsablauf der Stimmlippen im Frontalschnitt und Kehlkopfspiegelbild (nach Schönhärl, Wendler)*, P.o.t. larynx, Editor. 1998, Der Radiologe.
7. Dejonckere, P.H., et al., *A basic protocol for functional assessment of voice pathology, especially for investigating the efficacy of (phonosurgical) treatments and evaluating new assessment techniques. Guideline elaborated by the Committee on Phoniatics of the European Laryngological Society (ELS)*. Eur Arch Otorhinolaryngol, 2001. 258(2): p. 77-82.
8. Hirano, M., *Clinical examination of voice*. 1981, New York: Springer.
9. Kendall, K.A., M.M. Browning, and S.M. Skovlund, *Introduction to high-speed imaging of the larynx*. Curr Opin Otolaryngol Head Neck Surg, 2005. 13(3): p. 135-7.
10. Hartnick, C.J. and S.M. Zeitels, *Pediatric video laryngo-stroboscopy*. Int J Pediatr Otorhinolaryngol, 2005. 69(2): p. 215-9.
11. Patel, R., S. Dailey, and D. Bless, *Comparison of high-speed digital imaging with stroboscopy for laryngeal imaging of glottal disorders*. Ann Otol Rhinol Laryngol, 2008. 117(6): p. 413-24.
12. Schutte, H.K., J.G. Svec, and F. Sram, *First results of clinical application of videokymography*. Laryngoscope, 1998. 108(8 Pt 1): p. 1206-10.
13. Gall, V., *Strip kymography of the glottis*. Arch Otorhinolaryngol, 1984. 240(3): p. 287-93.
14. Svec, J.G. and H.K. Schutte, *Kymographic imaging of laryngeal vibrations*. Curr Opin Otolaryngol Head Neck Surg, 2012. 20(6): p. 458-65.
15. Wendler, J., W. Seidner, U. Eysholdt, *Lehrbuch der Phoniatrie und Pädaudiologie*. 2005, Georg Thieme Verlag: Stuttgart. p. Digitales Kymogramm eines normalen (oben), eines harten (Mitte) und eines gehauchten Stimmeinsatzes.
16. Kendall, K.A., *High-speed digital imaging of the larynx: recent advances*. Curr Opin Otolaryngol Head Neck Surg, 2012. 20(6): p. 466-71.

17. Eysholdt, U., F. Rosanowski, and U. Hoppe, *Vocal fold vibration irregularities caused by different types of laryngeal asymmetry*. Eur Arch Otorhinolaryngol, 2003. 260(8): p. 412-7.
18. Wurzbacher, T., et al., *Model-based classification of nonstationary vocal fold vibrations*. J Acoust Soc Am, 2006. 120(2): p. 1012-27.
19. Eysholdt, U. and J. Lohscheller, *[Phonovibrogram: vocal fold dynamics integrated within a single image]*. HNO, 2008. 56(12): p. 1207-12.
20. Lohscheller, J., et al., *Phonovibrography: mapping high-speed movies of vocal fold vibrations into 2-D diagrams for visualizing and analyzing the underlying laryngeal dynamics*. IEEE Trans Med Imaging, 2008. 27(3): p. 300-9.
21. Havla, J., et al., *[Reproducibility and reliability of phonovibrograms. Quantification of healthy vocal fold vibrations]*. HNO, 2009. 57(2): p. 160-8.
22. Unger, J., et al., *A wavelet-based approach for a continuous analysis of phonovibrograms*. Conf Proc IEEE Eng Med Biol Soc, 2012. 2012: p. 4410-3.
23. Unger, J., et al., *Quantifying spatiotemporal properties of vocal fold dynamics based on a multiscale analysis of phonovibrograms*. IEEE Trans Biomed Eng, 2014. 61(9): p. 2422-33.
24. Mehta, D.D. and R.E. Hillman, *Current role of stroboscopy in laryngeal imaging*. Curr Opin Otolaryngol Head Neck Surg, 2012. 20(6): p. 429-36.
25. Schade, G. and F. Muller, *[High speed glottographic diagnostics in laryngology]*. HNO, 2005. 53(12): p. 1085-6, 1088-91.
26. Mortensen, M. and P. Woo, *High-speed imaging used to detect vocal fold paresis: a case report*. Ann Otol Rhinol Laryngol, 2008. 117(9): p. 684-7.
27. Kendall, K.A., *High-speed laryngeal imaging compared with videostroboscopy in healthy subjects*. Arch Otolaryngol Head Neck Surg, 2009. 135(3): p. 274-81.
28. Sodersten, M., S. Hertegard, and B. Hammarberg, *Glottal closure, transglottal airflow, and voice quality in healthy middle-aged women*. J Voice, 1995. 9(2): p. 182-97.
29. Inwald, E.C., et al., *Multiparametric analysis of vocal fold vibrations in healthy and disordered voices in high-speed imaging*. J Voice, 2011. 25(5): p. 576-90.
30. Rasp, O., et al., *The pitch rise paradigm: a new task for real-time endoscopy of non-stationary phonation*. Folia Phoniatr Logop, 2006. 58(3): p. 175-85.
31. Sulter, A.M., H.K. Schutte, and D.G. Miller, *Standardized laryngeal videostroboscopic rating: differences between untrained and trained male and female subjects, and effects of varying sound intensity, fundamental frequency, and age*. J Voice, 1996. 10(2): p. 175-89.
32. Linville, S.E., *Glottal gap configurations in two age groups of women*. J Speech Hear Res, 1992. 35(6): p. 1209-15.
33. Ahmad, K., Y. Yan, and D.M. Bless, *Vocal fold vibratory characteristics in normal female speakers from high-speed digital imaging*. J Voice, 2012. 26(2): p. 239-53.

34. Dollinger, M., et al., *Normal voice production: computation of driving parameters from endoscopic digital high speed images*. *Methods Inf Med*, 2003. 42(3): p. 271-6.
35. Bonilha, H.S. and D.D. Deliyski, *Period and glottal width irregularities in vocally normal speakers*. *J Voice*, 2008. 22(6): p. 699-708.
36. Bonilha, H.S., D.D. Deliyski, and T.T. Gerlach, *Phase asymmetries in normophonic speakers: visual judgments and objective findings*. *Am J Speech Lang Pathol*, 2008. 17(4): p. 367-76.
37. Svec, J.G., F. Sram, and H.K. Schutte, *Videokymography in voice disorders: what to look for?* *Ann Otol Rhinol Laryngol*, 2007. 116(3): p. 172-80.
38. Haben, C.M., K. Kost, and G. Papagiannis, *Mucosal wave asymmetries in the clinical voice laboratory*. *J Otolaryngol*, 2002. 31(5): p. 275-80.
39. Shaw, H.S. and D.D. Deliyski, *Mucosal wave: a normophonic study across visualization techniques*. *J Voice*, 2008. 22(1): p. 23-33.
40. Hoit, J.D., *Influence of body position on breathing and its implications for the evaluation and treatment of speech and voice disorders*. *J Voice*, 1995. 9(4): p. 341-7.
41. Wilson Arboleda, B.M. and A.L. Frederick, *Considerations for maintenance of postural alignment for voice production*. *J Voice*, 2008. 22(1): p. 90-9.
42. Miyaoka, S., et al., *Head movement associated with performance of mandibular tasks*. *J Oral Rehabil*, 2004. 31(9): p. 843-50.
43. Johnson, G. and M. Skinner, *The demands of professional opera singing on cranio-cervical posture*. *Eur Spine J*, 2009. 18(4): p. 562-9.
44. Scotto Di Carlo, N., *Cervical spine abnormalities in professional singers*. *Folia Phoniatr Logop*, 1998. 50(4): p. 212-8.
45. Lohscheller J., *Phonovibrography: Mapping High-Speed Movies of Vocal Fold Vibrations Into 2-D Diagrams for Visualizing and Analyzing the Underlying Laryngeal Dynamics 2007*, *IEEE Transactions on Medical Imaging*. p. Schematic representation of laryngeal high-speed imaging performed during phonation.
46. Lohscheller J., *Phonovibrography: Mapping High-Speed Movies of Vocal Fold Vibrations Into 2-D Diagrams for Visualizing and Analyzing the Underlying Laryngeal Dynamics 2007*, *IEEE Transactions on Medical Mapping*. p. Schematic representation of the PVG transformation rule to visualize the segmented vocal fold edges for a single frame.
47. Unger J., *Ein waveletbasiertes Verfahren zur kontinuierlichen Analyse von Phonovibrogrammen*. 2012, 29. Wissenschaftliche Jahrestagung der Deutschen Gesellschaft für Phoniatrie und Pädaudiologie e. V.: Bonn. p. Die Wavelettransformation mit verschiedenen Faltungskernen bildet die Grundlage der Wavelet-Merkmale. Den Schwingungstyp erhält man aus dem Produkt mehrerer Frequenzbänder.
48. Meyer T., Unger J., Hecker D., Bader C.-A., Döllinger M., Schwerdtfeger F.P., Schick B., Lohscheller J., *Ermittlung von Normbereichen gesunder Phonation mittels waveletbasierter Analyse von Phonovibrogrammen*. 2012, 29.

Wissenschaftliche Jahrestagung der Deutschen Gesellschaft für Phoniatrie und Pädaudiologie e. V.: Bonn.

49. Unger J., *Ein waveletbasiertes Verfahren zur kontinuierlichen Analyse von Phonovibrogrammen; PCA*. 2012, GMS: 29. Wissenschaftliche Jahrestagung der Deutschen Gesellschaft für Phoniatrie und Pädaudiologie e. V.: Bonn. p. Visualisierung der ersten beiden Hauptkomponenten des waveletbasierten Merkmalsraums. Es wurde jeweils das linke und rechte Schwingungsmuster eines gesunden Patienten (männlich, 60 Jahre) und eines Patienten mit Stimmlippenparese (weiblich, 54 Jahre) in den PCA Unterraum projiziert.
50. Achim, B., *Einführung in die moderne Datenanalyse*. 2008, München: Pearson Studium. 323, 338.
51. Goy, H., et al., *Normative Voice Data for Younger and Older Adults*. J Voice, 2013.
52. Schade, G. and M. Hess, *[Flexible versus rigid laryngoscopy and stroboscopy. Differential findings in voice disorders]*. HNO, 2001. 49(7): p. 562-8.
53. Meyer T., Unger J., Schwerdtfeger F.P., Döllinger M., Lohscheller J., *Auswirkungen der starren Laryngoskopie auf elektrolottographische und akustische Parameter* 2011, 28. Wissenschaftliche Jahrestagung der Deutschen Gesellschaft für Phoniatrie und Pädaudiologie e. V. 2. Dreiländertagung D-A-CH: Zürich, Schweiz.
54. Doellinger, M., et al., *Variability of normal vocal fold dynamics for different vocal loading in one healthy subject investigated by phonovibrograms*. J Voice, 2009. 23(2): p. 175-81.
55. Elias, M.E., et al., *Normal stroboscovideolaryngoscopy: variability in healthy singers*. J Voice, 1997. 11(1): p. 104-7.
56. Khosla, S., et al., *Vortical flow field during phonation in an excised canine larynx model*. Ann Otol Rhinol Laryngol, 2007. 116(3): p. 217-28.
57. Khosla, S., S. Murugappan, and E. Gutmark, *What can vortices tell us about vocal fold vibration and voice production*. Curr Opin Otolaryngol Head Neck Surg, 2008. 16(3): p. 183-7.
58. Tao, C., et al., *Asymmetric airflow and vibration induced by the Coanda effect in a symmetric model of the vocal folds*. J Acoust Soc Am, 2007. 122(4): p. 2270-8.
59. Heman-Ackah, Y.D., C.M. Dean, and R.T. Sataloff, *Stroboscovideolaryngoscopic findings in singing teachers*. J Voice, 2002. 16(1): p. 81-6.
60. Mehta, D.D., et al., *Investigating acoustic correlates of human vocal fold vibratory phase asymmetry through modeling and laryngeal high-speed videoendoscopy*. J Acoust Soc Am, 2011. 130(6): p. 3999-4009.
61. Yamauchi, A., et al., *Evaluation of vocal fold vibration with an assessment form for high-speed digital imaging: comparative study between healthy young and elderly subjects*. J Voice, 2012. 26(6): p. 742-50.

7. Abkürzungsverzeichnis

M./Mm.	Musculus/musculi
N.	Nervus
R.	Ramus
ELS	European Laryngological Society
GR-BAS - Skala	International genutzte Skala zur perzeptiven Bewertung der Stimmqualität mit Berücksichtigung von grade, roughness, breathiness, asthenia, strain
RBH-System	System zur Beurteilung von Rauigkeit, Behauchtheit und Heiserkeit, meist im deutschen Sprachraum genutzt
Hz	Hertz
UZS	Uhrzeigersinn
PVG	Phonovibrogramm
A	anterior
P	posterior
2D	zweidimensional
PCA	Hauptkomponentenanalyse (principal component analysis)
p-Wert	p-value; ist der p-Wert $\leq \alpha$, kann die Nullhypothese verworfen werden (α = Signifikanzniveau, hier: 5%)

8. Anhang

Probandin	gegen den Uhrzeigersinn	gerade	im Uhrzeigersinn
1	0	0	0
2	0	li	0-li
3	li	li	li
4	li	li	0
5	0	0	li
6	0	0	0
7	0	li	0
8	0	0	0
9	0	0	li
10	li	0	li +

Tabelle 1: Darstellung der subjektiven Beurteilung der Phasenverschiebung durch zwei Untersucher. Es wurde jeweils beurteilt welche Stimmlippen zuerst die Mittellinie erreichte. 0 = beide Stimmlippen gleichzeitig, li = die linke Stimmlippe reicht zuerst an die Mittellinie heran; + = die Stimmlippe erreicht deutlich früher die Mittellinie

Probandin	gegen UZS 1	gegen UZS 2	gegen UZS 3	Mittelwert gegen UZS	gerade 1	gerade	gerade 3	Mittelwert gerade	im UZS 1	im UZS 2	im UZS 3	Mittelwert im UZS
1	-0,30	-0,19	-0,55	-0,35	-0,20	-0,28	-0,06	-0,18	-0,27	-0,38	-0,77	-0,47
2	-0,28	0,05	0,03	-0,07	-0,66	-0,23	-0,45	-0,45	-0,33	-0,51	-0,17	-0,33
3	-0,90	-0,62	-0,73	-0,75	-0,61	-0,78	-0,97	-0,79	-0,76	-0,69	-0,69	-0,71
4	-0,23	-0,38	-0,20	-0,27	-0,66	-0,75	-0,68	-0,70	-0,22	-0,84	0,01	-0,35
5	-0,89	-0,81	-0,58	-0,76	-0,56	-0,49	-0,87	-0,64	-0,50	-0,79	-0,61	-0,63
6	0,63	0,16	0,63	0,47	0,18	0,30	0,75	0,41	0,32	-0,14	0,10	0,09
7	-0,01	-0,01	-0,01	-0,01	-0,80	-0,25	-0,11	-0,39	-0,26	-0,18	0,21	-0,08
8	0,18	0,28	0,24	0,23	0,14	0,34	0,15	0,21	0,23	0,11	0,18	0,17
9	-0,25	-0,55	-0,22	-0,34	-0,57	-0,36	-0,43	-0,45	-0,78	-0,64	-0,38	-0,60
10	-0,19	-0,45	-0,21	-0,28	-0,63	-0,50	-0,27	-0,46	-0,56	-0,74	-0,35	-0,55

Tabelle 2: Dargestellt sind die errechneten absoluten Werte der Phasenverschiebung links-rechts; (-) zeigt eine Dominanz der linken Stimmlippe an; (+) weist auf darauf hin, dass die rechte Stimmlippe zuerst die Mittellinie erreicht. Geht der Wert gegen 0, ist die Schwingung nahezu symmetrisch. Die Mittelwerte zeigen, dass bei acht von zehn Probandinnen die linke Stimmlippe in gerader Kopfstellung dominiert, also zuerst die Mittellinie erreicht; häufig ist eine Synchronisierung der Schwingung bei Kopfdrehung zur dominanten Seite zu beobachten

9. Danksagung

Ganz herzlich bedanken möchte ich mich bei meiner Doktormutter Priv.-Doz. Dr. med. Maria Schuster sowohl für die Überlassung des Themas als auch für die ausgezeichnete Betreuung und Hilfestellung.

Ein großer Dank geht an Prof. Dr. med. A. Berghaus dafür, dass mir die Bearbeitung dieses Themas an der Klinik und Poliklinik für Hals-Nasen-Ohrenheilkunde am Klinikum der Universität München ermöglicht wurde.

Ebenso danken möchte ich an dieser Stelle Prof. Dr.-Ing. Jörg Lohscheller und seinen Mitarbeitern, ganz besonders Jakob Unger für die hervorragende Zusammenarbeit und Unterstützung.

Mein besonderer Dank gilt meinen Probanden und Kommilitoninnen, die keine Mühen gescheut haben und durch ihre bereitwillige Teilnahme diese Studie erst ermöglicht haben.

Meiner Familie und Martin Aigner bin ich sehr dankbar für die bedingungslose Unterstützung und Ermutigung sowohl während des Studiums, als auch darüber hinaus.

Eidesstattliche Versicherung

Köhler, Elisabeth

Ich erkläre hiermit an Eides statt,

dass ich die vorliegende Dissertation mit dem Thema

Auswirkungen axialer Kopfdrehungen auf die Schwingungsdynamik der Stimmlippen
bei stimmgesunden erwachsenen Frauen

selbständig verfasst, mich außer der angegebenen keiner weiteren Hilfsmittel bedient
und alle Erkenntnisse, die aus dem Schrifttum ganz oder annähernd übernommen
sind, als solche kenntlich gemacht und nach ihrer Herkunft unter Bezeichnung der
Fundstelle einzeln nachgewiesen habe.

Ich erkläre des Weiteren, dass die hier vorgelegte Dissertation nicht in gleicher oder
in ähnlicher Form bei einer anderen Stelle zur Erlangung eines akademischen
Grades eingereicht wurde.

Ort, Datum

Unterschrift Doktorandin/Doktorand