

PATRONES MUSCULARES EN EL CANTO. UN ESTUDIO PILOTO.

Begoña Torres Gallardo (*)- Núria Masó Ortigosa (**)- Fernando Rey Abella (**)- Xavier Sala-Blanch (*)-Elisabet Gimeno Aragón- Ana Germán Romero ()- Jordi Vilaró i Casamitjana (**)- Alberto Prats-Galino (*)- Ferrán Gimeno Pérez***

(*) Universidad de Barcelona- (**) Universitat Ramon Llul- (***) Universitat Internacional de Catalunya

Resumen

En estudios electromiográficos realizados previamente en diferentes cantantes, observamos cómo durante la emisión de la voz se producía la activación de los músculos espiradores y en paralelo se producía la contracción de los músculos intercostales externos, potentes inspiradores.

Dadas estas observaciones, hemos realizado un estudio piloto con una cantante analizando el comportamiento conjunto de los músculos antes mencionados y del diafragma. Durante diferentes vocalizaciones hemos medido paralelamente la actividad muscular con electromiografía (EMG) y hemos observado el retorno diafragmático mediante ecografía.

Los resultados apuntan a que el ascenso del diafragma está directamente relacionado con la nota emitida. Así, en el caso de una nota grave, el diafragma retorna lentamente acompañando el sonido. En el caso de las notas agudas, el diafragma se mantiene casi inmóvil durante la mayor parte de la emisión sonora y sólo al final de la vocalización se produce su ascenso de manera lenta. Se observa que durante la espiración en el canto, los músculos intercostales externos actúan elevando y fijando las costillas lo que impide el ascenso libre del diafragma, que se mantiene en tensión y se eleva de manera lenta y controlada gracias a la presión ejercida por los músculos del abdomen.

Palabras Clave

Técnica vocal - Electromiografía - Ecografía

MUSCLE PATTERNS IN SINGING. A PILOT STUDY

Abstract

In electromyographic studies previously executed in different singers, we observed how the

activation of exhaling muscles was produced during the voice output, and how the contraction of the external intercostal muscles -powerful inspiratories- was produced in parallel.

Given these observations, we conducted a pilot study with a female singer and analysed the behavior of all the aforementioned muscles and of the diaphragm. During different vocalisations, we have measured in parallel the muscle activity with electromyography (EMG) and have observed the diaphragmatic return by ultrasound.

The results suggest that the rise of the diaphragm is directly related to the issued notes. Thus, in the case of a low note, the diaphragm returns slowly accompanying the sound. In the case of the high notes, the diaphragm remains almost immobile for most of the sound emission and his rise occurs slowly only at the end of the vocalisation. It is noted that during the expiration in singing, external intercostal muscles raise and fixe the ribs which prevents a free ascent of the diaphragm -which is held in tension and rised slowly and controllably thanks to the pressure exerted by the abdominal muscles.

Key-Words

Vocal Technique - Electromyography - Echography

.....

Introducción

En estudios realizados previamente mediante electromiografía (EMG) de superficie en diferentes cantantes (Torres *et al.*, 2015), pudimos observar que la activación de los músculos del abdomen aumentaba cuando más aguda era la nota realizada; lo que era coherente con los conocimientos derivados de la anatomía humana y de la técnica vocal. Paralelamente al aumento de actividad de estos músculos espiradores, observamos que los músculos intercostales externos, potentes inspiradores, también aumentaban su actividad. Esto nos llevó a concluir que la contracción de los intercostales externos sería necesaria para el mantenimiento de la postura inspiratoria (la caja torácica abierta) necesaria para un buen retorno diafragmático.

En el presente estudio hemos querido observar cuál es el comportamiento del diafragma durante las vocalizaciones en relación a los músculos previamente mencionados. Por ello, hemos medido con la EMG la actividad de los músculos del abdomen e intercostales externos en una cantante durante la realización de una nota grave y una aguda, y de manera sincrónica hemos visualizado el comportamiento del diafragma mediante la técnica ecográfica.

Hemos observado que el retorno del diafragma está directamente relacionado con la nota emitida. En el caso de las notas graves el diafragma retorna lentamente mientras se produce la voz, sin embargo, en las notas agudas se mantiene tenso durante la mayor parte de la vocalización y sólo se des-

plaza hacia el final de la misma. En este proceso los músculos del abdomen actuarían generando la presión necesaria para empujar el diafragma y que se produzca la presión subglótica necesaria para hacer vibrar los pliegues vocales, mientras que los músculos intercostales externos mantendrían la posición inspiratoria de la caja torácica el máximo tiempo posible.

Metodología

1. Electromiografía

La electromiografía (EMG) es una técnica que detecta la actividad eléctrica generada por el músculo al realizar una contracción estática y/o dinámica (en movimiento o bien en esfuerzo de tipo postural). La señal EMG recogida tiene una gran variabilidad en el tiempo, lo que hace necesario suavizar esta señal y considerar valores promedio. Se hizo la media de la señal muscular registrada durante la emisión sonora, obteniendo un valor EMG para cada músculo en cada vocalización. Cada valor EMG se normalizó dividiéndolo entre el valor de contracción voluntaria máxima (CVM) de cada músculo obteniendo el valor EMG como % CVM.

El equipo utilizado fue un electromiógrafo telemétrico modelo TeleMyo 16 de NORAXON USA, de 16 canales y hasta 6000 Hz de frecuencia de registro. Como sensores se utilizaron electrodos de electromiografía de Ag - ClAg.

2. Ecografía

Para la valoración de la excursión diafragmática se realizaron dos tipos de ecografías:

a) Se realizó una exploración ecográfica en 2D mediante sonda sectorial (Sonda cardiaca sectorial P10x [4 -8 MHz]; Sonosite, Bothell, USA), conectada a un ecógrafo portátil M - Turbo (Sonosite Inc., Bothell, USA). El transductor se situaba en el espacio intercostal octavo (entre la costillas octava y novena) en la región lateral derecha para identificar con claridad la cúpula diafragmática sobre el hígado. Preferíamos la visión diafragmática derecha sobre la izquierda por la facilidad de identificación de la cúpula del diafragma sobre el hígado, asimismo se obviaba la dificultad de la visión en el lado izquierdo en la que, con frecuencia, la presencia de aire en el fundus del estómago provoca un defecto de visión.

b) La excursión diafragmática se evaluó mediante ecografía en modo M. Para ello se empleó un ecógrafo portátil (M.Turbo, Sonosite, Bothell, USA),

con una sonda convex de 2-5 MHz en preset abdominal (C60x, Sonosite, Bothell, USA). El transductor se situaba por debajo del esternón (en epigastrio-hipocondrio derecho; *ver figura 1*) en dirección a la cúpula diafragmática derecha. Una vez obtenida la línea diafragmática y la visión de su cúpula en 2D, se colocaba la línea del modo M sobre la imagen de la cúpula y se determinaba el ascenso de la línea diafragmática durante el canto. La imagen del modo M obtenida era guardada en el sistema. La pendiente (expresada en grados de inclinación) de esta imagen fue obtenida mediante el programa de

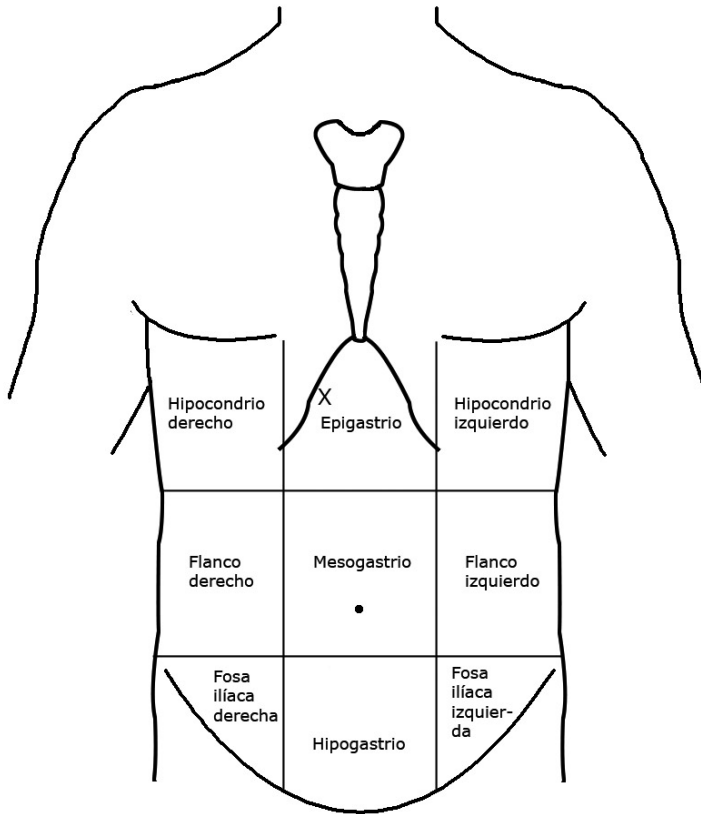


Figura 1. División topográfica del abdomen. La X marca el lugar en el que situó la sonda en la ecografía modo M.

software libre *Image J* (<http://imagej.nih.gov/ij/>).

3. Vocalizaciones

Se pidió a la cantante que realizara una nota grave (Sol_2) y una nota aguda (Fa_4). Las notas realizadas fueron escogidas por los maestros de canto en función de la voz de la voluntaria que era contralto. Asimismo, estuvieron presentes durante la sesión de grabación, dando el tono a la cantante y validando que la emisión vocal durante las diferentes grabaciones fuera correcta. Se llevó a cabo la grabación sonora de las vocalizaciones de manera sincrónica con las medidas electromiográficas y la ecografía. Se utilizó una grabadora de MP3, EDIROL R-1, Portable Digital Recorder, Roland Corporation. Los registros sonoros fueron editados mediante el programa de software libre *Audacity* (<http://www.audacityteam.org/>), lo que permitió medir exactamente la duración del sonido emitido y ver en qué milisegundo se iniciaba y finalizaba. De forma análoga, el registro electromiográfico nos da una escala de tiempo en milisegundos por lo que podemos ver el comportamiento de los diferentes músculos en cualquier momento y compararlo con la producción sonora. En paralelo se realizó la ecografía modo 2D y se hizo una filmación en video (registrando imagen y sonido) de la pantalla del ecógrafo durante las vocalizaciones con una cámara Canon IXUS 310 HS. Esto nos ha permitido saber en cada momento cuál era el comportamiento del diafragma durante la emisión sonora.

Para sincronizar los distintos registros, un miembro del equipo indicaba que se iniciaba la experiencia diciendo “¡ya!”, y en ese mismo momento se ponían en marcha todos los aparatos. Se daba el tono mediante un pequeño piano eléctrico y la cantante iniciaba la vocalización. Las vocalizaciones se llevaron a cabo con la sílaba “no”. La “o” no era muy abierta ni tan cerrada que oscureciera la voz en exceso y se utilizó una “n” muy rápida y avanzada para impulsar la voz. La cantante adoptó la postura y gesto vocal habituales para mantener una verticalidad correcta y evitar cualquier tensión muscular.

Tras estos registros, se pidió a la cantante que repitiera las vocalizaciones y se procedió a la realización de la ecografía en modo M. Con este tipo de ecografía podemos ver y registrar el desplazamiento de un punto concreto de la cúpula diafragmática a lo largo de la vocalización. El registro se muestra como una línea continua inclinada. Midiendo la pendiente de dicha línea tenemos una medida objetiva de la velocidad de retorno del diafragma; a mayor pendiente, mayor velocidad de retorno.

Resultados

En la Tabla 1 se presentan los valores de la media de la actividad muscular comparados durante la emisión de las notas grave y aguda.

MÚSCULO	NOTAS INDIVIDUALES PROMEDIO % CVM	
	GRAVE	AGUDA
TRANSVERSO DEL ABDOMEN	14,99	32,54
RECTO DEL ABDOMEN	12,02	17,16
OBLICUO EXTERNO DEL ABDOMEN	9,32	19,78
INTERCOSTAL EXTERNO	5,96	11,94

Tabla 1. Valores promedio comparados para las notas graves y agudas.

Si comparamos los registros entre sí, vemos que el músculo que presenta mayor actividad en los dos casos es el transverso del abdomen. Seguido de los otros dos músculos abdominales estudiados, el recto del abdomen y el oblicuo externo, aunque su actividad se alterna en los registros. Así, en el caso de la nota grave el recto del abdomen presenta una mayor actividad media, mientras que en la nota aguda es el oblicuo externo el que se muestra más activo.

Es interesante constatar que el músculo intercostal externo, que, recordemos, es un potente inspirador, sigue el mismo patrón que los músculos del abdomen, presentando mayor actividad cuanto mayor es la actividad de los espiradores.

En las gráficas (*ver tabla 2*) podemos ver cuál fue el comportamiento de cada músculo estudiado durante la emisión de las diferentes notas. Las barras verticales de la gráfica muestran el milisegundo donde se inicia la producción de la voz y el milisegundo donde finalizó la vocalización. La parte de la gráfica anterior en la barra vertical de la izquierda corresponde a la actividad muscular medida desde el momento en que se pusieron en marcha los aparatos de medida hasta el inicio de la fonación.

En las gráficas correspondientes al músculo transverso del abdomen, vemos que durante la emisión de la nota grave su actividad se mantiene con valores estables hacia la primera parte del registro, para luego comenzar a aumentar progresivamente hasta llegar a una mayor actividad al final del registro. En la nota aguda se observa que a lo largo de todo el registro hay una mayor actividad muscular desde el inicio del registro, lográndose también los valores más altos hacia el final del registro.

Un comportamiento análogo lo encontramos en los músculos oblicuo externo y recto del abdomen que también muestran un aumento de su actividad hacia el final del registro, tanto en la nota grave como en la aguda. En el caso de estos músculos, sin embargo, el nivel de actividad es menor, como ya se observa en la media de la Tabla 1.

En el caso de las gráficas del músculo intercostal externo, vemos que siguen un patrón similar al de los músculos inspiradores. Los datos numéricos de la Tabla 1 muestran que este músculo inspirador está más activo cuando mayor es la fuerza de espiración. En las gráficas podemos ver que su comportamiento es paralelo al de los músculos del abdomen.

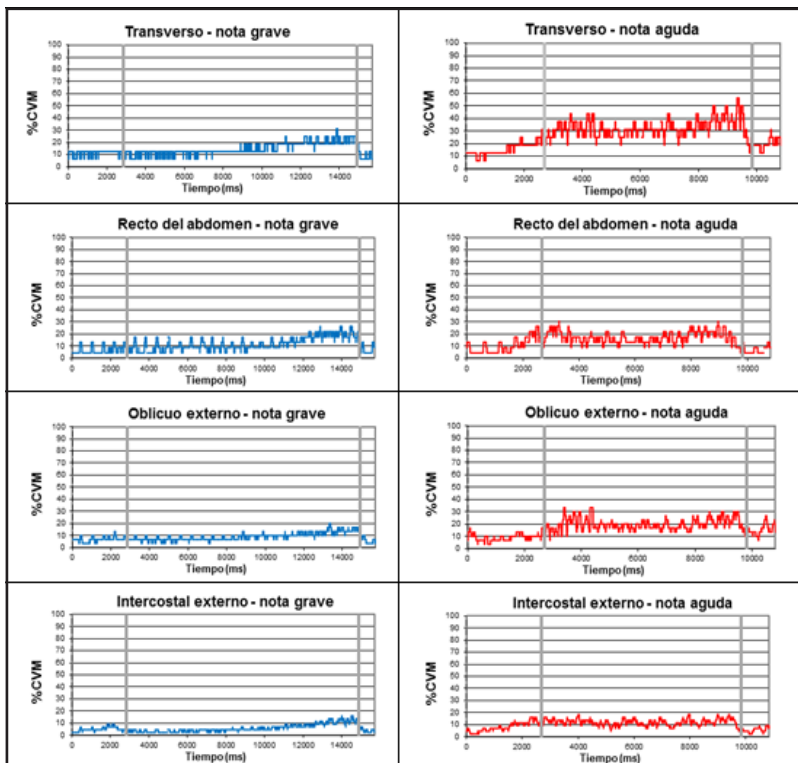


Tabla 2. EMG de los músculos del abdomen e intercostal externo durante la producción de las notas grave y aguda.

En la exploración ecográfica en 2D hemos registrado el movimiento de la cúpula derecha del diafragma durante las vocalizaciones. En la ecografía, la cúpula diafragmática aparece como una línea hiperecogénica (ver figura 2a) que destaca por su color blanco.

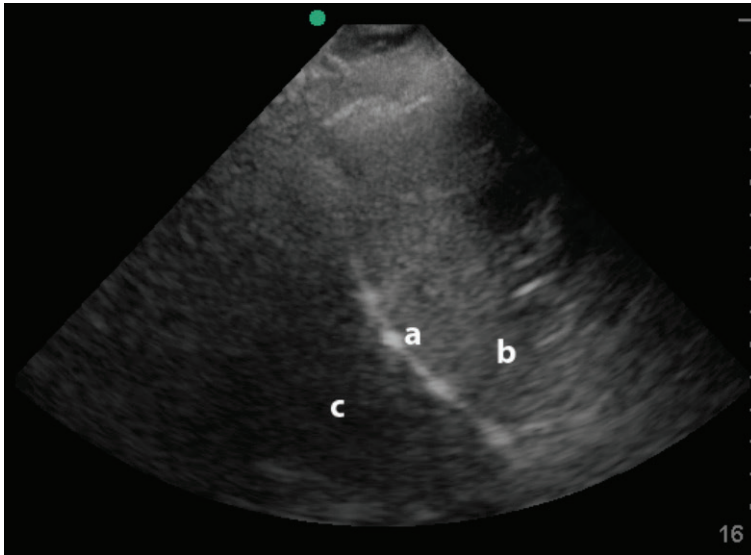


Figura 2. Imagen ecográfica en 2D de la cúpula derecha del diafragma que se observa como una línea hiperecogénica (a). Se observa el hígado (b) y el pulmón (c).

Mediante este tipo de exploración pudimos observar que en la producción de la nota grave el diafragma retornaba lentamente acompañando el sonido desde el inicio de la vocalización (ver tabla 3: video 1). En el caso de la nota aguda el comportamiento del diafragma fue muy diferente. Al inicio de la vocalización le veía contraído y tenso y casi no se desplazaba siguiendo el sonido, como sí lo hacía en el grave. Sólo hacia el final del registro el diafragma se movía y retornaba hasta el fin de la emisión de sonido (ver tabla 3: video 2).

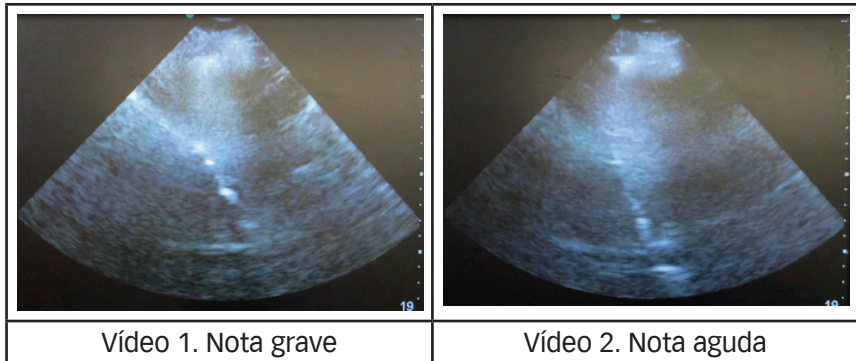


Tabla 3. Movimientos del diafragma durante las vocalizaciones. Para visualizar los vídeos clicar sobre las imágenes.

La ecografía en modo M (movimiento) es un variante del modo 2D (también denominado B; bidimensional) en la que se utiliza un solo haz de ultrasonidos. Se obtienen imágenes unidimensionales en movimiento. A lo largo de la línea que representa el haz ultrasónico se observarán los ecos como puntos de brillo de distinta intensidad. Esta línea de puntos es presentada en el monitor de forma continua a lo largo del tiempo, avanzando la imagen hacia la derecha. Ello permite seguir con precisión los movimientos a lo largo de un intervalo temporal, por lo que es muy utilizado en ecocardiografía (Díez, 1992; Balius et al., 2007, Shmidt, 2007; Kujak y Chervenak, 2008).

Aplicando esta técnica al estudio del movimiento del diafragma durante la vocalización, hemos observado (*ver figura 3*) que en la producción de una nota grave la línea que describe la excursión del diafragma presenta una mayor pendiente ($6,4^\circ$) que la línea obtenida en el caso de la nota aguda ($2,8^\circ$). Ello nos indica que en el grave el diafragma asciende de manera más rápida que en el agudo donde se mantiene en una posición más estable a lo largo de la vocalización. Estos resultados coinciden con los observados en el caso de la ecografía 2D y que se muestran en los vídeos anteriores (*ver tabla 3*).

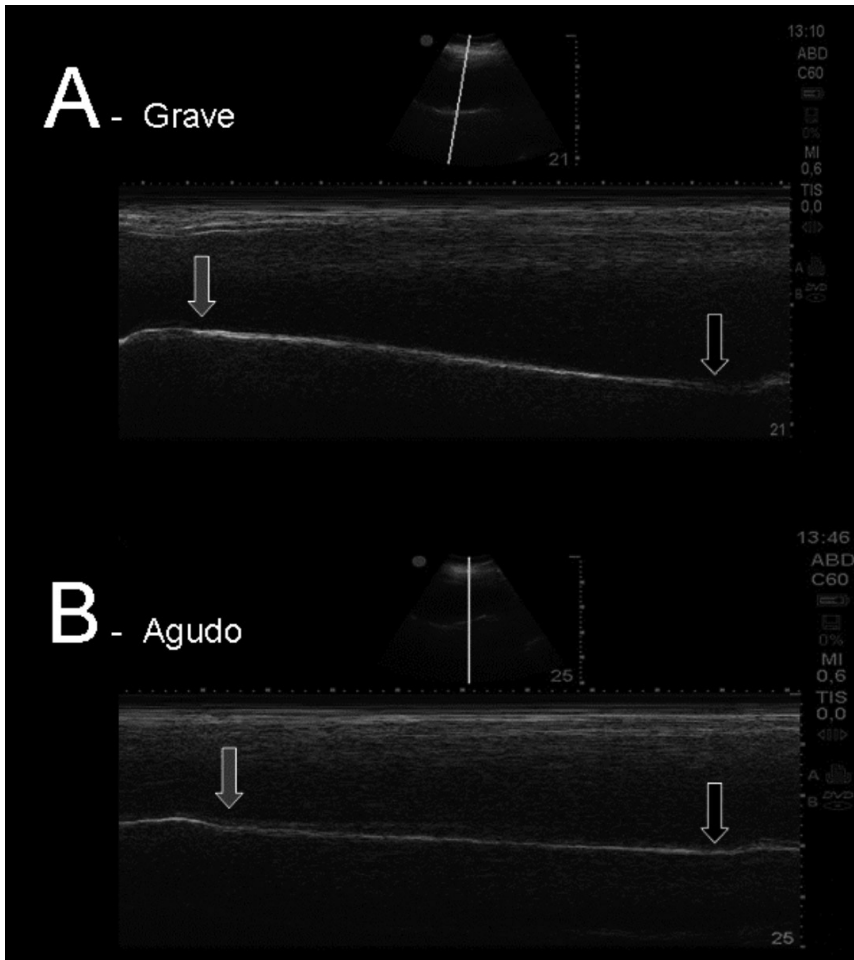


Figura 3. Imagen ecográfica en modo M. El ascenso diafragmático se observa como una línea inclinada hiperecogénica. Las flechas marcan el inicio y el final de la vocalización. Las pequeñas imágenes muestran la ecografía en 2D donde se observa la cúpula del diafragma que aparece como una línea curva hiperecogénica y el eje que intersecta con ella y sobre el que se ha registrado su movimiento a lo largo de la vocalización.

Discusión y conclusiones

Perelló, Caballé y Guitart (1982, p. 118), definían el apoyo del sonido “*como el punto en el que se siente la solidez del mismo y en el que se tiene la impresión de ‘poseerlo’, de ‘manejarlo’, de ‘dominarlo’.* Un buen apoyo da estabilidad, seguridad y dominio de la emisión”. El apoyo de la voz consiste en la relación de equilibrio contracción/relajación del diafragma y de la musculatura del abdomen. En el canto se trabaja para mantener el máximo tiempo posible la posición inspiratoria (lo que muchas veces se denomina tener la caja torácica abierta) durante la espiración, para que así la musculatura del abdomen pueda controlar el retorno del diafragma.

Los músculos recto del abdomen, transverso del abdomen, oblicuo externo del abdomen e intercostal externo, serían músculos “*ejecutores*”, ya que su grado de activación se incrementa a medida que también es mayor el trabajo vocal. Asimismo, muestran diferencias en el grado de activación según el sonido (grave o agudo) y por tanto según el grado de dificultad o esfuerzo. Un elemento distorsionador de la EMG es el llamado efecto “*crosstalk*” que existe en algunas ocasiones en las que se registran músculos cercanos (De Luca, 2006; Massó *et al.*, 2010). Al colocar los electrodos sobre el individuo, estos registran la actividad eléctrica que hay bajo los mismos. Si bajo estos electrodos hay dos músculos muy próximos y en coactivación, la señal eléctrica registrada procederá de ambos siendo imposible separar la parte que proviene de cada uno. En nuestro caso, y en la valoración de la musculatura abdominal, pensamos que este efecto puede ser posible principalmente entre los músculos transverso y oblicuo externo.

En un trabajo previo (Torres Gimeno, 2008), apuntábamos la posibilidad de que la función de mantenimiento de la posición inspiratoria fuera ejercida por el intercostal externo. Los resultados obtenidos parecen confirmar esta hipótesis ya que vemos que este músculo se activa en paralelo con los músculos del abdomen, participando en la ejecución de la acción. Este resultado concuerda con el presentado por Pettersen (2005), quien vio en cantantes una activación conjunta del intercostal externo, el oblicuo externo y el recto del abdomen. Así, podemos pensar que el intercostal externo estaría manteniendo la caja torácica expandida contrarrestando la presión ejercida por los espiradores que tendería a hacer descender las costillas. Asimismo, este trabajo del intercostal impediría que el diafragma se relajara libremente, ya que para poder relajarse necesita que las costillas desciendan. Estos fenómenos son concordantes con lo expuesto por De Troyer (1983).

Los pliegues vocales se ponen en vibración gracias a la presión que sobre ellos ejerce el aire espirado. Cuando esta presión (presión subglótica) es superior a la de cierre de los pliegues vocales, éstos son obligados a separarse y el aire pasa a gran velocidad entre los mismos produciéndose un descenso brusco de presión en la hendidura glótica. Este efecto, conocido como efecto Bernoulli, junto con la elasticidad de los pliegues vocales, hace que los pliegos se acerquen y se cierre nuevamente la hendidura glótica. Este fenómeno se produce de forma rápida y repetida determinando la vibración de los pliegues vocales y, por tanto, la producción de la voz (Torres, 2014). En el caso de una nota aguda la presión de cierre es mayor que en el caso de una nota grave, por lo que necesitaremos ejercer mayor presión espiratoria en la producción de una nota aguda que en una grave, lo que coincide con los resultados de las EMG que muestran una mayor actividad muscular en la producción de la nota aguda.

Para entender el comportamiento que hemos observado en el diafragma podemos fijarnos en la ley de los gases ideales: $P \cdot V = n \cdot R \cdot T$ (aplicable en este caso de forma aproximada ya que el aire no es un gas ideal). P , V , n y T son cuatro variables, presión, volumen, cantidad de gas en moles (una unidad de masa) y temperatura, respectivamente. A la hora de cantar una nota grave o aguda sólo jugaremos con tres de estas variables, ya que la temperatura (T) la podemos considerar constante. En la ecuación R es también una constante, la constante de los gases ideales. Por lo tanto llegamos a la siguiente ecuación: $P \cdot V / n = R \cdot T = \text{constante}$.

Cuando producimos un sonido agudo necesitamos una alta presión pulmonar (P) para hacer vibrar los pliegues vocales, pero la pérdida de gas (n) es muy pequeña ya que sale muy poco aire aunque a mucha velocidad (de ahí que se produzca un sonido agudo). Así como la variación de n es muy pequeña, si volvemos a la ecuación $P \cdot V / n = \text{constante}$, vemos que prácticamente no es necesario variar el volumen pulmonar (V) para mantener la presión necesaria para hacer vibrar los pliegues, esto hace que podamos mantener el diafragma casi quieto (como vemos en las ecografías) mientras emitimos el sonido. Sólo al final cuando ya no tenemos suficiente aire (la n se reduce ostensiblemente) necesitaremos disminuir el volumen para poder tener suficiente presión (vemos retornar el diafragma al final del registro) hasta que ya no podemos ejercer más presión y finaliza el emisión.

En un sonido grave la tensión en las cuerdas vocales es baja y la presión necesaria para separar los pliegos será menor que en el caso anterior. Cuando

esta presión consigue separar los pliegos el aire circula a baja velocidad entre ellos (de ahí la producción de un sonido grave). Cabe destacar que para generar ese sonido grave los pliegues vocales están más tiempo separados que en el agudo y que, por tanto, la cantidad de aire que se pierde es mayor. Así la n se hace pequeña más rápidamente y necesitaremos reducir el volumen pulmonar (V) para mantener la presión (P) sobre los pliegues vocales. Esto explica que el diafragma vaya subiendo de manera constante acompañando el sonido durante la nota grave como hemos observado en la ecografía.

Referencias bibliográficas

- Balius, R., Sala, X., Álvarez, G. y Jiménez, F. (2007). Ecografía musculoesquelética. Badalona: Paidotribo.
- De Luca, C.J. (2006). Electromyography. En J.G. Webster, (ed.), *Encyclopedia of Medical Devices and Instrumentation*, (98-109) New Jersey: John Wiley Publisher.
- De Troyer, A. (1983). Cournand lecture: Mechanical action of the abdominal muscles. *Bull Eur Physiopathol Respir.* 19(6), 575-581.
- Díez, N. (1992). Principios básicos de la ecografía. *Clínica veterinaria de pequeños animales.* 12(3), 138-147. Recuperado de <https://ddd.uab.cat/pub/clivetpeqani/11307064v12n3/11307064v12n3p138.pdf>
- Kurjak, A. y Chervenak, FA. (2008). *Donald School. Ecografía en Obstetricia y Ginecología.* 2ª ed. Madrid: Ed. Médica Panamericana.
- Massó, N., Rey, F., Romero, D., Gual, G., Costa, L. y Germán, A. (2010). Surface electromyography applications in the sport. *Apunts Med Esport.* 45(165), 121-130.
- Pettersen, V. (2005). Muscular patterns and activation levels of auxiliary breathing muscles and thorax movement in classical singing. *Folia Phoniatr. Logop.* 57, 255-277. doi: 10.1159/000087079. Recuperado de <http://www.karger.com/Article/Abstract/87079>
- Perelló, J., Caballé, M. y Guitart, E. (1982). *Canto-dicció. Foniatria estética* (2ª ed.). Barcelona: Editorial Científico-Médica.
- Shmidt, G. (2007). Ecografía. De la imagen al diagnóstico. Madrid: editorial Médica panamericana.
- Torres, B. (2014). *La veu i el nostre cos. Anatomia funcional de la veu.* Barcelona: Horsori.
- Torres, B. y Gimeno, F. (2008). *Anatomía de la Voz.* Barcelona: Paidotribo. (Edición en e-book 2011).
- Torres, B., Massó, N., Rey, F., Germán, A. y Gimeno, F. (2015). Estudio electromiográfico de los patrones musculares durante el canto. En N. Alessandrini (ed.). *Estudios experimentales en técnica vocal.* La Plata: Editorial del Grupo de Investigaciones en Técnica Vocal (en prensa).

Bio autores

Begoña Torres Gallardo (Universidad de Barcelona)

Contacto: btorres@ub.edu

Profesora Titular de Anatomía y Embriología Humana de la Facultad de Medicina de la Universitat de Barcelona. Doctora en Biología. Licenciada en Humanidades. Master en logopedia. Master Multimedia Educativo. Postgrado en Audiología y Audioprótesis. Postgrado en microscopía y microanálisis. Académica Correspondiente de la Reial Acadèmia de Medicina de Catalunya. Miembro del Grupo de Investigación “Anatomía Aplicada, Quirúrgica y de Simulación”. Miembro de la Junta de la Societat Catalana d’Història de la Medicina. Miembro de la Societat Catalana de Biologia, de la Sociedad Española de Educación Médica, de la Sociedad Anatómica Española, de la Sociedad Española de Historia de la Ciencias y la Tecnología, de la Sociedad Española de Historia de la Medicina y de la Societat Catalana d’Història de la Ciència i la Tècnica. Premio de Historia de la Medicina Catalana “Oleguer Miró i Borrás”.

Núria Masó Ortigosa (Universitat Ramon Llull)

Contacto: nuriamo@blanquerna.url.edu

Licenciada en Medicina y Cirugía por la Universitat de Barcelona (1983). Especialista en Medicina de la Actividad Física y el Deporte. UB. (1990). Doctorado en Medicina. UB. (1991) Título de la tesis: Análisis morfológico y biomecánico del pie en el ballet. Training en electromiografía clínica. Médico colaborador en el departamento de electrofisiología neuromuscular de l’Institut Neurològic de Barcelona. Profesor titular Universitat Ramon Llull. Barcelona. Director científico del Laboratori de la Facultat de Ciències de la Salut Blanquerna. Universitat Ramon Llull. Investigador grupo SAFE (Salut, Activitat Física i Esport) Universitat Ramon Llull. Líneas actuales de investigación: La actividad física y la danza como herramienta terapéutica para mejora del equilibrio; Danza y discapacidad; Electromiografía de superficie como herramienta de análisis de la postura y el movimiento.

Fernando Rey Abella (Universitat Ramon Llull)

Contacto: ferranra@blanquerna.url.edu

Licenciado en Ciencias Físicas por la Universidad de Barcelona en 1983. Doctor en Psicopedagogía por la Universidad Ramón Llull en 2009. De 1987 a 1993 trabajó como analista-programador en proyectos de comunicaciones para la Agencia Espacial Europea y para el estado español. Desde 1993, es profesor asociado de la Facultad de Ciencias de la Salud Blanquerna de la Universidad Ramón Llull de Barcelona. En el campo docente imparte las asignaturas de Física y Biomecánica a estudiantes de Fisioterapia, es tutor de trabajo de fin de grado e imparte las sesiones de Análisis de la Marcha en el título de experto en fisioterapia neurológica. En el campo de la investigación, es responsable técnico del Laboratorio de Fisiología Blanquerna, miembro del grupo de investigación en fisioterapia (GREF), revisor de la revista Apuntes de Medicina del Deporte, y ha publicado diversos artículos en el campo de la electromiografía y del análisis del movimiento.

Xavier Sala-Blanch (Universidad de Barcelona)

Contacto: xavi.sala.blanch@gmail.com

Anestesiólogo del Servicio de Anestesiología del Hospital Clínic Universitario de Barcelona. Licenciado en Medicina y Cirugía por la Universidad Autónoma de Barcelona en 1988. Doctorado en la Universidad de Barcelona en 1993. Médico especialista en Anestesiología y Reanimación en Diciembre de 1993. Su labor asistencial se ha desarrollado en el Hospital Clínic de Barcelona del que es Jefe clínico. Desde el año 2013 es profesor asociado de Anatomía y Embriología Humana en la Facultad de Medicina de la Universidad de Barcelona. Desde el año 2005 realiza cursos de formación de ecografía aplicada en Anestesia Regional. Su labor investigadora se ha desarrollado en el ámbito de la anatomía aplicada y de la anestesia regional. Es miembro del Grupo de Investigación “Anatomía Aplicada, Quirúrgica y de Simulación”.

Elisabet Gimeno Aragón

Contacto: irisabezu@hotmail.com

Soprano y profesora de canto. Soñando las playas (Ars Harmonica 237) constituye su primer trabajo discográfico con obras de S. Revueltas, O. Esplá, X. Turull y R. Halfiter. Como solista ha grabado también para los sellos discográficos La Mà de Guido y Anacrusi. Con un repertorio que va desde la Edad Media hasta el siglo XX ha actuado por todo el estado español. Ha colaborado con las asociaciones Saó y Ple de Vida impartiendo talleres sobre la voz en cursos reconocidos por la Generalitat de Catalunya y la Universitat de Barcelona. También ha escrito varios artículos y ha participado en varias investigaciones sobre el mecanismo de la voz.

Ana Germán Romero (Universitat Internacional de Catalunya)

Contacto: agerman@uic.es

Fisioterapeuta. Máster en investigación biomédica. Profesora ayudante de la Universitat Internacional de Catalunya. Áreas de especialización: biomecánica del cuerpo humano, análisis electromiográfico de patrones motores.

Jordi Vilaró i Casamitjana (Universitat Ramon Llull)

Contacto: jordivc@blanquerna.url.edu

Diplomado en Fisioterapia y Licenciado en Pedagogía. Doctor en Ciencias de la Salud y la Vida por la Universidad Pompeu Fabra, Barcelona. Profesor de fisioterapia respiratoria en la Universidad Ramon Llull de Barcelona. Profesor del Máster de Fisioterapia Respiratoria de la EUF ONCE (UAM), Madrid. Investigador del “Grupo de Investigación en Salud, Actividad Física y Deporte (SAFE)”, de la Facultad de Ciencias de la Salud Blanquerna. Universitat Ramon Llull, Barcelona. Investigador colaborador en Rehabilitación Pulmonar y Fisioterapia Respiratoria de la Fundación Clínic, IDIBAPS, en el Centro de Diagnóstico Respiratorio del Hospital Clínic de Barcelona y en el Grupo de Investigación Epidemiológica Ambiental (CREAL) de Barcelona. Autor de numerosas publicaciones científicas nacionales e internacionales. Miembro de la European Respiratory Society, ERS, de la So-

ciudad Española de Neumología, SEPAR y la Sociedad Catalana de Pneumologia, SOCAP.

Alberto Prats- Galino (Universidad de Barcelona)

Contacto: aprats@ub.edu

Catedrático de Anatomía y Embriología Humana de la Facultad de Medicina de la Universidad de Barcelona (UB). Director del Departamento de Ciencias Morfológicas y Odon-toestomatología durante la etapa de 1993-1999, es actualmente Director del Laboratorio de NeuroAnatomía Quirúrgica (LSNA) y profesor responsable del 'Grupo de Anatomía Virtual y de Simulación' de la UB y del Grupo de investigación reconocido 'Anatomía Aplicada, Quirúrgica y de Simulación' de la Generalitat de Catalunya. Su campo de investigación está especialmente orientado tanto al análisis estructural del sistema nervioso central y periférico en estados normal y patológico, como a la caracterización de sus vías de abordaje (transcraneales, endoscópicas, anestésicas) y su modelización 3D.

Ferran Gimeno Pérez

Contacto: gimopera@yahoo.es

Profesor de canto y técnica vocal. Es profesor de la escuela Luthier de Música y Danza de Barcelona y del máster en Interpretación Musical de la Universitat Ramon Llull. Ha impartido cursos en el Instituto Joan Llongueras reconocidos por la Generalitat de Catalunya. También ha sido profesor de cursos organizados por la Cátedra Manuel de Falla de la Universidad de Granada. Asimismo, colabora regularmente con la asociación Prodidac en cursos reconocidos por la Universidad de Salamanca y la Junta de Andalucía. Es autor del manual Didáctica de la Voz: teoría y práctica (Prodidac). Junto a la Dra Begonya Torres ha publicado: Bases anatómicas de la veu (ed. Proa), La voz. Bases anatómicas (ed. Jims) y Anatomía funcional de la voz (ed. Paidotribo).