

# Krooninen tromboembolinen pulmonaalihypertensio

TAPANI VIHINEN

PEKKA HÄMMÄINEN

Krooninen tromboembolinen keuhkoverenpaine-tauti (CTEPH) on harvinainen ja huonon ennusteen omaava sairaus, joka heikentää voimakkaasti potilaan suorituskykyä ja elämänlaatua. Keuhkovaltimopaineen nousu on seurausta liukenemattomasta tromboembolisesta materiaalista keuhkovaltimoissa sekä siihen liittyvästä keuhkovaltimoiden vaskulopatiasta. Kaikilla potilailla ei ole edeltävää akuuttia keuhkoemboliaa tiedossa. Diagnostiikassa ja hoidon suunnittelussa tarvittavia tutkimuksia ovat keuhkojen ventilaatio-perfuusiokartta, keuhkovaltimoiden TT-angiografia, sydämen katetrointi ja pulmonaaliangiografia. Suositukset ovat viime vuosina muuttuneet, ja kirurginen keuhkovaltimoiden endarterektomia on ensisijainen hoito, jolla on mahdollista saavuttaa pysyvä hoitotulos. Endarterektomian mahdollisuus tulee arvioida jokaisen lieväoireisenkin potilaan kohdalla diagnoosin varmentumisen jälkeen. Kirurgisen hoidon ulkopuolelle jääville potilaille voidaan kokeilla hoitoa suunnatuilla keuhkovaltimoita laajentavilla lääkkeillä ja harkita keuhkovaltimoahtautumien pallolaajennus-hoitoa. Kaikilla potilailla tulee olla käytössä pysyvä antikoagulaatiohoito.

## Johdanto

CTEPH on kuvantamislöydösten ohella prekapillaarinen pulmonaalihypertensio, jossa keuhkovaltimon keskipaine on 25 mmHg tai korkeampi yli kolme kuukautta jatkuneen asianmukaisen antikoagulaatiohoidon jälkeen. Yleisin syy on akuutin keuhkoembolian ja toistuvan embolisati- on seurauksena keuhkovaltimoihin syntyneet liukenemat- tomat ahtaumat. Osalla potilaista ei ole edeltävää akuuttia keuhkoemboliaa tiedossa. Pienten toistuvien embolioiden

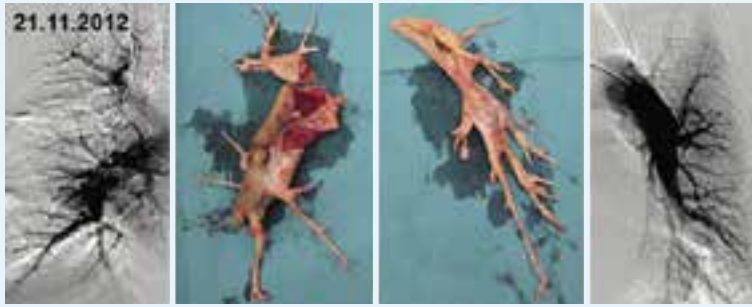aiheuttamaa vielä operaabelia CTEPH:a on joskus vaikea erottaa idiopaattisesta pulmonaalihypertensiosta ja in situ -tromboosin aiheuttamasta perifeeristen valtimoiden taudista. CTEPH on edelleenkin alidiagnosoitu, vaikka kyseessä on vaikeasti potilasta invalidisoiva ja huonon ennusteen omaava sairaus. Nykyiset hoitosuositukset eivät suosittele akuutin keuhkoembolian jälkeen tehtävää oireettomien potilaiden seulontaa (1). CTEPH:n kehittymiselle altistavat riskitekijät on kuitenkin hyvä tunnistaa ja oireilevaksi jäävät potilaat on syytä ohjata jatkotutkimuksiin herkästi. Taudin harvinaisuuden ja yhtenäisten kansainvälisten leikkauskriteerien puuttumisen vuoksi tarkempi leikkauskelpoisuuden arvio on keskitetty Sydän- ja keuhkokeskus HYKSiin. Ensisijainen hoito myös lieväoireisten potilaiden kohdalla on kokeneessa keskuksessa kirurginen keuhkovaltimoiden endarterektomia. Tässä artikkelissa käsittelemme tarkemmin CTEPH:n syntymekanismia, diagnostiikkaa, vakiintuneita hoitoja sekä mahdollisia uusia hoitomuotoja.

## Epidemiologia ja patogeneesi

Akuutin keuhkoembolian sairastaneista 0,1–9,1 %:lle kehittyy keuhkovaltimon verenpaine-tauti kahden vuoden seuranta-aikana (1). Joillakin potilailla pulmonaalihypertensio persistoi akuutista vaiheesta alkaen ja toisilla se kehittyy kuukausien tai vasta vuosien kuluttua akuutin tapahtuman jälkeen. Akuutin keuhkoembolian yhteydessä todettava merkittävästi kohonnut keuhkovaltimopaine on merkki jo vallitsevasta pulmonaalihypertensiosta, sillä tilanteeseen sopeutumaton oikea kammio ei kykene kehittämään korkeaa painetta.

CTEPH:n kehittymisen riskiä lisäävät toistuvat laskimotukokset, laajat keuhkoverenkierron perfuusiopuutokset ja sydämen kaikukardiografiassa todettu pulmonaalihypertensio akuutin keuhkoembolian yhteydessä (2). Fosfolipidivasta-ainesyndroomaa lukuun ottamatta perinteiset laskimotukokselle altistavat riskitekijät eivät lisää CTEPH:n kehittymisen riskiä. Myeloproliferatiivisten sairauksien, pernan poiston, tulehduksellisten suolistosairauksien, kroonisen osteomyeliitin, pysyvän sentraalisen laskimokanyylin, tahdistinjohdon ja ventrikuloatrialisen shuntin on arveltu lisäävän riskiä CTEPH:n kehittymiselle. Mekanismi, joka estää tromboembolisen materiaalin täy-





**Kuva 1.** Aiemmassa potilashistoriassa radikaalin ty-  
mektomian ja perikardiektomian jälkitila. NYHA III-IV  
-oireisen potilaan keuhkovaltimot puhdistettiin Helsin-  
gissä subsegmenttitasoja myöden. Taudin uusiminen  
menestyksellisen leikkauksen jälkeen on harvinaista,  
vain luokkaa 1 %.

dellisen hajoamisen CTEPH-potilailla, on huonosti ymmärretty.

Tromboembolisen materiaalin epätäydellisen hajoamisen seurauksena keuhkovaltimoihin kehittyä arpikudosta, joka ahtauttaa tai täydellisesti tukkii valtimohaaroja. Verenkierto keuhkovaltimoissa jakautuu uudelleen ahtautumattomien valtimohaarojen alueelle, jotka tämän seurauksena altistuvat korkeammalle paineelle ja lisääntyneelle verenvirtaukselle. Lisääntynyt kuormitus johtaa prekapillaarisissa valtimoissa endoteelin toimintahäiriöön ja verisuonen seinämän uudelleenmuovautumiseen, vastaavia muutoksia nähdään myös keuhkovaltimopainetaudissa. Kyseessä on etenevä prosessi ilman toistuvaa embolisaatiotakin. Hoitamattomana potilaiden ennuste on huono. Elinajan mediaani on alle kaksi vuotta potilailla, joilla keuhkovaltimon keskipaine on yli 30 mmHg diagnoosivaiheessa. Oikean kammion vajaatoiminta on yleisin kuolinsyy (3, 4).

### Diagnostiikka

CTEPH:n aiheuttamat oireet ovat tyypillisiä pulmonaalihypertension oireita. Paheneva räsitus- ja hengähdystila on tyypillistä. Lisäksi saattaa esiintyä synkopee-kohtauksia, väsymystä, veriysköksiä ja oikean kammion vajaatoiminnan merkkejä. Jos potilaalla on historiassa sairastettu keuhkoembolia, oireiden taustalta on aina syytä epäillä CTEPH:a. Noin 25–50 %:lla potilaista ei kuitenkaan ole tiedossa sairastettua akuuttia keuhkoemboliaa.

Sydämen kaikukardiografia on ensisijainen tutkimus, kun epäily CTEPH:sta on herännyt. Keuhkojen ventilaatio-perfuusiokartta on tärkeä erotusdiagnostinen tutkimus, jos epäily pulmonaalihypertensiosta on vahvistunut. Tutkimuksella on lähes 100 % negatiivinen ennustearvo eli negatiivinen löydös ventilaatio-perfuusiokartassa käytännössä pois sulkee CTEPH:n (5). Useat perfluusiopuutokset kuvauksessa viittaavat vahvasti CTEPH:n mahdollisuuteen, joskin myös muut syyt kuten esimerkiksi keuhkojen veno-okklusiivinen tauti tai keuhkojen vaskuliitti ovat mahdollisia aiheuttajia.

Keuhkovaltimoiden TT-angiografialla on mahdollista havaita sydämen oikean puolen kuormitus, keuhkovaltimoiden täydellisiä tukoksia, organisoituneita trombeja ja arpikudoksen aiheuttamia kuroomia sekä täyttöpuutoksia.

CTEPH:n epäsuoria merkkejä TT-kuvauksessa ovat mosaikkiperfuusio keuhkoparenkyymissä ja laajentuneet bronkiaalivaltimot (6).

Potilaat, joilla kuvantamistutkimusten perusteella CTEPH on mahdollinen, tulisi lähettää jatkotutkimuksiin keskuskeskukseen, jossa on asiantuntemusta pulmonaalihypertension diagnostiikasta. Sydämen katetrisaatiolla varmennetaan pulmonaalihypertension olemassaolo, arvioidaan taudin vaikeusastetta ja samalla on mahdollista tehdä pulmonaaliangiografia.

### Leikkaus – tromboendarterektomia

Pioneerityö kirurgisen hoidon suhteen on pitkälti tehty San Diegossa (7). Sikäläinen aineisto on edelleen suurin ja myös tuloksiltaan paras. Siten nykyään Helsingissäkin käytetty ideologia, instrumentaatio ja tekniikka noudattavat näitä linjauksia.

Ennen leikkausta potilaalle asetetaan massiivin keuhkoembolian riskin minimoimiseksi suodatin alaonttolaskimoon. Itse toimenpide tehdään pitkittäisen sternotomian kautta, sillä perikardiumin sisältä saadaan paras näkyvyys pitkälle molemmiin puoliin keuhkovaltimoihin. Aivojen suojaamiseksi koko potilas jäädytetään 18–20 asteen lämpötilaan sydänkeuhkokonetta käyttäen, ja sen lisäksi potilaan päätä jäädytetään ulkoisesti. Sydän suojataan erikseen verikardioplegia-liuoksella. Tässä ns. syvässä hypotermiasa on turvallista pysäyttää määräraajoiksi sydänkeuhkokonekin – jolloin täysin verettömissä olosuhteissa saadaan parhaat olosuhteet keuhkovaltimoiden puhdistamiseksi. Oikea keuhkovaltimorunko avataan aortan ja yläonttolaskimon välistä, vasen myöhemmässä vaiheessa erikseen. Kyseessä ei ole yksinkertainen veritulpan poisto, vaan on tärkeää löytää oikea endarterektomiataso suonen seinämän mediakerroksesta. Liian syvä kerros johtaa hauraan keuhkovaltimon repeämään ja pinnallinen riittämättömään toimenpiteeseen. Näissä olosuhteissa ahtaumat poistetaan lohko-, segmentti- ja jopa subsegmenttihaarojen suuntiin niin pitkälle kuin mahdollista. Periaate on yksinkertainen, mutta kudosten käsittely on hyvin tarkkaa. Tarvittaessa voidaan tehdä lisätoimenpiteinä sepelvaltimo-ohituksia, läppätoimenpiteitä tai esim. eteisväliseinän sulku. Lopuksi potilaan lämpötila palautetaan sydänkeuhkokoneen avulla. Kun täydellinen

hemostaasi saavutetaan, aloitetaan elinikäinen antikoagulaatio uudelleen.

Viimeisen neljän vuoden aikana Helsingissä on leikattu vajaat 40 potilasta, näistä 98 % on elossa, pysyviä neurologisia komplikaatioita ei ole ollut. Seurannassa noin 80 % voidaan sanoa parantuneen taudista, ja loputkin potilaat vaikuttavat vaihtelevasti hyötynneen leikkauksesta (8). Tulokset vastaavat parhaiden kansainvälisten keskusten tuloksia, ja näiden keskusten kokemuksiin hoitosuosituksukset perustuvat. Kirurginen hoito tarjoaakin siihen sopiville potilaille ainoan mahdollisuuden pysyvästi parantua tästä taudista. On huomattava, että leikkauksessa suurimmalla osalla potilaista keskeiset keuhkovaltimot vaikuttavat avattaessa normaaleilta, ja merkittävät ahtaumat ovat vasta segmentti- ja osin subsegmenttitasolla. Yhteneväisiä näkemyksiä siitä, kuinka perifeerisiä muutoksia voidaan leikata, ei ole olemassa, vaan päätöksenteko perustuu kunkin keskuksen kirurgiseen kokemukseen ja näkemykseen. Aiemmilta vuosilta on periytynyt ennakkoluuloja leikkaushoitoa kohtaan. Siksi on tärkeä muistaa, että viiveet diagnoosista leikkaukseen muodostavat yhden tärkeimmistä leikkauksen riskitekijöistä (9). Maailmalla leikkaushoito on sangen keskitettyä, ja Suomessakin kaikki CTEPH-potilaat tulisi kertaalleen lähettää yhteen keskuksen leikkausarviota varten (10, 11).

## Lääkehoito

CTEPH-potilaiden optimaalinen lääkehoito sisältää pysyvän antikoagulaatiohoidon, myös onnistuneen keuhkovaltimoiden endarterektomian jälkeen. Tutkimusnäyttöä uusista antikoagulaanteista ei vielä ole käytettävissä. Oikean kammion vajaatoimintaa hoidetaan tarvittaessa diureettihoidolla ja happihoito on aiheellista hypokseemisille potilaille.

CTEPH-potilaista 30–50 % ei sovellu keuhkovaltimoiden tromboendarterektomiaan. Syynä tähän voi olla leikkaushoidon kannalta liian distaaliset tautimuutokset, korkea leikkausriski muiden perussairauksien vuoksi tai potilaan kielteinen suhtautuminen leikkaushoitoon. Potilaita, jotka ovat leikkaushoidon ulkopuolella tai ovat jääneet oireisiksi leikkauksen jälkeen, voidaan hoitaa lääkehoidolla. Näillä potilailla on yleisesti käytetty suunnattuja keuhkovaltimoita laajentavia lääkkeitä, joita on totuttu käyttämään keuhkovaltimopainetautia sairastavilla potilailla. Fosfodiesteriäsi 5 -inhibiittoreilla, endoteliinireseptorin salpaajilla ja prostasykliinanalogeilla tehdyt tutkimukset CTEPH-potilailla ovat olleet kuitenkin pääasiassa pieniä ja kontrolloimattomia. BENEFiT-tutkimus oli ensimmäinen laajempi, kaksoissokkoutettu ja plasebokontrolloitu tutkimus, jossa tutkittiin endoteliinireseptorin salpaaja bosentaania inoperaabeleilla tai leikkauksen jälkeen persistoivasta pulmonaalihypertensiosta kärsivillä CTEPH-potilailla (12). Kuudentoista viikon bosentaani-hoidon jälkeen keuhkovastus laski merkittävästi, mutta 6 minuutin kävelymatkassa tai muissa kliinisissä muuttujissa ei tapahtunut merkittävää muutosta.

Riosiguaatti on liukoisen guanylaattisyklaasin stimulaattori, joka lisää syklisen guanosinimonofoosfaatin määrää kohdesoluissa ja aikaansaa vasodilataatiota ja antiproliferatiivisen vaikutuksen verisuonen sileässä lihaskerroksessa. Riosiguaatin tehoa ja turvallisuutta on tutkittu sekä keuhkovaltimopainetautia sairastavilla (13) että CTEPH-potilailla (14). CHEST-1-tutkimuksessa 261 CTEPH-potilasta, jotka oli arvioitu inoperaabeleiksi tai joilla oli endarterektomian jälkeen pulmonaalihypertensio, randomoitiin joko plasebo- tai riosiguaattihoitoon. Kuudentoista viikon hoidojakson jälkeen aktiivilääkehoitoryhmässä todettiin tilastollisesti merkitsevä parantuminen 6 minuutin kävelytestissä. Keuhkovastuksen ja natriureettisen peptidin tasoissa oli myöskin merkitsevät laskut. Lääkehoito oli yleisesti hyvin siedetty, tyypilliset haittavaikutukset olivat päänsärky, huimaus, dyspepsia ja nasofaryngiitti. Riosiguaatti on tällä hetkellä ainoa lääke, jolla on virallinen indikaatio CTEPH-potilaiden pulmonaalihypertension hoitoon.

Tutkimustulosten sekä myös omakohtaisten kokemusten perusteella lääkehoidolla saavutettava tulos on kuitenkin vähäinen verrattaessa leikkaushoidolla parhaimmillaan saavutettavaan parantavaan hoitotulokseen. Positiivinen näyttö lääkehoidon tehosta on osoitettu ainoastaan asianmukaisen arvioinnin jälkeen inoperaabeleiksi todetuilla potilailla. Lääkehoidon vaikutuksesta potilaiden pitkän ajan ennusteeseen ei ole tässä vaiheessa tietoa. Epäselvää on myös hyötyvätkö potilaat lääkehoidosta, joka aloitetaan ennen suunniteltua keuhkovaltimoiden endarterektomialeikkausta.

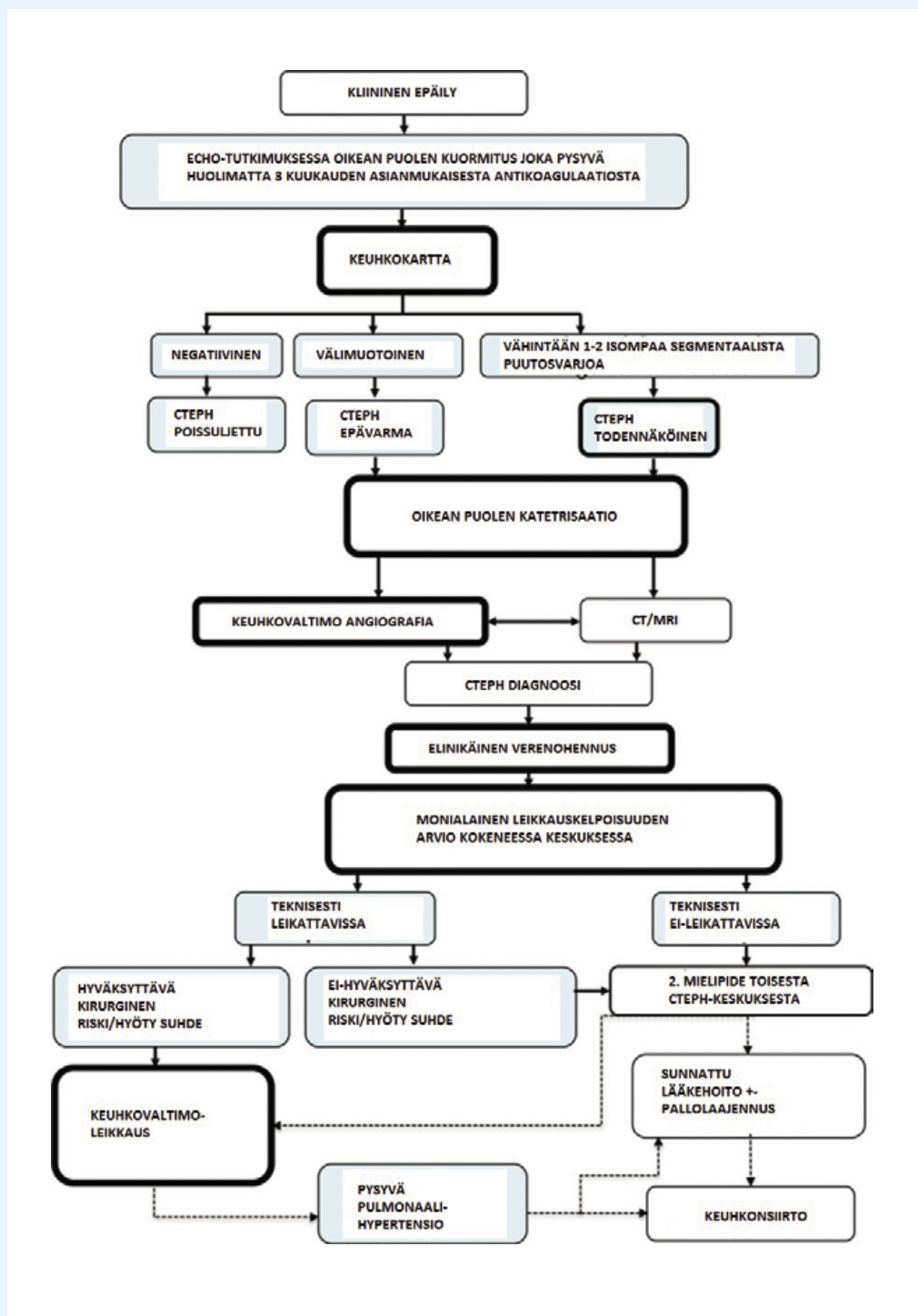
## Pallolaajennushoito

Keuhkovaltimoiden pallolaajennushoito yhtenä CTEPH:n hoitovaihtoehtona kuvattiin jo vuonna 2001 (15). Toimenpiteeseen liittyvien vakavien komplikaatioiden kuten keuhkojen reperfuusio-ödeeman ja keuhkoverenvuotojen vuoksi se ei aluksi saavuttanut laajempaa kiinnostusta. Pallolaajennustekniikkaa on sittemmin kehitetty erityisesti japanilaisissa keskuksissa, ja viime vuosina toimenpiteitä on lisääntyvästi tehty myös useissa eurooppalaisissa keskuksissa. Toimenpiteeseen liittyvä kuolleisuus on viimeisissä laajoissa tutkimussarjoissa ollut 1–5 % (16, 17). Turvallisuutta lisääviä seikkoja on hoidon vaiheistaminen useampaan istuntoon ja ylilaajennuksien ja siten perforaatioiden välttäminen hyväksikäyttäen nykyaikaista kuvantamistekniikkaa. Tavoitteena hoidossa on avata valtimoita ahtauttavia arpimuodostelmia, ja kohteena segmentti- ja subsegmenttivaltimot ovat optimaalisia. Tutkimusraporteissa on kuvattu merkittäviä parantumisia hemodynaamisissa arvoissa, natriureettisen peptidin tasossa, suorituskyvyssä ja myöskin oikean kammion kuormituksessa (18, 19). Restenoosit ovat olleet harvinaisia useamman vuoden seurannan aikana, pidemmän ajan seurantatulokset vielä tosin puuttuvat.

Keuhkovaltimoiden pallolaajennushoito saattaa olla vaihtoehto potilaille, jotka jäävät distaalisten tautimuutosten tai komorbiditeetin vuoksi endarterektomialeikkauksen ulkopuolelle.



Kuva 2. Diagnostinen ja terapeutinen algoritmi. Mukailtu viitteestä (20).



## Lopuksi

CTEPH:n arvellaan olevan kaikkialla länsimaissa alidiagnosoitu ja myöskin alihoidettu tauti. Epäselvää hengenahdistusoiretta ihmetellään usein pitkään, eikä potilasta diagnoosin teon jälkeenkään ehkä ymmärretä viiveettä lähettää kirurgisen hoidon arvioon. Myytti leikkaushoidon vaarallisuudesta on sitkeä, mutta nykytulokset puoltavat lieväoireistenkin potilaiden leikkaushoitoa. Kaikille leikkaushoito ei kuitenkaan sovellu, ja näiden potilaiden kohdalla myös lääkehoito saattaa parantaa ennustetta.

## Kirjallisuutta

1. The Task Force for the Diagnosis and Management of Acute Pulmonary Embolism of the European Society of Cardiology (ESC). 2014 guidelines on the diagnosis and management of acute pulmonary embolism. *Eur Heart J* 2014; 35:3145–6.
2. Lang IM, Pesavento R, Bonderman D, Yuan JX. Risk factors and basic mechanisms of chronic thromboembolic pulmonary hypertension: a current understanding. *Eur Respir J* 2013; 41: 462–8.

3. Delcoix M, Vonk Noordegraaf A, Fadel E, Lang I, Simoneau G, Naeije R. Vascular and right ventricular remodeling in chronic thromboembolic pulmonary hypertension. *Eur Respir J* 2013; 41: 224–32.
4. Hoepfer MM, Madani MM, Nakanishi N, Meyer B, Cebotari S, Rubin LJ. Chronic thromboembolic pulmonary hypertension. *Lancet Respir Med* 2014; 2: 573–82.
5. Tunariu N, Gibbs SJ, Win Z, Gin-Sing W, Graham A, Gishen P, AL-Nahhas A. Ventilation-perfusion scintigraphy is more sensitive than multidetector CTPA in detecting chronic thromboembolic pulmonary disease as a treatable cause of pulmonary hypertension. *J Nucl Med* 2007; 48: 680–84.
6. Giannoulli E, Maycher B. Imaging techniques in chronic thromboembolic pulmonary hypertension. *Curr Opin Pulm Med* 2013; 19: 562–74.
7. Jamieson SW, Kapelanski DP, Sakakibara N ym. Pulmonary endarterectomy: Experience and lessons learned in 1,500 cases. *The Annals of Thoracic Surgery* 2003; 76:1457–64.
8. Hämäläinen P, Laakso J, Aronen M, Werkkala K. Kroonisen tromboembolisen keuhkoverenpainetaudin kirurginen hoito. Lähetetty julkaistavaksi.
9. Kim NH. Assessment of operability in chronic thromboembolic pulmonary hypertension. *Proceedings of the American Thoracic Society* 2006; 3:584–588.
10. Galiè N, Hoepfer MM, Humbert M. Guidelines for the diagnosis and treatment of pulmonary hypertension The Task Force for the Diagnosis and Treatment of Pulmonary Hypertension of the European Society of Cardiology (ESC) and the European Respiratory Society (ERS), endorsed by the International Society of Heart and Lung Transplantation (ISHLT). *European heart journal* 2009; 30:2493–537.
11. Wilkens H, Lang I, Behr J ym. Chronic thromboembolic pulmonary hypertension (CTEPH): updated recommendations of the Cologne Consensus Conference 2011. *International journal of cardiology* 2011; 154:54–60.
12. Jais X, D'Armini AM, Jansa P, Torbicki A, Delcroix M, Ghofrani HA, Hoepfer MM, Lang IM, Mayer E, Pepke-Zaba J, Perchenet L, Morganti A, Simonneau G, Rubin LJ. Bosentan Effects in iNopEable Forms of chronic Thromboembolic pulmonary hypertension Study Group. *J Am Coll Cardiol* 2008; 52: 2127–34.
13. Ghofrani HA., Galiè N, Grimminger F, Grünig E, Humbert M, Jing ZC, Keogh AM, Langleben D, Kilama MO, Fritsch A, Neuser D, and Rubin LJ. Riociguat for the treatment of pulmonary arterial hypertension. *N Engl J Med* 2013; 369: 330–40.
14. Ghofrani HA, D'Armini AM, Grimminger F, Hoepfer MM, Jansa P, Kim NH, Mayer E, Simonneau G, Wilkins MR, Fritsch A, Neuser D, Weimann G, Wang C. Riociguat for the treatment of chronic thromboembolic pulmonary hypertension. *N Engl J Med*. 2013; 369: 319–29.
15. Feinsein JA, Goldhaber SZ, Lock JE, Ferndandes SM, Landzberg MJ. Balloon pulmonary angioplasty for treatment of chronic pulmonary hypertension. *Circulation* 2001; 103: 10–13.
16. Katoaka M, Inami T, Hayashida K, Shimura N, Ishiguro H, Abe T, Tamura Y, Ando M, Fukuda K, Yoshino H, Satoh T. Percutaneous transluminal pulmonary angioplasty for the treatment of chronic thromboembolic pulmonary hypertension. *Circ Cardiovasc Interv* 2012; 5: 756–62.
17. Mizoguchi H, Ogawa A, Munemasa M, Mikouchi H, Ito H, Matsubara H. Refined balloon pulmonary angioplasty for inoperable patients with chronic thromboembolic pulmonary hypertension. *Circ Cardiovasc Interv*. 2012; 5:748–55.
18. Sugimura K, Fukumoto Y, Satoh K, Nochioka K, Miura Y, Aoki T, Tatebe S, Miyamichi-Yamamoto S, Shimokawa H. Percutaneous transluminal pulmonary angioplasty markedly improves pulmonary hemodynamics and long-term prognosis in patients with chronic thromboembolic pulmonary hypertension. *Circ J*. 2012; 76: 485–8.
19. Fukui S, Ogo T, Morita Y, Tsuji A, Tateishi E, Ozaki K, Sanda Y, Fukuda T, Yasuda S, Ogawa H, Nakanishi N. Right ventricular reverse remodelling after balloon pulmonary angioplasty. *Eur Respir J*. 2014; 43: 1394–402.
20. Lang IM, Madani M. Update on chronic thromboembolic pulmonary hypertension. *Circulation*. 2014;130:508–18. ■

#### Sidonnaisuudet

- Tapani Vihinen: Luentopalkkio (Bayer, Actelion), tukea työnantajan määräämiin ammatillisiin koulutuksiin (Bayer, Actelion, Novartis, Hexacath, GSK, Nordic InfuCare).
- Pekka Hämäläinen: Ei sidonnaisuuksia.

*Tapani Vihinen*  
 LT, erikoislääkäri  
 TYKS Sydänkeskus

*Pekka Hämäläinen*  
 LKT, erikoislääkäri  
 Sydän- ja keuhkokeskus HYKS