

MUNIBE (Antropología - Arkeologia)	Supl. Nº 8	245-248	SAN SEBASTIAN	1992	ISSN 1132-2217
------------------------------------	------------	---------	---------------	------	----------------

Un caso de piezas supernumerarias ectópicas en un individuo de la Edad del Hierro

A case of supenumerory ectopic teeth in the Iron Age.

PALABRAS CLAVE: Paleopatología, Paleoestomatología, Edad del Hierro, Baleares.

KEY WORDS: Paleopathology, Paleoestomatology, Iron Age, Baleares (majorca and Menorca)

Concepció CASTELLANA *
Assumpció MALGOSA *
Domingo CAMPILLO **

RESUMEN

En la Necrópolis Talayótica de "S'Illot des Porros" (Mallorca, VI-II a.C.) se ha hallado un individuo que evidenciaba afloraciones de sustancia esmaltada en la bóveda palatina. Puestas a la luz, se han reconocido dos piezas dentarias supernumerarias ectópicas molariformes en las que es posible distinguir dos tipos de tejido bien individualizados: esmalte y dentina, aunque no quedan perfectamente limitados a las zonas de raíz y corona.

SUMMARY

An individual from "S'Illot des Porros" (Majorca, VI-II a. C.) has been studied. He shows three granules of enamelled substance in the vault of the palate. We have recognized two supernumerary ectopic teeth with a molariform structure. It is possible to discern the enamel from the dentine but they are not perfectly limited to the root and crown zones.

LABURPENA

"S'Illot des Porros"eko (Mallorca, J.A. VI-II. m.) Nekropolis Talaiotikoan ahosabaian esmaltadun substantziatzako agergune nabarmenak zituen gizabanako bat aurkitu da. Behin argitara jarritz gero, bi hortz-ale supernumerario ektopiko eta molare-formadun igerri izan dira, bertan erabat bakoiztutako bi ehun mota bereiz daitezkeelarik: esmaltea eta dentina, hauek koroa eta zain guneeetara zorrotz mugatua gertzen ez badira ere.

1. INTRODUCCION

Las piezas dentarias supernumerarias son anomalías relativamente frecuentes entre las patologías de los tejidos duros del diente, sin embargo, en el hombre, son bastante más raras que la pérdida de piezas. Esta anomalía es conocida como polidontia o poligenesia (HILLSON, 1986) o hiperdontia (BRABANT, 1967; ORTNER & PUSTCHAR, 1985). Se considera que es una perturbación del desarrollo ontogénico de la región oral que en población actual afecta a menos del 1% de la dentición decidua y a un 2% de la permanente (MENENDEZ & OLIVERAS, 1987). También se

ha evidenciado en poblaciones antiguas, tanto históricas (ORTNER & PUSTCHAR, 1985; ALT, 1990) como prehistóricas (SUTTON, 1985; JURMAIN, 1990).

La localización de las piezas supernumerarias suele hacerse en sectores preferentes, habitualmente en el maxilar superior, en la zona anterior y sobre todo en posición palatina (DONADO, 1983) y el caso más frecuente es el de los mesodentes que se localizan exclusivamente en el grupo de piezas anterosuperior, cerca de la línea media de la maxila.

Frecuentemente se trata de un sola pieza, pero ocasionalmente pueden ser múltiples. Su forma puede variar desde una morfología aparentemente normal hasta formas aberrantes (CAWSON, 1970). En cuanto al tamaño, habitualmente oscila entre muy pequeño o normal.

* Unidad de Antropología. Departamento de Biología Animal, Vegetal y Ecología. Universidad Autónoma de Barcelona. 08193 Bellaterra. Barcelona.

**Unidad de Historia de la Medicina. Departamento de Medicina. Universidad Autónoma de Barcelona. 08193 Bellaterra. Barcelona.

Estas piezas se hallan frecuentemente fuera del arco dental (ectópicas) y pueden permanecer sin erupcionar como es el caso que nos ocupa o un caso que cabría destacar por su antigüedad: el de un mesiodente del cráneo de Keilor, de aproximadamente 13000 años de antigüedad (SUTTON, 1985), localizado en una posición invertida y enclavado en el centro de la bóveda palatina. También puede ser relativamente frecuente la aparición de dientes nasales. La revisión bibliográfica de dientes intranasales en población actual (SMITH *et al.*, 1979) indica que no se da una predilección por un sexo u otro, ni por la edad, ni tampoco por el lado de la nariz, pero sí parece darse una mayor frecuencia de piezas únicas y permanentes, no siendo siempre supernumerarias. Estas mismas conclusiones pueden aplicarse a las piezas ectópicas en general y también a poblaciones prehistóricas, aunque algunos autores (ATKINS *et al.*, 1986) señalan una incidencia ligeramente mayor en el sexo masculino para las piezas Supernumerarias.

En la necrópolis mallorquina de "S'Illot des Porros", se han hallado cuatro individuos con piezas dentarias supernumerarias: un individuo joven que presenta retención de los caninos mandibulares en el interior de sus alveolos; un individuo de sexo masculino y edad avanzada que conserva cinco alveolos en la región incisiva; un individuo de sexo femenino y edad madura en cuyo maxilar se hallan dos molares extras de pequeño tamaño dispuestos simétricamente en la zona vestibular entre el 2º y el 3º molar y, finalmente, el caso objeto de este estudio, un individuo que presenta tres afloraciones de esmalte en la cara inferior de la apófisis palatina del maxilar derecho (Foto 1). Se trata, pues, de dos individuos de sexo femenino, uno de sexo masculino y un individuo joven en los que están involucrados piezas permanentes.



Foto 1. Bóveda palatina del individuo IP B-24 mostrando tres afloraciones de esmalte a nivel del segundo premolar derecho.

2. DESCRIPCION

Las piezas supernumerarias ectópicas se han hallado en un cráneo procedente de la necrópolis tala-yótica de "S'Illot des Porros" en Mallorca (VI-II a.C.) (TARRADELL, 1961).

Se trata de un cráneo con la bóveda muy fragmentada pero con la región facial relativamente completa, perteneciente a un individuo adulto joven probablemente de sexo femenino. El examen macroscópico no evidencia ninguna alteración patológica.

Se conserva gran parte del maxilar excepto la región izquierda comprendida entre las piezas 25 y 28; todas las demás piezas permanecen en perfecto estado aunque se han perdido post-mortem la pieza 11 y la corona de la 24. El desgaste es ligero en todas las piezas, y prácticamente nulo en la pieza 18 lo que evidencia la juventud del individuo.

No se observa en la maxila ninguna patología oral (caries, abscesos, periodontopatías, reabsorción). El único rasgo patológico u anómalo observado es la presencia de estructuras esmaltadas en la bóveda palatina (Foto 1). El examen radiológico mostró la presencia de estructuras opacas en la bóveda palatina cerca de la raíz de C1 y P1 derechos (Foto 2). Puestas al descubierto, se observó la presencia de dos piezas dentarias supernumerarias amorfas (Foto 3). Las piezas se encuentran hundidas en el hueso palatino derecho, a 7 mm. de la sutura intermaxilar y a 4 mm. del borde óseo de P2 derecho, mostrando inicialmente expuesta a la cavidad bucal sólo una pequeña porción de corona. Presentan corona y raíz bien diferenciadas y una estructura molariforme multiradicular y multicuspidal aunque su morfología es aberrante para una y otra zona dental (Foto 4).

Además, su tamaño es muy reducido (6 mm. de longitud máxima) comparado con el de las piezas dentales normales (20 mm. en P2 de este individuo). Parece como si el crecimiento del tejido dental hubiera sido distorsionado quizás por el hecho de su posición.

Las piezas de la zona cercana a las afloraciones no están aparentemente afectadas por las piezas supernumerarias y las raíces muestran un desarrollo normal. Así pues, la erupción, la posición y la forma de las piezas dentarias ordinarias no parecen estar afectadas. Únicamente señalar que tanto M2 como M3 son tricúspides y que parece existir un fuerte desgaste interproximal entre los P4/M1 y M1/M2, mientras que las piezas anteriores están relativamente holgadas y con un espacio interproximal importante.

3. DISCUSION

Se han diagnosticado dos piezas dentarias ectópicas incluidas en la bóveda palatina y rodeadas de

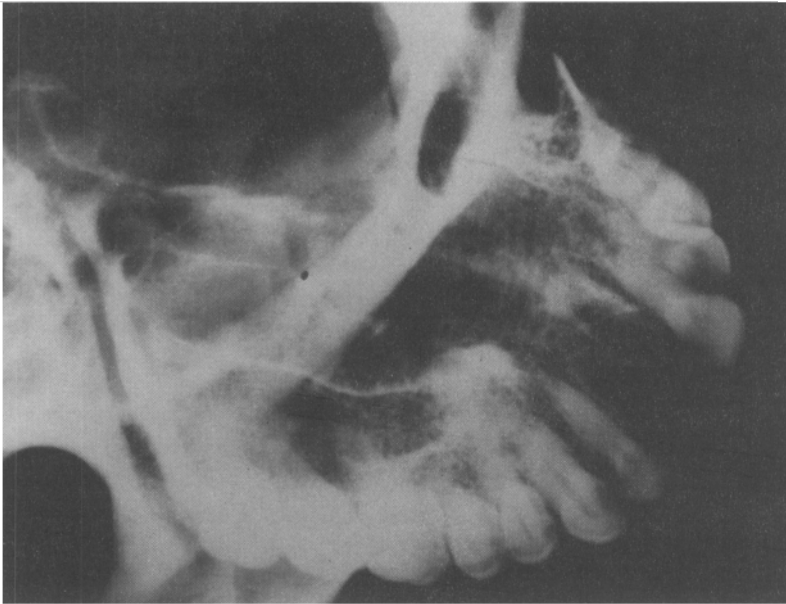

Foto 2. Imagen radiológica en la que se aprecia una condensación a nivel de la raíz del canino y premolares.

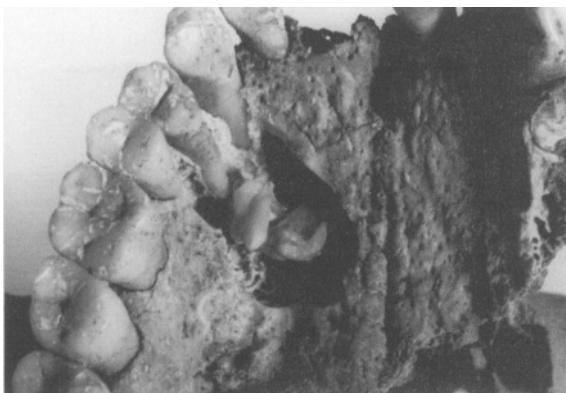

Foto 3. Posición y tamaño relativo de las piezas supernumerarias ectópicas del individuo IP B-24.




Foto 4. Detalle de las piezas supernumerarias in situ.

un lecho óseo que no dejaba al descubierto más que dos cúspides de una de las piezas y otra cúspide de una segunda pieza.

Se han encontrado diversas referencias en la literatura paleopatológica y antropológica de esta posición anómala. También parece ser relativamente frecuente en población actual la presencia de piezas supernumerarias (1%) en el maxilar (8:1 respecto a la mandíbula) e incluidas (5:1 respecto a las no incluidas) (ZEGARELLI *et al.*, 1981). Sin embargo la mayoría de referencias tanto de actuales como de restos humanos antiguos, citan principalmente inclusiones de caninos y terceros molares (BAUDOUIN, cit. JANSSENS, 1970; BRABANT, 1967; BRONDUN, 1981; KLAFFSTAD, 1977; MENARD, 1978). De hecho, en población actual, los dientes incluidos, siempre permanentes, son por orden de frecuencia: M3, M3, C1, P1 y P2, I1 y I2, C1, M1 y M2, y raramente el diente incluido es supernumerario (DECHAUME *et al.*, 1981).

En el caso que nos ocupa, se trata de piezas supernumerarias ya que se ha comprobado la existencia de todas las piezas en el hemiarco dentario derecho, y la zona que se conserva del izquierdo evidencia un desarrollo normal. La estructura de las piezas es amorfa lo cual impide su clasificación dentro de un tipo dentario determinado. En general, las piezas supernumerarias, a no ser cónicas o rudimentarias, tienden a semejarse a dientes normales; sin embargo, en el maxilar superior son más comunes las piezas rudimentarias o de tamaño o forma anómalas, mientras que en la mandíbula tienden a tener un aspecto más normal (ZEGARELLI *et al.*, 1981). En este caso, su estructura multiradicular y multicuspidal podría indicar que estamos ante piezas molariformes a pesar de que su condición de supernumerarias no permite ninguna exclusión. Su pequeño tamaño coincide con los casos más comunes que afectan al maxilar superior.

En principio, parece que la impactación de las piezas en la bóveda palatina no ha dado lugar a ningún síntoma, situación habitual en la mayoría de los casos reseñados en población actual en los que se trata normalmente de hallazgos de exploración. Las inclusiones producen a menudo complicaciones o accidentes que pueden oscilar mucho en el tiempo, sin embargo éstas parece que no se produjeron en el espécimen descrito.

En cuanto a su origen, las piezas supernumerarias proceden de mamelones supendidos de la lámina dentaria. Para algunos autores las piezas supernumerarias son de origen hereditario siendo su proceso patogénico fundamental una hiperactividad de la lámina (ZEGARELLI *et al.*, 1981) mientras que para otros (DECHAUME *et al.*, 1981) cuando se trata de piezas no asociadas a otras malformaciones, no tienen carácter hereditario.

En cuanto las inclusiones también se ignora su etiología a no ser que estén en relación con un tumor de origen dentario o disarmonías dentomaxilares acentuadas, no siendo éste el caso del individuo de Porros.

También el porqué de su crecimiento fuera de las zonas dentarias queda todavía por establecer. En el curso del desarrollo, el diente incluido debió formarse en posición anómala lo cual le impidió seguir el patrón normal de erupción (MORRIS *et al.*, 1987). Según otros autores podría tratarse de una migración de las piezas (SUTTON, 1985); en este último caso se podría argumentar que las gemas no erupcionadas, fueron desviadas lingualmente por los dientes próximos hacia la posición observada entre el canino derecho y el segundo premolar, en una zona donde hay más tejido esponjoso que permitiría su desarrollo.

A pesar de que se desconoce la causa de su desarrollo fuera de los arcos dentales, se pueden describir posibles patogenias: anomalías de desarrollo y dirección del *gubernaculum dentis*, malformación coronaria o radicular, obstáculo hallado por el diente en el curso de su evolución, trastornos generales del desarrollo, traumas, etc.

BIBLIOGRAFIA

- ALT, K.W.
1990 Nasal Teeth: Report of a Historic Case. *International Journal of Anthropology* 3, 245-249.
- ATKINS, C.O. & MOURINO, A.P.
1986 Management of a supernumerary tooth fused to a permanent maxillary central incisor. *Oral Surg. Oral Med. Oral Pathol.* 61, 146-148.
- BRABANT, H.
1967 *Palaeostomatology*. En: "Diseases in Antiquity" de D. Brothwell and A.T. Sandinson (Ed). Charles C. Thomas publ. Springfield. 538-550.
- BRONDUM, N.
1981 The jaws and teeth of a medieval population in Svendborg. *OSSA* 8, 43-52.
- CAWSON, R.A.
1970 *Essentials of dental surgery and pathology*. Ed. Edinburgh: Churchill Livingstone. 2ª ed.
- DECHAUME, M.; GRELLET, M.; LAUDERBACH, P. & PAYER, J.
1981 *Estomatología*. Toray-Masson, S.A., Barcelona.
- DONADO RODRIGUEZ, M.
1983 *Exploración y técnicas en cirugía oral*. Ed. Universidad Complutense. Madrid.
- HILLSON, S.
1986 *Teeth*. Cambridge University Press. Cambridge.
- JANSSENS, P.A.
1970 *Paleopathology: diseases and injuries of prehistoric man*. John Baker publ. Ltd. S. Royal Opera Arcade. Pall Mall London.
- JURMAIN, R.
1990 Paleoepidemiology of a Central California Prehistoric Population From CA-ALA-329: Dental Disease. *Am. J. Phys. Anthropol.* 81, 333-342.
- KLAFSTAD, J.
1977 Odontopathology of a Norwegian medieval population - a pilot study. *OSSA* 5, 34-55.
- MENARD, J.
1978 Craniologie et odontologie de mérovingiens adultes du Vexin français (suite). *Bull. et Mém. Soc. Anthropol.* Paris, t. 5, s. XVIII, 67-81.
- MENENDEZ FELIPE, J.V. & OLIVERAS MORENO, J.M.[®]
1987 Patología de los tejidos duros del diente. *Revista Española de Estomatología* 1, 35-52.
- MORRIS, A.L.; BOHANNAN, H.M. & CASULLO, D.P.
1987 *Las especialidades odontológicas en la práctica general*. Ed. Labor, S.A. Barcelona.
- ORTNER, D.J. & PUTSCHER, W.G.I.
1985 *Identification of Pathological Conditions in Human Skeletal Remains*. Smithsonian Institution Press. Washington.
- SMITH, R.A.; GORDON, N.C. & DE LUCHI, S.F.
1979 Intranasal teeth. *Oral Surgery* 47-2, 120-122.
- SUTTON, P.R.N.
1985 Tooth eruption and migration theories: Can they account for the presence of a 13,000-year-old mesiodens in the vault of the palate?. *Oral Surgery* 59, 252-255.
- TARRADELL, M.
1961 La necrópolis de "Son Real" y la "Illa dels Porros". *Excavaciones Arqueológicas en España*, 24.
- ZEGARELLI, E.V.; KUTSCHER, A.H. & HYMAN, G.A.
1981 *Diagnóstico en patología oral*. Salvat Ed. Barcelona.