

El láser CO₂ y sus aplicaciones en oftalmología veterinaria

CO₂ laser and its use in veterinary ophthalmology

I. Torrubia,¹ N. Marvá,¹ P. Espuch²

¹Clínica Veterinaria Juan de Herrera, C/Juan de Herrera, 20, 03004 Alicante
www.oftalmologiaveterinaria.org

²Clínica Veterinaria Santa Olalla, C/Cruz del Sur, 55, 03006 Alicante

Resumen

El LASER (Light Amplification by Stimulated Emission of Radiation) es una fuente de energía descubierta a finales de los años 50 que se emplea en multitud de campos y que ha evolucionado constantemente desde entonces, obteniéndose multitud de tipos de láser en función de la longitud de onda con la que se trabaje. Este gran avance no puede dejar de tener sus aplicaciones en la medicina. Este artículo hace una referencia básica sobre los diferentes tipos de láser y sus características, tratando más en concreto el láser CO₂, que trabaja en una longitud de onda de 10,600 nm dentro del espectro no visible, y sus aplicaciones en oftalmología veterinaria, así como nuestra experiencia clínica.



Palabras clave: Láser, CO₂, oftalmología.

Keywords: Laser, CO₂, ophthalmology.

Clin. Vet. Peq. Anim., 2012, 32 (3): 145-156

Introducción

El láser (Light Amplification by Stimulated Emission of Radiation) es una fuente de energía que se emplea en multitud de campos y que ha evolucionado constantemente, obteniéndose multitud de tipos de láser en función de la longitud de onda con la que se trabaje.¹ El objetivo de este artículo es ver las aplicaciones del láser CO₂ en el campo de la oftalmología veterinaria mediante nuestra experiencia clínica.

Teoría básica

El láser es una radiación electromagnética que, a diferencia de la radiaciones mecánicas (sonidos), no necesita un medio para transmitirse, ya que puede viajar en el vacío.

En 1916, fue Albert Einstein el que estableció los fundamentos para los láseres empleando la Ley de radiación de Max Plank, basada en los conceptos de emisión espontánea e inducida de radiación.

En 1960 funcionó el primer láser, que fue construido por Theodore H. Maiman y consistía en un cristal cilíndrico de rubí de un centímetro aproximado de diámetro, rodeado de una lámpara espiral intermitente. Los extremos de la barra de rubí habían sido cubiertos con el fin de que actuasen como espejos, condición necesaria para la oscilación del láser. Cuando el cristal recibía ráfagas de luz de unas millonésimas de segundo de duración, producía breves pulsaciones de luz láser.

En el año 1969 se encontró la primera utilidad industrial para las soldaduras de los segmentos de chapas en los vehículos, y a partir de ahí se patentaron nuevos usos para el láser.¹

El producto del láser es luz que está compuesta por paquetes de energía, conocidos como fotones y que, a diferencia de la luz producida por una bombilla incandescente, es intensa, monocromática y coherente.

Entendemos por coherente que todos los fotones tienen la misma amplitud, velocidad y longitud de onda. Esta propiedad de coherencia es la que permite al láser mantener la colimación en grandes distancias y no disminuir su potencia con la distancia.²

El láser se produce mediante la aplicación de una energía externa sobre un medio láser (gas, líquido o sólido) que está contenido en una cavidad. En el caso del láser CO₂ el medio es un gas dentro de un tubo de vidrio, con espejos en ambos extremos; uno de ellos es semitransparente para que salgan los rayos, y la energía externa llega mediante una descarga eléctrica, que en este caso se emite a una longitud de onda de 10.600 nm., lo que lo sitúa en el espectro invisible.

La **potencia** de los equipo láser se mide en vatios o watts (W). Un vatio, que es la unidad de potencia del sistema internacional de unidades, equivale a un julio por segundo ($W = 1 \text{ J/sec}$). La dosis de energía entregada en un área es lo que se conoce como **densidad**

* Contacto: ignaciotorrubia@gmail.com



de energía y se mide en julios/cm²; y la cantidad de energía entregada en un área por unidad de tiempo es conocida como **densidad de potencia o densidad de potencia radiada**, que se expresa en watts/cm².

Los rayos que emiten los láseres son circulares y su potencia es diferente a lo largo de su diámetro. Evidentemente, la mayor potencia recae sobre el centro y disminuye exponencialmente cuando nos acercamos al exterior del círculo. Llamamos radio efectivo al radio donde se concentra el 86% de la potencia total del rayo.

Si aumentamos la potencia de salida del equipo, aumentamos la densidad de potencia radiada de manera lineal; eso significa que si doblamos la potencia de salida tenemos el doble de la densidad de potencia radiada, pero si lo que cambiamos es el diámetro del rayo, no vamos a cambiar de manera lineal su potencia sino de manera exponencial y con un factor de aproximadamente 25 veces cuando comparamos diámetros efectivos de 1,4 mm a 0,3 mm³. Esto lo tenemos que tener muy presente cuando trabajemos con los equipos de láser CO₂, ya que variando el diámetro del rayo de 0,8 mm a 0,4 mm estamos multiplicando por 2 la densidad de potencia radiada, lo mismo que va a ocurrir si lo variamos de 0,4 mm a 0,3 mm.

Entre los equipos de láser CO₂ encontramos que hay fraccionados y ablativos; estos últimos son los que se suelen utilizar en veterinaria (Fig. 1) y la mayoría permiten trabajar en 9 modos, ya que hay 3 modos de producir la energía (Continua, Pulsada y Superpulsada), teniendo cada uno 3 modos de aplicarla sobre los tejidos (Continua, Pulsos simples o repetidos).

Nosotros lo utilizamos habitualmente de manera Continua (CW) y con exposición continua, de manera Pulsada (P) con disparos únicos o repetitivos y de manera SuperPulsada (SP) y exposición continua.

En el **modo Continuo** y aplicado de **forma continua** seleccionamos la potencia y mientras mantenemos el pedal pulsado se está emitiendo el rayo láser. En el **modo Pulsado con pulsos simples**, seleccionamos la potencia y la duración del disparo, y cada vez que

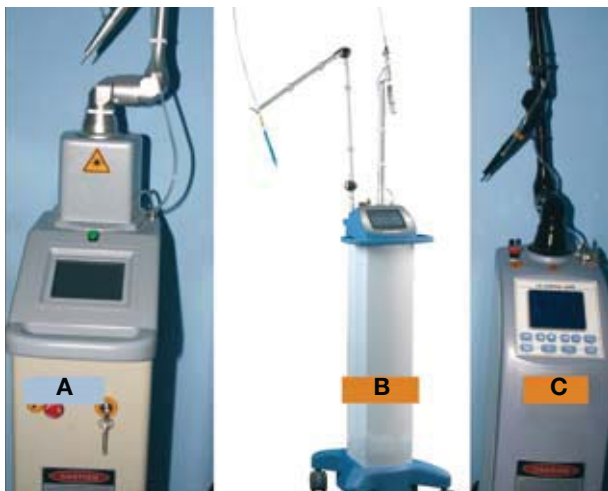


Figura 1. Diferentes equipos de láser CO₂ utilizados en la clínica. A: Expert (distribuido por Scil Veterinaria), B: Aesculight, que tiene la particularidad del brazo flexible y mango autoclinable (distribuido por Distrivet Troy) y C: Miran (distribuido por BBraun).

pulsamos el pedal se emite un rayo de la duración seleccionada.

En el P también podemos repetir esos disparos, que es lo que se conoce como *Pulsed Wave Mode (PW)* o *chop wave mode*, para lo cual elegimos además el tiempo que transcurre entre cada disparo, y mientras mantenemos el pedal pulsado se están produciendo esos disparos.

Y por último tenemos el **modo SuperPulsado**, en el que se producen unos disparos de un tiempo extremadamente corto con unos picos de potencia mayores que los que se producen en CW a la misma potencia, y entre los cuales transcurre un tiempo en el que no hay emisión de rayos. Este tiempo está optimizado para permitir que haya un enfriamiento del tejido entre pulsos⁴ y así mejorar la calidad de la cicatrización.⁵ A diferencia del CW y del pulsado, en los que la potencia pasa de 0 a 100 **instantáneamente** y disminuye de la **misma manera**, en este modo hay una subida y una disminución gradual de la potencia. En esta modalidad seleccionamos la potencia y la frecuencia, que es la cantidad de veces por segundo que se repite una onda, que varía habitualmente entre 150 y 350 Hz. Recordemos que el Hz es la unidad de frecuencia del Sistema Internacional de Unidades y 1 Hz equivale a un ciclo por segundo, lo que en este equipo sería un disparo por segundo.

Láser CO₂: cómo actúa y ventajas frente al escalpelo

La longitud de onda a la que emite el láser CO₂ es 10.600 nm, la cual es fuertemente absorbida por el agua, de modo que actúa calentando rápidamente el agua intra y extracelular hasta producir su vaporización, momento en que provoca la rotura de las membranas celulares.

Cuando este láser actúa sobre un tejido como la piel, al vaporizar el sitio de impacto produce un cráter, y el tejido celular y conectivo deshidratado se elimina en la columna de humo junto con el vapor de agua. Cerca del sitio de impacto encontramos una zona de necrosis, coagulación celular e hipertermia. Esta zona es muy pequeña (0,01-2 mm), y en el área junto a la misma se produce un edema sin alteración celular que se resuelve a las 72 horas.

El láser CO₂ produce un mínimo de daño en las zonas cercanas, ya que es muy preciso y tiene muy poca dispersión, eliminándose el calor que causa en un 99,2% en la columna de humo. Pero esto último también tiene una desventaja, dado que al no producir suficiente calentamiento colateral, no provoca la coagulación de vasos mayores de 0,6 mm de diámetro.³

El láser CO₂, como el de Erbium:Yag (2.940 nm), es un tipo de láser **WYSIWYG**, "What you see is what you get" (Lo

Las ventajas de utilizar el láser CO₂ en determinadas cirugías oculares son: una cirugía sin sangrado, mínima inflamación y menor dolor postquirúrgico

que ves es lo que obtienes); su ventaja es que no lesionamos los tejidos vecinos cuando deja de actuar, además de que vemos el daño que producimos. En cambio, los láser **WYDSCHY**, “*What you don’t see can hurt you*” (Lo que no ves puede dañarte), entre los que están los láseres de diodo (600-900 nm) y el Nd:Yag (1.064 nm), afectan a zonas de hasta unos 10 mm por debajo de la zonas de impacto,⁶ con lo que nos podemos encontrar con el resultado de ablaciones más grandes y tardías (días o semanas) de las que queríamos conseguir.)

El láser de diodo con una longitud de onda de 810 nm es un láser tipo **WYDSCHY** y se emplea en oftalmología veterinaria para las retinopexias, ciclodestrucciones (tipo de cirugía que se utiliza en los glaucomas para disminuir la producción de humor acuoso), destrucciones de quistes de iris pigmentados y tumores uveales pigmentados, dada la gran afinidad que presenta la melanina con este tipo de longitud de onda.

Desde su presentación por Sterling Baker en 1984, cada día se extiende más el uso del láser de CO₂ como instrumento de corte debido a sus ventajas sobre las técnicas convencionales, demostradas hace tiempo en veterinaria.^{7,8} Es el láser de elección en medicina humana para las incisiones precisas y exéresis mediante vaporización desde 1985.⁹

Entre estas ventajas encontramos que al sellar vasos con un calibre de hasta 0,6 mm podemos realizar una cirugía sin sangrado, con menos edema post-quirúrgico (ya que sella también vasos linfáticos y se reducen los factores quimiotácticos secundarios que inician la respuesta inflamatoria), y existe menor dolor post-quirúrgico al sellar los nociceptores primarios, mientras que los secundarios no son estimulados.¹⁰

También observamos que se hacen incisiones más precisas, finas y limpias, lo que conlleva un mejor manejo de los planos anatómicos. Además, está demostrado que esteriliza el tejido sobre el que actúa frente a virus y bacterias.¹¹

Hasta ahora hemos visto que el láser CO₂ lo podemos utilizar para cortar o para destruir tejidos con un mínimo daño en las zonas vecinas. Para realizar incisiones que vamos a suturar debemos utilizarlo en modo SP, ya que el tiempo de relajación térmica del tejido es mayor que el tiempo que está trabajando.¹² Para destruir o vaporizar un tejido (ablación) usaremos el modo P o continuo, y este último también lo emplearemos cuando queramos realizar incisiones que no se van a suturar posteriormente, con un máximo poder de coagulación.

Existe otra manera de utilizarlo que es la que denominamos como **manera desenfocada**: esta forma se obtiene alejando el rayo del sitio de impacto, lo que provoca un incremento del *spot size* y disminuye la densidad de la potencia radiada. Causa un mayor efecto de coagulación dentro de los tejidos, dado que hay un aumento de calor al incrementarse la dispersión del rayo y sus efectos térmicos, pero se atenúa rápidamente.⁶ Esta es la manera que empleamos en una citorreducción posterior a una exéresis de una neoplasia y que utilizamos en veterinaria, como por ejemplo tras resección de

un mastocitoma límbico en un caballo.¹³ Así pasamos de tener un láser **WYSIWYG** a uno **WYDSCHY**, con lo que tenemos que tener cuidado, dado que causa coagulación y necrosis térmica.

Con esto vemos que si lo empleamos de forma errónea podemos tener **desventajas sobre la técnica convencional en lugar de ventajas**; pero hay **otras precauciones** que debemos de tener en cuenta para no dañarnos ni dañar al personal que trabaja en el quirófano:

- Una es el uso de gafas protectoras, ya que puede provocar lesiones oculares mientras se trabaja con este tipo de láser (normalmente son suministradas por el fabricante del equipo). Aunque por el tipo de longitud de onda cualquier cristal es útil, a diferencia del láser diodo, en el campo de la oftalmología trabajamos bajo microscopio quirúrgico, con lo que estamos interponiendo cristales entre el rayo y nuestros ojos.

- Otra precaución que debemos tener es evitar la inhalación de la columna de humo porque produce náuseas, vómitos, dolor de cabeza, irritaciones de vías respiratorias y depositarse en los alvéolos,¹⁴ con el consiguiente poder mutagénico, al igual que el encontrado cuando usamos electrocauterio.¹⁵ La inhalación de las partículas contenidas en la columna de humo, producidas en la vaporización de los tejidos mediante el láser CO₂, no se evita con las mascarillas de cirugía convencionales¹⁴ y sí con el uso de evacuadores de humo,¹⁵ por lo que se recomienda el uso de evacuadores del tipo Buffalo Plume Safe 604 o similares,¹⁶ ya que no todos los modelos son aceptables.¹⁷ Además, se recomienda el uso de mascarillas especiales como las de 3M-9914. (Fig. 2)



Figura 2. Aspirador de humos, mascarilla con filtro y gafas protectoras.

Aplicaciones del láser CO2 en oftalmología veterinaria

Entropion

El láser CO2 lo podemos utilizar en la cirugía de entropion de dos maneras: como instrumento de corte, para posteriormente unir los bordes mediante puntos de sutura; o emplearlo sin dar cortes, buscando la contracción de dicho párpado hacia fuera.

1. Láser CO2 utilizado como elemento de corte

Como elemento de corte lo utilizamos en sustitución del escalpelo en la técnica de Holtz- Celsus¹⁸ con o sin resección de parte del músculo orbicular; o la de Stades para el entropión-triquiasis (Shar-Pei adulto).¹⁹ Lo utilizamos en el modo SP con los parámetros de potencia en 15 watts, frecuencia en 150 - 250 Hz y un *spot size* de 0,4 mm.

Las ventajas que tenemos al utilizar el láser CO2 son que podemos realizar un corte muy preciso, sin sangrado y sin tener que tensar dicho párpado; que podemos hacer una disección del tejido subcutáneo y del músculo orbicular precisa y sin sangrado; y que, además, tenemos los beneficios añadidos de la menor inflamación y dolor post-quirúrgico.

Dichas ventajas han sido demostradas en la cirugía oculoplástica humana desde hace mucho tiempo,²⁰⁻²² con unas cicatrizaciones similares a las encontradas en otras partes de organismo,²¹ mejorándose la hemostasia intraoperatoria, disminuyendo el tiempo de cirugía y mejorando la apariencia en el posoperatorio inmediato.²² El láser CO2 es un equipo de gran ayuda, que debe ser incorporado en el armamento disponible en las manos de los cirujanos oculoplásticos.²³

Con dicha técnica debemos dejar realizados los puntos de sutura con nylon 4/0 ó 5/0 más tiempo del habitual, ya que está demostrado mediante estudios en el corte de la piel por láser CO2 que se retrasa la curación de la dermis y la reepitelización.^{5, 24, 25}

2. Utilización del láser CO2 por si solo para la resolución de entropion

En esta modalidad debemos conocer que el objetivo que queremos conseguir está producido por la contracción del colágeno^{3,5,24} y que no sirve para todos los grados de entropion. Si es un entropion ligero o un animal joven tipo Shar-Pei va a funcionar mejor que si lo intentamos aplicar en un entropion del párpado superior de un Cocker que además tiene ptosis palpebral o triquiasis (Fig. 3), que son pestañas o pelos bien implantados (nacen en un sitio correcto) pero mal dirigidos, que producen irritación y lesiones en la córnea.

En el caso de los animales jóvenes de raza Shar-Pei y similares realizamos dicha cirugía con láser CO2 cuando empiezan con los problemas oculares, sea cual sea su edad y siempre y cuando no sea un entropion exagerado, y en sustitución de la técnica de Lenarduzzi.⁶ Esta última, que aunque sigue funcionando bien ya no utilizamos, consiste en dar unos puntos de sutura o grapas (Fig. 4) con el fin de evertir el borde palpebral hacia el exterior, evitando los graves problemas que se producen al frotar las pestañas y los pelos sobre la córnea, y



Figura 3. Entropion con triquiasis en un Cocker.

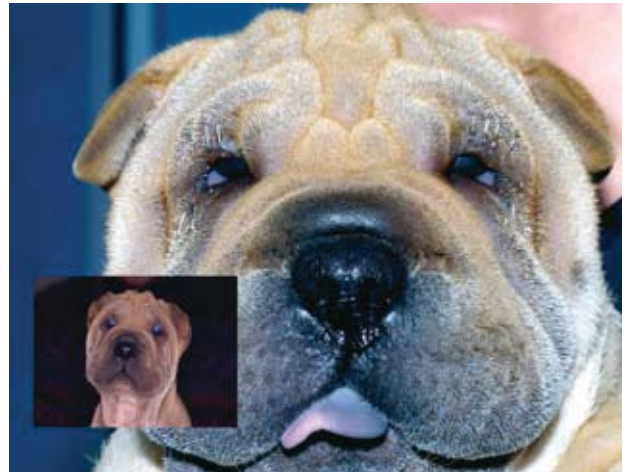

Figura 4. Cachorro de Shar-Pei con entropion al que se le han colocado grapas para evitar que los pelos lesionen la córnea.

consiguiendo la retención de los pliegues mientras los animales completan su crecimiento. Dicha técnica la utilizamos solo para evitar problemas mientras son jóvenes y no sustituye a las técnicas sangrantes que hacemos cuando son adultos (5 meses), pero con la retención de dichos pliegues es posible que evitemos en alguno de ellos la cirugía sangrante. La colocación de los puntos o grapas la realizamos con una ligera sedación con medetomidina (Dexdomitor - Esteve Veterinaria Barcelona) más petidina (Dolantina - Kern Pharma - Terrassa) por vía intramuscular y se dejan hasta que se observa que ya no hacen su efecto (no hay un pliegue dentro de dicha grapa); normalmente se dejan entre 1 y 2 meses; y con dicha técnica hay algunos animales que necesitan llevar el collar isabelino al menos durante los primeros días para evitar que se quiten las suturas o grapas.

Los beneficios que encontramos con el láser CO2 con respecto a la Lenarduzzi es que no tienen dolor, no necesitan llevar collar isabelino y, el más importante de todos, que evitamos en un mayor porcentaje las cirugías cuando son adultos que con la técnica de Lenarduzzi.

Los parámetros que empleamos son en el CW con una potencia de 2 watts y un *spot size* de 0,4 mm; realizamos

cortes profundos en forma de X que empezamos a 1-2 mm del borde palpebral (los cortes afectan a espesor de la piel y la placa tarsal), y también damos unos puntos de láser cerca del borde palpebral y entre los huecos que nos dejan las X (Fig. 5). Los cortes no deben realizarse sobre el espesor total, ya que si se realizan conseguiremos que se produzca una relajación de la piel que cubre la placa tarsal impidiendo el objetivo que buscamos;⁷ a medida que nos acercamos más al borde libre actúa mejor, tal y como ocurre con las técnicas convencionales de cirugía de entropión más sencillas como la Hotz -Celsus¹⁸ y las más complicadas.²⁸

Al realizar los cortes observamos como se evierte el borde palpebral, recordemos que estamos trabajando con un láser de tipo WYSIWYO, y si no conseguimos los efectos deseados debemos realizar cortes sobre otras zonas y no profundizar sobre el mismo corte.²⁹

Una vez terminada la aplicación de láser limpiamos la zona con una gasa y suero fisiológico con el fin de remover los productos de desecho y enfriar los tejidos para favorecer la rapidez y la calidad de la cicatrización;⁵ si dejamos el carbón como producto de desecho, actuará como cuerpo extraño, produciendo un potencial incremento de la inflamación.³ Como tratamiento médico posoperatorio se puede aplicar una crema de vaselina o parafina y advertimos a los propietarios que se van a formar costras que se caerán al cabo de unos días y que encontrarán zonas despigmentadas que tenderán a tener el mismo color que hay alrededor del área vaporizada por el láser, aunque a veces pueden quedar pequeñas despigmentaciones (Fig. 6).²⁹

Esta misma técnica también la hemos realizado en cirugías en animales de raza Cocker y Bulldog mayores de un año, con unos resultados óptimos, así como en entropion y triquiasis en félidos con resultados excelentes (Fig. 7).

En nuestra opinión es una técnica de primera elección, conociendo sus limitaciones en un entropion de grado medio o ligero, y siempre teniendo la oportunidad, en

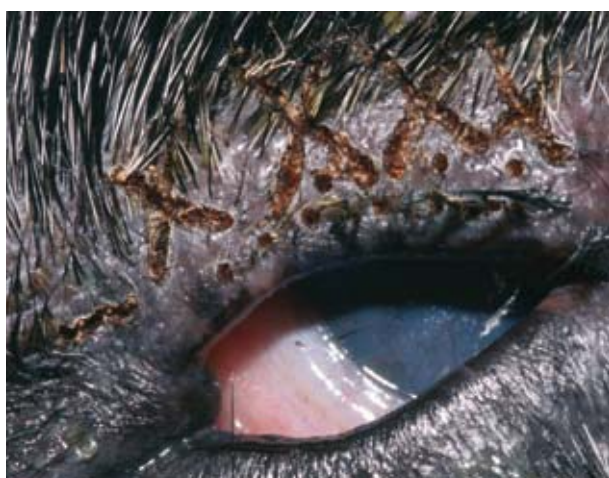

Figura 5. Imagen de las X y puntos que se realizan con el láser para la corrección del entropion.

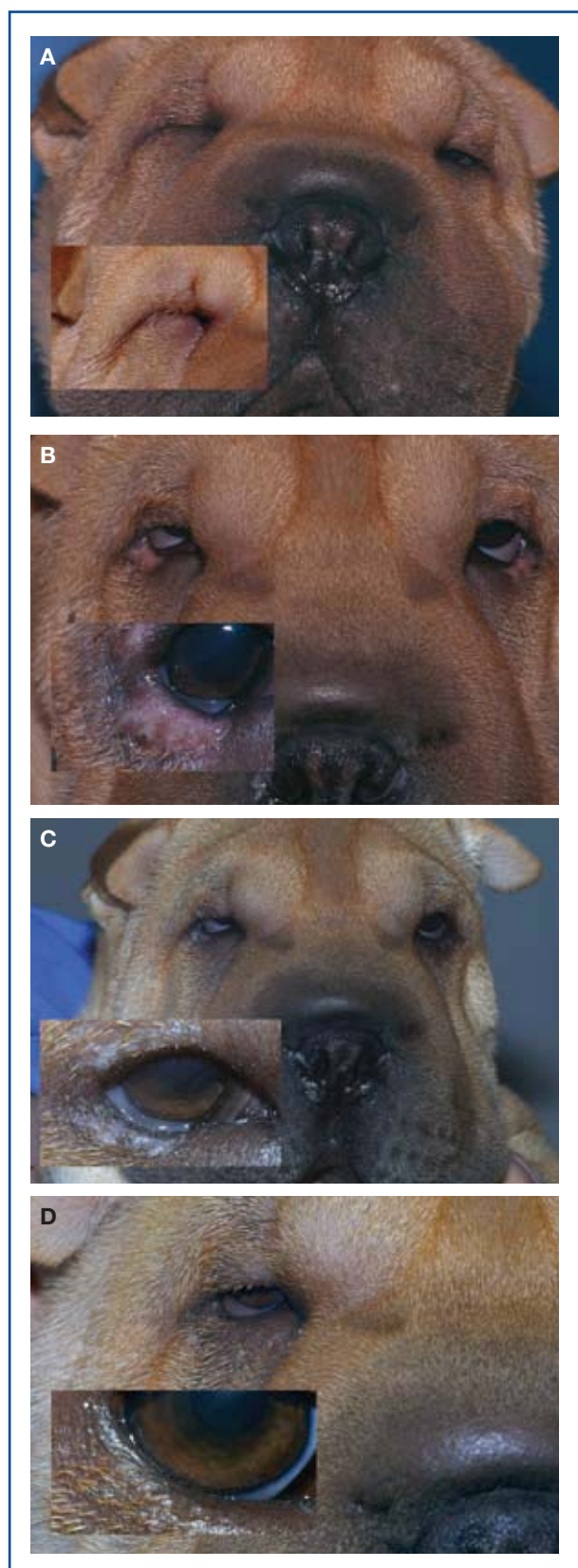


Figura 6. A: Imagen de un cachorro de Shar Pei con entropion. B: A los 4 días de aplicación del láser. C: A los 12 días de aplicación del láser. D: A los 30 días de aplicación del láser.

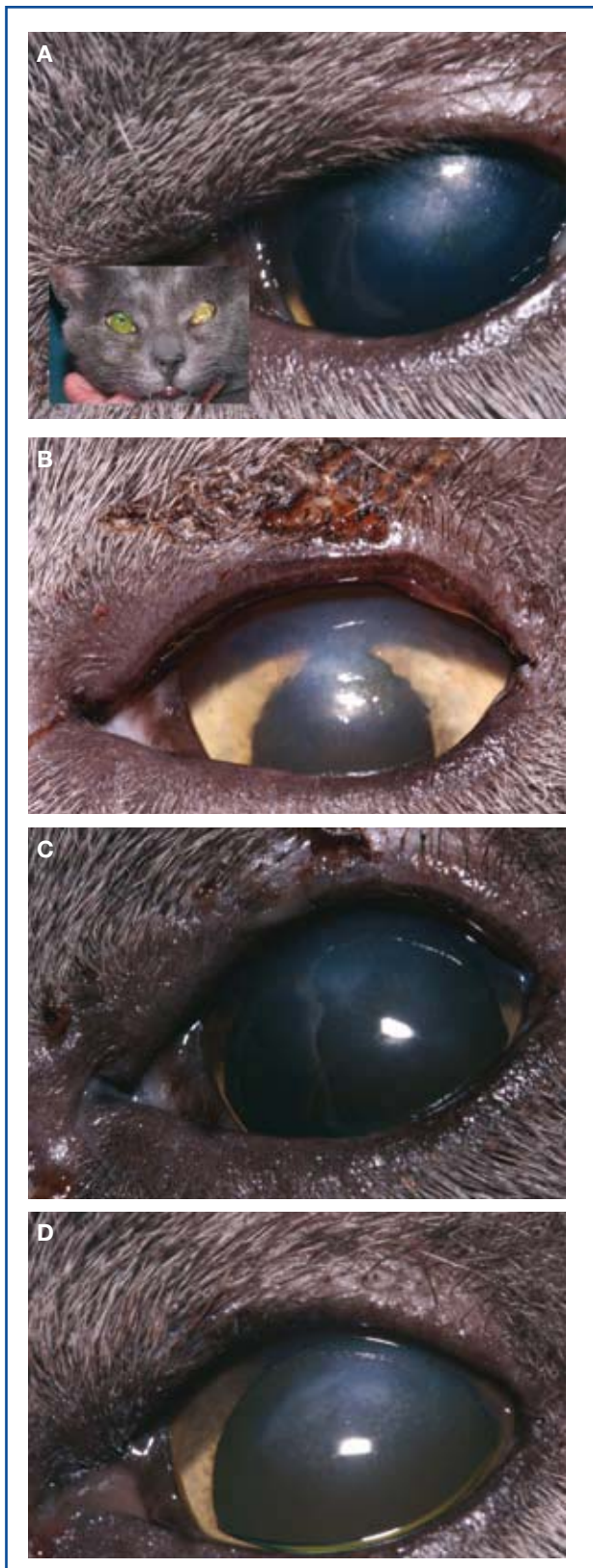

Figura 7. A: Imagen de un félido con entropion y triquiasis, que había sido operado previamente de entropion con técnica convencional. B: Día que se aplicó el láser C: A los 9 días de la aplicación del láser D: A los 2 meses y medio de la aplicación del láser.

el caso que la técnica no funcione correctamente (es decir, que siga estando presente cierto grado del entropion), de poder realizar nuevas cirugías láser o una cirugía sangrante asistida o no con láser CO₂.

Existe otra variante de esta técnica descrita por Berger y Eeg³⁰ que consiste en realizar los cortes paralelos o líneas de puntos paralelos entre sí y perpendiculares al borde palpebral; nosotros la hemos realizado, encontrando unos resultados menos óptimos que aplicando la forma de X.

Distiquiasis y pelos o cilios ectópicos

Habitualmente se han definido la distiquiasis como pelos que nacen en las glándulas de Meibomio y que emergen por sus aperturas, dirigiéndose o no hacia la córnea y aunque es habitual verlas en perros, son muy raras en gatos.³¹ Los pelos o cilios ectópicos son iguales pero emergen por la conjuntiva palpebral, siendo más pequeños en tamaño.

La causa en los animales jóvenes se ha atribuido a la mala diferenciación embrionaria de la glándula de Meibomio,³²⁻³⁴ y en animales adultos parece ser que surge de forma secundaria a una inflamación crónica de dichas glándulas, y que ésta produciría una metaplasia de las glándulas transformándose en folículos pilosos.^{32,34} Aunque existen estudios posteriores^{5,37} donde se demuestra que estos pelos no se originan en las glándulas de Meibomio sino de bulbos de folículos pilosos mal posicionados y que utilizan los conductos de las glándulas de Meibomio para su salida.^{38, 39}

Las alteraciones y molestias que producen las distiquiasis se han subestimado, y si bien se pensaba que dependía de la dirección que tenían, si se dirigen hacia fuera apenas suelen ocasionar alteraciones y si por el contrario se dirigen hacia la córnea pueden causar epifora por irritación del trigémino,⁴⁰ y en raras ocasiones lesiones de córnea como úlceras o erosiones (Fig. 8). A medida que los animales se hacen adultos pasan a molestar más y a producir más lesiones sobre la córnea, ya que hay un cambio en la

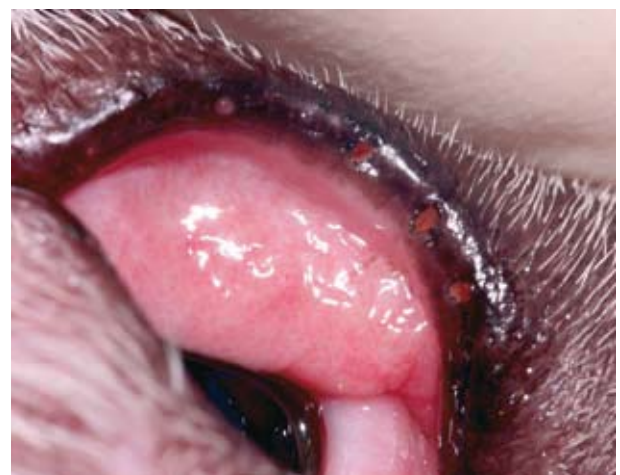

Figura 8. Imagen post-láser inmediato aplicado en un perro para la distiquiasis.

cantidad y calidad de la lágrima, teniendo una peor lubricación. Si bien se pensaba que había que dejarlas si no producían molestias, hay un estudio que recomienda quitarlas de forma preventiva para proteger la córnea de esos pelos anormales en razas como Shih-Tzu y Pequinés.⁴¹

Por el contrario, los pelos ectópicos sí que producen molestias importantes como epífora, blefaroespasma, eritema crónico conjuntival y úlceras que no cicatrizan con o sin neovascularización corneal.^{34,42,43} Las úlceras pueden tener la apariencia de úlcera recidivante, como la del Boxer, introduciéndose la fluoresceína por debajo de los bordes.⁴⁴

El diagnóstico del cilio ectópico es difícil y requiere un sistema de iluminación y magnificación (15 X) como el que tenemos en la lámpara de hendidura. Muchas veces no los vemos hasta que no los entramos en el quirófano, pero sospechamos que los tienen porque aparecen en jóvenes adultos (1-3 años), por el tipo de úlceras que producen y por la situación donde están, ya que suele encontrarse en el párpado superior, a las 12 horas.⁴⁵

Los resultados que encontramos de la utilización del láser CO₂ para eliminación de la distiquiasis son similares, en cuanto a recidivas, a los señalados con las técnicas de criocirugía y termocirugía, pero sin los riesgos de aparición de úlceras corneales, despigmentaciones extensas, daños mayores a los esperados, por exceso de temperatura, y con el beneficio añadido del menor dolor post-quirúrgico. Respecto a la técnica con criocirugía, que es una técnica muy popular, no tenemos efectos indeseables como la inflamación en sitio de aplicación, que llega hasta impedir el parpadeo, y las despigmentaciones.⁴²

El fin de todas las cirugías es eliminar o destruir la glándula o el folículo piloso de donde nacen estos pelos aberrantes (Fig. 9 A). Con el láser CO₂ hay dos técnicas que podemos emplear, una realizando los disparos a la **apertura de glándula de Meibomio** (Fig. 8) y la otra realizando los disparos **a través la conjuntiva palpebral**. Personalmente hemos encontrado menos recidivas (Fig. 9 B) con esta última técnica, y pensamos que puede ser por no haber profundizado lo suficiente al aplicar el láser sobre la salida de la glándula de Meibomio, o por una destrucción más selectiva de la glándula de Meibomio o del folículo piloso del que nacen. Normalmente ésta y todas las cirugías oftálmicas que realizamos con el láser CO₂ las hacemos bajo el microscopio quirúrgico, lo que conlleva una visión de mejor detalle de la zona a intervenir. (Fig. 9)

Para las distiquiasis, habitualmente no utilizamos las pinzas de chalazión a no ser que hagamos los disparos hacia la conjuntiva palpebral; sí que las utilizamos siempre en cilios ectópicos, para tensar la zona y tener una mejor visualización de la misma.

Los parámetros que empleamos son en el modo P con una potencia de 5 watts, un tipo de disparo de 200 mseg y un *spot size* de 0,2 mm; normalmente realizamos unos 5 disparos en total, aunque en caso de dudas, si realizamos la técnica desde el interior, pode-

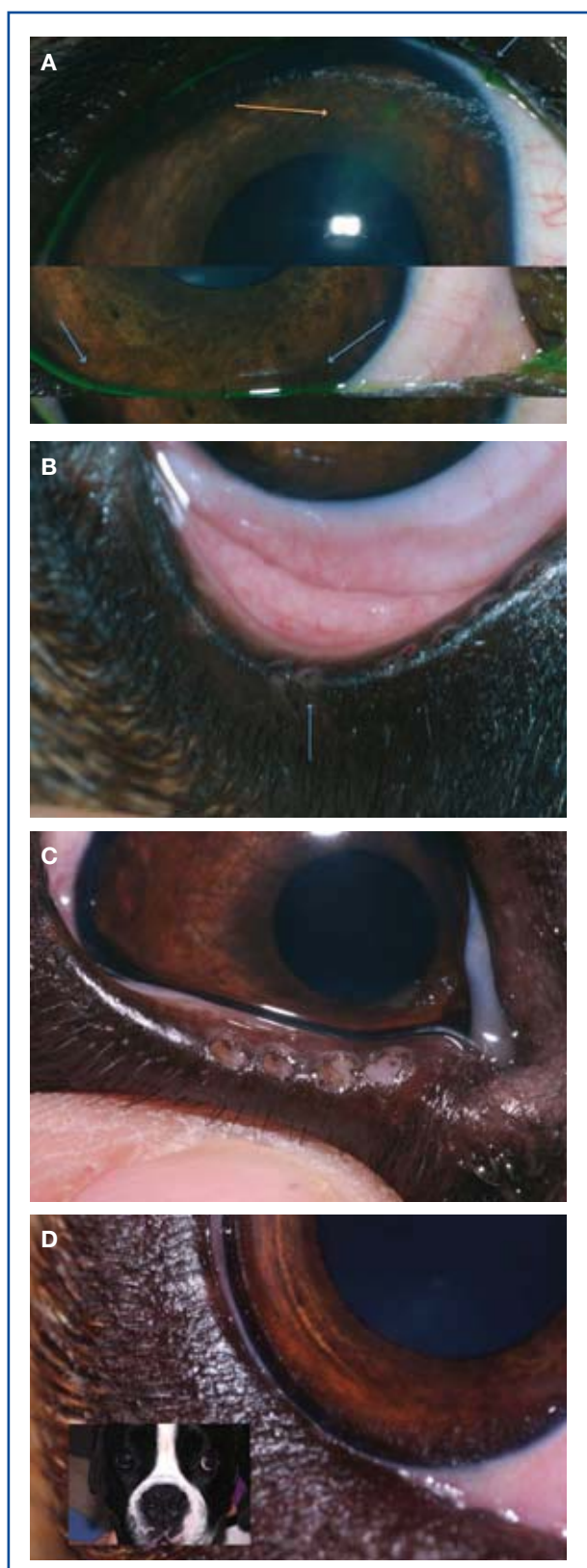

Figura 9. A: Imagen de un perro con distiquiasis (flechas azules) que le produce una erosión corneal (flecha naranja). B: una recidiva, se ven los pelos saliendo del mismo lugar donde se le aplicó el láser (flecha azul). C: Se observan los agujeros creados por el láser. D: A los 3 meses de la reintervención.

mos efectuar más disparos sin riesgos añadidos.

La gran diferencia que hemos encontrado con el uso del láser CO2 en la cirugía de los cilios ectópicos frente a la técnica de extirpación convencional con escalpelo⁴³ o la realizada con el punch de biopsia de 2-3 mm,⁴⁶ es en la rapidez de la cirugía (5-6 segundos en la cirugía de un cilio ectópico), lo que conlleva una disminución del riesgo anestésico, ya que se realizan habitualmente con una ligera sedación y anestesia tópica, el confort post-quirúrgico que tienen los animales operados es mayor (ya que al sellar las terminaciones nerviosas de menos de 0,7 mm no hay dolor post-operatorio) y hay una menor inflamación y un nulo sangrado al sellar los capilares sanguíneos y linfáticos de menos de 0,7 mm. (Fig. 10)

Neoplasias palpebrales

Tenemos dos formas de utilizar el láser CO2 en las neoplasias palpebrales, una sería utilizarlo como elemento de corte para su posterior sutura de los bordes palpebrales y la otra sería vaporizando (ablación) la neoplasia.

Normalmente realizamos la **ablación sin sutura** en aquellas neoplasias pequeñas de animales mayores y que no queremos hacer una anestesia general o sedación profunda y sospechamos que es un adenoma de glándula Meibomio o una neoplasia benigna, éstas son más frecuentes (73,3%) que las malignas (26,7%).⁴⁷ Si la neoplasia es lo suficientemente grande realizamos un corte de la misma para realizar su estudio histopatológico, y con el resto realizamos cirugía ablativa para terminar de limpiar todo el tejido carbonizado mediante irrigación de ringer lactato y ayuda de bastones de oídos. En este caso no realizaremos sutura, dejando que se rellene el defecto por tejido cicatricial.

En estos casos, realizar la cirugía bajo el microscopio óptico es una ayuda fundamental, ya que podemos desarrollar una cirugía con una precisión mucho mayor, siendo más fácil evitar recidivas. Utilizamos el equipo en CW, con una potencia de 2 W y vamos realizando disparos hasta que observamos que ya lo hemos eliminado completamente (Fig.11).

Habitualmente se ha realizado la cirugía mediante criocirugía, excisión del espesor completo con la técnica de pentágono o plastias palpebrales.^{43,48,49} Los resultados que hemos encontrado son excelentes sin haber identificado lesiones sobre la córnea en los animales operados ni recidivas, y con una buena apariencia estética tras la cirugía, tal y como han descrito otros autores^{50,51} y con un confort posoperatorio de los pacientes que no encontramos en la cirugía convencional frente a la criocirugía, que produce más molestias, inflamación y daños en los tejidos limítrofes con la consiguiente despigmentación.^{48,52}

En humana se ha descrito la vaporización de diferentes tipos de tumores palpebrales, (entre los que se encuentran los siringomas, cuya cirugía convencional es complicada por el crecimiento difuso que tienen estos tumores de naturaleza epitelial), encontrando que dicha técnica es segura y efectiva para ese tipo de

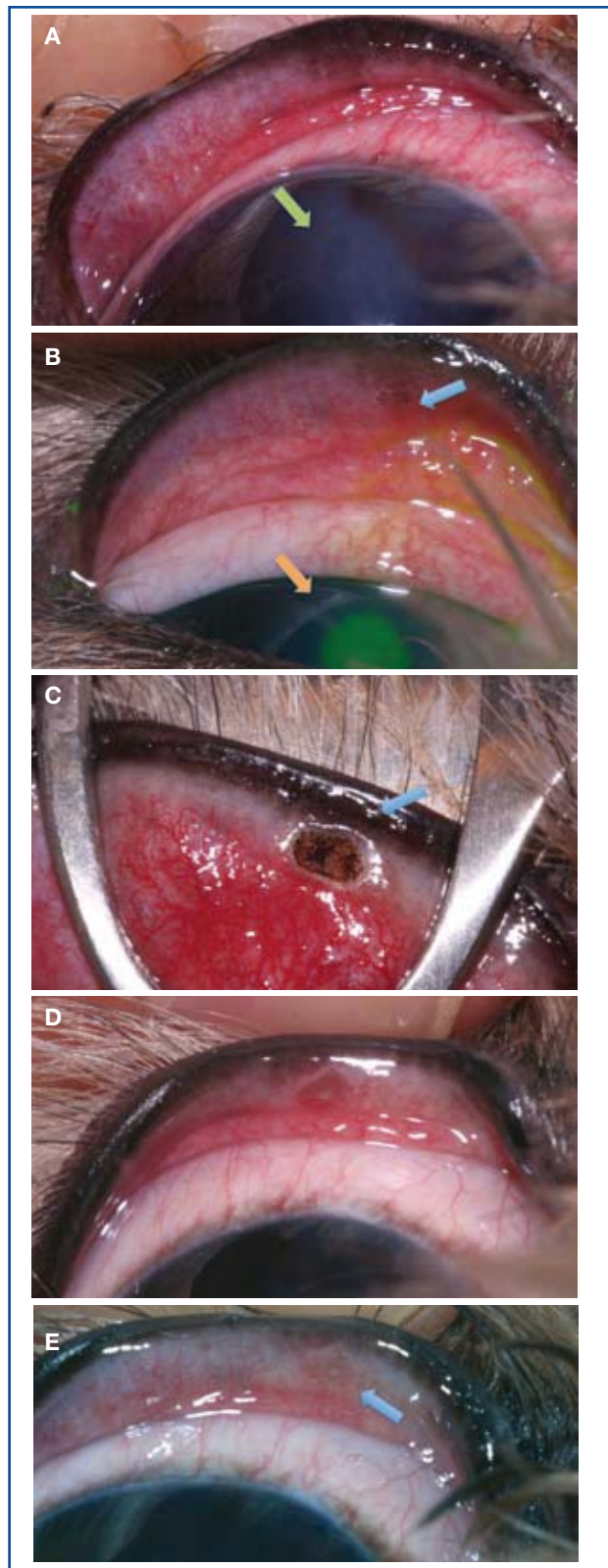


Figura 10. A: Úlcera lineal producida por un cilio ectópico. B: Se observa que se tiñe más que la úlcera real (típico de la úlceras distróficas) (flecha naranja) y se observa el cilio ectópico (flecha azul). C: Imagen tras la vaporización con ayuda de una pinza de chalazión. D: A los 7 de aplicación del láser. E: A los 30 días de aplicación del láser.

tumores;⁵³ también hay referencias de medicina humana en la vaporización de limfangiomas y hemangiomas capilares en pacientes con desordenes hemostáticos.¹¹

Si por el contrario sospechamos que la neoplasia es maligna preferimos **realizar el corte con láser CO2 y su posterior sutura**, efectuando el corte de una porción del párpado en forma de pentágono en el modo SP y realizando una sutura posterior con nylon 4/0 ó 5/0. Dicha cirugía la realizamos con una anestesia general, sedación profunda y anestesia tópica. Dicha técnica es rápida y segura, tal y como han descrito otros autores⁵⁴, que indican que es más precisa la escisión de los tumores palpebrales con el láser CO2 que la que

podemos encontrar con el escalpelo y que es útil para vaporizar tumores en pacientes con desordenes de coagulación.¹¹ En humana está descrita para eliminación de varios tipos de tumores, entre los que se encuentran los neurofibromas plexiformes, y según dichos autores con el láser CO2 se encuentran mejores resultados estéticos, limitándose el tiempo de la cirugía y las complicaciones.⁵⁵

Conjuntiva y membrana nictitante

El láser CO2 está recomendado en medicina humana para las afecciones de la conjuntiva,^{29,56} nosotros lo hemos utilizado para realizar la escisión o vaporización de tumores de la conjuntiva de la membrana nictitante de tipo vascular como los hemangiosarcomas y hemangiomas que, como en el caballo, aparecen principalmente en la conjuntiva bulbar de la membrana nictitante, cerca del borde libre, en animales con poca pigmentación en los anejos oculares y con factor de riesgo a las radiaciones solares (Fig. 12).^{57,58} También lo hemos utilizado en la escisión de neoplasias del tipo de los adenocarcinomas de la glándula superficial de membrana nictitante. Podemos asegurar que es un método rápido, seguro, sin edema, con traumatismo mínimo y unos resultados estéticos excelentes tal y como describen en medicina veterinaria para la ablación de carci-

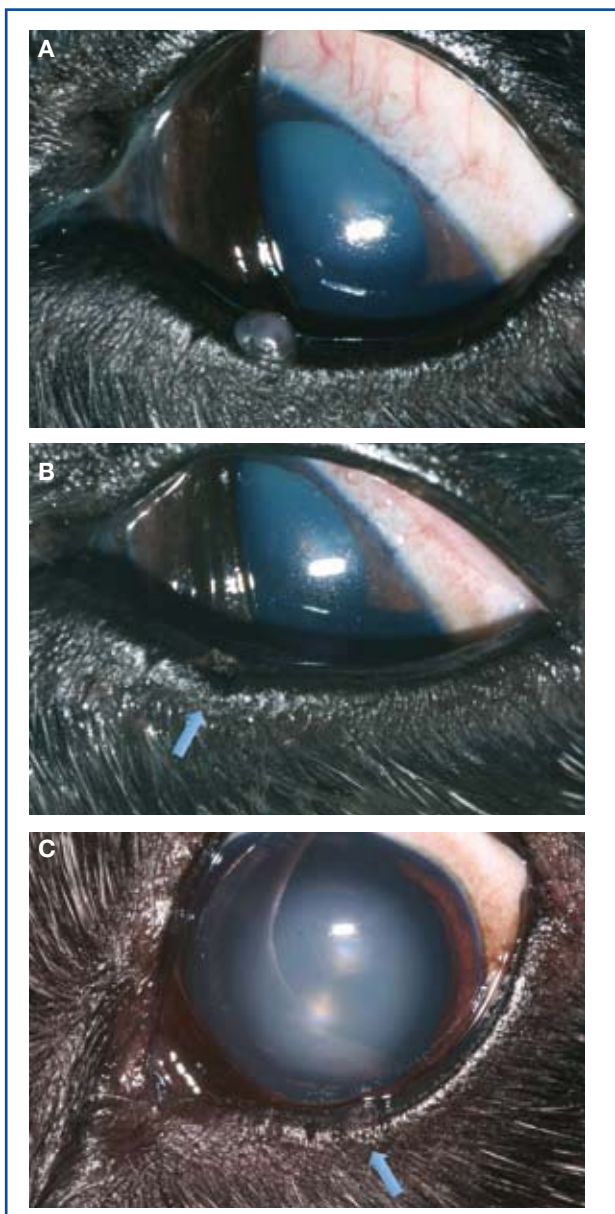


Figura 11. A: Imagen de un adenoma de la Glándula de Meibomio en un Cocker de 13 años de edad. B: Imagen del mismo día que se le ha realizado la vaporización del adenoma, con flecha azul donde estaba el adenoma. C: A los 5 meses de la aplicación del láser con flecha azul donde estaba el adenoma.

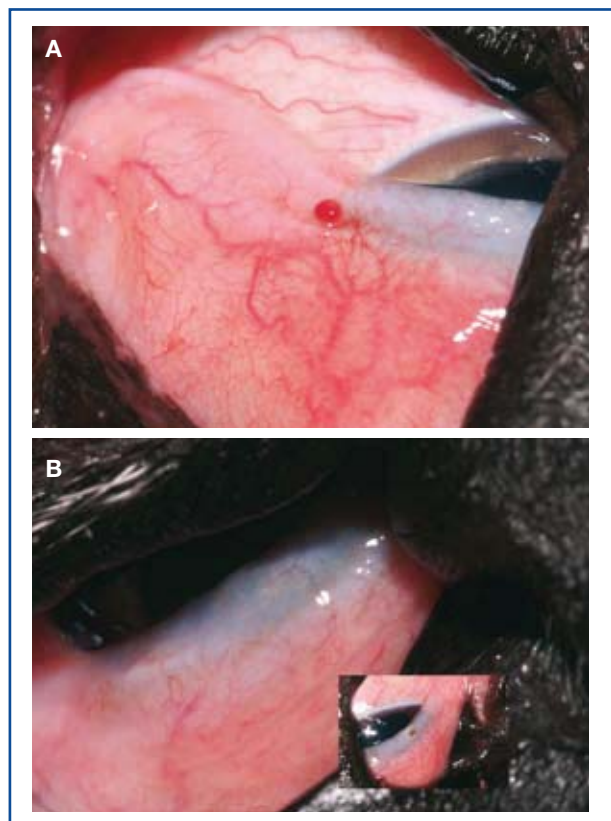


Figura 12. A: Imagen de un Dogo al que se le han extirpado varias veces hemangiosarcomas de la membrana nictitante y del escroto por técnicas convencionales y se le ha vaporizado con el láser CO2 los nuevos que han salido en la membrana nictitante. B: Imagen a los 30 días de realizar la vaporizaciones.

nomas de células escamosas del limbo en caballos⁵⁹ y medicina humana para escisión de linfangiomas⁶⁰ y de los papilomas gigantes vernaes.⁶¹

En el caso de las vaporizaciones utilizamos el modo P y con una potencia de 2 watts, realizando disparos hasta destruir por completo la neoformación; en esta zona es más importante el poner una gasa húmeda por debajo para evitar el daño sobre la córnea. En el caso de escisiones utilizamos el modo SP con una potencia de 8 watts, una frecuencia de 150 Hz y un *spot size* de 0,4 mm.

Reposición de la glándula superficial de la membrana nictitante (Cherry eye)

Con el uso del láser CO2 en la cirugía de reposición de la Glándula Superficial de la Membrana Nictitante (GSMN) en la técnica descrita por Morgan⁶² nos beneficiamos durante el tiempo quirúrgico de que no tenemos sangrado al realizar el corte de la conjuntiva ni la posterior disección; se edematiza y se inflama menos la conjuntiva, ya que como hemos comentado se sellan los capilares linfático; y los animales operados tienen un menor dolor post-quirúrgico, al sellarse los nervios. A diferencia de la técnica de Morgan, en la que se realiza una sutura continua y con los extremos en la cara externa de la MN, nosotros realizamos solamente 3 puntos de sutura por cara interna que enterramos, como haríamos con una intradérmica, con nylon 5/0.

Los parámetros de corte que empleamos son; modo SP con una potencia de 10 watts, una frecuencia de 150 Hz y un *spot size* de 0,4 mm.

Córnea

Aunque hay veterinarios que utilizan el láser CO2 sobre las úlceras distróficas corneales en perros y gatos, a nosotros no nos gusta emplearlo, ya que no hemos encontrado en la bibliografía consultada artículos o estudios en estas especies que aconsejen su utilización, y por el contrario, sí que hemos localizado otros que desaconsejan su utilización.^{12,56,63,64-66} Alguno de ellos manifiesta los efectos devastadores que tiene sobre la córnea, produciendo queratitis por exposición; y en algún caso hay pacientes que han necesitado un trasplante de córnea por el daño corneal sufrido a las 6 semanas de un rejuvenecimiento facial con láser CO2. En un estudio realizado sobre córneas caninas se demuestra que altera la morfología de las células corneales endoteliales y su espesor.⁶³ Sobre córneas felinas tiene un alto riesgo de producir secuestros, tal y como ocurre en las queratotomías en rejilla; nosotros hemos observado un caso de secuestro corneal felino al mes y medio de haberle realizado un láser CO2 sobre la córnea para la curación de una úlcera distrófica.

La córnea no es como la piel, que tiene una magnífica capacidad de recuperación después de la vaporización con láser CO2, por lo que nosotros preferimos emplear en este tipo de úlceras las técnicas microquirúrgicas convencionales, dado que ofrecen unos resultados muy buenos y evitamos correr riesgos al

emplear técnicas cuyo beneficio no está demostrado y sí sus desventajas en la bibliografía consultada.

Para la córnea hay otros tipos de láseres, como el excimer, cuya longitud de onda está en torno los 193 mm, que sí que se ha demostrado que producen cortes limpios y sin reacciones térmicas.¹²

En caballos ha sido utilizado en modo desenfocado como terapia coadyuvante en la exéresis de carcinomas de células escamosas corneolímbricas, para la ablación de las células tumorales remanentes, con resultados óptimos y seguros⁶⁷ y con una tasa de recurrencia similar a los obtenidos mediante la aplicación posterior de Mitomicina C y sin los riesgos de esta.⁶⁸

Enucleaciones y exanteraciones

Con dicho equipo podemos realizar las enucleaciones y exanteraciones con un tiempo de cirugía algo menor que realizada de forma convencional, pero con la ventajas que hemos enumerado anteriormente. En dicha técnica realizamos el corte de los párpados, conjuntiva y músculos extraoculares y, dependiendo del calibre de los vasos, se debería hacer o no la sutura del paquete vascular junto con el nervio óptico antes de proceder a su transección, tal y como propone Berger y Egg.⁶⁹ En los casos en los que hemos realizado, no hemos necesitado realizar dicha sutura.

Para nosotros es una técnica que se puede emplear, encontrando ventajas de menor inflamación, sangrado y dolor posoperatorio, como hemos visto en la bibliografía consultada.^{69,70}

Las potencias que empleamos son, para la eliminación del borde libre del párpado, SP con una potencia de 10 watts, una frecuencia de 150 Hz y un *spot size* de 0,4 mm; y para la enucleación Continuo (CW) con una potencia de 2-10 watts dependiendo del tamaño de paciente.

Aplicaciones sobre otras partes oculares

De momento lo hemos utilizado en incisiones sobre esclerótica para la posterior introducción de prótesis intraesclerales y en realización de flaps de esclerótica para el drenaje del humor acuoso (Modo SP con 2 watts, una frecuencia de 150 Hz y un *spot size* de 0,3 mm) teniendo buenos resultados tal y como aparecen en la bibliografía consultada; así como para el drenaje de líquido subretinal,⁷¹ donde otros autores encuentran que no hay sangrado, frente a los que se realizan con diatermia, y estudios en los que demuestran que es factible la realización de una flap corneoescleral con láser CO2 sin perforar la cámara anterior tal y como ocurre con el láser excimer y láser de Erbium: Yag.⁷²

Hay estudios que demuestran que la realización de la esclerectomía profunda asistida por láser CO2 es un método simple, seguro, rápido y efectivo, lo que lo convierte en el método de elección para el tratamiento de lo glaucomas de ángulo abierto.^{73,74}

También en veterinaria se ha utilizado el láser CO2 en caballos para la realización de esclerotomías que sirven de puerto de entrada para la introducción de los equipos de vitrectomía, con las ventajas del nulo sangrado.⁷⁵

Agradecimientos

El primer autor quiere agradecer al Dr. Jorge Llinás (Hospital Veterinario Valencia Sur y Avanza veterinaria - Valencia) su ayuda desinteresada en la formación

sobre la utilización del equipo de láser CO2.

Al Dr. Marc Simon (París), por su transmisión de sus conocimientos en oftalmología veterinaria que nos han servido para poder aplicar este láser sobre las diferentes cirugías oculares.

Summary

The LASER (Light Amplification by Stimulated Emission of Radiation) is a power source discovered in the late 50's that is used in many fields and has evolved steadily since then, getting many types of lasers depending on its the wavelength. This breakthrough couldn't miss having applications in medicine. This article refers to the different types of lasers and their characteristics, dealing more specifically with the CO2 laser, working at a wavelength of 10.600 nm in the non-visible spectrum not visible, and their applications in veterinary ophthalmology and our clinic experience.

Fuente de financiación: Esta investigación no se realizó con fondos comerciales, públicos o del sector privado.

Conflicto de intereses: Los autores declaran que no existe conflicto de intereses.

Bibliografía

- Svelto O. Principles of lasers. 3ª ed. NY. Plenum Press, 1989. 494.
- Iga K. Fundamentals of laser optics. NY. Plenum Press, 1994. 285.
- Berger N, Eeg PH. Power Density and the Basic Effects on Tissue. En Berger and Eeg (ed): Veterinary Laser Surgery a Practical Guide, Ames, Blackwell Publishing, 2006. 19-27.
- Lanzafame RJ, Naim JO, Rogers DW, Hinshaw JR: Comparison of continuous-wave, chop-wave, and super pulse laser wounds. *Lasers Surg Med* 1988; 8(2):119-124.
- Hendrick DA, Meyers A: Wound healing after laser surgery. *Otolaryngol Clin North Am* 1995; 28(5):969-986.
- Berger N, Eeg PH. Fundamentals of Laser-Tissue Interactions. . En Berger and Eeg (ed): Veterinary Laser Surgery a Practical Guide, Ames, Blackwell Publishing, 2006. 29-41.
- Durante EJ: Breaking strength of CO2-laser and scalpel blade incisions in the dog. *J S Afr Vet Assoc* 1992; 63(4):141-143.
- Durante EJ: Clinical and histological comparison of tissue damage and healing following incisions with the CO2-laser and stainless steel surgical blade in dogs. *J S Afr Vet Assoc* 1993; 64 (3):116-120.
- Polanyi TG: Physics of surgery with lasers. *Clin Chest Med* 1985; 6 (2):179-202.
- Berger N, Eeg PH. Laser Systems, Wavelengths and Technology Selection. . En Berger and Eeg (ed): Veterinary Laser Surgery a Practical Guide, Ames, Blackwell Publishing, 2006. 63-78.
- Wesley RE, Bond JB: Carbon dioxide laser in ophthalmic plastic and orbital surgery. *Ophthalmic Surg* 1985; 16(10):631-633.
- Berger N, Eeg PH. Types of Laser-Tissue Interaction. En Berger and Eeg (ed): Veterinary Laser Surgery a Practical Guide Blackwell Publishing, Ames, 2006. 43-61.
- Pizzirani S, Parry N: Limbal mast cell tumor in a horse. *Vet Ophthalmol* 2007; 10(5):323-335. Congreso del European College of Veterinary Ophthalmologists, European Society of Veterinary Ophthalmology, International Society of Veterinary Ophthalmology, and the Italian Association of Veterinary Ophthalmology, Genoa, Italy, May 30-June 3, 2007
- Kunaachak S, Sobhon P: The potential alveolar hazard of carbon dioxide laser-induced smoke. *J Med Assoc Thai* 1998; 81(4):278-282.
- Hunter JG: Laser smoke evacuator: effective removal of mutagenic cautery smoke. *Aesthetic Plast Surg* 1996; 20(2):177-178.
- Autores no citados. Surgical smoke evacuation systems. *Health Devices* 1999; 28(9):333-62.
- Autores no citados. Danger of Laser Plume. *Health Devices* 1990; 19(1):4-19
- Hotz CC: Operation for entropion. *Arch Ophthalmol* 1879; 3:249.
- Stades FC: A New method for surgical correction of the upper eyelid trichiasis-entropion: operation meted. *J Amer Anim Hosp Assn* 1987; 23:603-606.
- Callina TL, Hunts JH: Applications of CO2 laser in oculoplastic surgery. *J Ophthalmic Nurs Technol* 1999; 18(3):95-99.
- Mannor GE, Pheps RG, Friedman AH, Meltzer M: Eyelid healing after carbon dioxide laser skin resurfacing: histological analysis. *Arch Ophthalmol* 1999; 117(7):913-916.
- Barker SS: Carbon dioxide laser ptosis surgery combined with blepharoplasty. *Dermatol Surg* 1995; 21(12):1065-1070.
- Goldbaun AM, Woog JJ: The CO2 laser in oculoplastic surgery. *Surv Ophthalmol* 1997; 42(3):255-267.
- Kim DS, Vasconez HC, Cibull ML, Fink BF: Skin contraction with pulsed CO2 and erbium:YAG laser. *Plast Reconstr Surg* 1999; 104(7):2255-2260.
- Molgat YM, Pollack SV, Hurwitz JJ et al: Comparative study of wound healing in porcine skin with CO2 laser and other surgical modalities: preliminary findings. *Int J Dermatol* 1995; 34(1):42-47.
- Lenarduzzi R: Management of eyelid problems in Chinese Shar-Pei puppies. *Vet Med* 1983; 78:548.
- Berger N, Eeg PH. Clinical Laser Technique and Procedures. En Berger and Eeg (Ed): Veterinary Laser Surgery a Practical Guide Ames, Blackwell Publishing, 2006. 109-183.
- Bigelbach A.: A combined tarsorrhaphy-canthoplasty technique for the repair of entropion and ectropion. *Vet Comp Ophthalmol* 1996; 6:220.

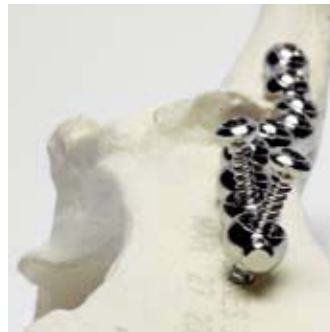29. Haicl P, Boguszaková J, Sýblová O: The CO₂ laser in ophthalmology. II. Use of the CO₂ laser in facial skin disorders. *Cesk Ophthalmol* 1994; 50(6):351-355.
30. Berger N, Eeg PH. Cases Studies. En Berger and Eeg (Ed): *Veterinary Laser Surgery a Practical Guide*, Ames, Blackwell Publishing, 2006. 202.
31. Stiles J, Townsend WM. Feline Ophthalmology. En Gelatt KN (Ed): *Veterinary Ophthalmology*, 4^a Edición, Ames, Blackwell Publishing, 2007. 1095-1164.
32. Magrane W.G. Affections et chirurgie des paupières. En Magrane WG (ed) : *Ophthalmologie canine*. 2^o édition, Paris, Maloine 1973. 63-90.
33. Grange M : Triquiasis, Distiquiasis des carnivores. *Prat Med Chir Anim Comp* 1984; 19:4-7.
34. Bedford P: Conditions of the eyelids in the dog. *J Small Anim Pract* 1989; 29:416-418.
35. Ketteritzsch K, Hamann H, Brahm R, Grussendorf H, Rosenhagen CU, Disti O: Genetic analysis of presumed inherited eye diseases in Tibetan Terriers. *Vet J* 2004; 168(2):151-159.
36. Kaufhold J, Hamann H, Steinbach G et al: Analysis of the prevalence of distichiasis in the dog breed Elo. *Berl Munch Tierarztl Wochenschr* 2006; 119(5-6):233-237.
37. Kaufhold J, Hamann H, Steinbach G, Gordon S, Brahm R, Grussendorf H, Rosenhagen CU, Disti O: Analysis of the mode of inheritance for distichiasis in the Elo dog breed using complex segregation analyses. *Berl Munch Tierarztl Wochenschr* 2007; 120(5-6):232-236.
38. Raymond-Letron I, Rousseau T, De Geyer G, Bourges-Abella N, Regnier A: Origin of aberrant lashes in canine distichiasis: histologic study. *Vet Ophthalmol* 2005; 8(6):427-436. Congreso del European College of Veterinary Ophthalmologists and European Society of Veterinary Ophthalmology, Oporto, Portugal, 15-19 June 2005
39. Raymond-Letron I, Bourges-Abella N, Rousseau T, Douet JY, De Geyer G, Regnier A: Histopathologic features of canine distichiasis. *Vet Ophthalmol* 2011. 1-6
40. Stades FC : Pathologie des paupières et la membrana nictitante Première partie: pathologie des paupières. En *Ophthalmologie du Chat. Prat Méd Chir Anim comp* Tome 27, 369-383. Supplément au n°3 Octobre 1992.
41. Kim T, Park S, Jeong M et al: Clinical features of distichiasis/ectopic cilia in dogs. *Vet Ophthalmol* 2008; 11(6): 413-429. 39th Annual Meeting of the American College of Veterinary Ophthalmologists, Boston, MA, USA, Octobre 15-18, 2008
42. Stades FC, Gelatt KN. Diseases and surgery of diseases of the Canine Eyelid. En Gelatt KN (Ed): *Veterinary Ophthalmology*, 4^a Edición, Ames, Blackwell Publishing, 2007. 563-617.
43. Gelatt KN, Gelatt JP. Surgery of the eyelids. En Gelatt KN and Gelatt JP (Ed): *Handbook of Small Animal Ophthalmic Surgery*, Volume 1: Extraocular Procedures, 1st edn. Oxford, Pergamon, 1994. 69-123.
44. Cook CS. Orbital or ocular pain. En Peifer RL (Ed): *Small animal ophthalmology: A problem-oriented Approach*, Philadelphia, WB Saunders Company. 1989. 208-210.
45. Simon M. Patología de la cornea en los mamíferos domésticos. En: Sextas jornadas científicas AMVEAC-AVEPA Benalmadena 28-30 de junio del 1996. 44-51.
46. D'Anna N, Sapienza J., Guandalini A, Guerriero A: Use of a dermal biopsy punch for removal of ectopic cilia in dogs: 19 cases. *Vet Ophthalmol* 2007; 10(1): 65-67
47. Riis R, Vitali C, Simons K: Eyelid Tumors. En Peiffer and Simons (Ed): *Ocular Tumors in Animals and Humans*, Ames, Blackell Publishing Company 2002. 25-86.
48. Holmberg DL, Withrow SJ: Cryosurgical treatment of palpebral neoplasms: clinical and experimental results. *Vet Surg* 1979; 8:68-73.
49. Roberts SM, Severin GA, Lavach JD: *Prevalence and treatment of palpebral neoplasms in the dog: 200 cases (1975-1983)*. *J Am Vet Med Assoc* 1986; 189:1355-1359.
50. Bussièrès M, Krohne S, Stiles J, Townsend W: The use of CO₂ laser for the removal of canine eyelid meibomian gland adenomas. *Vet Ophthalmol* 2003; 6(4): 351-366. 34th Annual Meeting of the American College of Veterinary Ophthalmologists, Coeur D'Alene, ID, USA. Octubre 22-25, 2003
51. Bussièrès M, Krohne S, Stiles J, Townsend W: The Use of Carbon Dioxide Laser for the Ablation of Meibomian Gland Adenomas in Dogs. *J Am Anim Hosp Assoc* 2005; 41:227-234.
52. Klause SE, Roberts SM: Lasers and veterinary surgery. *Compend Contin Educ Pract Vet* 1990; 12:1565-1576.
53. Nerad JA, Anedron RL: CO₂ laser treatment of eyelid syringomas. *Ophthalm Plast Reconstr Surg* 1988; 4(2):91-94.
54. Swinger R, Carastro S: Ablation of eyelid tumors in dogs using local anesthesia and a carbon dioxide laser. *Vet Ophthalmol* 2006; 9(6): 414-425. 37th Annual Meeting of the American College of Veterinary Ophthalmologists, San Antonio, TX, USA. Noviembre 1-4, 2006
55. Lapid-Gortzak R, Lapid O, Monos T, Lifshitz T: CO₂-laser in the removal of a plexiform neurofibroma from the eyelid. *Ophthalmic Surg Lasers* 2000; 31(5):432-434.
56. Codère F, Brownstein S, Garwood JL, Dresner SC: Carbon dioxide laser treatment of the conjunctiva and the cornea. *Ophthalmology* 1988; 95(1):37-45.
57. Wilcock B, Rosenbaum P, Boniuk J. Tumors of the conjunctiva. En Peiffer and Simons (Ed): *Tumors in Animals and Humans*, Ames, Blackell Publishing Company, 2002. 87-125.
58. Pirie C, Knollinger A, Thomas C, Dubielzig R: Canine conjunctival hemangioma and hemangiosarcoma: a retrospective evaluation of 108 cases (1989-2004). *Vet Ophthalmol* 2006; 9 (4): 215-226
59. English RV, Nasisse MP, Davidson MG: Carbon dioxide laser ablation for treatment of limbal squamous cell carcinoma in horses. *J Am Vet Med Assoc* 1990; 196:439-442.
60. Jordan DR, Anderson RL: Carbon dioxide (CO₂) laser therapy for conjunctival lymphangioma. *Ophthalmic Surg* 1987; 18(10):728-30.
61. Belfais N, Monos T, Levy J, Mnitentag H, Lishitz T: Removal of giant vernal papillae by CO₂ laser. *Can J Ophthalmol*. 2005; 40(4):472-476.
62. Morgan RV, Duddy JM, McClure K: Prolapse of the gland of the third eyelid in dogs: A retrospective study of the 89 cases (1980-1990). *J Am Anim Hosp Assoc* 1993; 29:56-60
63. Hoffman A, Ownby C, Lehenbauer T, Samuelson D, Gilmour M, Bartels K: Light and electron microscopic evaluation of canine corneal endothelium following CO₂ photokeratotomy. *Vet Ophthalmol* 2009; 12 (Supplement 1): 28-34
64. Miedzak AI, Gottsch JD, Iliff NT: Exposure keratopathy after cosmetic CO₂ laser skin resurfacing. *Cornea* 2000; 19: 846-848.
65. Chandonnet EA: Preliminary study of CO₂ laser ATK. *Am J of Ophthalmol* 1991; 10: 263-273.
66. Seckel BR, Kovanda CJ, Cetrulo CL et al: Laser blepharoplasty with transconjunctival orbicularis muscle/septum tightening and periocular skin resurfacing: a safe and advantageous technique. *Plastic Reconstructive Surg* 2000; 106: 1127-1141.
67. Michau TM,* Davidson MG, Gilger BC: Carbon dioxide laser photoablation adjunctive therapy following superficial lamellar keratectomy and bulbar conjunctivectomy for the treatment of corneolimbus squamous cell carcinoma in horses: a review of 24 cases. *Vet Ophthalmol* 2011. 1-9.
68. Clode AB, Miller C, McMullen RJ Jr, Gilger BC: A retrospective comparison of surgical removal and subsequent CO₂ laser ablation versus topical administration of mitomycin C as therapy for equine corneolimbus squamous cell carcinoma. *Vet Ophthalmol* 2011. 1-9.
69. Berger N, Eeg PH. Clinical Applications of Co₂ Laser Energy. En Berger and Eeg (Ed): *Veterinary Laser Surgery a Practical Guide* Blackwell Publishing, Ames, 2006. 159-162.
70. Meyer-Rusenber HW, Emmerich KH, Klein N: CO₂ laser in ophthalmology. *Ophthalmologie* 2000; 97(3):194-196.
71. Engel JM, Blair NP, Harris D, Baker DS: Use of the carbon dioxide laser in the drainage of subretinal fluid. *Arch Ophthalmol* 1989; 107(5):731-734.
72. Klink T, Schlunck G, Lieb W, Klink J, Grehn F: CO₂, excimer and erbium:YAG laser in deep sclerectomy. *Ophthalmologica* 2008; 222(2):74-80.
73. Ton Y, Geffen N, Kidron D, Degani J, Assia EI: CO₂ Laser-assisted Sclerectomy Surgery Part I: Concept and Experimental Models. *J Glaucoma* 2011; 16.
74. Geffen N, Ton Y, Degani J, Assia EI: CO₂ Laser-assisted Sclerectomy Surgery, Part II: Multicenter Clinical Preliminary Study. *J Glaucoma*. 2011; 16.
75. Storey ES, Gerhards H and Wollanke BV: Transcleral vitrectomy for the diagnosis of Leptospira and treatment of equine recurrent uveitis in a horse in he United States. *Vet Ophthalmol* 2007; 10 (6): 398-411. 38th Annual Meeting of the American College of Veterinary Ophthalmologists, Kona, Hawaii, Octubre 22-27, 2007



Innovando en Osteosíntesis



- OrthoFoam MMP.
Técnica de avance de la
tuberosidad tibial



- Placas bloqueadas SOP



- Placas de artrodesis de
carpo



- Placas LC-DCP (limited
contact)



- Placas bloqueadas SOP
para TPLO y TPO



- Hueso sintético (BCP)

Más información en: www.bbraun-veterinaria.es

B | BRAUN
SHARING EXPERTISE

B. Braun VetCare S.A.

B. Braun VetCare S.A. | Ctra. de Terrassa, 121 | 08191 Rubí (Barcelona) | Servicio Atención Clientes
Tel.: 902 47 47 01 | Fax: 902 48 48 01 | atencioncliente.vetcare@bbraun.com | www.bbraun-veterinaria.es
B. Braun VetCare – a B.Braun company

UNA NUEVA FORMA DE VIDA



NUEVO
¡CON AVENA!
PARA UN ÍNDICE
GLICÉMICO BAJO



PRESENTAMOS SPECIFIC® CED **ENDOCRINE SUPPORT** PARA PERROS

Dieta de soporte para perros con diabetes, síndrome de Cushing e hiperlipidemia

SPECIFICAMENTE VETERINARIO