

# Enfermedad discal intervertebral (I): anatomía, fisiopatología y signos clínicos

## Intervertebral disc disease: anatomy, pathophysiology and clinical presentation

D. Sánchez-Masian,<sup>1,2</sup> E. Beltrán,<sup>2</sup> J. Mascort,<sup>1</sup> A. Luján-Feliu-Pascual<sup>1</sup>

<sup>1</sup>Hospital Ars Veterinaria C/ Cardedeu 3, Barcelona (España)

<sup>2</sup>Centre for Small Animal Studies. Animal Health Trust. Lanwades Park. Kentford, Newmarket. Suffolk (Reino Unido)

### Resumen

La enfermedad discal intervertebral es una patología habitual en la especie canina y menos común en la felina. La presentación clínica puede variar desde leve molestia espinal hasta severa disfunción motora y retención urinaria. La prevalencia de la enfermedad discal intervertebral en perros es del 2%, mientras que en gatos representa el 0,12%. Durante los últimos años, la investigación de esta patología se ha centrado en describir y entender los mecanismos que la originan, así como en mejorar las técnicas de diagnóstico y el tratamiento de los pacientes.



**Palabras clave:** Disco intervertebral, condrodistrófico, médula espinal, hernia discal.

**Keywords:** Intervertebral disc, chondrodystrophoid, spinal cord, disc herniation.

*Clin. Vet. Peq. Anim.*, 2012, 32 (1): 7-12

## Introducción

La enfermedad discal intervertebral es una de las patologías espinales más frecuente en la especie canina.<sup>1</sup> El objetivo de este primer artículo es familiarizar al clínico con la anatomía asociada al disco intervertebral, los diferentes tipos de degeneración discal descritos por Hansen y los mecanismos que la generan, así como la nueva terminología que se emplea para denominar la extrusión del núcleo pulposo de discos no degenerados. Finalmente se describirán las presentaciones clínicas relacionadas con el tipo de material discal protruido o extruido en cada caso particular. Un próximo artículo estará enfocado al diagnóstico, tratamiento y pronóstico de la enfermedad discal intervertebral.

## Anatomía

A lo largo de toda la columna vertebral se puede apreciar la existencia del disco intervertebral entre los cuerpos vertebrales, excepto en la articulación atlanto-axial y en las vértebras sacras fusionadas.<sup>2</sup>

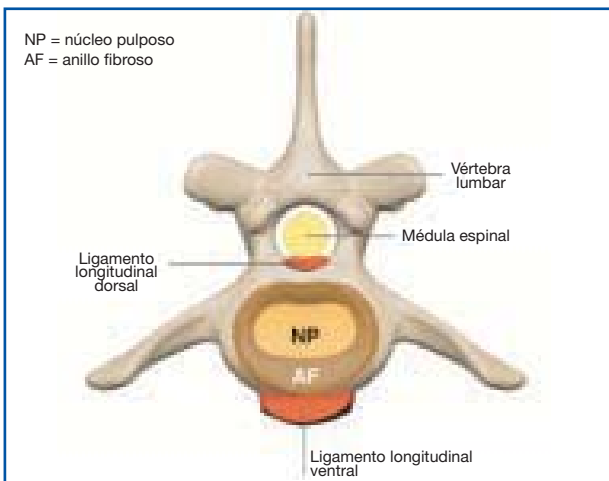
En un plano sagital a nivel de la unión entre dos cuerpos vertebrales pueden observarse tres estructuras fundamentales: núcleo pulposo, anillo fibroso (ambas forman parte del disco intervertebral) y placas terminales cartilaginosas (“cartilaginous end plates”), que forman parte de la vértebra. Cada una de estas regiones tiene una función característica. El disco intervertebral es una estructura compleja, cuya función principal es resistir y proporcionar estabilidad a la columna vertebral frente

a diferentes cargas deformantes, permitiendo una cierta flexibilidad, siempre y cuando estas cargas estén dentro unos límites fisiológicos.<sup>3,4</sup> El grosor del disco intervertebral es mayor en la zona cervical y lumbar, siendo en la zona cervical caudal (espacios intervertebrales C4-C5 y C5-C6) junto con el espacio L2-L3 donde se encuentran los discos de mayor grosor.<sup>5</sup> Se ha descrito que en la raza Teckel los discos intervertebrales son más anchos que en otras razas.<sup>5</sup>

El **anillo fibroso** (Fig. 1) se forma a partir de las células mesenquimatosas embrionarias y se dispone alrededor del núcleo gelatinoso central (núcleo pulposo). Histológicamente está constituido por fibras de colágeno, dispuestas en capas o láminas microscópicas que surgen de las placas terminales cartilaginosas. Estas láminas se disponen paralelas entre sí y están principalmente compuestas de colágeno tipo I, con la capacidad de deslizarse unas sobre otras durante una sobrecarga biomecánica.<sup>4,6</sup> Se ha demostrado que estas capas o láminas están principalmente interrumpidas en el aspecto dorsolateral del anillo fibroso, lo que sugiere que esta elevada discontinuidad puede inducir una cierta debilidad en este punto del disco intervertebral.<sup>4,6</sup>

El grosor del anillo fibroso en la especie canina es mayor en su aspecto ventral (entre 1.5 y 3 veces, según la zona de la columna vertebral) que dorsal, lo que origina la disposición excéntrica del núcleo pulposo y que parece aumentar el riesgo de extrusión o herniación dorsal hacia el canal vertebral.<sup>2</sup>

\* Contacto: danimasian@yahoo.es



**Figura 1.** Sección transversal de un disco intervertebral lumbar. El anillo fibroso rodea el núcleo pulposo. El aspecto ventral del anillo fibroso es más grueso que la porción dorsal (dibujos adaptados de esquema proporcionado por Elsa Beltrán).

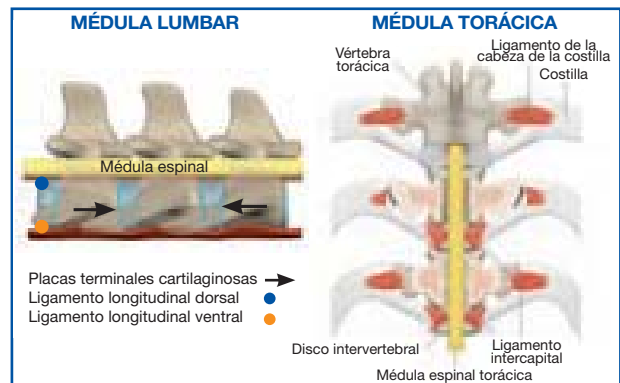
La porción periférica del anillo fibroso es la única que está inervada, aunque escasamente, por algunas terminaciones nerviosas (fibras nociceptivas), a diferencia del anillo fibroso en la especie humana, que está extensamente inervado. El ligamento longitudinal dorsal, sin embargo, está ampliamente inervado y, de acuerdo con algunos autores, podría ser la fuente de la hiperestesia espinal (dolor discogénico) en perros que sufren desgarramientos del anillo fibroso o degeneración discal.<sup>4,7</sup>

El **núcleo pulposo** (Fig. 1), que es un remanente embriológico de la notocorda, forma el centro del disco intervertebral y está compuesto por una matriz extracelular de agua y proteoglicanos. Asociado a esta matriz extracelular existe una red de material fibroso (principalmente colágeno tipo II) y algunas células (por ejemplo, condrocitos, fibrocitos y células notocordales). Las células notocordales regulan la producción de proteoglicanos por parte de los condrocitos e intervienen en la proliferación celular.<sup>2,3</sup>

Los proteoglicanos están compuestos de una única proteína y numerosos polisacáridos, denominados glicosaminoglicanos. En el disco intervertebral de todas las especies, los glicosaminoglicanos de relevancia son el condroitín sulfato, queratán sulfato y ácido hialurónico. La elevada carga negativa de los proteoglicanos permite a la matriz extracelular del núcleo pulposo crear un gradiente osmótico significativo, que atrae y retiene las moléculas de agua alrededor de las moléculas de glicosaminoglicanos. El contenido de proteoglicanos cambia con la edad en perros sanos; aumenta el queratán sulfato con respecto al condroitín sulfato, y la capacidad para retener el agua disminuye.<sup>8</sup>

Se ha descrito que los perros de raza no condrodistrófica mantienen las células notocordales en los discos intervertebrales hasta la edad adulta, a diferencia de las razas condrodistróficas; de tal manera que preservar las células notocordales podría ser una manera de prevenir el desarrollo de la enfermedad discal intervertebral.<sup>9</sup>

Las **placas terminales cartilagosas** (Fig. 2) cubren



**Figura 2.** Ligamentos de la columna vertebral, aspecto dorsal y lateral (dibujos adaptados de esquema proporcionado por Elsa Beltrán).

las epífisis de los cuerpos vertebrales, se adhieren al disco intervertebral y forman los límites craneal y caudal del mismo, lo que constituye el lugar de unión entre el disco y el cuerpo vertebral.<sup>2</sup> Histológicamente están constituidas por cartílago hialino, con pequeños canales vasculares que conectan el disco con la médula ósea del cuerpo vertebral. Partículas pequeñas pueden atravesar su superficie mediante difusión para nutrir el disco intervertebral, ya que el mismo apenas está vascularizado. Algunos autores consideran que con la edad, el cierre de estos canales origina una insuficiente nutrición del disco intervertebral, lo que conlleva su degeneración.<sup>10</sup>

Asociados a los discos intervertebrales existen cuatro ligamentos: el ligamento longitudinal dorsal y ventral, el ligamento intercapital y el ligamento de la cabeza de la costilla (Fig. 2). El **ligamento longitudinal dorsal** se sitúa justo dorsal al cuerpo vertebral y dentro del canal vertebral; es más estrecho en el centro de la vértebra, y más ancho justo encima de cada uno de los discos intervertebrales. El **ligamento longitudinal ventral** está unido a las vértebras y a los discos, alcanzando un mayor desarrollo caudal en la región torácica media. El **ligamento de la cabeza de la costilla** se extiende desde la cabeza de la costilla hasta el disco y las dos vértebras adyacentes. Por último, el ligamento **intercapital**, que se encuentra desde T2 hasta T10, conecta la cabeza de una costilla con la cabeza de la costilla del lado opuesto a lo largo del aspecto dorsal del anillo fibroso en el suelo del canal vertebral, y ventral al ligamento longitudinal dorsal. Según algunos autores, la existencia del ligamento intercapital parece reducir el porcentaje de hernias discales entre T2-T3 a T10-T11.<sup>2</sup>

El **plexo venoso vertebral interno** se dispone en el suelo del canal vertebral, converge en el centro del cuerpo vertebral y diverge sobre el disco intervertebral. Son estructuras vasculares muy finas y fáciles

Aproximadamente el 5% de los perros con patologías medulares cervicales necesitan apoyo ventilatorio

de dañar. En el atlas y en el axis, las venas del plexo venoso vertebral interno se disponen en una posición más lateralizada, lo que puede dificultar la realización de punciones de líquido cefalorraquídeo en la cisterna cerebelomedular, ya que pueden sangrar si la aguja se desvía de la línea media.

## Degeneración discal

La degeneración de los discos intervertebrales se produce con la edad y se considera un proceso normal de envejecimiento. En 1952 Hansen describió dos tipos de degeneración discal intervertebral clasificados como Hansen tipo I o degeneración condroide (metaplasia condroide) y Hansen tipo II o degeneración fibroide (metaplasia fibroide), que pueden resultar en hernia discal y compresión medular.<sup>3</sup>

La **metaplasia o degeneración condroide** afecta principalmente a los discos de razas condrodistróficas (Teckel, Basset Hound, Pekinés, Bulldog Francés, Caniche, Shi Tzu, Lhasa Apso, Cocker Spaniel, Jack Russell Terrier) cuando el animal es joven (2-9 meses de edad). Este tipo de degeneración conduce principalmente a la calcificación del núcleo pulposo y la consiguiente pérdida de las propiedades hidroelásticas del disco. La calcificación de los discos intervertebrales puede ser obvia en Teckels entre 6 y 18 meses de edad. El anillo fibroso también está debilitado en algunos perros, lo que predispone a herniación discal. Es importante mencionar que la degeneración condroide también puede ocurrir en perros de razas no condrodistróficas.<sup>3,11,12</sup>

La degeneración condroide se caracteriza por la pérdida de glicosaminoglicanos, incremento en el contenido de colágeno y disminución de su contenido en agua. La transformación progresiva del núcleo pulposo gelatinoso hacia cartílago hialino puede empezar a partir de los dos meses en Teckels, e incluye el reemplazo de las células mesenquimales del núcleo pulposo por células del tipo condrocitos.<sup>3</sup>

La metaplasia condroide se produce en todos los discos intervertebrales de la columna vertebral. La calcificación discal se ha descrito en todos los discos, pero son los situados en la región torácica, especialmente entre T10 y T13, los que desde el punto de vista radiológico más habitualmente se calcifican.<sup>11,12</sup>

La **degeneración fibrinoide** es un proceso de envejecimiento que ocurre en perros de edad avanzada, descrito principalmente en razas no condrodistróficas. Se caracteriza por un aumento del colágeno fibroso del núcleo pulposo con la consiguiente degeneración del anillo fibroso; y puede producirse en cualquier zona de la columna vertebral. Este tipo de degeneración conduce a un mayor desplazamiento dorsal ("bulging") del núcleo pulposo, debilitamiento del anillo fibroso y protrusión dorsal del disco intervertebral.<sup>3</sup>

A diferencia de lo que ocurre en la metaplasia condroide, la degeneración fibrosa afecta sólo a un número reducido de discos intervertebrales y el proceso de mineralización es infrecuente.<sup>3,7</sup>

## Extrusión y protrusión discal

La **extrusión discal** comprende la rotura completa del anillo fibroso (habitualmente su porción dorsal) y suele estar asociada con la degeneración condroide (Hansen tipo I). Como se ha mencionado anteriormente en el artículo, este tipo de degeneración puede conducir a un debilitamiento del anillo fibroso y movimientos normales de la columna vertebral pueden desencadenar la extrusión discal aguda. El material extruido puede provocar una compresión de leve a severa y en ocasiones contusionar la médula espinal. En 1970 Griffiths describió por primera vez un tipo de extrusión discal intervertebral, asociada a discos no degenerados, que puede ocurrir durante situaciones de ejercicio extremo o traumáticas, originando contusión de la médula espinal con escasa o inexistente compresión medular. El término más reciente para esta condición particular es **extrusión aguda no compresiva del núcleo pulposo**.<sup>13</sup>

Recientemente, Beltrán y col. han descrito la existencia de otra entidad clínica denominada **extrusión aguda compresiva del núcleo pulposo hidratado** (no degenerado) en la región cervical.<sup>14</sup>

El término **extrusión aguda no compresiva del núcleo pulposo** está descrito erróneamente en la literatura con diferentes nombres, tales como Hansen tipo III o extrusión discal aguda ("high velocity-low-volume"). Este tipo de extrusión se caracteriza por afectar a discos intervertebrales sanos (no degenerados) sujetos a una fuerza puntual excesiva. El disco intervertebral normal, durante ejercicio o trauma, es sometido a una sobrecarga tal, que provoca que el núcleo pulposo sea proyectado rápidamente hacia la médula espinal a través de un desgarramiento en el anillo fibroso. El núcleo pulposo extruido contusiona la médula espinal y se disipa dentro del espacio epidural sin originar compresión medular.<sup>13</sup>

El término extrusión aguda no compresiva del núcleo pulposo se emplea para describir la patología y ayuda a diferenciarlo de la extrusión discal más frecuente, que se produce tras la degeneración del disco intervertebral (metaplasia condroide o Hansen tipo I) y que, generalmente, resulta en contusión y compresión de la médula espinal.<sup>13</sup>

La **protrusión discal** afecta principalmente a razas no condrodistróficas y está asociada con la degeneración fibrinoide (Hansen tipo II). Este tipo de degeneración puede conducir a la protrusión discal y ambos, el anillo fibroso y el núcleo pulposo, pueden originar la compresión de la médula espinal. Es importante recordar que en este tipo de herniación discal, el núcleo pulposo está contenido en un anillo fibroso intacto, pero degenerado.<sup>3,12</sup>

Estudios recientes han demostrado que un alto porcentaje (62%-92%) de perros de razas no condrodistróficas, con un peso superior a 20 kilos, pueden sufrir extrusiones discales, a pesar de lo propuesto anteriormente por Hansen, que relacionaba las razas no condrodistróficas con protrusiones discales.<sup>15,16</sup>

## Presentación clínica y neurolocalización

La presentación clínica es muy variable y puede depender también del tipo de hernia discal. La localización neuroanatómica puede dividirse en cervical craneal (segmentos medulares C1-C5), cervicotorácico (segmentos medulares C6-T2), toracolumbar (segmentos medulares T3-L3) o lumbosacra (segmentos medulares L4-S3 y cauda equina), dependiendo de los reflejos espinales y la presencia de tetraparesia (tetraplejía)/paraparesia (paraplejía) (Fig. 3).

La raza Teckel tiene una mayor predisposición a desarrollar hernias discales que otras razas y la raza Beagle presenta una mayor incidencia de hernias discales cervicales que toracolumbares.<sup>17</sup> Un estudio reciente ha demostrado las diferencias a nivel morfológico y celular de los discos intervertebrales cervicales, entre razas condrodistróficas y no condrodistróficas, que potencialmente podría explicar la elevada incidencia de extrusiones discales cervicales en perros de razas condrodistróficas comparado con las no condrodistróficas.<sup>18</sup>

El inicio de los signos clínicos como consecuencia de la **extrusión** del disco intervertebral puede ser hiperagudo o gradual. Los signos clínicos pueden variar desde hiperestesia espinal hasta disfunción motora o sensitiva severa, originando ataxia y paresis/plejía. La hiperestesia espinal tiende a modificar la postura del animal, de tal manera que pacientes con dolor cervical pueden presentarse con una postura de cabeza baja (Fig. 4), y animales con hiperestesia toracolumbar con una curvatura dorsal de la columna vertebral (cifosis) (Fig. 5) o lateral (escoliosis).

Los signos clínicos con este tipo de hernias también pueden manifestar periodos de mejoría y deterioro durante semanas o meses, lo cual puede ser debido a la extrusión gradual e intermitente de pequeñas cantidades de material discal dentro del canal espinal que causarían mayor compresión de la médula espinal.

Las **protrusiones** del disco intervertebral suelen originar compresiones crónicas de la médula espinal, y por lo tanto los signos clínicos suelen tener un desarrollo crónico progresivo y la hiperestesia espinal puede ser, o no, un signo clínico evidente.



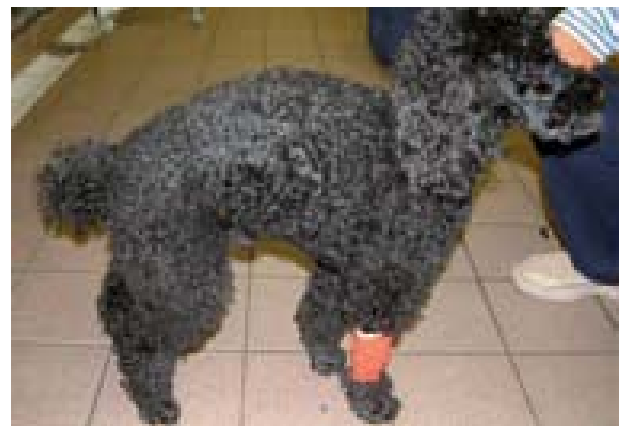**Figura 3.** Teckel de 4 años con paraplejía de inicio agudo. La resonancia magnética reveló la presencia de material extradural degenerado con compresión severa de la médula espinal, compatible con extrusión intervertebral discal T11-T12.

En pacientes con **extrusiones agudas no compresivas del núcleo pulposo** los signos clínicos dependen de la severidad de la contusión medular y se caracterizan por tener una presentación aguda, generalmente asimétricos y no progresivos después de las primeras 24 horas. Los signos clínicos, el curso de la enfermedad y los hallazgos de la mielografía y del líquido cefalorraquídeo en pacientes con extrusiones agudas no compresivas del núcleo pulposo, pueden ser muy similares a los descritos en perros con mielopatía isquémica. La Resonancia Magnética de alto campo y la experiencia en la interpretación de los hallazgos en neuroimagen ayudan a diferenciar estas dos patologías.<sup>13</sup>

La enfermedad discal intervertebral que afecta a la columna cervical suele originar alteraciones neurológicas generalmente menos severas, comparadas con la zona toracolumbar, excepto en la **extrusión aguda compresiva del núcleo pulposo hidratado**, donde se han descrito signos clínicos muy severos.<sup>14</sup> Esto se debe probablemente a que el ratio canal vertebral/médula espinal es mayor en la columna cervical, lo que permite extrusiones discales de mayor volumen sin compromiso funcional severo de la médula espinal.<sup>19</sup>



**Figura 4.** Cocker Spaniel de 6 años con dolor cervical, con una postura característica de la cabeza. La resonancia magnética reveló la presencia de material extradural con compresión moderada de la médula espinal, compatible con extrusión intervertebral discal C2-C3.



**Figura 5.** Caniche de 6 años de edad. Se aprecia el arqueamiento dorsal de la columna (cifosis). La resonancia magnética reveló la existencia de material extradural con compresión leve de la médula espinal, compatible con extrusión intervertebral discal T12-T13.

Valorar la severidad de la lesión medular asociada a una extrusión/protrusión discal es extremadamente importante, ya que puede influir significativamente en el pronóstico y manejo del paciente. Existen diferentes escalas para establecer los diversos grados de lesión medular espinal. Una posible gradación, considerada útil por los autores, sería la siguiente modificación de la escala descrita por Scott:<sup>20</sup>

- Grado 1: Hiperestesia espinal.
- Grado 2: Paresia ambulatoria / ataxia.
- Grado 3: Paresia no ambulatoria con función urinaria normal.
- Grado 4: Parálisis con o sin incontinencia urinaria.
- Grado 5: Parálisis con ausencia de nocicepción e incontinencia urinaria.

Los pacientes que presentan hernias discales agudas o hiperagudas pueden tener signos clínicos de shock espinal y/o postura de Schiff-Sherrington, lo cual no determina el pronóstico y, simplemente, es indicativo de daño medular espinal agudo y severo.<sup>21-23</sup>

La **postura de Schiff-Sherrington** consiste en una hipertonia extensora que afecta a los miembros torácicos (manteniendo los movimientos voluntarios) y parálisis de los miembros pélvicos (Fig. 6). Es característico de lesiones que afectan a los segmentos medulares toracolumbares. La lesión espinal provoca una alteración de las vías inhibitorias ascendentes a nivel de unas células especializadas ("border cells") localizadas en la sustancia gris lumbar. Los axones de estas células decusan para ascender a lo largo del fascículo propio contralateral y terminar en la intumescencia cervical, facilitando la inhibición de las motoneuronas de los músculos extensores. La afectación de las vías inhibitorias ascendentes resulta en extensión tónica de los miembros torácicos.<sup>21</sup>

El **shock espinal** se caracteriza por la ausencia temporal de tono muscular y reflejos espinales que se producen caudales al nivel de la lesión espinal aguda. Este fenómeno se produce como consecuencia de la pérdida súbita de los estímulos supraespinales descendentes, lo que origina una hiperpolarización de las neuronas motoras espinales y una disminución en su excitabilidad. El primer reflejo que reaparece es el del esfínter anal, en aproximadamente 15 minutos, seguido del reflejo rotuliano entre 30 minutos y 2 horas más tarde y el



**Figura 6.** Postura de Schiff-Sherrington en un English Springer Spaniel de 9 años con extrusión intervertebral discal aguda L1-L2.

reflejo de retirada hasta 12 horas después, siendo este último algo variable. El shock espinal no está muy reconocido en medicina veterinaria, pero es importante tanto para una precisa localización de la lesión como para el manejo del paciente durante las primeras horas de la lesión medular.<sup>14,22,23</sup>

Saber reconocer este fenómeno tiene importantes implicaciones clínicas, ya que puede conducir a una localización neuroanatómica incorrecta y por lo tanto a procedimientos diagnósticos erróneos.

Aproximadamente el 5% de los perros con patologías medulares cervicales necesitan apoyo ventilatorio.<sup>24</sup> El sistema respiratorio puede verse comprometido en patologías medulares cervicales debido a la afectación del nervio frénico, que inerva el diafragma. El nervio frénico lo forman los nervios cervicales 4, 5, 6 y 7 tras su salida de la columna a través de los correspondientes agujeros intervertebrales.<sup>25,26</sup> La función respiratoria debe ser valorada en todos los pacientes con alteraciones neurológicas severas debidas a lesiones medulares cervicales ya que, si no se realiza suplementación con oxígeno o ventilación asistida rápidamente,<sup>24</sup> pueden comprometer la evolución del paciente.

La **mielomalacia progresiva ascendente y descendente** es una complicación vascular, caracterizada por una necrosis isquémica o hemorrágica de la médula espinal, que puede aparecer tras un trauma agudo espinal y representa un daño extenso de la vascularización intramedular espinal. El mecanismo fisiopatológico que lo origina no se conoce con exactitud, pero parece ser el resultado de la contusión traumática medular, isquemia y liberación de sustancias vasoactivas, radicales libres y enzimas celulares. Desde el área donde se produce la lesión medular, la necrosis puede extenderse craneal y caudalmente, de manera general en la base del funículo dorsal.<sup>27,28</sup>

La mielomalacia progresiva, como consecuencia de una extrusión discal aguda, puede afectar a un 5-10% de los perros que se presentan con paraplejía sin nocicepción. Esta complicación suele aparecer dentro de los 5 días posteriores al inicio de la paraplejía, con un rango de 1 a 10 días, por lo que los signos clínicos pueden manifestarse durante el periodo postoperatorio.<sup>27,28</sup>

Los signos clínicos que caracterizan la mielomalacia son hiperestesia, aumento de la temperatura corporal, pérdida de nocicepción caudal al área medular dañada, pérdida del tono motor y de los reflejos espinales en los miembros pélvicos, disminución o ausencia del tono anal y ascenso progresivo de la pérdida del reflejo cutáneo del tronco cranealmente. El fallo respiratorio se produce cuando la necrosis asciende hasta el nivel del quinto ó sexto segmento cervical medular y destruye las motoneuronas del nervio frénico, produciendo parálisis del diafragma.<sup>27,28</sup> La extensión progresiva de la mielomalacia una vez se ha iniciado es irreparable y, para evitar el sufrimiento en estos animales, se debe considerar la eutanasia.

El siguiente artículo sobre enfermedad discal intervertebral estará enfocado al diagnóstico, tratamiento y pronóstico de dicha patología.

## Summary

Intervertebral disc disease is a common pathological condition in dogs and less common in cats. The clinical presentation may vary from mild spinal discomfort to severe motor dysfunction and urinary retention. The prevalence of intervertebral disc disease in dogs has been reported as 2% whereas in cats, the overall prevalence represents 0.12%. During the past few years, intervertebral disc disease has been investigated in order to characterise and understand this condition and to develop better diagnostic and therapeutic options for affected patients.

Fuente de financiación: Esta investigación no se realizó con fondos comerciales, públicos o del sector privado.  
Conflicto de intereses: Los autores declaran que no existe conflicto de intereses.

## Bibliografía

- Fluehmann G, Doherr MG, Jaggy A. Canine neurological diseases in a referral hospital population between 1989 and 2000 in Switzerland. *J Small Anim Pract* 2006; 47(10):582-587.
- Evans HE: Arthrology. En Evans HE(ed): Miller's anatomy of the dog, Philadelphia, WB Saunders, 1993; 219-257.
- Hansen HJ. A pathologic study on disc degeneration in dog, with special reference to the so-called enchondrosis intervertebralis. *Acta Orthop Scand Suppl* 1952; 11(4):1-117.
- Bray JP, Burbidge HM. The canine intervertebral disk. Part one: Structure and function. *J Am Anim Hosp Assoc* 1998; 34(1):55-63.
- Dallman MJ, Moon ML, Giovannitti-Jensen A. Comparison of the width of the intervertebral disc space and radiographic changes before and after intervertebral fenestration in dogs. *Am J Vet Res* 1991; 52(1):140-145.
- Marchand F, Ahmed AM. Investigation of the laminate structure of lumbar disk annulus fibrosus. *Spine* 1990; 15(5):402-10.
- Forsythe WB, Ghoshal NG. Innervation of the canine thoracolumbar vertebral column. *Anat Rec* 1984; 280(1):57-63.
- Erwin WM, Inman RD. Notochord cells regulate intervertebral disc chondrocyte proteoglycan production and cell proliferation. *Spine* 2006; 31(10):1094-1099.
- Capello R, Bird JLE, Pfeiffer D. Notochordal cells produce and assemble extracellular matrix in a distinct manner, which may be responsible for the maintenance of healthy nucleus pulposus. *Spine* 2006; 31(8):873-882.
- Benneker LM, Heini PF, Alini M. Vertebral endplate marrow contact channel occlusions and intervertebral disc degeneration. *Spine* 2004; 30(2):167-173.
- King AS, Smith RN. A comparison of the anatomy of the intervertebral disc in dog and man: with reference to herniation of the nucleus pulposus. *Br Vet J* 1955; 3(2):135-49.
- Hansen HJ. A pathological-anatomical interpretation of disc degeneration in dogs. *Acta Orthop Scand* 1951; 20(4): 280-293.
- De Risio L, Adams V, Dennis R, McConnell. Association of clinical and magnetic resonance imaging findings with outcome in dogs with presumptive acute noncompressive nucleus pulposus extrusión: 42 cases (2000-2007). *J Am Vet Med Assoc* 2009; 234(4):495-504.
- Beltran E, Dennis R, Doyle V, de Stefani A, Holloway A, de Risio L. Clinical and magnetic resonance imaging features of canine compressive cervical myelopathy with suspected hydrated nucleus pulposus extrusión. *J Small Anim Pract* 2012; 53(2):101-107.
- Cudia, SP, Duval JM. Thoracolumbar intervertebral disk disease in large, non-chondrodystrophic dogs: a retrospective study. *J Am Anim hosp Assoc* 1997; 33(5):456-460.
- Macias C, McKee WM, May C, Innes JF. Thoracolumbar disc disease in large dogs: a study of 99 cases. *J Small Anim Pract* 2002; 43(10):439-446.
- Goggjin JE, Li AS, Franti CE. Canine intervertebral disk disease: characterization by age, sex, breed, and anatomic site of involvement. *Am J Vet Res* 1970; 31(9):1687-92.
- Johnson JA, da Costa RC, Allen MJ. Micromorphometry and cellular characteristics of the canine cervical intervertebral discs. *J Vet Intern Med* 2010; 24(6):1343-1349.
- Fry JR, Johnson AL, Hungerford L. Surgical treatment of cervical disc herniations in ambulatory dogs. Ventral decompression vs fenestration, 111 cases (1980-1988). *Prog Vet Neurol* 1991; 2(4):165-173.
- Scott HW. Hemilaminectomy for the treatment of thoracolumbar disc disease in the dog: a follow-up study of 40 cases. *J Small Anim Pract* 1997; 38(11):488-94.
- De Lahunta A. Small Animal Spinal Cord Disease. En: A. De Lahunta A, E. Glass (ed): Veterinary Neuroanatomy and Clinical Neurology, St. Louis, MO, USA, Saunders, 2009:248-250.
- Olby N. Current concepts in the management of acute spinal cord injury. *J Vet Intern Med* 1999; 13(5):399-407.
- Smith PM, Jeffery ND. Spinal shock-comparative aspects and clinical relevance. *J Vet Intern Med* 2005; 19(6):788-793.
- Beal MW, Paglia DT, Griffin GM, Hughes D, King LG. Ventilatory failure, ventilator management, and outcome in dogs with cervical spinal disorders: 14 cases (1991-1999) *J Am Vet Med Assoc* 2001; 218(10):1598-1602.
- King A. Autonomic components of the central nervous system. En: King A(ed): Physiology and Clinical Anatomy of the Domestic Mammals, Oxford, UK, Blackwell Science, 1987:183-193
- Evans, HE, Kitchell RL. The spinal nerves. En: Evans HE(ed): Miller's anatomy of the dog, Philadelphia, WB Saunders, 1993; 829-893.
- Lu D, Lamb CR, Targett MP. Results of myelography in seven dogs. *Vet Radiol Ultrasound* 2002; 43(4):326-330.
- Summers BA, Cummings JF, de Lahunta A. En: Summer BA(ed): Veterinary neuropathology. St. Louis: Mosby, 1995; 202-204.

# AVEPA 2012

## Formación Continuada

Coste de inscripción a todos los seminarios de formación continuada de AVEPA  
Precio inscripción no socios: 150 euros



**ACREDITACION DE ESPECIALIDADES VETERINARIAS AVEPA:**  
LA ASISTENCIA A CADA UNO DE ESTOS SEMINARIOS DEL PROGRAMA DE FORMACIÓN CONTINUADA AVEPA 2012, COMPORTA LA OBTENCIÓN DE 2,8 PUNTOS DE FORMACIÓN POSTGRADUADA ADQUIRIDA, EN EL PROCESO DE ACREDITACIÓN DE AVEPA, EN CADA UNA DE LAS ESPECIALIDADES RELATIVAS A CADA SEMINARIO.

### traumatología

#### TRAUMATOLOGÍA PARA NO TRAUMATÓLOGOS. APROXIMACIÓN A LOS PROBLEMAS ORTOPÉDICOS MÁS FRECUENTES

##### Examen ortopédico y toma de decisiones en urgencias traumatológicas

¿Cómo hacer un buen examen ortopédico?  
Métodos de inmovilización y aplicación de diferentes vendajes  
Heridas por arrastramiento  
Fracturas abiertas  
La urgencia traumatológica: Qué hacer y qué no hacer  
Aplicación básica de fijadores externos

##### Cómo manejar algunas situaciones clínicas frecuentes

Patologías de los animales inmaduros  
Diagnóstico y tratamiento de la artrosis  
Tumores óseos  
¿Esta cojera es musculoesquelética o neurológica?

##### Cojeras de la extremidad anterior

Cómo diagnosticar las patologías más frecuentes del miembro anterior que provocan cojeras:  
- Osteocondritis de hombro  
- Tenosinovitis bicipital  
- Displasia de codo  
- Lesiones ligamentosas carpo

##### Cojeras de la extremidad posterior

Cómo diagnosticar las patologías más frecuentes del miembro posterior que provocan cojeras:  
- Displasia cadera  
- Necrosis avascular de la cabeza del fémur  
- Luxación congénita de rótula  
- Rotura del ligamento cruzado anterior  
- Lesiones ligamentosas tarso

### urgencias

#### CÓMO UN PACIENTE COMÚN SE TRANSFORMA EN UNO DE CUIDADOS INTENSIVOS

**Mecanismos que descompensan a los enfermos**  
desequilibrios inflamatorios, hemostáticos, renales, translocaciones bacterianas,...

**Indicadores de problemas**  
hipotensiones, bradi y taquicardias, anemias, hipo e hiperglucemias, aumento de proteínas de fase aguda,...

**Soluciones simples y complejas**  
profilaxis mediante control de la presión en anestesia, analgesia en la UCI, respiración asistida,...

**Patologías de cuidados intensivos**  
fallo renal, trombosis, síndrome de respuesta inflamatoria sistémica, sepsis,...

#### TRAUMATOLOGÍA



**ANGEL RUBIO**  
Licenciado en Veterinaria por la Facultad de Zaragoza en 1.984.



**ALFONSO CHICO**  
Licenciado en 1990 en la Facultad de Lugo.




**IGNACIO DURALL**  
Licenciado en Veterinaria por la Universidad Complutense de Madrid (1973).

#### EXÓTICOS



**ANDRÉS MONTESINOS**  
Licenciado por la Universidad Complutense de Madrid en 1992.



**JAUME MARTORELL**  
Licenciado en Veterinaria por la Universidad Autónoma de Barcelona (UAB) en 1993.



**NEUS MORERA**  
Licenciada en Veterinaria por la Universidad Autónoma de Barcelona (2000).

#### URGENCIAS



**MANU BARCEÑA**  
Licenciada en veterinaria por la Universidad Autónoma de Barcelona en 1998.




**CARLOS TORRENTE**  
Licenciado en veterinaria por la Universidad Autónoma de Barcelona (UAB) en 1995.



**JORDI GINÉ**  
Licenciado en Veterinaria por la Facultad de Veterinaria de la Universidad Autónoma de Barcelona en 1994.




**XAVIER ROURA**  
Licenciado en veterinaria por la Universitat Autònoma de Barcelona (UAB), 1989.



**ÀNGEL SAINZ**  
Licenciado y Doctor en Veterinaria por la Universidad Complutense de Madrid.



**MARUSKA SUÁREZ**  
Licenciada en Veterinaria por la Facultad de Veterinaria de Lugo de la Universidad de Santiago de Compostela en 1991.



**OSCAR CORTADELLAS**  
Licenciado en veterinaria por la Universidad de Zaragoza en 1989.



**LOLI TABAR**  
Licenciada en veterinaria por la Universidad de Zaragoza, 2001.

#### MEDICINA INTERNA

### exóticos

#### LA CLÍNICA IMPRESCINDIBLE EN PEQUEÑOS MAMÍFEROS PARA VETERINARIOS GENERALISTAS

##### Manejo y Técnicas clínicas en pequeños mamíferos

Realización del examen clínico, importancia de la inmovilización. Técnicas de toma de muestras, principales protocolos de sedación y anestesia.

##### Medicina interna: Medicina preventiva en pequeños mamíferos

Protocolos de control y de desparasitación en hurones, conejos, cobayas y otros roedores. Principales enfermedades parasitarias e infecciosas

##### Enfermedad dental en conejos y roedores

Síndrome de enfermedad dental adquirido. Causas y presentaciones clínicas en conejos y roedores; ¿cuándo y cómo está indicada la extracción de incisivos y molares?

##### Medicina interna: Estasis gastrointestinal en conejos

Principales causas o consecuencias: el éstasis y la hipomotilidad gastrointestinales.

### medicina interna

#### ACTUALIZACIÓN EN DIAGNÓSTICO Y CONTROL DE ENFERMEDADES INFECCIOSAS EN EL PERRO Y GATO

##### Enfermedades infecciosas en el perro y gato

**¿Cómo las diagnosticar? ¿Cómo las descartar?**  
Qué necesita saber el clínico sobre las diferentes pruebas diagnósticas (serologías, PCR, cultivos, etc), la toma de muestras (tipo, envío y conservación de las mismas), qué aplicación tienen y cómo las interpreta frente a varias enfermedades infecciosas (moquillo, toxoplasmosis, PIF, inmunodeficiencia felina, leucemia felina, ehrlichiosis, leptospirosis, babesiosis, etc..)

##### ¿Cuál es nuestro papel en la prevención de zoonosis?

**Situación en España**  
Como clínicos ¿cómo podemos actuar para prevenir algunas zoonosis, cómo responderemos preguntas frecuentes de propietarios sobre diversas enfermedades infecciosas que son zoonosis (toxoplasmosis, leptospirosis, leishmaniosis, MRSA, bartonellosis y otras enfermedades vectoriales, dirofilariosis, etc)?, riesgos reales de estas infecciones en nuestra zona.

##### Leishmaniosis 2012: ¿qué ha cambiado para el clínico en el diagnóstico, tratamiento y prevención de la leishmaniosis?

La aparición de nuevos productos en el mercado (vacuna, inmunomoduladores) crea nuevos retos al clínico en el diagnóstico, tratamiento y prevención de la leishmaniosis canina. Además plantea al clínico y a su cliente/propietario diversas preguntas que intentaremos resolver.

Más información en AVEPA Pº de San Gervasio nº 46-48 - E 7º • 08022 Barcelona

Tel: 93 253 15 22 | Fax: 93 418 39 79 | Mail: [secre@avepa.org](mailto:secre@avepa.org) | [www.avepa.org](http://www.avepa.org)

Presentación de los seminarios en: Málaga, Madrid, Barcelona, Logroño, Zaragoza, Valencia, Alicante, Murcia, Sevilla, Oviedo, Gijón, Santander, Mallorca y Las Palmas

Para más información sobre fechas concretas ver web AVEPA: [www.avepa.org](http://www.avepa.org)



#### SPONSORS:



# Línea Oftálmica Fatro Ibérica

