


# Estudio de prevalencia de redundancia esofágica en la raza Bulldog Francés

## Esophageal redundancy prevalence in the French Bulldog

View metadata, citation and similar papers at [core.ac.uk](http://core.ac.uk)

brought to you by  CORE

provided by Diposit Digital de Documents de la UAB

c/Miguel Servet 177,50013, Zaragoza, España.

### Resumen

La redundancia esofágica es una alteración congénita que ha sido descrita en animales de razas braquicéfalas. Consiste en un esófago excesivamente elongado que describe una trayectoria sinuosa y con desplazamiento ventral en la entrada de tórax. En este artículo se calcula la prevalencia de esta patología en la raza Bulldog Francés y se analiza su posible relación con la aparición de síntomas digestivos en esta raza. Se realizó una anamnesis retrospectiva a los propietarios de los animales seleccionados sobre la presencia, el carácter y el tipo de presentación de síntomas digestivos (regurgitación-vómito) que pudieran haberse presentado a lo largo de la vida del paciente. La presencia o no de redundancia esofágica se determinó mediante una esofagografía positiva, para lo que se empleó una solución de sulfato de bario. Diez de los veintinueve animales sobre los que se realizó el estudio radiológico presentaron redundancia esofágica, siendo la prevalencia para esta anomalía del 34,5%. Los propietarios de ocho de los diez animales con redundancia esofágica (80%) relataron la presencia de regurgitación, de carácter crónico y presentación esporádica. Los resultados obtenidos sugieren que cabe considerar la redundancia esofágica como una posible causa de las alteraciones digestivas que se presentan en la raza Bulldog Francés.



**Palabras clave:** Redundancia, esófago, Bulldog Francés, braquicéfalo.

**Keywords:** Redundancy, esophagus, French Bulldogs, brachycephalic dogs.

*Clin. Vet. Peq. Anim*, 2011, 31 (3): 159-162

### Introducción

Los perros de raza braquicéfala presentan numerosas alteraciones anatómicas que afectan a las vías respiratorias y que han sido ampliamente descritas en la literatura. De la misma manera, se han recogido una gran variedad de alteraciones anatómicas que afectan al aparato digestivo superior de estos animales y que son las causantes de los signos digestivos que presentan con regularidad este tipo de razas.

Entre las alteraciones anatómicas que han sido descritas por los autores se encuentran la hernia de hiato, la hipertrofia pilórica, la incompetencia de cardias y la redundancia esofágica.<sup>1-13</sup>

La redundancia esofágica es una alteración de carácter congénito que se observa en animales jóvenes de razas braquicéfalas. Consiste en un esófago de diámetro normal pero excesivamente elongado que describe una trayectoria sinuosa y con desplazamiento ventral en la entrada del tórax.<sup>6,12</sup>

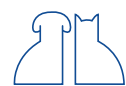En la mayoría de las ocasiones es un hallazgo casual al que no se le ha dado significado clínico; pero a veces, esta alteración morfológica puede ocasionar problemas en el peristaltismo esofágico que da lugar a síntomas clínicos. Ha sido diagnosticada en razas braquicéfalas como el Bulldog Inglés,<sup>5,13</sup> Bulldog Francés<sup>5</sup> y Shar-Pei.<sup>14</sup>

La raza Bulldog Francés está adquiriendo una elevada popularidad en nuestra sociedad en los últimos años, por lo que el objetivo de nuestro estudio ha sido determinar la prevalencia de esófago redundante en esta raza y valorar su posible relación con los síntomas digestivos presentes en estos animales.

### Material y métodos

Se contó con un total de 29 animales de la raza Bulldog Francés, 17 machos y 12 hembras, con una

\* Contacto: [amunzuet@unizar.es](mailto:amunzuet@unizar.es)



edad media de 2,5 años, que se presentaron en las distintas consultas de especialidad del Hospital Veterinario de la Universidad de Zaragoza. Ninguno de los 29 animales manifestaba en el momento de la presentación signos digestivos, y los motivos de consulta eran variados (oftalmología, reproducción, dermatología, traumatología). Los propietarios de los animales fueron informados previamente del estudio y todos ellos dieron su consentimiento.

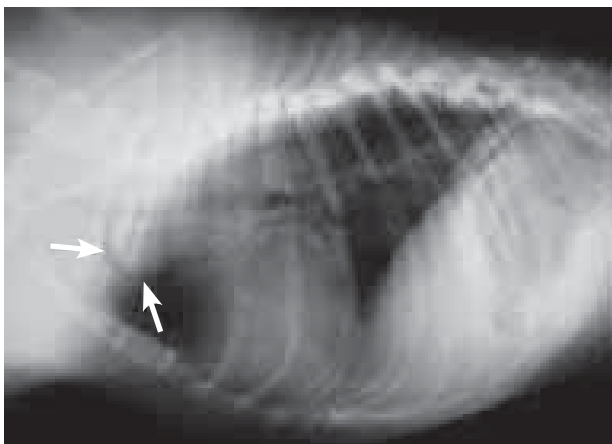
Se realizó una anamnesis retrospectiva para conocer la presencia, el carácter y el tipo de presentación de síntomas digestivos (regurgitación-vómito) que pudieran haberse presentado a lo largo de la vida del paciente, así como un examen físico completo. Posteriormente se llevó a cabo un estudio radiológico del esófago torácico, para lo que se obtuvieron proyecciones laterales izquierda simples del tórax, así como esofagogramas positivos. Para la obtención de dicha técnica radiográfica se empleó como agente de contraste positivo una suspensión líquida de sulfato de bario que fue administrada vía oral con la ayuda de una jeringuilla (10 ml). En todos los pacientes se obtuvieron radiografías en proyección lateral de tórax inmediatamente tras la administración del contraste.

## Resultados

De los 29 animales sobre los que se obtuvieron esofagogramas positivos, 10 presentaron evidencia radiológica de esófago redundante (Figs. 1 y 2), siendo la prevalencia para esta anomalía del 34,5% (Fig. 3). Ninguno de los animales presentó evidencia radiológica de otras alteraciones digestivas.

En todos los casos en los que el esofagograma evidenció la presencia de desviación esofágica, las radiografías simples realizadas previamente fueron sugestivas de desviación esofágica.

Los propietarios de 8 de los 10 animales con redundancia esofágica (80%) relataron la presencia de regurgitación, en todos los casos de carácter crónico y presentación esporádica (Fig. 4).



**Figura 1.** Proyección lateral izquierda de tórax. Se observa una estructura tortuosa con opacidad aire (flechas) en la entrada del tórax, hallazgos radiológicos compatibles con un esófago redundante. Bulldog Francés de 2 años de edad con signos de regurgitación crónica.

Ninguno de los propietarios de los 19 animales que no evidenciaron signos radiológicos de redundancia esofágica manifestó la presencia de alteraciones digestivas crónicas en su animal.

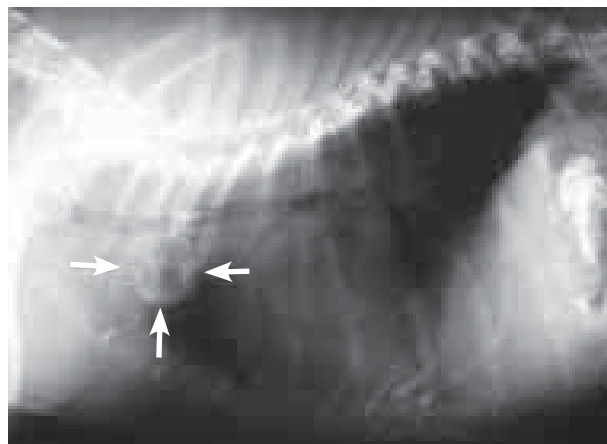
## Discusión

Los perros de la raza Bulldog Francés pertenecen al grupo de las llamadas razas braquicéfalas, término que significa "cabeza corta" y que etimológicamente proviene de los palabras griegas "braqui" (acortado) y "cefalo" (cabeza).

Las razas braquicéfalas (Bulldog Inglés, Bulldog Francés, Boxer, Shar-Pei, Pekinés, Lhasa Apso, Shih Tzu, Boston terrier, Pug chino, King Charles Spaniel) han surgido de la crianza selectiva de ciertas razas y se han instaurado innumerables patologías en aquellas progenies que descienden de cruces con alto grado de consanguinidad.

El conjunto de anomalías anatómicas que afectan a su sistema respiratorio (estenosis de narinas, paladar blando alargado, eversión de ventrículos laríngeos, disminución de diámetro traqueal) originan variados signos respiratorios que dan nombre al llamado Síndrome braquicefálico, que de manera característica afecta a estas razas y que ha sido extensamente recogido en la literatura.

Además de las alteraciones respiratorias, los perros braquicéfalos tienen una elevada predisposición genética a padecer algunos trastornos digestivos. Como alteraciones que afectan al tracto digestivo superior más descritas por los autores se encuentran la hernia de hiato, que afecta especialmente a la raza Shar-Pei<sup>1-5</sup> y que también ha sido descrita en las razas Bulldog Inglés<sup>6</sup> y Bulldog Francés;<sup>5,7</sup> la hipertrofia pilórica congénita que afecta especialmente al Boxer<sup>8,9</sup> y al Boston terrier;<sup>8</sup> y la hipertrofia pilórica adquirida, que afecta más frecuentemente a las razas Lhasa Apso<sup>8</sup> y Shih Tzu.<sup>8,10</sup> En referencia a estas dos patologías, en un reciente estudio realizado por García-Sancho y cols.<sup>11</sup> se sometieron 15 perros de la raza Bulldog Francés que presentaban signos digestivos (vómito/regurgitación) a un estudio



**Figura 2.** Proyección lateral de tórax tras la administración de 10 ml de sulfato de bario. Se aprecia en la entrada del tórax el esófago situado ventralmente a la traquea con una forma redondeada y lleno de contraste (flechas) compatible con un esófago redundante. Mismo caso que en la Fig. 1.

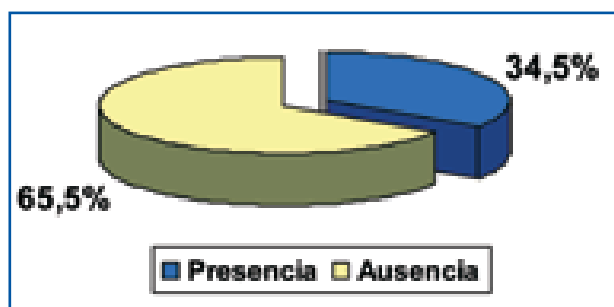


Figura 3. Prevalencia de redundancia esofágica en el Bulldog Francés.

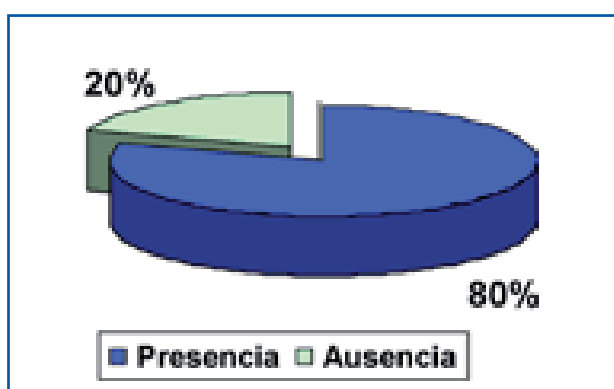


Figura 4. Síntomas digestivos asociados a redundancia esofágica.

endoscópico. Observaron que de los 15 perros incluidos, 5 mostraron hernia de hiato y 1 estenosis congénita de píloro.

La sintomatología clínica que caracteriza a las hernias de hiato y a las hipertrofias pilóricas es el vómito, que puede verse acompañado en algunas ocasiones por regurgitación, disfagia e hipersalivación.

La redundancia esofágica o desviación del esófago ha sido escasamente referida en la bibliografía,<sup>5,12</sup> y únicamente ha sido descrita en las razas Bulldog Inglés,<sup>5,13</sup> Bulldog Francés<sup>5</sup> y Shar-Pei.<sup>14</sup> Consiste en un esófago de diámetro normal, pero excesivamente elongado, que describe una trayectoria sinuosa y con desplazamiento ventral en la entrada de tórax.

La existencia de esófago redundante se caracteriza por la presencia de regurgitación, de carácter crónico y esporádico.<sup>12</sup>

El diagnóstico presuntivo de esta alteración se basa en la raza y la historia previa de regurgitación, mientras que el diagnóstico definitivo más sencillo se obtiene mediante la realización de radiografías torácicas simples y con contraste. Las radiografías simples son sugestivas, en la mayoría de las ocasiones, de desviación esofágica al evidenciar una zona tortuosa con acúmulo de gas en la entrada del tórax. La esofagografía positiva con soluciones baritadas o yodadas identifica esa zona como tramo esofágico.

La exploración fluoroscópica y/o endoscópica puede resultar de interés para el diagnóstico de posibles patologías digestivas que pudieran aparecer de manera concomitante, como la hernia de hiato o la incompetencia de esfínter esofágico inferior.

La raza Bulldog Francés está adquiriendo una elevada popularidad en nuestra sociedad en los últimos años, por lo que la asistencia clínica de esta raza se ha incrementado ostensiblemente. Nos llamó especialmente la atención la anamnesis que se obtiene de los propietarios de este tipo de animales en cuanto a que en numerosas ocasiones, y sea cual sea el motivo de consulta, relatan la presencia de vómitos esporádicos de carácter crónico, generalmente desde edades muy tempranas y a los que se han habituado dándoles un carácter de normalidad. Sin embargo, la anamnesis detallada pone de manifiesto que no se trata de vómito sino de regurgitación (expulsión pasiva de alimento).

En base a este hecho, decidimos realizar un estudio de prevalencia de redundancia esofágica en animales de la raza Bulldog Francés; ya que, según la bibliografía consultada, únicamente se encontró un artículo en el que se hiciera referencia a esta anomalía en esa raza. En este estudio, realizado en 2005 por Poncet y cols.<sup>5</sup> se calculó la prevalencia mediante exploración endoscópica de lesiones del tracto gastrointestinal en 73 perros de diferentes razas braquicéfalas con síndrome respiratorio superior. Incluyeron 49 perros de la raza Bulldog Francés, de los cuales 8 presentaron evidencias endoscópicas de desviación esofágica (16,3%). Los autores no encontraron correlación entre ésta anomalía y la severidad de los signos gastrointestinales, ya que únicamente 2 de los 8 perros mostraron signos endoscópicos de esofagitis distal y reflujo gastroesofágico.

En nuestro estudio se incluyeron 29 animales cuyo motivo de consulta en ese momento no residía en el aparato digestivo. La anamnesis sobre los propietarios reveló que en un porcentaje alto de casos existía regurgitación esporádica, generalmente desde los primeros meses de edad.

Para distinguir el esófago redundante de otras patologías que cursan con regurgitación como megaesófago, divertículo esofágico, hernia de hiato o anomalías de anillo vascular, se realizó en todos los animales una radiografía lateral de tórax simple y posteriormente se obtuvo un esofagograma positivo mediante la administración de 10 ml de una suspensión de sulfato de bario vía oral.

De los 29 animales sobre los que se obtuvieron radiografías, 10 presentaron evidencia radiológica de esófago redundante. En todos los casos las radiografías simples fueron sugestivas de desviación esofágica, si bien, siguiendo la recomendación de otros autores, realizamos esofagogramas positivos, ya que la exploración radiológica con contraste ayuda a visualizar mejor el recorrido tortuoso que realiza el esófago con desviación ventral en la entrada del tórax.<sup>15</sup>

Los propietarios de 8 de los 10 animales con redundancia esofágica relataron la presencia de regurgitación esporádica y crónica. Los propietarios de los 19 animales restantes no manifestaron la presencia de signos digestivos crónicos en sus mascotas, si bien algunos de ellos describieron cuadros aislados de vómito/diarrea.



En este estudio se puede observar que la prevalencia obtenida mediante exploración radiológica para la redundancia esofágica, en la raza Bulldog Francés, es muy elevada (34,5%) y que el 80% de éstos animales presentan a lo largo de su vida sintomatología digestiva (regurgitación).

Pese a que en nuestro estudio no se puede establecer una relación directa causa-efecto entre redundancia

y sintomatología clínica, la elevada prevalencia obtenida para esta alteración, añadida a la correlación existente entre ésta y la presencia de regurgitación crónica y esporádica, sugieren que la desviación esofágica podría considerarse como posible causa de los frecuentes signos digestivos que, aunque no graves sí insidiosos, se observan en la clínica diaria en el Bulldog Francés.

### Summary

The esophageal redundancy is a congenital alteration that has been described in brachycephalic dog breeds. It is an overly elongated esophagus that describes a winding trajectory and a ventral displacement when entering the thorax. In this study we calculated the prevalence of this pathology in 29 French Bulldogs and its possible relationship with the onset of digestive symptoms in this breed. A retrospective anamnesis was carried out to explore the onset and characteristics of the digestive symptoms (regurgitation or vomiting) over the patient's life. The presence of oesophageal redundancy was determined by positive esophagography with barium sulphate solution. The radiological study showed esophageal redundancy in 10 animals, which means a prevalence of 34.5% in this study. Eight of the owners of affected animals (80%) reported chronic and sporadic regurgitation episodes. The present results suggest that esophageal redundancy can be considered a possible cause of digestive disorders in the French Bulldog.

### Bibliografía

- Baig MA, Gemmill T, Hammond G, Patterson C, Ramsey IK: Budd-Chiari-like syndrome caused by a congenital hiatal hernia in a shar-pei dog. *Vet Rec.* 2006; 159:322-3.
- Guiot LP, Lansdowne JL, Rouppert P, Stanley BJ: Hiatal hernia in the dog: a clinical report of four Chinese shar peis. *J Am Anim Hosp Assoc.* 2008; 44: 335-41.
- Hunt GB, O'Brien C, Kolenc G, Malik R: Hiatal hernia in a puppy. *Aust Vet J.* 2002; 80: 685-6.
- Rahal SC, Mamprim MJ, Muniz LM, Teixeira CR: Type-4 esophageal hiatal hernia in a Chinese Shar-pei dog. *Vet Radiol Ultrasound.* 2003; 44: 646-7.
- Poncet CM, Dupre GP, Freiche VG, Estrada MM, Poubanne YA, Bouvy BM: Prevalence of gastrointestinal tract lesions in 73 brachycephalic dogs with upper respiratory syndrome. *J Small Anim Pract.* 2005; 46: 273-9.
- Tams TR. Disease of the esophagus. En *Handbook of Small Animal Gastroenterology*, Philadelphia, WB Saunders Company. 2003: 118-158.
- Teunissen GH, Happé RP, Van Toorenburg J, Wolvekamp WT: Esophageal hiatal hernia. case report of a dog and a cheetah. *Tijdschr Diergeneesk.* 1978; 103: 742-9.
- Jenkins C, De Novo Jr. R. Enfermedades del estómago. En Morgan R, Bright M, Swartout S. *Clínica de pequeños animales*, Madrid, Elsevier España SA. 2004: 335-336.
- Van der Gaag I, Happé RP, Wolvekamp WT: A boxer dog with chronic hypertrophic gastritis resembling Menetrier's disease in man. *Vet Pathol.* 1976; 13:172-85.
- Bellenger CR, Maddison JE, MacPherson GC, Ilkiw JE: Chronic hypertrophic pyloric gastropathy in 14 dogs. *Aust Vet J.* 1990; 67: 317-20.
- García-Sancho M, Rodríguez-Franco F, Canfrán S, Carrasco V, Villaescusa A, Sainz A: Hallazgos endoscópicos en esófago y estómago en perros de la raza Bulldog Francés. *Clin Vet Peq Anim.* 2011; vol 31, nº 1: 29-34.
- Jergens AE. Enfermedades del esófago. En Ettinger SJ y Feldman EC: *Tratado de Medicina interna veterinaria*, Madrid, Elsevier España SA. 2007: 1298-1310.
- Woods CB, Rawlings C, Barber D, Walker M: Esophageal deviation in four English Bulldogs. *J Am Vet Med Assoc.* 1978; 172: 934-9.
- Stickler R., Sparschu G., Love N., Walshaw R.: Radiographic evaluation of esophageal function in Chinese Shar Pei pups. *J Am Vet Med Assoc* 1992; 201: 81-84.
- Wathous B.: El esófago. En Thrall D.E. (ed): *Manual de diagnóstico radiológico veterinario*, España, WB Saunders, 2007; 342-343.