

Estudio comparativo de la radiología y ecocardiografía en la detección de incrementos de atrio izquierdo en perros con insuficiencia mitral

Comparison of radiology and echocardiography in detecting left atrial enlargements in dog

X. Sànchez,¹ D. Prandi,^{1,3} O. Domènech²

ilar papers at core.ac.uk

provided

Barcelona.

Resumen: Este estudio retrospectivo se basa en la comparación de la radiología y la ecocardiografía en la detección de incrementos de tamaño del atrio izquierdo en el perro. Para valorar la cardiomegalia, se han propuesto diversos criterios radiográficos y ecocardiográficos. Actualmente, los parámetros más objetivos de una y otra técnica son, respectivamente, el índice cardiaco vertebral (ICV) y la ratio entre las dimensiones del atrio izquierdo y la arteria Aorta (ratio LA/Ao). En este estudio aplicamos una nueva medida radiográfica, denominada bisectriz del atrio izquierdo (BAE), con el propósito de detectar incrementos del atrio izquierdo. Se constituyeron dos grupos: grupo A (14 perros con sintomatología de patología mitral espontánea) y grupo B (16 perros sin sintomatología cardiaca). La BAE la obtenemos realizando la bisectriz del ángulo de 90° que se forma entre los ejes cardiacos mayor y menor utilizados para calcular el ICV. La ratio LA/Ao se obtiene mediante el modo ecográfico bidimensional (Modo B). Se obtuvo un punto de corte (valor óptimo) de la BAE de 1.8 cuerpos vertebrales. Existió correlación positiva entre los tres parámetros, y en referencia a la BAE, se obtuvo una sensibilidad del 78.6% y una especificidad del 100%.



Palabras clave: Radiología, ecocardiografía, atrio izquierdo, perro.
Keywords: Radiology, echocardiography, left atrium, dog.

Clin. Vet. Peq. Anim, 30 (3): 177-182, 2010

Introducción

A lo largo del tiempo se ha utilizado la radiología como una herramienta útil en el diagnóstico de patologías cardiacas en el perro, y diferentes autores,¹⁻⁶ propusieron inicialmente parámetros radiológicos subjetivos y técnicas de evaluación radiográfica.

Posteriormente otros autores,⁷ utilizando una población de 100 perros clínicamente normales, describieron el índice cardiaco vertebral (ICV) como nuevo parámetro para evaluar el tamaño cardiaco. Establecieron el eje cardiaco mayor partiendo del límite ventral de la carina hasta el punto más distante del ápex cardiaco y, perpendicular a éste, el eje cardiaco menor en la zona de máxima amplitud cardiaca. Ambos ejes se transpusieron de forma paralela a la columna vertebral al inicio del cuerpo de la cuarta vértebra torácica (T4) y se cuantificó el número de cuerpos vertebrales que ocupaba la suma de ambos ejes, obteniendo el valor de 9.7 ± 0.5 vértebras. No se obtuvieron diferencias significativas entre machos y hembras, entre realizar una proyección lateral derecha o izquierda y tampoco entre perros de conformación torácica ancha y perros con conformación torácica profunda.

Mediante esta metodología, pues, se estandarizaba y unificaba el criterio para valorar la cardiomegalia, eliminando factores de variación (raza, edad, peso).

Más tarde, uno de los autores publicó una ligera variación en la realización de este índice cardiaco vertebral, ya

que partió del límite dorsal de la vena cava caudal (CVC) en la obtención del eje menor⁸ en perros con incrementos de atrio izquierdo (para considerar el incremento de volumen asociado a ese incremento).

Posteriormente, varios estudios relacionados con el ICV⁹⁻¹¹ hallaron razas (Boxer, Labrador Retriever, Whippet, Doberman, Cavalier King Charles Spaniel) que podían presentar un ICV superior a 10.5 sin estar asociado a patología cardiaca y establecieron valores de referencia para dichas razas.

La ecocardiografía es una herramienta que puede evaluar de manera más objetiva que la radiología las diferentes cámaras del corazón, ya que nos proporciona secuencias de vídeo dinámicas y la posibilidad de medir el tamaño de las diferentes partes del corazón en distintos momentos del ciclo cardiaco, pero no está libre de factores condicionantes en el momento de interpretar los resultados obtenidos. Muchos parámetros ecocardiográficos dependen del peso del animal. Una de las excepciones es la ratio entre las dimensiones del atrio izquierdo y la arteria aorta (ratio LA/Ao). Esta relación entre medidas dependientes del peso del animal, como son el tamaño del atrio izquierdo y la aorta, ha resultado ser independiente de ese peso.^{12, 13}

Uno de los trabajos importantes¹⁴ en el que se consideraron ambas técnicas de diagnóstico por imagen, comparó la correlación de los datos ecocardiográficos tales como la dimensión del ventrículo izquierdo al final

de la sístole y la diástole, índice de la esfericidad cardiaca y la ratio LA/Ao al final de la sístole en modo bidimensional en eje largo/modo monodimensional y datos electrocardiográficos (duración de la onda P y duración del complejo QRS) con los valores de ICV⁷ en una población de animales sometidos a patología cardiaca experimental. La correlación más alta obtenida en este estudio fue entre el ICV y la ratio LA/Ao, concretamente 0.90. Más tarde, otros autores^{12, 13} compararon la ratio LA/Ao obtenida mediante el modo bidimensional con la misma medida obtenida mediante el modo-M (monodimensional) en perros normales y perros con incrementos de atrio izquierdo. También estudiaron el ICV en perros con diferentes rangos de incremento de tamaño del corazón medido por observadores con diferentes niveles de experiencia en radiología torácica. Estos autores aportaron una nueva variación y obtuvieron el eje cardíaco menor del ICV a partir del punto medio de la altura de la CVC.

La insuficiencia crónica de la válvula mitral es una enfermedad que se caracteriza por la formación de nódulos diminutos sobre los bordes libres de la válvula que provocan el engrosamiento de las hojuelas valvulares. A medida que progresan las lesiones se observa deformación y debilidad de la válvula y sus cuerdas tendinosas que conlleva una regurgitación valvular y la dilatación del atrio, anillo valvular y ventrículo adyacentes.¹⁵ Esta dilatación del atrio izquierdo puede detectarse radiológicamente mediante el ICV y, ecocardiográficamente, mediante la ratio LA/Ao.

El planteamiento de este estudio se basa, pues, en la comparación de la utilidad de dos técnicas de diagnóstico por imagen como son la radiología y la ecocardiografía para la detección de incrementos de tamaño del atrio izquierdo del corazón en perro. Para ello utilizamos los parámetros más objetivos de una y otra técnica, el ICV respecto a la radiología, y la ratio LA/Ao respecto a la ecocardiografía.

También, con el fin de detectar incrementos del atrio izquierdo en radiología, proponemos una nueva medida llamada bisectriz del atrio izquierdo (BAE).

Los objetivos de este trabajo fueron:

1. Valorar si existe correlación entre la BAE, el ICV y la ratio LA/Ao en perros con insuficiencia de la válvula mitral.
2. Calcular la sensibilidad y especificidad de cada una de las variables para el diagnóstico de incremento de atrio izquierdo.
3. Valorar si la BAE es útil para diagnosticar incrementos de tamaño del atrio izquierdo.
4. Determinar el punto de corte de la BAE que permita diferenciar los perros con atrio izquierdo normal de los perros con incremento de atrio izquierdo.

Material y Métodos

El estudio consistió en un análisis retrospectivo de las radiografías y ecocardiografías de 30 perros a los cuales se les había practicado un estudio radiográfico y ecocardiográfico completo. Los animales estudiados procedían del Hospital Clínico Veterinario de

la Universidad Autónoma de Barcelona (HCV-UAB) y del Hospital Veterinario Gran Sasso (Milano, Italia).

Animales

Para este estudio se utilizaron dos grupos de animales:

Grupo A: constituido por 14 perros con sintomatología de patología cardiaca mitral. El diagnóstico se había basado en la presencia de un soplo cardiaco sistólico de regurgitación mitral de grado IV/VI o superior, en la presencia de síntomas y en el examen ecocardiográfico. Los criterios de selección incluían la exclusión de otras enfermedades cardiacas como cardiomiopatía, defectos cardiacos congénitos o miocarditis con arritmias. De estos perros, 5 procedían del HCV-UAB y 9 de la Clínica Veterinaria Gran Sasso de Milán. Los perros eran 8 hembras y 6 machos, de diversas razas, de edades comprendidas entre 2 y 14 años, y peso comprendido entre 2.3 y 21.2 kg. Todos los animales habían sido sometidos a un examen físico, y se les realizó un estudio radiográfico de tórax y un estudio ecocardiográfico completo.

Grupo B: constituido por 16 perros sin sintomatología cardiaca que acudieron al HCV-UAB por motivos de consulta diversos sin repercusión cardiaca. De éstos, 5 eran hembras y 11 machos, de edades comprendidas entre 1 y 15 años, y pesos entre los 4.1 y 24.3 kg. Todos los animales habían sido sometidos a un examen físico, y se les realizó un estudio radiográfico de tórax y un estudio ecocardiográfico completo.

Diseño experimental

Medida del índice cardiaco vertebral (ICV)

A partir de la proyección lateral derecha de tórax de los animales de los grupos A y B se midió por parte del mismo observador:

El eje cardiaco mayor (L) partiendo del límite ventral del bronquio principal izquierdo (carina) hasta el contorno ventral más distante del ápex cardiaco (Fig.1). El eje cardiaco menor (S) se trazó en el tercio proximal del corazón y perpendicular al eje mayor a partir del límite dorsal de la vena cava caudal (Fig.1).⁸ El software utilizado fue el Microsoft Office Powerpoint 2007, midiendo inicialmente el eje cardiaco mayor y aplicando a partir de él una rotación de 90 grados con el fin de asegurar la perpendicularidad del eje cardiaco menor. Estas dos medidas se transpusieron cada una al inicio del cuerpo vertebral de la cuarta vértebra torácica (T4) orientadas paralelamente a la columna vertebral y se calculó la longitud vertebral conjunta de ambas medidas, incluyendo los discos intervertebrales. El tamaño total del corazón se expresó en unidades totales de longitud vertebral expresada en decimales (longitud vertebral mínima 0.1 vértebras).

Medida de la bisectriz del atrio izquierdo (BAE)

Se efectuó esta medida a partir de la proyección lateral derecha de tórax de los animales de los grupos A y B mediante el mismo observador. Para obtener este parámetro realizamos la bisectriz del ángulo de 90° desde la intersección de los ejes cardiaco mayor y menor utilizados para calcular el ICV hasta el límite radiográfico del atrio izquierdo. El software utilizado (Microsoft

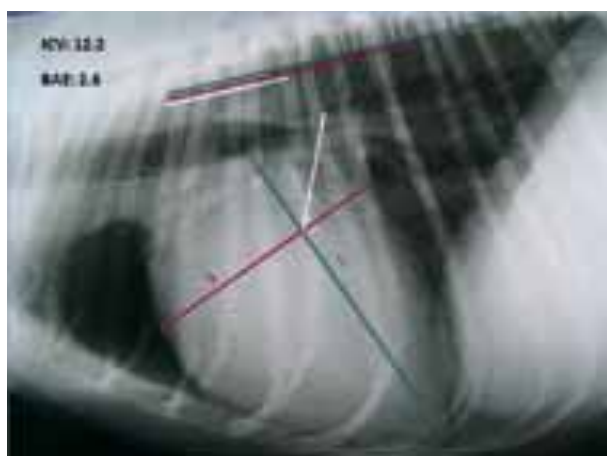

Figura 1. Radiografía lateral derecha de tórax. Representación del índice cardiaco vertebral (ICV) mediante el eje cardiaco mayor (L) y el eje cardiaco menor (S) y transposición de éstos al inicio del cuerpo vertebral de T4. Longitud vertebral del índice cardiaco vertebral: 12.2 cuerpos vertebrales. Representación de la bisectriz del atrio izquierdo (línea color blanco) y transposición de ésta al inicio del cuerpo vertebral de T4. Longitud vertebral de la BAE: 2.6 cuerpos vertebrales.

Office Powerpoint 2007) nos permite crear este ángulo de 45° con respecto a la intersección de L y S. Esta medida se transpuso al inicio del cuerpo vertebral de la cuarta vértebra torácica (T4), orientada paralelamente a la columna vertebral. Se calculó entonces la longitud vertebral que ocupaba, incluyendo los discos intervertebrales (Fig.1). La magnitud del atrio izquierdo se expresó en unidades totales de longitud vertebral expresada en decimales (longitud vertebral mínima 0.1 vértebras).

Medida de la ratio LA/Ao

Se compararon las dimensiones de la arteria aorta y del atrio izquierdo para detectar el incremento de esta cámara. Para determinar el tamaño de estas dos estructuras, se colocaron los animales en decúbito lateral derecho y se realizó un corte paraesternal derecho, con eje corto en la base cardiaca, a nivel de la válvula aórtica, cuando las cúspides de la válvula aórtica están cerradas (Fig.2). La medida del diámetro transversal interno de la aorta se realizó mediante una línea trazada a partir del punto medio de la curvatura de la pared de la cúspide coronaria derecha hasta el punto en que coinciden las cúspides no coronaria y coronaria izquierda. El diámetro transversal interno del atrio izquierdo se realizó prolongando la medida de la aorta a través del cuerpo del atrio izquierdo cuando éste alcanza su máxima distensión.

Análisis estadístico

El análisis estadístico se realizó utilizando el paquete de software SAS System® v9.1.3 (SAS Institute Inc., Cary, NC, USA). Inicialmente se llevó a cabo un análisis estadístico descriptivo con el cálculo de las medias, las correspondientes desviaciones estándar y los valores mínimos y máximos de las tres variables cuantitativas (ICV, BAE, ratio LA/Ao) para cada uno de los dos grupos (A = patología cardiaca mitral, B = sin patología cardiaca) y para la totalidad de los animales. Se establecieron las frecuencias relativa y absoluta de las 3 variables cuan-

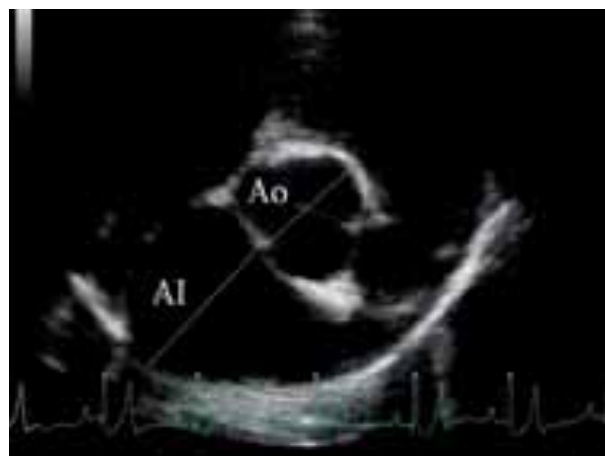


Figura 2. Imagen ecocardiográfica bidimensional, obtenida mediante acceso paraesternal derecho en eje corto a nivel de la base del corazón. Se observa la válvula aórtica cerrada. Diámetro de la aorta (Ao). Diámetro del atrio izquierdo (AI).

titativas. Se determinó si existía correlación entre las 3 variables cuantitativas midiendo los coeficientes de correlación de Pearson. Se evaluó el punto predictivo de ICV, LA/Ao y BAE mediante el análisis de curvas ROC (Característica operativa del receptor) basado en un modelo de regresión logística. Finalmente, para cada variable, se seleccionó el punto de corte óptimo (o punto de corte de referencia) y para cada caso se calculó el área bajo la curva, la sensibilidad y la especificidad. La significación estadística se determinó como $p < 0.05$.

Resultados

En la Tabla 1 se muestra el estudio estadístico descriptivo mediante la media, la desviación estándar, el mínimo y el máximo para cada una de las variables (ICV, ratio LA/Ao y BAE) en los dos grupos de animales. Observamos que las medias de las tres variables son superiores en el grupo de animales con patología mitral.

En la Tabla 2 se muestran las correlaciones obtenidas entre las variables ICV, ratio LA/Ao y BAE, resultando ser las más elevadas las obtenidas entre la ratio LA/Ao - BAE (0.708) y entre la ratio LA/Ao - ICV (0.725).

En nuestro estudio, la sensibilidad del ICV es del 78.6%; este porcentaje refleja los animales con incremento de atrio izquierdo que son detectados por el índice cardiaco vertebral, ya que superan el valor normal de 10.5, dando lugar a un 21.4% de falsos negativos (animales con incremento de atrio izquierdo no detectados por el índice cardiaco vertebral por no superar el valor normal de 10.5). La especificidad del ICV es del 68.8% (animales sin incremento de atrio izquierdo que son detectados por el índice cardiaco vertebral, ya que no superan el valor normal de 10.5) dando lugar a un 31.3% de falsos positivos (animales sin incremento de atrio izquierdo que son detectados erróneamente por el índice cardiaco vertebral, ya que superan el valor normal de 10.5).

En nuestro estudio, la sensibilidad y especificidad de la BAE son respectivamente del 78.6% y del 100%. En el

Tabla 1. Estudio estadístico descriptivo. Medias, desviaciones estándar, valores mínimos y máximos de las variables ICV, ratio LA/Ao y BAE para cada uno de los grupos

Caso / Control	Estado	N Obs	Variable	N	Media (c.v)	Desv. Est. (c.v)	Mínimo (c.v)	Máximo (c.v)
GRUPO A	PATOLOGÍA CARDIACA MITRAL	14	ICV	14	11.44	0.82	10.30	13.00
			LA/Ao	14	2.23	0.53	1.30	2.90
			BAE	14	2.31	0.68	1.10	3.30
GRUPO B	SIN PATOLOGÍA CARDIACA	16	ICV	16	10.31	0.78	9.10	11.90
			LA/Ao	16	1.44	0.31	1.10	2.10
			BAE	16	1.44	0.25	1.00	1.80

N: tamaño de la muestra (número de observaciones); ICV: índice cardíaco vertebral; LA/Ao: ratio entre las dimensiones del atrio izquierdo y la arteria aorta; BAE: bisectriz del atrio izquierdo. c.v: longitud de los cuerpos vertebrales.

caso de la ratio LA/Ao, la sensibilidad y especificidad son respectivamente del 85.7% y del 68.8%.

La curva ROC es una representación gráfica de la sensibilidad y el inverso de la especificidad (1-especificidad) ampliamente utilizada en medicina, radiología, psicología y otras áreas desde hace décadas, que nos aporta herramientas para tomar decisiones diagnósticas. La metodología estadística mediante curvas ROC nos permite determinar el valor que proporciona la máxima sensibilidad y especificidad a las variables ICV, BAE y ratio LA/Ao. En nuestro estudio estos valores de corte (óptimos) son 10.5, 1.8 y 1.5 respectivamente.

La Figura 3 representa la curva ROC para la variable BAE mostrando el punto de corte que nos proporciona una mayor sensibilidad y especificidad, que corresponde al valor de 1.8. La sensibilidad viene representada en el eje de ordenadas y el inverso de la especificidad (1-especificidad) en el eje de abscisas.

Discusión

Este estudio se llevó a cabo para comparar la utilidad de la radiología y la ecocardiografía en la detección de incrementos de tamaño del atrio izquierdo, utilizando el ICV y la ratio LA/Ao. Con el fin de complementar el diagnóstico se propuso y midió también la BAE.

Tabla 2. Estudio de correlación entre las variables ICV, ratio LA/Ao y BAE mediante los coeficientes de correlación de Pearson

	Coeficientes de Correlación de Pearson, n = 30		
	BAE	ICV	LA/Ao
BAE	1.00000	0.54998	0.70892
p-valor		0.0016	<0.0001
ICV	0.54998	1.00000	0.72510
p-valor	0.0016		<0.0001
LA/Ao	0.70892	0.72510	1.00000
p-valor	<0.0001	<0.0001	

N: tamaño de la muestra (número de observaciones); ICV: índice cardíaco vertebral; LA/Ao: ratio entre las dimensiones del atrio izquierdo y la arteria aorta; BAE: bisectriz del atrio izquierdo.

Correlación ICV - Ratio LA/Ao

En uno de los estudios¹⁴ establecieron una correlación de 0.90 entre el ICV y la ratio LA/Ao en animales en los que se les inducía una patología cardíaca experimental. En nuestro estudio detectamos correlación significativa entre el ICV y la ratio LA/Ao (0.72510, $p < 0.0001$). Obtenemos una correlación inferior a la detectada previamente¹⁴ que podríamos atribuir a las modificaciones en la metodología del ICV ya que, en nuestro estudio, se toma como inicio del eje cardíaco menor el límite dorsal de la CVC.⁸

Por otra parte, el ICV, a pesar de ser el parámetro menos subjetivo de los utilizados en radiología, no está exento de errores en su determinación, sobre todo con respecto al eje cardíaco mayor. Así, en un estudio se ha observado que determinar el límite ventral de la carina es relativamente fácil, pero diferenciar cuál es el contorno ventral más distante del ápex cardíaco puede ser muy difícil en caso de cardiomegalia severa o en perros con gran cantidad de grasa.¹⁴ La población utilizada en este estudio era relativamente más homogénea (todos machos, peso comprendido en-

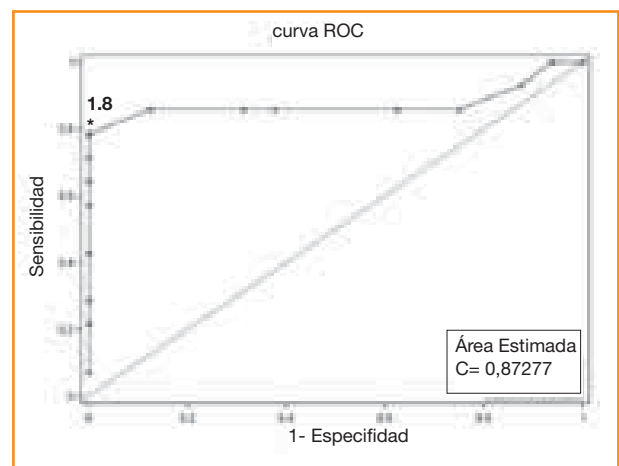


Figura 3. Curva ROC (Característica operativa del receptor) para la variable bisectriz del atrio izquierdo. Se aprecia el punto de corte óptimo (o punto de corte de referencia) cuantificado en 1.8 cuerpos vertebrales (*) y área bajo la curva para dicha variable.

tre 25 y 38 kg) y se les provocaba una patología experimental, lo que reforzaba todavía más la uniformidad de la población.¹⁴ En nuestro caso disponemos de una población aleatoria y con una misma patología cardíaca (afección de la válvula mitral), pero al tratarse de una patología espontánea la variabilidad clínica es mayor.

En este estudio se realizó la ratio LA/Ao con el modo ecocardiográfico bidimensional, ya que resulta más sensible para detectar incrementos de tamaño en las cámaras cardíacas.¹²⁻¹⁴

Correlación ICV - BAE y Ratio LA/Ao - BAE

La variable BAE, a pesar de calcularse de forma similar a la determinación del ICV, se correlaciona con la variable ICV con un coeficiente de 0.55, siendo ésta la correlación más baja que se obtiene en este estudio ya que tanto la BAE como el ICV se correlacionan más cada una de ellas con la ratio LA/Ao.

La mayor correlación entre ICV y ratio LA/Ao puede ser debida a que LA es uno de los componentes del eje cardíaco menor del ICV.¹⁴

La BAE valora el tamaño del atrio izquierdo, en concreto (LA), y es por eso, como sucedía en el caso anterior, que esta nueva medida se correlaciona favorablemente con la ratio LA/Ao (0.70892, $p < 0.0001$).

Por último, la correlación entre ICV y BAE probablemente sea más baja que las otras dos correlaciones, ya que el ICV es una medida general para detectar cardiomegalia en perros, y la BAE pretende valorar concretamente la magnitud del atrio izquierdo; siendo este "uno de los componentes del eje cardíaco menor del ICV"¹⁴ esperaríamos una correlación ICV-BAE más elevada de la obtenida, así pues este resultado no corrobora la hipótesis emitida en el estudio citado anteriormente.¹⁴

Nuestro propósito de definir una medida radiográfica objetiva para valorar el tamaño del atrio izquierdo viene avalado por la opinión de reconocidos cardiólogos veterinarios;¹⁵ en efecto, éstos afirman que "la ecocardiografía ha suplantado a la radiología torácica para la determinación del tamaño cardíaco global y el incremento de cámaras concretas, ya que es una herramienta mucho más precisa; la excepción a esta norma es la determinación del tamaño del atrio izquierdo ya que, en este caso, la radiología torácica es generalmente tan fiable o más que la ecocardiografía".

Utilidad de la nueva medida radiográfica que proponemos, la BAE, para diagnosticar incrementos de tamaño del atrio izquierdo

Con respecto a la BAE, el hecho de obtener el 100% de especificidad nos sugiere que esta nueva medida radiográfica propuesta, puede ser útil sobre todo para descartar incrementos de tamaño del atrio izquierdo; si el animal tiene una BAE inferior a 1.8 podríamos considerar que es un animal sin incremento de atrio izquierdo.

Así pues, la BAE podría ser una herramienta clínica simple y asequible para evaluar el incremento de tamaño del atrio izquierdo.

BAE: valor de corte

En nuestro estudio se determinan los puntos predictivos de las variables ICV, BAE y ratio LA/Ao. Con respecto al valor de este punto para la nueva medida radiográfica que hemos propuesto, la BAE, se concreta en 1.8 cuerpos vertebrales otorgándonos un 100% de especificidad y un 78.6% de sensibilidad. Ésta última podría mejorarse en detrimento de la especificidad, que se vería disminuida sensiblemente si el valor tomado fuera inferior a 1.8 cuerpos vertebrales, concretamente 1.7 cuerpos vertebrales.

Con respecto al valor obtenido para el ICV, nos hemos basado en la bibliografía existente en el momento de determinar el valor óptimo, pero hemos detectado que, en nuestro caso, obtendríamos una mayor sensibilidad si tomáramos el valor de 10.4 o 10.45 cuerpos vertebrales en vez del 10.5 que indican la mayoría de autores.^{7, 8, 12-14}

No sucede lo mismo en el caso de la ratio LA/Ao; la especificidad y sensibilidad que proporciona el valor predictivo de 1.5 en nuestro estudio no son mejorables, lo cual coincide con la mayoría de trabajos publicados.¹⁵

Conclusiones

1. En este estudio se demuestra que existe correlación entre la BAE, el ICV y la ratio LA/Ao en perros con insuficiencia de la válvula mitral.

2. En este estudio, se obtiene para la BAE, una sensibilidad de 78.6% y una especificidad del 100%.

3. En este estudio se demuestra que la nueva medida radiográfica que proponemos, la BAE, es útil para diagnosticar incrementos de tamaño del atrio izquierdo. Resulta todavía más útil para descartar incrementos de tamaño del atrio izquierdo (detección del 100% de animales sin incremento de atrio izquierdo). Proponemos pues, esta nueva medida radiográfica, como herramienta simple y asequible para detectar incrementos de atrio izquierdo.

4. Mediante la curva ROC correspondiente se determina el punto de corte (valor óptimo) de la BAE, y se cuantifica en 1.8 cuerpos vertebrales. Proponemos pues, este nuevo valor, para diferenciar los animales con incremento de tamaño del atrio izquierdo del resto de animales sin esta alteración.

Agradecimientos

A Llorenç Badiella Busquets del servicio de estadística de la Universidad Autónoma de Barcelona, por su ayuda en el planteamiento y realización del estudio estadístico.

A Xavier Roura López del Hospital Clínico Veterinario de la Universidad Autónoma de Barcelona, por su tiempo y por todo el material que nos ha proporcionado.

A Elisabet Domínguez Miño del Hospital Clínico Veterinario de la Universidad Autónoma de Barcelona, por su ayuda en la realización de las radiografías.

Summary: This retrospective study was based on a comparison of radiology and echocardiography in detecting increases in size of left atrium in dogs. Different approaches have been proposed to assess cardiomegaly both radiographically and ultrasonographically. Currently, Vertebral Heart Size (VHS) and the Ratio between the size of the left atrium and the aorta (LA/Ao ratio) are considered respectively more objective parameters. A new measure called Left Atrial Bisecting Line (LAB) was performed in order to detect increases in left atrium. 14 dogs with spontaneous mitral pathology symptoms (group A) and 16 dogs without cardiac symptoms (group B) were used in this study. LAB was obtained by bisecting the 90 degree angle formed between the long and short cardiac axes used to calculate the VHS. The LA/Ao ratio was obtained by two-dimensional ultrasonic mode (B-Mode). In normal dogs, maximal reference value for BAE was determined to be 1.8 vertebral bodies. Positive correlation between the three parameters was shown; LAB's Sensitivity was 78.6% and Specificity 100%.

Bibliografía

- Rhodes WH, Patterson DF, Detweiler DK: Radiographic anatomy of the canine heart. Part I. *J Am Vet Med Assoc* 1960; 137:283-289.
- Rhodes WH, Patterson DF, Detweiler DK: Radiographic anatomy of the canine heart. Part II. *J Am Vet Med Assoc* 1963; 143:137-148.
- Wyburn RS, Lawson DD: Simple radiography as an aid to the diagnosis of heart disease in the dog. *J Small Anim Pract* 1967; 8:163-170.
- Hamlin RL: Prognostic value of changes in the cardiac silhouette in dogs with mitral insufficiency. *J Am Vet Med Assoc* 1968; 153:1436-1445.
- Hamlin RL: Analysis of the cardiac silhouette in dorsoventral radiographs from dogs with heart disease. *J Am Vet Med Assoc* 1968; 153:1446-1460.
- Suter PF, Lord PF: A critical evaluation of the radiographic findings in canine cardiovascular diseases. *J Am Vet Med Assoc* 1970; 158:358-371.
- Buchanan JW, Bücheler J: Vertebral scale system to measure canine heart size in radiographs. *J Am Vet Med Assoc* 1995; 206:194-199.
- Buchanan JW: Vertebral scale system to measure heart size in radiographs. En Watrous BJ (ed): *Vet Clin North Am. Small Animal Practice-Clinical Radiology*, Philadelphia, WB Saunders 2000; 379-393.
- Lamb CR, Tyler M, Boswood A, Skelly BJ, Cain M: Assessment of the value of the vertebral heart scale in the radiographic diagnosis of cardiac disease in dogs. *Vet Rec* 2000; 146:687-690.
- Lamb CR, Wilkeley H, Boswood A, Pfeiffer DU: Use of breed-specific ranges for the vertebral heart scale as an aid to the radiographic diagnosis of cardiac disease in dogs. *Vet Rec* 2001; 148:707-711.
- Bavegems V, Van Caelenberg A, Duchateau L, Sys SU, Van Bree H, De Rick A: Vertebral heart size ranges specific for whippets. *Vet Radiol Ultrasound* 2005; 46:400-403.
- Hansson K, Häggström J, Kvarn C, Lord PF: Left atrial to aortic root indices using two-dimensional and M-mode echocardiography in Cavalier King Charles spaniels with and without left atrial enlargement. *Vet Radiol Ultrasound* 2002; 43:568-575.
- Hansson K: Diagnostic Imaging of Cardiopulmonary Structures in Normal Dogs and Dogs with Mitral Regurgitation. Doctoral thesis. Uppsala: Swedish University of Agricultural Sciences; 2004.
- Nakayama H, Nakayama T, Hamlin RL: Correlation of cardiac enlargement as assessed by vertebral heart size and echocardiographic and electrocardiographic findings in dogs with evolving cardiomegaly due to rapid ventricular pacing. *J Vet Intern Med* 2001; 15:217-221.
- Kittleson MD: Radiography of the cardiovascular system. En Kittleson MD, Kienle RD (eds): *Small Animal Cardiovascular Medicine*, St. Louis, Mosby, 1998; 47-71.



NUEVO

VETESSENTIALS

EXCLUSIVO PARA VETERINARIOS



Ayuda a reducir la placa y el sarro mediante su acción clínicamente probada de "cepillo de dientes."



Favorece un peso saludable con niveles clínicamente probados de L-carnitina y altos niveles de fibra.



Ayuda a mantener un tracto urinario sano mediante niveles controlados de minerales y de pH.



Ayuda a mantener la piel y el pelo saludables con ácidos grasos omega-6.



Favorece un tracto digestivo sano con una combinación de fibra soluble e insoluble.



Tecnología única de fibra natural renovable y renovable.

BENEFICIOS CLÍNICAMENTE PRUBADOS

De venta exclusiva en clínicas veterinarias, Hill's™ Science Plan™ VetEssentials tiene una tecnología única que satisface las necesidades esenciales de las mascotas de tus clientes y ofrece:

- Una gama sencilla con 9 productos fáciles de manejar
- Exclusividad veterinaria para reforzar el cumplimiento, la lealtad y para generar visitas más frecuentes a la clínica.

Para más información ponte en contacto con tu gestor comercial de Hill's.
www.hillspet.es/vetessentials



Nutrición avanzada con beneficios clínicamente probados



wet's no.1 choice™

Hill's y VetEssentials son marcas registradas de Hill's Pet Nutrition, Inc. © 2010. *Beneficios clínicamente probados de Hill's Pet Nutrition, Inc. 2010.

Con la anestesia...no se juega.



Las referencias son garantía.

DEXDOMITOR

Composición: 0,5 mg de hidrocloreto de dexmedetomidina, equivalente a 0,42 mg de Dexmedetomidina. **Indicaciones de uso:** procesos y exploraciones no invasivos y con grado de dolor de ligero a moderado que requieran inmovilización, sedación y analgesia en perros y gatos. Sedación y analgesia profunda en perros en uso concomitante con butorfanol para procedimientos médicos y quirúrgicos menores. Premedicación en perros y gatos antes de la inducción y el mantenimiento de la anestesia general. **Especies de destino:** perros y gatos. **Contraindicaciones:** No usar en animales con alteraciones cardiovasculares. No usar en animales con enfermedades sistémicas graves ni en animales moribundos. No usar en casos de hipersensibilidad conocida al sustancia activo o a alguno de los excipientes. **Reacciones adversas:** Debido a su actividad adrenérgica α_2 , la dexmedetomidina provoca una disminución de la frecuencia cardíaca y de la temperatura corporal. En algunos perros y gatos, puede producirse un descenso de la frecuencia respiratoria. En casos raros se han notificado edema pulmonar. La presión arterial se incrementará al principio y luego regresará a valores normales o por debajo de lo normal. Debido a la vasoconstricción periférica y a la desaturación venosa en presencia de oxigenación arterial normal, las membranas mucosas pueden presentar palidez y/o coloración azulada. Pueden aparecer vómitos a los 5-10 minutos de la inyección. Algunos perros y gatos pueden vomitar también en el momento de la recuperación. Durante la sedación, pueden producirse temblores musculares. **Nº Registro:** EU/2/02/033/001-002 **Titular de la autorización de comercialización:** Orion Corporation Orionintie 1 FIN 02200 Espoo Finlandia

DOMTOR

Composición: Atipamezol (Clorhidrato) 1,0 mg/ml. **Indicaciones de uso:** Perros: como tranquilizante o sedante con propiedades analgésicas; para su uso en exámenes clínicos, cirugía menor y preanestesia. Gatos: como tranquilizante y sedante. En combinación con Ketamina para la inducción de la anestesia general, previa a cirugía. **Especies de destino:** perros y gatos. **Contraindicaciones:** medetomidina no deberá ser usada en aquellos procesos de obstrucción mecánica del tracto digestivo, como obstrucción de esófago, torsión de estomago o hernia. No deberá ser utilizado en animales con cardiopatías descompensadas. No usar en caso de hipersensibilidad a la sustancia activa o a algún excipiente. **Reacciones adversas:** Domtor puede provocar el vómito incluso antes de la sedación. Puede observarse ocasionalmente bloqueos aurículo-ventriculares con fenómenos de bradicardia. Así mismo pueden observarse temblores musculares. **Nº Registro:** 933 ESP. **Titular de la autorización de comercialización:** Orion Corporation Orionintie 1 FIN 02200 Espoo Finlandia.

ANTISEDAN

Composición: Atipamezol (Clorhidrato) 5,0 mg. **Especies de destino:** Perros y gatos. **Indicaciones de uso:** Reversión de los efectos sedantes producidos por la medetomidina o la dexmedetomidina en perros y gatos para devolver al animal a su estado normal. Para contrarrestar posibles casos de sobredosificación de medetomidina. **Contraindicaciones:** Antisedan no debe emplearse en animales con lesiones renales, hepáticas cardiopatías o en deficiente estado sanitario. Su uso no está recomendado durante la gestación. **Reacciones adversas:** Debido a su efecto α_2 adrenérgico antagonista, Antisedan puede inducir un descenso ligero y transitorio de la presión arterial, vómitos y micción incontrolada. **Nº Registro:** 976 ESP. **Titular de la autorización de comercialización:** Orion Corporation Orionintie 1 FIN 02200 Espoo Finlandia.

QUIROFARM[®]
sedación

ESTEVE

Laboratorios Dr. ESTEVE, S.A.

Avda. Mare de Déu de Montserrat, 22 08041 Barcelona - España
Tel. 93 446 60 00 - Fax 93 446 62 01 www.veterinariaesteve.com