

Diagnóstico de una otitis media-interna mediante resonancia magnética en un conejo con síndrome vestibular periférico

Magnetic resonance imaging of otitis media-internal in a rabbit with vestibular disease

X. Cornet,¹ A. Negrin,¹ C. De la Fuente,^{1, 2} J. Martorell^{1, 2}

¹Hospital Clínic Veterinari UAB, ²Departament de Medicina i Cirurgia Animals. Facultat de Veterinària. Universitat Autònoma de Barcelona, 08193 Bellaterra, Barcelona

Resumen: Este artículo describe el caso clínico de un conejo con signos vestibulares causados por una otitis media-interna. Tras la valoración del examen realizado y los resultados de las pruebas diagnósticas se sospechó de un proceso vestibular periférico. Debido a la inespecificidad de los resultados del examen neurológico y radiológico se realizó, para diferenciar un síndrome vestibular periférico de uno central, una resonancia magnética; en ella se evidenció la bulla timpánica izquierda llena de contenido. Se emitió un diagnóstico de otitis media-interna izquierda que se resolvió quirúrgicamente mediante la técnica Zepp y trepanación de la bulla timpánica izquierda. El cultivo de la muestra obtenida de la bulla timpánica resultó un *Corynebacterium spp.* muy sensible a antibióticos habituales usados por los autores. Después del tratamiento quirúrgico y médico la evolución fue favorable, aunque el animal presentaba un leve ladeo de cabeza residual hacia la izquierda. Finalmente se discuten las razones por las cuales está indicado realizar una RMN en estos casos.



Palabras clave: Conejo, otitis media-interna, síndrome vestibular, ladeo de cabeza, resonancia magnética, diagnóstico por imagen.
Keywords: Rabbit, medial-internal otitis, vestibular disease, head tilt, magnetic resonance, imaging diagnostic.

Clin. Vet. Peq. Anim., 30 (2): 133-138, 2010

Introducción

En los últimos años el conejo se ha convertido en un animal de compañía muy habitual en los hogares. Aunque faltan muchos estudios sobre esta especie, existen numerosas citas bibliográficas que describen las patologías más frecuentes que nos podemos encontrar.¹ Los signos iniciales que se observan en las otitis en conejos son parecidos a los asociados a afecciones del oído en otras especies: dolor, picor, hiperemia, costras, hiperqueratosis y secreciones óticas. Las causas más frecuentes de otitis son de origen bacteriano y parasitario, entre ellas cabe citar *Pasteurella multocida*, *Corynebacterium spp.*, *Otodectes spp.*² El diagnóstico de las otitis externas se basa en la otoscopia, citología con cultivo y antibiograma del conducto auditivo externo. En el caso de las otitis medias-internas es necesario realizar pruebas diagnósticas por imagen para determinar el estado de

las bullas timpánicas.³ En general, la radiografía ha sido una de las pruebas más realizadas por su bajo coste y su rapidez, pero en algunos casos las lesiones no se evidencian suficientemente, requiriendo otro tipo de pruebas, como la tomografía computerizada o la resonancia magnética nuclear (RMN).⁴ Finalmente, el tratamiento de las otitis varía en función de su etiología. En este caso clínico se describe el uso de la imagen por RMN para valorar el oído medio-interno de un conejo con síndrome vestibular periférico

Caso clínico

Se examinó un conejo, hembra castrada, de raza Belier de 8 años de edad, en el Hospital Clínic Veterinari de la Universitat Autònoma de Barcelona, debido a un cuadro agudo de debilidad, pérdida del equilibrio y ladeo de la cabeza hacia el lado izquierdo



Figura 1. Imagen del paciente donde se aprecia el ladeo de la cabeza hacia el lado izquierdo.

(Fig. 1). El animal vivía en una jaula metálica con base de plástico, aunque pasaba tiempo fuera de la misma. La dieta consistía en grano comercial para conejos, heno, verduras frescas y agua “*ad libitum*”.

Se realizó un examen general, un estudio otoscópico y un examen neurológico completo. El animal pesaba 3,100 kg, tenía una buena base muscular lumbar y el resto de la exploración era normal. La otoscopia de ambos oídos mostró un eritema bilateral leve y no se detectaron ectoparásitos ni secreciones óticas. Presentaba ladeo de la cabeza hacia la izquierda, estrabismo ventral del ojo izquierdo, nistagmo horizontal con la fase rápida hacia la derecha,

las respuestas y reflejos de los nervios craneales eran normales y los reflejos espinales y reacciones posturales no fueron valorables.

Tras valorar todos los resultados se sospechó de un proceso neurológico con localización a nivel del sistema vestibular periférico izquierdo.

Se emitió un diagnóstico diferencial preliminar de otitis interna, traumatismo y neoplasia.

Se extrajo 1ml de sangre de la vena marginal auricular, en un tubo con EDTA, para determinar un hemograma y 1mL en un tubo con heparina, del cual se obtuvo el suero sanguíneo post centrifugación a 3000 rpm durante 5 minutos, para realizar el análisis bioquímico sanguíneo y el análisis de los electrolitos. El hemograma que se realizó mediante Advia 120 Siemens, reveló una anemia leve, leucopenia y linfopenia (Tabla 1). El análisis bioquímico y electrolítico mediante Olympus AU400 mostró una hiperglucemia leve, el resto de parámetros estaban dentro de la normalidad (Tablas 2 y 3). Se realizó un examen radiológico de la cabeza en el que se observó un aumento leve de la radiopacidad en el área de la bulla timpánica izquierda, pero sin evidenciar una lesión o patología (Fig. 2).

Debido a que las analíticas sanguíneas y las pruebas de imagen, junto con el cuadro clínico, no permitieron confirmar el diagnóstico, se decidió realizar una RMN craneal (Vet-MR 0,2T Esaote, Génova-Italia) bajo anestesia.

El paciente fue premedicado con 0,5mg/kg de butorfanol (Turbogestic® 1%) y 0,5mg/kg de midazolam (Midazolam Mayne® 5mg/ml), ambos administrados por vía subcutánea. La anestesia fue inducida con ketamina 2mg/kg por vía intravenosa (Imalgene 1000®) y el mantenimiento con máscara de isoflurane al 2% y oxígeno al 2% (Mckinley Anesthetic Machines Type 5). Se instauró una fluidoterapia intravenosa a

Tabla 1: Resultados del Hemograma

| Parámetros | Resultados | | Valores de Referencia |
|---------------------------------------------|------------|-------------------|-----------------------|
| Rec. Eritrocitos (x10 ⁶ /microL) | 5,1 | | 5,11-7,94 |
| C. Hemoglobina (g/dL) | 11,4 | | 11,8-17,4 |
| V. Hematocrito (%) | 30 | | 37-50 |
| VCM (fl) | 61,7 | | 37,8-65,4 |
| CCMH (g/dL) | 37 | | 28,7-37 |
| HCM (pg) | 22,4 | | 17,1-23,5 |
| Rec. Leucocitos (x/microL) | 4200 | | 5200-12500 |
| Rec. Leucocitaria | % | (x/microL) | |
| Linfocitos | 29 | 1218 | 1456-6512 |
| Monocitos | 11 | 462 | 208-1675 |
| Neutrófilos en banda | 0 | 0 | 0-0 |
| Neutrófilos seg. | 59 | 478 | 1893-6750 |
| Eosinófilos | 1 | 42 | 26-438 |
| Basófilos | 0 | 0 | 125-938 |
| Rec. Plaquetas (x10 ³ microL) | | 539 | 115-941 |
| Rec. Reticulocitos | 3,0 | 151980 | 0,5-0 |

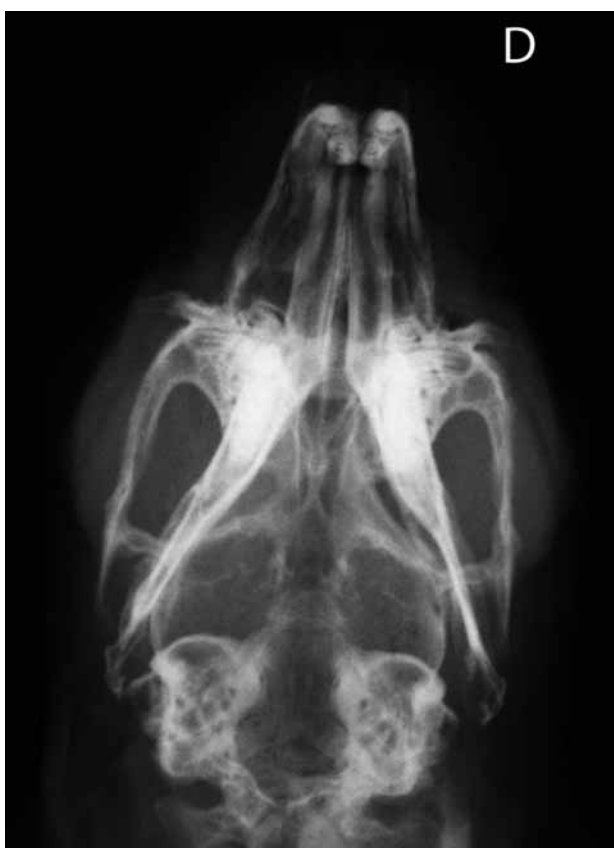

Figura 2. Radiografía ventrodorsal del cráneo, donde se evidencian las dos áreas timpánicas sin alteraciones apreciables.

10ml/kg/h a base de cristaloides (Lactato de Ringer Hartmann Braun®) con glucosa al 5% (Glucosado 5% Braun) en proporción 1:1, usando un catéter de 24Gx3/4" (Introcan® Certo) en la vena marginal auricular. La anestesia tuvo una duración de 55 minutos con ventilación espontánea bajo monitorización de la PCO₂, de la SaO₂, de la frecuencia cardíaca y respiratoria (MEK-Intensive Critical Care), sin incidencias.

Se realizó la RMN de la cabeza mediante secuencias spin-eco y gradiente de eco potenciadas en T1,

T2 y STIR (saturación de la grasa) en los tres planos del espacio.

El estudio RMN puso en manifiesto una pérdida de la neumatización normal de la bulla timpánica del lado izquierdo debido a la presencia de material isoseñal en T1 (Figs. 3 y 4) e hiperseñal T2/STIR (Figs. 5, 6 y 7) compatible con secreción de alto contenido celular y/o proteico (mucopurulento). Por otra parte, se observaron signos de remodelación ósea e hiperostosis de las paredes de la bulla timpánica aunque sin evidencia de soluciones de continuidad.

La región correspondiente a la localización del oído interno en la porción petrosa del hueso temporal presentaba alteraciones de la señal de resonancia de aspecto inflamatorio.

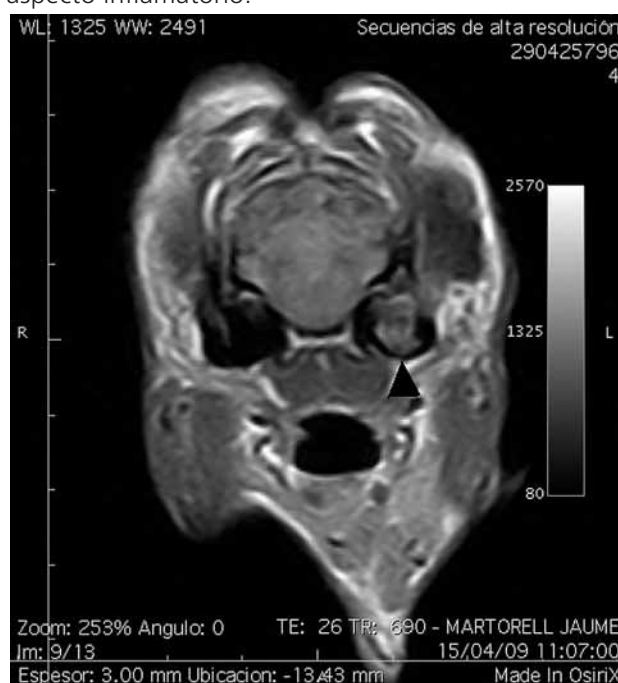


Figura 3. RMN transversal potenciada en T1, donde se observa ocupación del área de la bulla timpánica izquierda con contenido en isoseñal (punta de flecha) y la bulla timpánica derecha compatible con la normalidad.

Tabla 2: Resultados de Bioquímica

| Parámetros | Resultados | Valores de Referencia |
|--------------------------|------------|-----------------------|
| Colesterol (mg/dL) | 31,7 | 10-80 |
| Creatinina (mg/dL) | 1,13 | 0,5-2,5 |
| Glucosa (mg/dL) | 167,4 | 75-155 |
| Proteínas totales (g/dL) | 6,36 | 5,4-8,3 |
| Urea (mg/dL) | 28,8 | 13-29 |
| ALT IFCC (UI/L) | 27 | 48-80 |

Tabla 3: Resultados de Electrolitos

| Parámetros | Resultados | Valores de Referencia |
|------------------|------------|-----------------------|
| Sodio (mmol/L) | 140,3 | 131-153 |
| Potasio (mmol/L) | 3,84 | 3,6-6,9 |
| Cloruro (mmol/L) | 106,0 | 92-112 |

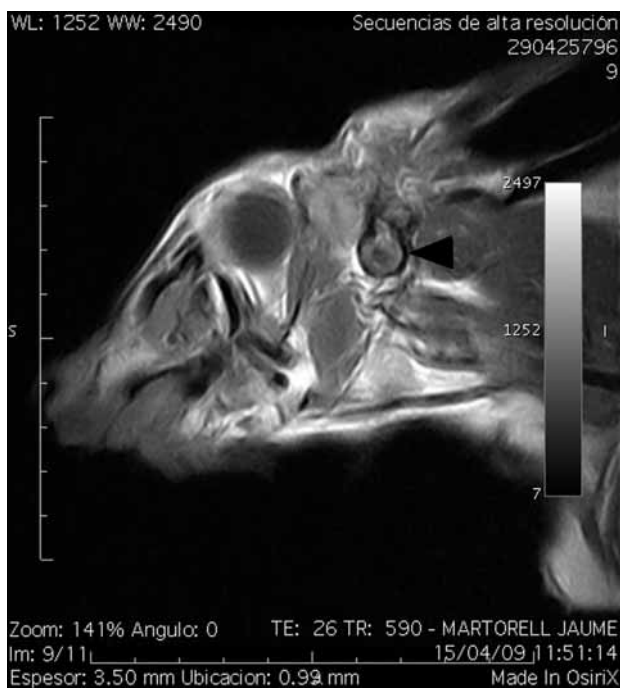

Figura 4. RMN sagital potenciada en T1 que muestra la bulla timpánica izquierda en isoseñal (punta de flecha).

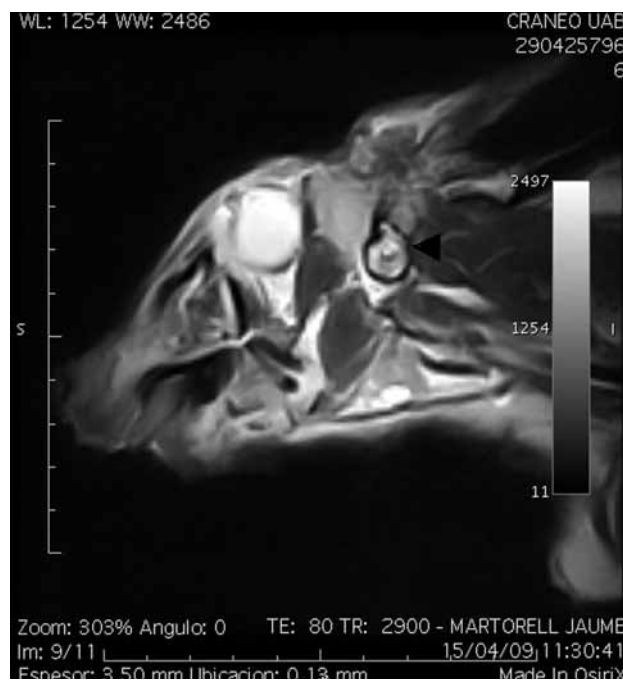

Figura 6. RMN sagital potenciada en T2 que muestra la bulla timpánica izquierda en hiperseñal (punta de flecha).

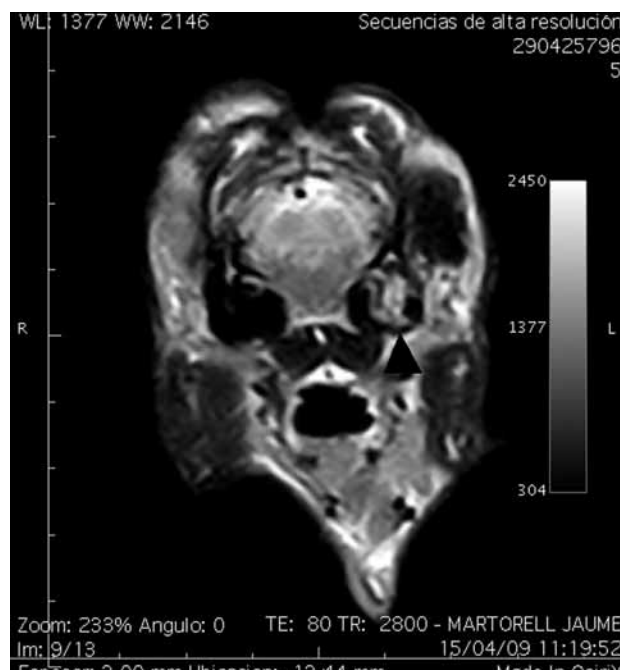


Figura 5. RMN transversal potenciada en T2 en la que se muestra en hiperseñal el contenido altamente celular en la bulla timpánica izquierda (punta de flecha) en comparación con la bulla timpánica derecha que es normal.

La bulla timpánica del lado derecho presentaba una morfología y señal RMN normal y no se evidenciaron signos de afectación intracraneal, presentando todas las estructuras endocraneanas un aspecto RMN normal.

Estos hallazgos eran compatibles con otitis media-

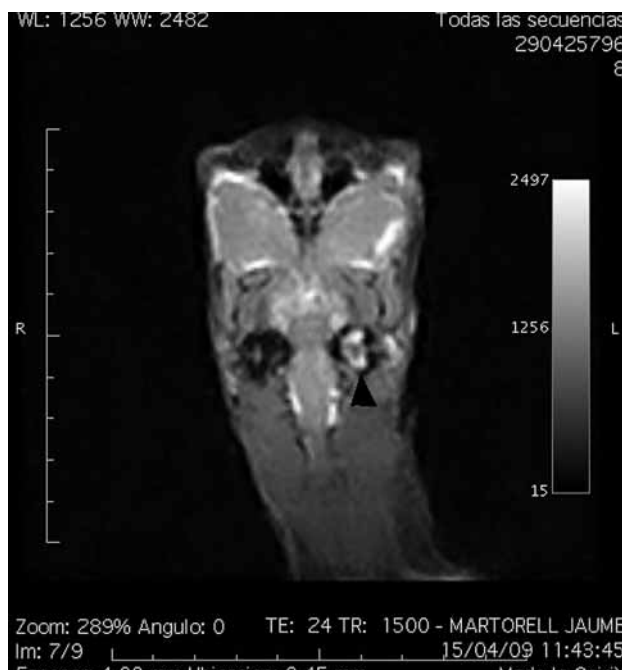

Figura 7. RMN dorsal en la secuencia STIR. Se observa material heterogéneamente hiperintenso en la cavidad timpánica izquierda, compatible con otitis media-interna (punta de flecha).

interna unilateral izquierda.

Para la resolución definitiva se propuso un tratamiento quirúrgico, mediante la técnica Zepp, y osteotomía de la bulla timpánica del oído izquierdo, siguiendo la técnica descrita por Capello (2004).⁵ El paciente fue premedicado con 0,5mg/kg de butor-

fanol (Turbogestic® 1%) y 0,5mg/kg de midazolam (Midazolam Mayne® 5mg/ml), ambos administrados por vía subcutánea. La anestesia fue inducida con ketamina 2mg/kg por vía intravenosa (Imalgene 1000®) seguido de propofol 5mg/kg vía intravenosa (Propovet® Veterinaria Esteve, Barcelona, España). El mantenimiento se realizó mediante isoflurano 2-2.5% (Isoflurano Abbott Laboratories, North Chicago, IL USA) (Mckinley Anesthetic Machines Type 5) con tubo endotraqueal de 2,5mm de diámetro y un sistema t-Ayre. Se monitorizó la frecuencia cardíaca, SaO₂, la frecuencia respiratoria (espontánea), PCO₂ mediante capnografía (MEK-Intensive Critical Care). Se instauró la fluidoterapia intravenosa 10ml/kg/h a base de cristaloides (Lactato de Ringer Hartmann Braun®) con glucosa al 5% (Glucosado 5% Braun) en proporción 1:1, usando un catéter de 24Gx3/4" (Introcán® Certo) en la vena marginal auricular. Se administró una dosis de Penicilina G-procaína 40.000UI/kg (Penilevel 1.000.000 UI/4mL, Laboratorios ERN S.A.), como antibiótico de cobertura quirúrgica. La anestesia tuvo una duración de 2 horas y 35 minutos. Durante el procedimiento se administró, antes de la trepanación de la bulla timpánica izquierda, una dosis de bupivacaína 1mg/kg vía subcutánea (Bupivacaína Hiperbárica Braun 0,5% mini-plasco®). Tras la osteotomía de la bulla se procedió a recoger una muestra de su contenido para su cultivo, aislamiento e identificación. Seguidamente se realizaron lavados con soluciones de clorhexidina al 0,05% (Desinclor® clorhexidina 1%) hasta eliminar todo su contenido. Finalmente se realizó una marsupialización de la zona para facilitar la limpieza y drenaje posquirúrgico. El animal se recuperó bien de la cirugía, aunque permaneció el ladeo de cabeza. La analgesia posquirúrgica se mantuvo mediante buprenorfina 0,03microg/kg/8h vía subcutánea (Buprex® 0,3mg/ml), junto con una primera dosis de meloxicam 0,2mg/kg vía subcutánea, para continuar con 0.1mg/kg/24h (Metacam® 5mg/ml sol. Inyectable). Para evitar alteraciones gastrointestinales secundarias a la anestesia se administró metoclopramida 0.5mg/kg/8h vía subcutánea (Primperan Inyectable 5mg/mL Sanofi-Aventis, S.A.).

La muestra de contenido de la bulla se envió al Servicio de Microbiología de la Facultat de Veterinària de la Universitat Autònoma de Barcelona. Se realizaron cultivos en Agar Sangre y Agar McConkey a 37°C en una atmósfera de CO₂ al 5% durante 72 horas, en los que se aislaron abundantes colonias de *Corynebacterium sp.* El antibiograma mostró sensibilidad a las penicilinas, fluorquinolonas, tetraciclinas, aminoglucósidos y sulfamidas. Se continuó el tratamiento antibiótico con Penicilina G-procaína

40.000UI/kg (Penilevel 1.000.000 UI/4ml, Laboratorios ERN S.A.) y se instauró un tratamiento local sobre la lesión quirúrgica a base de ciprofloxacino 1gota cada 8 horas (Oftacilox® 0,35% Alcon Cusi).

Tras tres días de hospitalización, el animal se dio de alta con el tratamiento siguiente (a las dosis citadas anteriormente): penicilina G, meloxicam y limpieza con suero y clorhexidina, seguidas de la administración de ciprofloxacino tópico sobre la herida quirúrgica.

A los 15 días se revisó al paciente. El ladeo de la cabeza mejoró notablemente, aunque persistió una leve secuela del ladeo hacia la izquierda.

Discusión

Las enfermedades neurológicas son comunes en conejos y actualmente son detectados un mayor número de casos debido al incremento de éstos como animales mascotas. El examen neurológico del conejo es difícil de interpretar, ya que la respuesta a las reacciones posturales y algunos reflejos pueden ser intermitentes y/o inexistentes debido al estrés producido por la manipulación.⁴ El ladeo de la cabeza es un signo neurológico significativo del síndrome vestibular, periférico o central.² El diagnóstico diferencial del síndrome vestibular periférico en conejo incluye abscesos, otitis media-interna, trauma y neoplasia.² Infecciones por *Encephalitozoon cuniculi*, larva migrans cerebral, toxoplasmosis, herpesvirus o virus de la rabia, pueden dar un síndrome vestibular central fácilmente confundible con signos periféricos.⁶⁻⁹ En las otitis internas del conejo se ha descrito *Pasteurella multocida* como etiología frecuente; aún así, otros agentes bacterianos son capaces de producir infección media-interna por perforación de la membrana timpánica.¹⁰

Para diagnosticar la otitis media-interna en pequeños animales se emplean diversas pruebas diagnósticas. La radiología como prueba de imagen es útil, porque las otitis medias-internas suelen mostrar en la mayoría de los casos radio-opacidad en la bulla timpánica y signos de osteolisis; pero la ausencia de dichos signos radiológicos no descarta este proceso.¹¹ El uso de la RMN aporta más sensibilidad en la detección de las otitis medias-internas y además, permite valorar en el mismo estudio el resto de las estructuras del sistema nervioso central.

La difícil valoración del examen neurológico del conejo para diferenciar un síndrome vestibular periférico de uno central, añadido a las limitaciones de las pruebas diagnósticas restantes, justifica el uso de la RMN en casos de patologías vestibulares. El uso de la RMN en casos de síndrome vestibular periférico está documentado en medicina veterinaria,^{4,11} pero a conocimiento de los autores no hay artículos descritos de



otitis medias-internas diagnosticadas mediante esta técnica de imagen en conejos. Este artículo sugiere el uso de la resonancia en casos de otitis media en los cuales la radiografía no es diagnóstica.

Agradecimientos

A Claire Broadhurst por su participación en la construcción del caso clínico.

Summary: This article describes a case report of a rabbit with vestibular disease due to a medial-internal otitis. A peripheral vestibular process was suspected on evaluation of the patient examination and the diagnostic tests. However, the neurologic and radiologic exam results were not conclusive; then, a magnetic resonance was performed to differentiate between central and peripheral vestibular disease. The magnetic resonance showed evidence of content within the tympanic bulla. Left medial-internal otitis was diagnosed and resolved surgically via Zepp technique and left tympanic bulla osteotomy. *Corynebacterium spp.* with high antibiotic sensibility was isolated from a sample obtained from the tympanic bulla. Surgical and medical treatment resulted in favorable patient evolution with only a slight residual head tilt to the left. Reasons for performing MRI in these cases are discussed at the end of the article.

Bibliografía

1. Harcourt-Brown F: The rabbit consultation and clinical techniques. En: Harcourt-Brown F (ed): Textbook of Rabbit Medicine, Philadelphia, Elsevier Science, 2003; 89.
2. Paul Flecknell: Alteraciones del sistema nervioso. En: Pip Boydell (ed): Manual de Medicina y Cirugía del conejo, Shurdington, Ediciones S, 2002; 83.
3. King AM, Cranfield F, Hall J, Hammond G, Sullivan M: Radiographic anatomy of the rabbit skull, with particular reference to the tympanic bulla and temporomandibular joint. Part 2: Ventral and dorsal rotational angles. *Vet J* 2009; Aug 28. [Pendiente de impresión]
4. Vernau KM, Osofsky A, LeCouteur RA: The neurological examination and lesion localization in the companion Rabbit (*Oryctolagus cuniculus*). *Vet Clin Exot Anim* 2007; 10:731-758.
5. Capello V. Surgical treatment of otitis external and internal in pet rabbits. *Exotic DVM* 2004; 6(3):15-21.
6. Harcourt-Brown FM, Holloway HK: *Encephalitozoon cuniculi* in pet rabbits. *Vet Rec* 2003; 152(14):427-431.
7. Harcourt-Brown FM: *Encephalitozoon cuniculi* infection in pet rabbits. *Sem Exotic Pet Med* 2004; 13(2):86-93.
8. Künzel F, Joachim A: Encephalitozoonosis in rabbits. *Parasitol Res* 2010; 106:299-309.
9. Csokai J, Gruber A, Künzel F, Tichy A, Joachim A: Encephalitozoonosis in pet rabbits: pathohistological findings in animals with latent infection versus clinical manifestation. *Parasitol Res* 2009; 104:629-635.
10. Deeb B: Respiratory disease and Pasteurellosis. En: Quesenberry KE, Carpenter JW (ed): Ferrets, rabbits and rodents, Clinical medicine and surgery, Missouri, WB Saunders, 2004; 172-182.
11. Dvir E, Kirberger RM, Terblanche AG: Magnetic resonance imaging of otitis media in a dog. *Vet Radiol Ultrasound* 2000; 41(1):46-49.