

Apuntes de...

Traumatología

J. Rollón , J. Cairó, J. Font.

Comité actual de lectura de Displasia de Codo de AVEPA. Miembros del Comité Científico del GEVO

Radiografía oficial de displasia de codo

La displasia de codo consiste en un conjunto de patologías, con base hereditaria, poligénica y multifactorial, que afectan al desarrollo de la articulación húmero-radio-cubital (Osteocondritis Dissecans, Fragmentación del Proceso Coronóide, No unión del Proceso Ancóneo e Incongruencia Articular). Suele afectar a animales de raza grande (Rottweilers, Labradores, Goldens, San Bernardos, etc), con una incidencia de hasta el 50% en alguna de estas razas. La selección de reproductores libres de displasia es una de las armas de que disponemos en la actualidad para reducir la incidencia de la Displasia de Codo. Debido a esto, criadores y Clubes comprometidos demandan, cada vez más, que se valoren oficialmente a sus reproductores para utilizarlos, o no, con estos fines.

Las radiografías mediolaterales en posición extendida (110° - 140°) y anteroposteriores de ambos codos, de buena calidad, con el animal bien posicionado y correctamente identificada, permitirá al comité de lectura de AVEPA (formado por tres miembros del Comité Científico del GEVO), la catalogación del animal dentro de los distintos grados de Displasia de Codo (0, 1, 2, 3) definidos por el IEWG (International Elbow Working Group) y la FCI (Federación Cinológica Internacional) en 1.999.

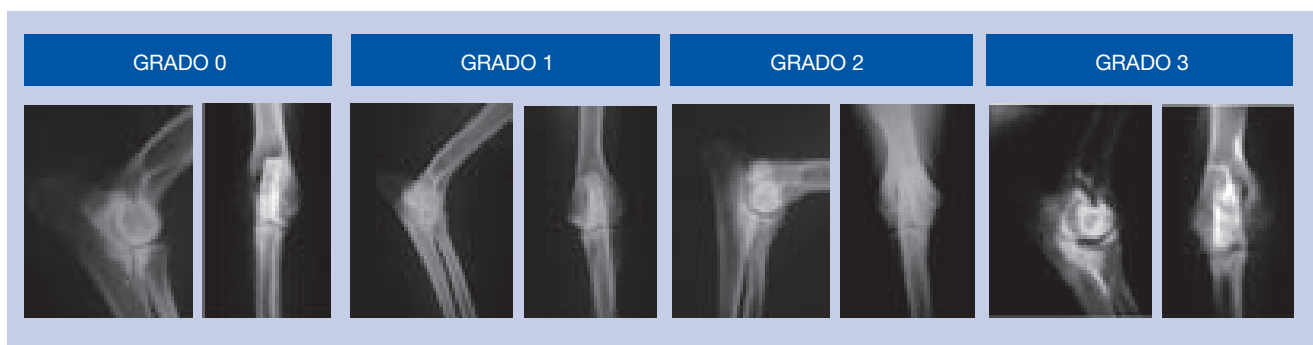
Las radiografías son valoradas con arreglo a cuatro criterios: a/ osteofitos en el margen dorsal del Proceso ancóneo. b/ Presencia de esclerosis subcondral, c/ Osteofitos en los márgenes articulares y d/ Incongruencia articular.

Grado 0- Articulación normal: Sin incongruencia, esclerosis ni otros signos artrósicos.

Grado 1- Artrosis leve: osteofitos menores de 2 mm, esclerosis ligera de la escotadura troclear y/o leve incongruencia articular.

Grado 2- Artrosis moderada: Osteofitos entre 2 y 5 mm, esclerosis evidente y/o incongruencia articular marcada.

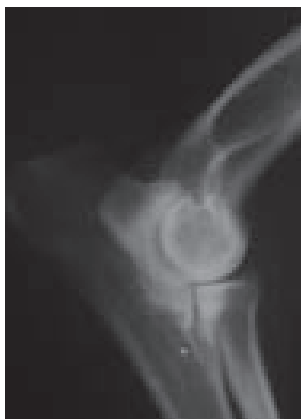Grado 3- Artrosis severa: osteofitos mayores de 5 mm y/o evidencia de enfermedades primarias (No unión de proceso ancóneo, proceso coronoides fragmentado, osteocondritis disecante, etc).



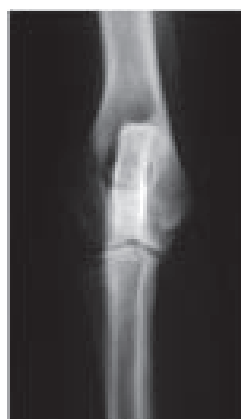La edad mínima para el diagnóstico radiológico definitivo será de 12 meses. No hay límite superior de edad.

1. Requisitos de calidad:

Son necesarias radiografías bien contrastadas y correctamente reveladas e identificando cada uno de los miembros, el derecho y el izquierdo. Deben definir claramente:



- Apófisis ancónea
- Región del coronoides
- Esclerosis cubital
- Epicóndilo medial
- Margen craneal del radio

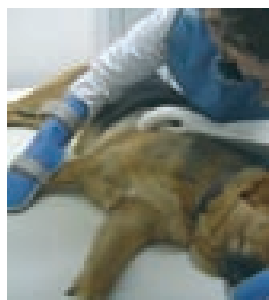

- Región medial del cóndilo humeral
- Superficie articular de la porción medial del cóndilo humeral
- Región del coronoides medial del cúbito

2. Requisitos de posicionamiento:

Para lograr el posicionamiento adecuado, evitando riesgos para el animal o los técnicos, es necesario someter al animal a una SEDACIÓN PROFUNDA o ANESTESIA GENERAL DE CORTA DURACIÓN. Existen muchos protocolos igualmente válidos, un ejemplo de ellos sería:

- Medetomidina 0,01 mgr/kg + Cloruro Mórfico 1% 0,2 mgr/kg, en la misma jeringa y aplicado vía IM. Esperar media hora y realizar la radiografía.
- Si con esta sedación profunda no se consigue realizar la radiografía, se puede utilizar Propofol 4 mg/kg inyectado vía IV de tercio en tercio del Volumen hasta conseguirlo.
- Otros protocolos utilizan Ketamina y Diazepam, con buenos resultados.



RADIOGRAFIA MEDIOLATERAL EXTENDIDA

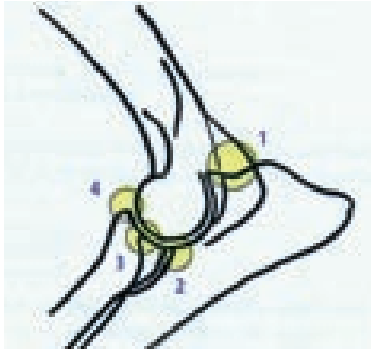
- Decúbito lateral sobre el miembro a radiografiar.
- Mantener el codo extendido en un ángulo de 110°-140°.
- Procurar la superposición de las dos porciones del cóndilo humeral.
- La retícula del haz de rayos se centrará sobre articulación húmero-radio-cubital.



RADIOGRAFÍA ANTERO-POSTERIOR

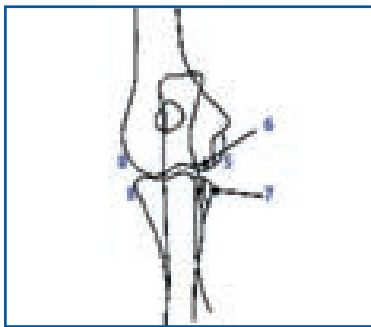
- Decúbito esternal con los miembros posteriores hacia el miembro que no se va a radiografiar.
- Extensión completa del miembro a radiografiar.
- Para evitar la rotación del codo, girar cabeza y cuello del paciente hacia el lado del miembro a radiografiar.
- Retícula del colimador centrada sobre la articulación húmero-radial.
- Para conseguir una imagen oblicua de la región del coronoides, la cabeza y cuello se giran hacia el miembro contrario, como se aprecia en la fotografía.

Las condiciones que debe reunir una radiografía para poder ser valorada son:



RADIOGRAFIA MEDIOLATERAL EXTENDIDA

1. Superficie dorsal de apófisis anconea definida, con objeto de valorar osteofitos.
2. Escotadura troclear del cúbito contrastada para valorar esclerosis e incongruencia.
3. Región del coronoides para valorar esclerosis o deformación.
4. Margen craneal de la cabeza del radio para valorar presencia de osteofitos.

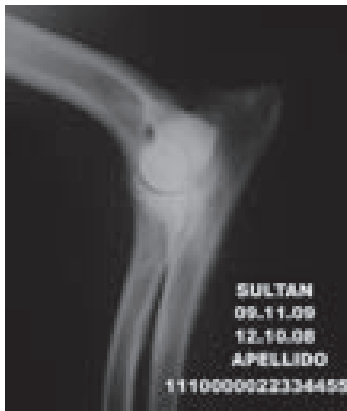


RADIOGRAFÍA ANTERO-POSTERIOR

5. Margen medial del cóndilo humeral para valorar irregularidades y osteofitos.
6. Superficie articular de la porción medial del condilo humeral para valorar OCD.
7. Apófisis coronoides medial del cúbito para valorar deformación, desprendimiento, esclerosis y osteofitos.
8. Margen lateral del cóndilo humeral y cara lateral de la cabeza del radio para valorar irregularidades y osteofito.

3. Requisitos de identificación:

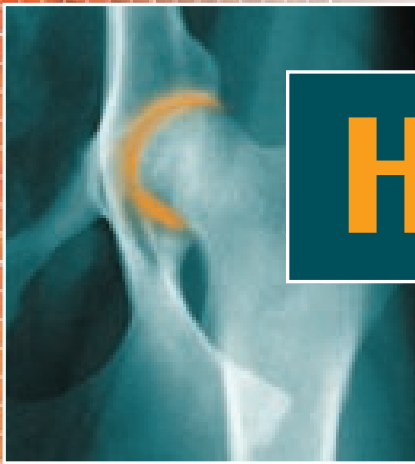Toda radiografía a valorar, deberá quedar identificada, en el momento del disparo, mediante letras o cintas de plomo acopladas al chasis, si se trata de radiografía convencional, o mediante grabación en el formato digital, que obligatoriamente será en formato DICOM (Digital Imaging and Communication in Medicine), ya que agrupa toda la información dentro del conjunto de datos.



DATOS OBLIGATORIOS DE IDENTIFICACIÓN:

- Nombre del animal
- Fecha de nacimiento
- Fecha de la radiografía
- Apellido del propietario
- Tatuaje o nº microchip (uno obligatorio)
- Nº LOE (si existe)
- Firma o identificación del Veterinario

Una vez realizada la radiografía se remitirá a AVEPA, bien en formato convencional o en CD O DVD, correctamente protegida y acompañada de un documento de certificación que deberá estar firmado por el Veterinario y el Propietario, y en el que se autoriza a que la radiografía quede depositada en la Secretaría de AVEPA y no sea devuelta. Dicho documento está disponible en la página Web de AVEPA www.avepa.org/displas/hoja.htm Es importante recordar que si el veterinario facilita su dirección de correo electrónico, AVEPA por e-mail le adelantará el grado de displasia diagnosticado por el comité de lectura. **Es importante detallar la dirección de e-mail del veterinario para adelantar vía correo electrónico el grado de displasia diagnosticado.**

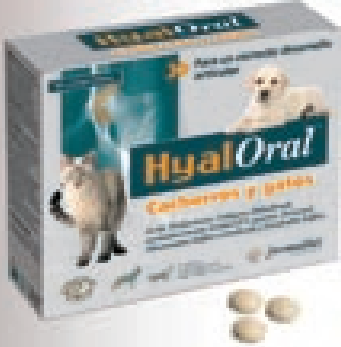

Hyal Oral[®]



*La forma más avanzada
de combatir
la degeneración articular*

**NUEVAS
PRESENTACIONES**



**Hyaloral
Cachorros y gatos**
60 comprimidos

Ácido Hialurónico
Colágeno Hidrolizado
enzimáticamente
de alta pureza
(Colatech[®])

Hyaloral
Razas pequeñas y medianas
(hasta 20 kg)
90 comprimidos



Gamma Orizanol
Glucosamina
Sulfato cristalizada
Condroitín Sulfato



Hyaloral
Razas grandes y gigantes
(a partir de 20 kg)
250 comprimidos



»» **Otras presentaciones:** **HYALORAL** Razas pequeñas y medianas: 180 comprimidos
HYALORAL Razas grandes y gigantes: 120 comprimidos