

## CIRUGÍA

# QUILOTÓRAX FELINO SECUNDARIO A UN TIMOMA RESUELTO CON UN PROTOCOLO COMBINADO DE QUIMIOTERAPIA Y CIRUGÍA

O. Rodríguez, O. Ferrer, I. Montes de Oca, J.M. Méndez

Hospital Clínico Veterinario. Facultad Veterinaria de Las Palmas

### Caso clínico

#### Introducción y caso clínico

Los timomas son neoplasias mediastínicas poco frecuentes, asociados comunmente a síndromes paraneoplásicos. Debido a la diferencia de tratamiento con el linfoma, es importante diagnosticarlo a pesar de su similitud radiográfica y clínica. Presentamos un caso de timoma en un gato con quilotórax secundario que respondió parcialmente al protocolo COP, mostrando una mejoría suficiente para permitir una posterior extirpación quirúrgica de la masa. Remiten a nuestro hospital una gata de 5 años de edad, de raza Persa y esterilizada que presenta un cuadro disneico severo con respiración abdominal. Su veterinario realiza radiografías previas en las que se observa la presencia de derrame pleural. Una vez recibido el paciente, el propietario comenta que el animal lleva unos días decaído, sin apetito y que últimamente lo notan respirar de forma muy agitada. La gata está correctamente vacunada y desparasitada con praziquantel recientemente.

En la exploración física se observa normotermia, mucosas cianóticas, no hay linfadenopatías palpables, presenta un patrón respiratorio restrictivo y respiración costoabdominal, sonidos pulmonares y cardíacos atenuados.

Se aplica sedación con acepromacina y mascarilla de oxígeno para preparar al paciente para la toracocentesis. Seguidamente se realiza toracocentesis bilateral obteniéndose un total de unos 150 ml aproximadamente de líquido de aspecto lechoso compatible con quilo. El análisis citológico confirma la sospecha de quilotórax y revela la presencia de eritrocitos, polimorfonucleares neutrófilos sin degenerar y linfocitos maduros, pero el número de estos últimos y su morfología, impiden dar un diagnóstico preciso de tumor de origen linfoide. En las radiografías posteriores a la toracocentesis se detecta una masa mediastínica craneal a la silueta

cardíaca compatible con ganglio linfático, timoma, tumores de base cardíaca, etc. Tras 24 h de Oxigenoterapia presenta una evolución favorable. Se decide realizar una ecografía torácica para practicar una PAAF ecoguiada de la masa. La masa mide 35.3 x 27.7 mm y presenta un aspecto quístico y bien delimitado. El diagnóstico histopatológico del tejido aspirado es de neoplasia de células redondas y debido a la morfología celular (células mononucleares monomórficas) es muy probable que se trate de un linfoma mediastínico.

Tras comentar los resultados con el propietario se decide instaurar un protocolo COP de quimioterapia.

Al principio del tratamiento hay mejoría sintomática, desaparece el derrame pleural, la masa disminuye progresivamente de tamaño, pero tras la tercera sesión se mantiene estática.

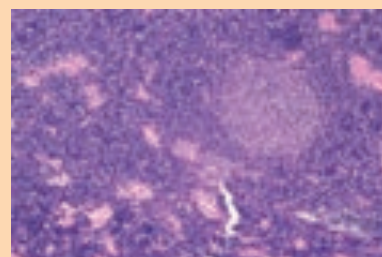
La remisión incompleta de la patología aconseja realizar una toracotomía esternal para toma de biopsia o extirpación total del tumor.

El paciente es preparado para la intervención mejorando su condición corporal manteniendo el protocolo COP durante dos semanas.

El procedimiento realizado fue una esternotomía media a través de la que se extirpa el tumor, que presenta un crecimiento bien delimitado y encapsulado. El diagnóstico histopatológico es de Timoma linfocítico. Durante 4 semanas se realizan controles radiológicos de tórax para valorar la presencia de derrames y/o masas en la cavidad. La paciente evoluciona favorablemente y todavía hoy vive con absoluta normalidad (3 años después de la intervención).

#### Discusión

El tratamiento recomendado para los linfomas es la quimioterapia mientras que para los timomas la quimioterapia se ha



mostrado inefectiva y se han reportado mejores resultados con la excisión quirúrgica.

La recurrencia de estos tumores tras la timectomía completa es escasa. Se ha observado que el tiempo medio de supervivencia en gatos en los que se ha empleado como única terapia la cirugía es de 1825 días, donde un 75% de los animales alcanzaba los 3 años de supervivencia postquirúrgica.

#### Bibliografía

- Cervical thymoma originating in ectopic thymic tissue in a cat. Lara-García A, Wellman M, Burkhard MJ, Machado-Parrula C, Valli VE, Stromberg PC, Couto CG. *Vet Clin Pathol.* 2008 Dec;37(4):397-402.
- Granulocytopenia associated with thymoma in a domestic shorthaired cat. Fidel JL, Pargass IS, Dark MJ, Holmes SP. *J Am Anim Hosp Assoc.* 2008 Jul-Aug;44(4):210-7.
- Results of excision of thymoma in cats and dogs: 20 cases (1984-2005). Zitz JC, Birchard SJ, Couto GC, Samii VF, Weisbrode SE, Young GS. *J Am Vet Med Assoc.* 2008 Apr 15;232(8):1186-92.
- Chemotherapy with cyclophosphamide, vincristine, and prednisolone (COP) in cats with malignant lymphoma: new results with an old protocol. Teske E, van Straten G, van Noort R, Rutteman GR. *J Vet Intern Med.* 2002 Mar-Apr;16(2):179-86.