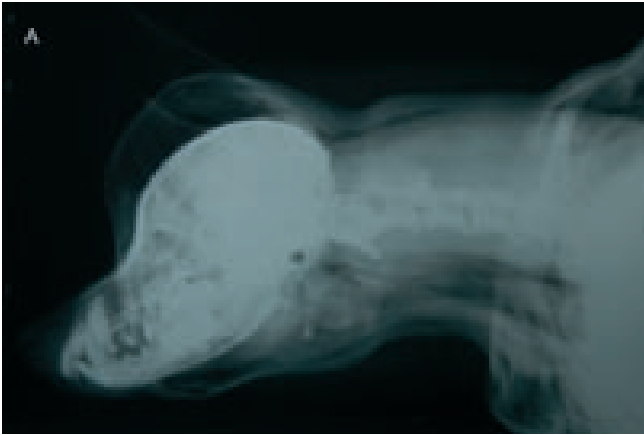


# ¿Cuál es tu diagnóstico?

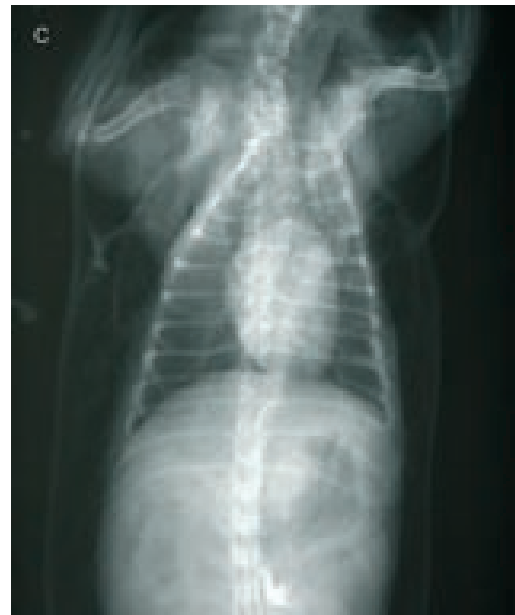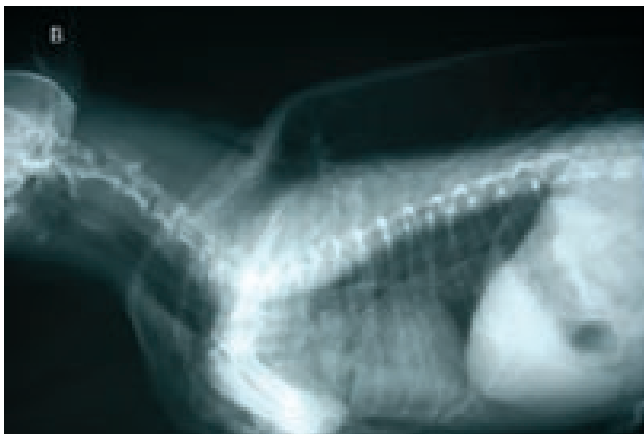
## Historia Clínica



Una perra de raza Yorkshire Terrier de 13 años de edad fue sometida a una exéresis de una neoplasia mamaria de 3 cm de diámetro. Preoperatoriamente se realizó estudio radiológico torácico, electrocardiograma, bioquímica sérica y hemograma, en los cuales no se detectó ninguna anomalía destacable.

La perra fue premedicada con acepromacina-buprenorfina, inducida con propofol, y el mantenimiento se realizó con isoflurano. El período anestésico y la cirugía transcurrieron con normalidad.

Cuatro horas después de cirugía el animal presentaba disnea y dilatación generalizada del espacio subcutáneo. Se realizaron radiografías de la zona cervical y de la cavidad torácica (Figs. 1A, 1B, 1C).



**Figura 1.** Proyección lateral de la región cervical (A), proyección lateral (B) y ventrodorsal de la cavidad torácica (C) de un animal con disnea y dilatación generalizada del espacio subcutáneo, cuatro horas después de una cirugía.

J. Cabré, A. Martí

Clínica Veterinària Miami-Cambrils

- ¿Qué anomalías radiológicas se observan?
- ¿Con qué diagnóstico son compatibles? ¿Cuál puede ser la causa de dicha patología?
- ¿Qué pruebas complementarias se podrían realizar para llegar a un diagnóstico definitivo?

La solución es la prevención



# EXSpot®



Una protección  
**EXtra**  
contra la picadura  
de garrapatas,  
mosquitos y pulgas

**EXSpot.** Permetrina. Solución para unción dorsal puntual. Unción dorsal puntual. **COMPOSICIÓN:** Permetrina (40:60) 65% p/p. Excipiente c.s.p. 1 mL. **INDICACIONES Y ESPECIES DE DESTINO:** Tratamiento y control de las parasitosis externas producidas por pulgas, garrapatas y piojos y como ayuda en el control de mosquitos, del perro. **POSOLÓGIA Y MODO DE ADMINISTRACIÓN:** Unción dorsal puntual. Ampolla monodosis de 1 ml ó 2 ml según peso. Modo de empleo: Separar el pelo del animal y aplicar el producto directamente sobre la piel. 1. Separe una ampolla/tubo monodosis por la zona perforada del blister. 2. Mantenga la ampolla/tubo monodosis en posición vertical y corte con una tijera por la línea de puntos. 3. Apriete la ampolla/tubo monodosis con firmeza de modo que aplique toda la solución en el animal. Perros de peso inferior a 15 kg: Aplicar 1 ml en la cruz. Perros de peso superior a 15 kg: Aplicar 2 ml, uno en la cruz y el segundo en la base de la cola. El intervalo entre tratamientos dependerá de la intensidad de la infestación. Las pruebas de campo realizadas indican un periodo de protección de cuatro semanas tras la aplicación del producto. En aquellas ocasiones en las que el perro tratado se moje ampliamente (por ejemplo, debido a que fuera lavado con champú, etc.), el periodo de protección puede reducirse. El producto puede aplicarse con seguridad a intervalos no inferiores a siete días. **CONTRAINDICACIONES:** No usar en gatos. La administración a gatos puede originar la aparición de reacciones adversas graves que, en ocasiones, pueden causar la muerte. No administrar en perros de menos de 2 semanas de edad. **PRECAUCIONES:** Sólo para uso externo. Evitar el contacto con la piel y los ojos; si esto ocurriera, lavar inmediatamente con abundante agua. Mantener alejado de alimentos, bebidas y pienso. Conservar en lugar fresco (no en frigorífico) a  $^{\circ}$  inferior a  $25^{\circ}$ C y protegido de la luz. Peligroso para peces y crustáceos. No contaminar acuarios, peceras, etc. Eliminar en un lugar seguro. Uso veterinario. Instrucciones completas en el envase. Mantener fuera del alcance de los niños. Presentación: Blister de 6 ampollas (tubos monodosis) de 1 ml y 2 ml. Reg. N.º: 1191 ESP. Schering-Plough SA. Carretera Nacional 1, Km 36. 28750-San Agustín de Guadalix, Madrid.

## ¿Cuál es tu diagnóstico?

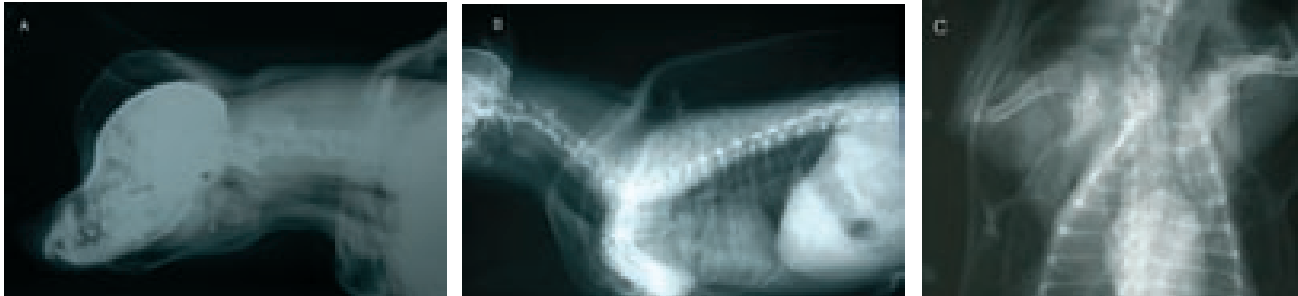


Figura 2. Las mismas radiografías que en la Figura 1. Obsérvese el gran acúmulo de aire en el espacio subcutáneo, en el espacio peritraqueal y mediastínico.

### • ¿Qué anomalías radiológicas se observan?

En todas las radiografías se observa una gran acumulación de aire en el espacio subcutáneo. Como se puede apreciar en las radiografías laterales, la presencia de aire en la zona cervical y mediastínica actúa como contraste y permite diferenciar la silueta esofágica, así como las distintas estructuras vasculares mediastínicas. Existe cierto estrechamiento de la tráquea a nivel cervical (Fig 2).

### • ¿Con qué diagnóstico sería compatible? ¿Cuál puede ser la causa de dicha patología?

El gran acúmulo de aire en el espacio subcutáneo recibe el nombre de enfisema subcutáneo generalizado; en este caso se encuentra asociado a pneumomediastino. La causa más probable según nos sugiere la historia clínica y la imagen radiográfica sería una lesión traqueal producida iatrogénicamente durante la intubación anestésica.

### • ¿Qué pruebas complementarias se podrían realizar para llegar a un diagnóstico definitivo?

La radiografía sería suficiente para comprobar la presencia de enfisema subcutáneo generalizado así como pneumomediastino. Sin embargo, para diagnosticar las rupturas traqueales se debería realizar una endoscopia<sup>1</sup>. Con esta técnica es posible evaluar la localización y extensión exacta del desgarro traqueal, aunque en este caso no se realizó.

### Comentario

Las laceraciones en el árbol traqueobronquial son la causa más frecuente de enfisema subcutáneo generalizado<sup>2</sup>. La lesión traumática de la tráquea se describe raramente en el perro. Puede ser secundaria a traumatismos o lesiones por mordedura, aunque han sido descritas lesiones traqueales iatrogénicas producidas por lavado transtraqueal o laceración involuntaria de la tráquea durante la punción de la vena yugular, intubación endotraqueal o hiperinflado del manguito<sup>1</sup>. Dicha ruptura provoca el paso de aire al tejido subcutáneo de la región cervical peritraqueal que puede llegar a generalizar-

se como se observa en el caso descrito. Las radiografías son diagnósticas para observar la presencia de aire.

En los casos leves se aconseja el tratamiento conservador mediante reposo en jaula y vendajes elásticos suaves<sup>3</sup>. Se ha descrito el tratamiento quirúrgico de lesiones traqueales en perros y gatos con desgarros asociados a insuficiencia respiratoria grave con buenos resultados<sup>4</sup>.

Las posibles secuelas de las lesiones traqueales incluyen estenosis de la tráquea y fístulas traqueoesofágicas<sup>4</sup>. La paciente a la que se refiere el presente caso fue tratada con tratamiento conservador evolucionando favorablemente en un periodo de 15 días y sin presentar ninguna secuela posterior.

#### Bibliografía

1. Tuntivanich P, Chuthatep S: What is your diagnosis? *TJ Vet Med* 2007;36(1): 51-52
2. Bauer M.S., Currie J.: Generalized subcutaneous emphysema in a dog. *Can Vet J* 1988, 29(10):836-837.
3. Mitchell S, McCarthy M: Tracheal rupture associated with intubation in cats: 20 cases (1996-1998). *J Am Vet Med Assoc*, 2000, 35(5):1592-1595
4. Wendell Nelson, A: Enfermedades de la tráquea y los bronquios. En: Slatter, D. Cirugía en pequeños animales. Inter.-médica, 2006; 1012-1013

# Scalibor®

deltametrina

En la prevención de la

## Leishmaniosis

este COLLAR  
es una **Jóya**



Banda protectora con **Sistema Único de Liberación Constante**  
contra flebotomos, garrapatas, culícidos y pulgas



**Scalibor collar.** Deltametrina. Collar. Uso externo. **COMPOSICIÓN:** Deltametrina 4%. **INDICACIONES Y ESPECIES DE DESTINO: Perro.** Prevención de las infestaciones por garrapatas y pulgas durante 6 y 4 meses, respectivamente. Scalibor collar tiene un efecto repelente (antialimentación) para los *Phlebotomus spp.*, por lo que puede utilizarse como parte de un programa de prevención frente a la leishmaniosis y para los mosquitos culícidos del complejo *Culex pipiens*. **POSOLÓGIA Y MODO DE APLICACIÓN:** Uso externo: 1 collar/animal. Ajustar el collar sin apretar alrededor del cuello del animal. Cortar el exceso de collar dejando 5 cm tras el pasador. **CONTRAINDICACIONES:** Ninguna. **PRECAUCIONES:** No utilizar el collar en animales con lesiones cutáneas extensas. No usar en animales menores de 7 semanas de edad. El collar empieza a ser efectivo una semana después de su colocación en el perro. Lavarse las manos con jabón y agua fría tras manipular el collar. Mantener fuera del alcance de los niños. No permitir que los niños jueguen con el collar o lo chupen. Mantener lejos de bebidas, alimentos y piensos. Mantener el envoltorio bien cerrado hasta el momento del empleo. La deltametrina es tóxica para los peces y las abejas. Después de usar el collar no debe tirarse en el medio ambiente ni en el agua. **Uso veterinario.** Instrucciones completas en el prospecto. No sujeto a prescripción veterinaria. Presentaciones: Collar 48 cm; Collar 65 cm. Reg N°: 1326 ESP. Laboratorios Intervet S.A. Políg. El Montalvo, parcela 39. Apartado 3006. 37080 Salamanca.