

Metasztatikus ovariumcarcinoma kemoterápiás kezelése nyolc éven át

Horváth Dorottya Katalin dr. ■ Kósa Judit dr.
Futó Ildikó dr. ■ Telekes András dr.

Bajcsy-Zsilinszky Kórház és Rendelőintézet, Onkológiai Osztály, Budapest

A 48 éves nőbetegnél 2006-ban pleurális folyadék, hasi fájdalom és ascites miatt indult kivizsgálás során a panaszok és tünetek háttérben előrehaladott stádiumú ovariumcarcinoma igazolódott, amely miatt hysterectomia és kétoldali adnexectomia történt. A szövettani vizsgálat FIGO IIIB stádiumú papillaris adenocarcinómát mutatott. Posztoperatív standard, 6 ciklus taxol-carboplatin kezelésben részesült. 2008-ban retroperitonealis nyirokcsomó-metasztázisok miatt reindukciós taxol-carboplatin kezelés indult, azonban progresszió miatt hamar kezelésváltás vált szükségessé. Ezt követően még hatféle kemo- vagy biológiai terápiás kezelésben részesült, köztük a hetedik vonalban off-label megigényelt FOLFOX-4-kezelés. A FOLFOX-4-terápia mellett is jelentős regresszió igazolódott, a progressziómentes túlélés mintegy 9 hónap volt. A váltott kezelése során a beteg mindvégig kielégítő általános állapotban volt, lényegében tolerálható mellékhatások mellett. A teljes túlélés 98 hónapnak bizonyult. Az eset jól mutatja a személyre szabott, váltott kemoterápiás kezelés sikerességét már a diagnózis idején is előrehaladott állapotú petefészek-daganatnál is. *Orv. Hetil.*, 2016, *157(44)*, 1769–1773.

Kulcsszavak: petefészek-daganat, váltott kemoterápia, FOLFOX-4-terápia

Chemotherapeutic treatment of metastatic ovarian cancer for 8 years. Case report

The authors present the history of a 48-year-old woman, who developed pleural effusion, abdominal pain and ascites due to an advanced ovarian cancer. She underwent hysterectomy and bilateral adnexectomy in 2006, and histology revealed FIGO IIIB papillary adenocarcinoma. After surgery the patient received the standard, 6 cycle taxol-carboplatin therapy. Taxol-carboplatin therapy was reinitiated because of retroperitoneal lymph node metastases in 2008, but soon the therapy had to be changed because of progression. Thereafter the patient received 6 different types of chemo- and biological therapy including the off-label FOLFOX-4 treatment at seventh line. Significant regression in response to FOLFOX-4 therapy was confirmed with a progression free survival of about 9 months. The general condition of the patient was satisfying during the whole chemotherapy, and the side effects were tolerable. The overall survival was 98 months. This case history is a good example for the success of individualized, long term chemotherapy even if ovarian tumor diagnosed at advanced stage as it happened in this case.

Keywords: ovarian cancer, changed chemotherapy, FOLFOX-4 therapy

Horváth, D. K., Kósa, J., Futó, I., Telekes, A. [Chemotherapeutic treatment of metastatic ovarian cancer for 8 years. Case report]. *Orv. Hetil.*, 2016, *157(44)*, 1769–1773.

(Beérkezett: 2016. július 14.; elfogadva: 2016. augusztus 17.)

Rövidítések

CEP = ciklofoszfamid + epirubicin + ciszplatin; FOLFOX = kalcium-folinát + 5-fluorouracil + oxaliplatinium; GGT = gamma-glutamiltranszferáz; GOT = glutamát-oxálacetát-transz-

amináz; GPT = glutamát-piruvát-transzamináz; OGYÉI = Országos Gyógyszerészeti és Élelmezés-egészségügyi Intézet; PFS = progressziómentes túlélés; VIP/E = vepesid + ifoszfamid + ciszplatin

Az ovariumcarcinoma a második leggyakrabban előforduló nőgyógyászati daganat az endometriumcarcinoma után és az 5. leggyakoribb daganatos halálok a nők körében [1]. Mivel a tünetek nagyrészt nem specifikusak a betegségre, gyakran csak késői stádiumban diagnosztizálják [2]. A metasztatikus petefészek-carcinomás betegek hosszú távú túlélése ritka. Az előrehaladott stádiumban diagnosztizált betegek 75–80%-ánál észlelhető relapsus az első 5 évben [3], illetve az előrehaladott stádiumú petefészekdaganatban szenvedő nők mindössze 20%-a él 12 évvel az első kezelés befejezését követően, a kombinált kezelés (műtét, kemoterápia) ellenére is [4]. A metasztatikus betegséggel diagnosztizált nők 5 éves túlélése 28,8% a National Cancer Institute SEER adatbázisa szerint [5]. A különböző stádiumú betegek 5 éves túlélését az 1. ábrán tüntettük fel.

Esetismertetésünk során egy olyan beteg kórtörténetét mutatjuk be, aki a diagnózistól számítva 8 évig élt (98 hónap), és ezen idő alatt hétféle protokoll szerinti kemoterápiás kezelésben részesült.

Esetismertetés

Betegünk távolabbi anamnézisében appendectomián és gyógyszeresen kezelt hypertónián kívül lényeges megbetegedés nem szerepelt. Daganatos betegségére 2006 nyarán derült fény, akkor 48 éves volt. Egy másik budapesti intézményben jelentkezett hasi fájdalommal és két hét alatt kialakult jelentős hátfájással. A pleurális folyadék, ascites és hasi fájdalom háttérben előrehaladott stádiumban lévő ovariumcarcinoma igazolódott. Hysterectomiát, kétoldali salpingoo-ophorectomiát végeztek, radikális omentumresekcióval kiegészítve.

A műtéti szövettan: Adenocarcinoma papillare ovarii, cystadenocarcinoma metasztázisa a csepleszben, TNM-stádium: pT3b Nx M1, FIGO IIIB. Mellékletként leiomyoma corporis uteri.

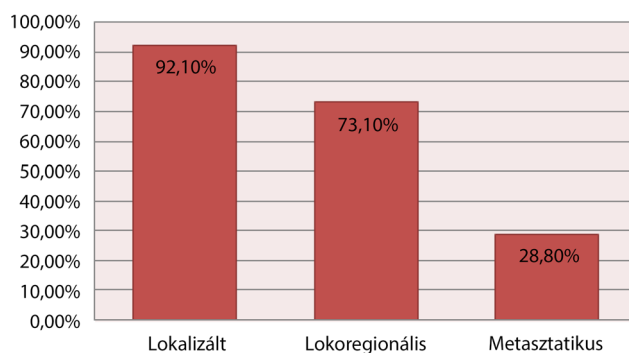
A műtét után a standard taxol-carboplatin kemoterápiából kapott 6 ciklust, ezt követően pedig hormonterápiában (medroxiprogesteron) részesült. A 2008. április-

ban végzett kontrollvizsgálatok közül a hasi CT-n a retroperitoneumban a vena cava inferior és az aorta között, valamint a vena cava inferior mögött több megnagyobbodott patológiás méretű, 25 × 30 mm-es nyirokcsomó ábrázolódott. A tumormarkerek közül a CA-125 értéke emelkedett (149,8) volt. 1991-ben *Markman és mtsai* igazolták, hogy minél több idő telik el a primer platinaalapú kezeléstől a relapsusig, annál nagyobb eséllyel hat kedvezően a másodvonásban adott platinabázisú kemoterápia [6]. Reindukciós taxol-carboplatin kezelést indítottak, hiszen a relapsusig eltelt idő 6 hónapnál többnek bizonyult, így platinaszenzitívnek vélelmezték [7]. A 2. ciklus után készült kontroll-CT-vizsgálatok azonban további progressziót igazoltak, ezért kezelés-váltás volt szükséges. A 8 széria CEP-kezelés alatt malignus betegsége regrediált. A 2009 szeptemberében igazolódott ismételt progresszióra való tekintettel gemzar-carboplatin kezelést kezdtek, amelyből 5 ciklust kapott. Ekkor – 2010 februárjában – ismételten progresszió következett be a hasi-kismedencei CT és transvaginalis ultrahang alapján. Negyedik vonalban liposzomális doxorubicinkezeléssel próbálkoztak, azonban az első infúzió közben kialakult súlyos oedemával járó anaphylaxiás reakció miatt a kezelést leállították. Az anaphylaxia dóziszfüggetlen gyógyszerreakció [8]. A liposzomális doxorubicinnal kapcsolatban 2014-ben egy 69 éves, synovialis sarcomában szenvedő nő hasonló reakcióját publikálták liposzomális doxorubicinkezelés mellett [9], egyéb forrás a szakirodalomban nem áll rendelkezésre. Terápiaváltás történt, 6 ciklus Hycamtin- (topotecan-) kezelést kapott. A további terápia megkönnyítése céljából 2010 szeptemberében port-A-cath típusú állandó vénakanül beültetését végezték el, amely kapcsán egy hónappal később szepszis, majd jobbszívfél-endocarditis és a tricuspidalis billentyű medialis vitorláján felrakódott vegetációból pulmonalis szórás alakult ki. Kombinált antibiotikus kezelésben részesült, azonban állapota csak lassan stabilizálódott. További kemoterápiás kezelést nem terveztek.

A beteg 2012 januárjában jelentkezett osztályunkon. Utolsó kontrollvizsgálata 2011 júliusában volt, ekkor hasi-kismedencei CT készült, amelyen a paraaorticus nyirokcsomó-metasztázisok kifejezett progresszióját írták le. A 2012 elején végzett restaging kontroll-CT-k alapján intrapulmonalis metasztázisai nem voltak, hasi státuszában további progresszió ábrázolódott: az aorta descendens mentén, az ér és a gerinc között mindkét oldalon patológiás nyirokcsomók, retroperitonealis lymphadenopathia, kifejezetten inhomogén májszerkezet. A CA-125 értéke 222 U/ml volt.

Kemoterápiás kezelésként 5. vonalban VIP/E kezelést indítottunk, amelyből 6 ciklusban részesült. A terápia hatására a CA-125 értéke normalizálódott, a kontroll-CT-k a folyamat regresszióját (parciális remisszió) igazolták. 6 széria után exploratív laparotomiát és lymphadenectomiát terveztünk, azonban a tervezett műtét anaesthesiologiai kontraindikáció miatt nem történt

Ovariumcarcinoma 5 éves túlélése



1. ábra | Petefészekdaganatos betegek 5 éves túlélése a National Cancer Institute SEER adatbázisa szerint a 2004 és 2010 közötti adatokra vonatkoztatva [5]

meg. A beteg kérésére szoros obszervációt végeztünk 2012 szeptemberétől. Tumormarkersizintje lassan emelkedésnek indult, majd 2013 tavaszán a CT-vizsgálatokon progresszió igazolódott az intraabdominalis nyirokcsomó-metasztázisok vonatkozásában.

Az ismételt progresszió megjelenésekor bevacizumab-kezelést terveztünk, amely azonban off-label kezelésnek számított, tekintettel arra, hogy a bevacizumab petefészek-tumorban csak első vonalban volt választható. 2005-ben publikáltak egy esetet, ahol a 3 hetenként adott 15 mg/kg bevacizumab 11 különböző kemoterápiát, illetve sugárterápiát követően hatásosnak bizonyult és mintegy 5 hónapos PFS-t biztosított a betegnek [10]. A klinikai vizsgálatok ezt a hatást megerősítették (GOG protocol 218 [11], ICON7 [12], AURELIA Trial [13], OCEANS Trial [14]). Ezért off-label kérelmet nyújtottunk be az OGYÉI felé bevacizumabkezelésre, amelyet meg is kaptunk. Az első kontroll alkalmával azonban részleges regresszió mellett progresszió is ábrázolódott. A nyirokcsomóáttétek nagy részének mérete csökkent, azonban a májmetasztázisok méretben és számban is progrediáltak. A progressziót a CA-125-érték is megerősítette, amely 1360 U/ml volt. Érdeemes megemlíteni, hogy a tumormarkerek közül a CA 15-3 szint változásán is nyomon követhető a tumorstátusz alakulása. 1988-ban *Scambia és mtsai* foglalkoztak a CA 15-3 szerepével és azt találták, hogy a malignus petefészek-tumoros betegek 71%-ában emelkedett volt ezen tumormarker szérumszintje, és az emelkedés mértéke egyenes arányban állt a tumorstádiummal. Benignus ovarialis elváltozások esetében mindössze 20%-ban volt emelkedett a CA 15-3 szint [15].

Egy klinikai vizsgálatban igazolták a FOLFOX-4 kemoterápia hatékonyságát erősen előkezelt, előrehaladott epithelialis petefészek-carcinómában szenvedő betegek esetén [16]. A vizsgálatban a 28 kezelt betegből 25%-nál észleltek részleges remissziót, 21,4%-uknál pedig stabil betegséget. Hetedik vonalban ezért off-label FOLFOX kemoterápiás kezelést kezdtünk, amely mellett a CA-125 értéke jelentősen csökkent (210), a képalkotó vizsgálatokon is egyértelmű regresszió ábrázolódott, hiszen mind a hepaticus, mind a retroperitonealis és peritonealis metasztázisok mérete és száma csökkent. A kezelése során kialakuló, a beteg számára tolerálhatatlan, polyneuropathiás panaszok következtében azonban a beteg kérésére a FOLFOX kemoterápiás kezelést a 11. ciklus után abbahagytuk. Az 1. táblázat mutatja az osztályunkon kapott kezeléseket, ciklusszámát és az elért progressziómentes túlélést.

Az utolsó FOLFOX-kezelés után további aktív onkológiai kezelésre nem kerülhetett sor a betegség gyors progressziója és az ennek következtében jelentkező állapotromlás miatt. Ureterkompresszió következményeként veseelégtelenség alakult ki 2014 szeptemberére. Terhelésre jelentkező dyspnoe lépett fel, amelynek hátterében nagy mennyiségű mellkasi folyadékot igazoltunk, amit több alkalommal lebocsátottunk. A citológia malignus sejtek jelenlétét igazolta a pleurális folyadékban.

1. táblázat | Különböző kezelések ciklusszáma és az általuk elért progressziómentes túlélés

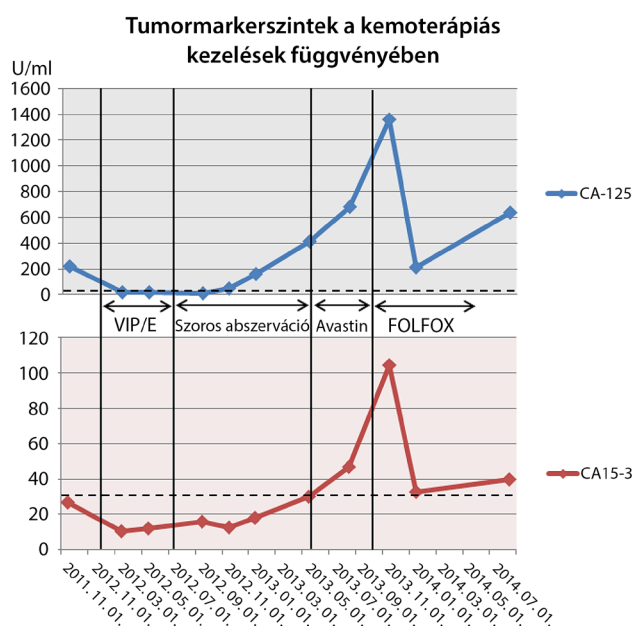
Terápia (kemo- vagy biológiai kezelés)	Ciklusszám	Progressziómentes túlélés
VIP/E	6	14 hónap
Bevacizumab	4	4 hónap
FOLFOX-4	11	9 hónap

FOLFOX-4 = kalcium-folinát + 5-fluorouracil + oxaliplatinium; VIP/E = vespid + ifoszfamid + ciszplatin.

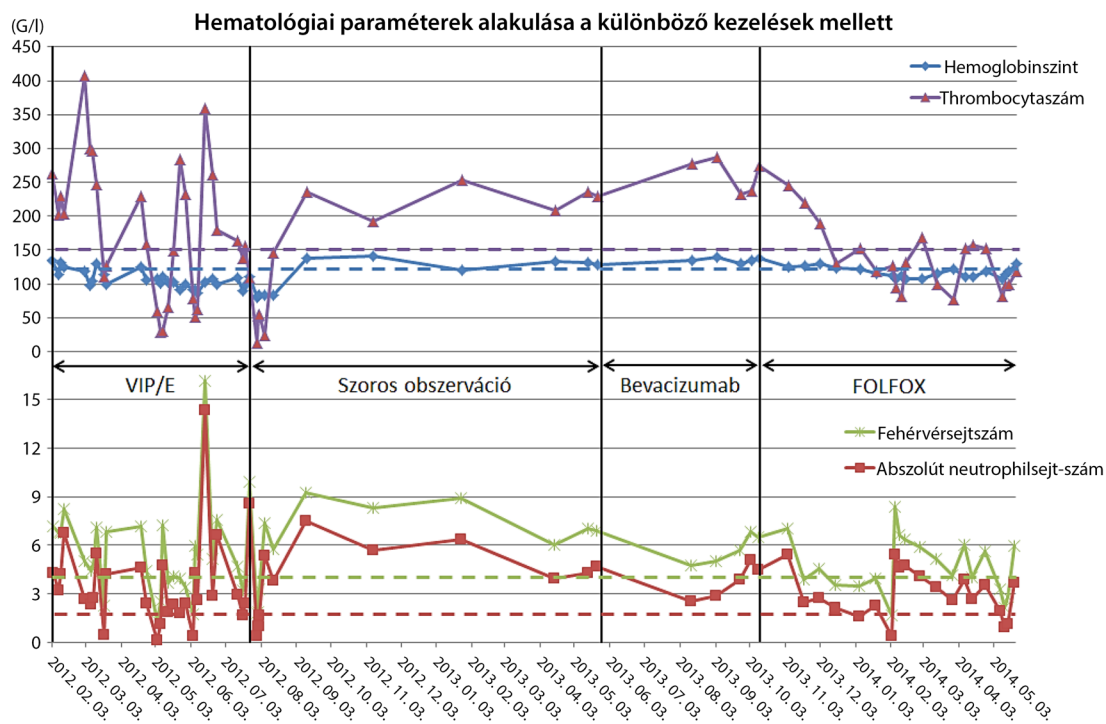
Betegünk összesen 8 évet élt (98 hónap) a cseplesz-metasztázis adó petefészek-carcinoma diagnózisa óta, és általános állapota még az utolsó kemoterápiás kezelése alkalmával is egészen élete utolsó 2–3 hónapjáig kielégítő volt. A kezelése során mért tumormarkersizinteket a 2. ábrán tüntettük fel. Az ábrán látható, hogy a két tumormarker lefutása a vizsgált időszak alatt szinte identikus volt.

Mellékhatások

A kemoterápiás kezeléseik önmagukban is okozhatnak jelentős mellékhatásokat, azonban egy többszörösen előkezelt betegnél a mellékhatások akár össze is adódhatnak, így az idő előrehaladásával a mellékhatások egyre súlyosabb fokúak lehetnek, és egyre gyakrabban jelentkezhetnek az akut reakcióktól kezdve az elhúzódóan kialakult mellékhatásokig. A dokumentációk szerint a liposzomális doxorubicin- (Caelyx-) kezelés által kiváltott oedemával járó anaphylaxiás reakción kívül a többi kemoterápiás kezelés mellett ilyen mértékű akut reakció



2. ábra | Tumormarkersizintek (CA-125, CA 15-3) alakulása különböző terápiák mellett az idő függvényében. A szaggatott vonalak a normáltartomány felső határát jelölik



3. ábra | Hematológiai paraméterek alakulása a különböző kezelések mellett. A szaggatott vonalak a különböző hematológiai paraméterek normálszintjének alsó határát jelölik

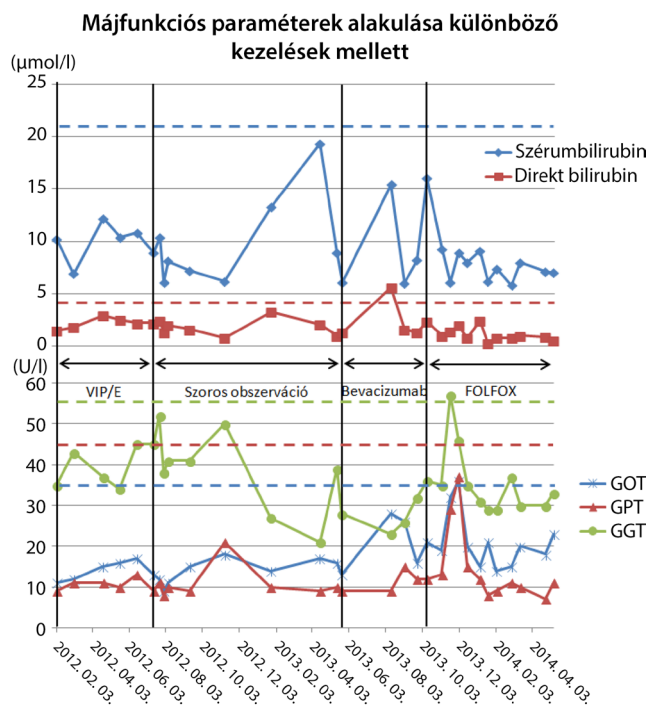
nem alakult ki. Betegünk esetében retrospektíven elemeztük az utolsó három (osztályunkon végzett) kemoterápiás rezsim közben mért hematológiai (hemoglobin-, thrombocytas-, fehérvérsejt- és szegmentszámot) és vese-funkciós paramétereket (karbamid, kreatinin), valamint a májfunkciós enzimek (szérumbilirubin, direkt bilirubin, ASAT, ALAT, GGT) alakulását, illetve a fellépett egyéb mellékhatásokat.

Hematológiai szempontból mindhárom sejtvonal érintettsége legfőképp a VIP/E kezelés mellett jelentkezett, míg a FOLFOX-4 kemoterápia mellett kevésbé súlyosan, de a thrombocytaszám és fehérvérsejtszám csökkenését figyeeltük meg a kezeléseket követően (3. ábra). A vérképző rendszert érintő mellékhatások közül kiemelendő az utolsó VIP/E kemoterápia után kialakult purpurákkal járó, thrombocytaszuspenziót igénylő gravis thrombocytopenia, valamint a granulocytastimuláló faktort igénylő gravis neutropenia.

A máj- és vese-funkciós markerek lényegében fiziológias tartományban voltak az összes kezelés mellett, annak ellenére, hogy itt már sokadik vonalban adott kezelésekről beszélünk (4. és 5. ábra).

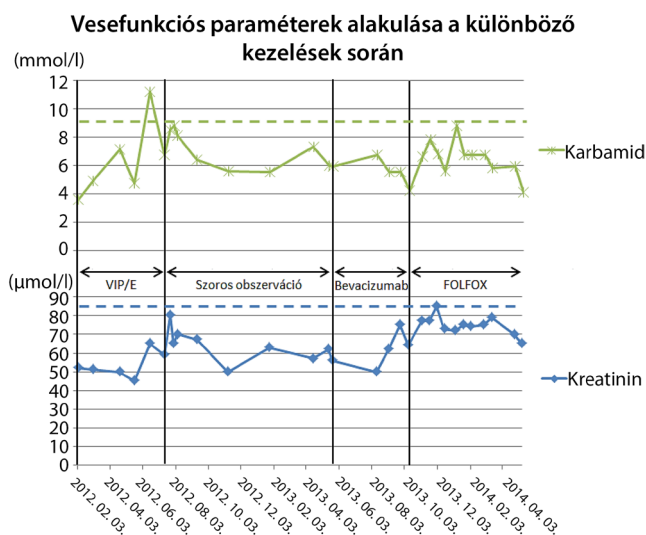
Gastrointestinalis tünetek leginkább a VIP/E kezelés mellett jelentkeztek, közöttük előfordult émelygés, hányinger, hasi fájdalmak és hasmenés. Általános mellékhatásként ezenkívül megemlítendő a kezelése során előfordult gyengeség, fáradékonyság. Egy alkalommal kollaptiform rosszullét jelentkezett, ennek összefüggése a terápiával nem volt egyértelmű.

A bevacizumabterápia mellett súlyos mellékhatás nem alakult ki. A FOLFOX-4-terápia során számolnunk kellett az oxaliplatin ismert mellékhatásaival, amelyek közül



4. ábra | Májfunkciós paraméterek alakulása különböző terápiák mellett az idő függvényében. A szaggatott vonalak a májfunkciós paraméterek normáltartományának felső határát jelölik
GGT = gamma-glutamiltranszferáz; GOT = glutamát-oxál-acetát-transzamináz; GPT = glutamát-piruvát-transzamináz

a beteg számára leginkább zavaró tünet a neuropathia volt, amely miatt, a beteg kérésére, végül a kezelést 11 ciklus után leállítottuk.



5. ábra Vesefunkciós paraméterek alakulása a különböző kezelések során az idő függvényében. A szaggatott vonalak a karbamid- és kreatininszint normál felső határát jelölik

Megbeszélés

Metasztatikus petefészekdaganat esetén a másod-, harmadvonalszintű kezelést követő progresszió esetén is érdemes kemoterápiás kezelést adni, hiszen mérhető és látványos regresszió érhető el akár hetedik vonalszintű kezelés hatására is. A finanszírozott protokollokon kívül létezik hatásos kemoterápia, amelyek off-label kezelésként elérhetők. A gastrointestinalis tumorokban elfogadott és első vonalban alkalmazott FOLFOX-4 kemoterápiás kezelés hatékonysága ovariumtumoros betegeknél hetedik választású kezelésként közel 9 hónapos PFS-t biztosított. Annak ellenére, hogy páciensünk az évek során többválasztású kemoterápiás kezelésben is részesült, általános állapota szinte mindvégig kielégítő volt, és a mellékhatás-menedzsmentnek köszönhetően a kezeléseket jól tolerálta. Betegünk teljes túlélése a diagnózistól számítva összesen 98 hónapra tehető. (Már a diagnózis idején is IV. stádiumú beteg volt!) Váltott kemoterápiás kezelésekkal a beteg élete jelentősen meghosszabbítható, ezért az eltérő hatású szereket tartalmazó protokollok szekvenciális adása mindig mérlegelendő, amennyiben ezt a beteg állapota lehetővé teszi.

Az onkológiában az egyéni mérlegelés alapvetően fontos, hiszen a daganatos betegek kezelése egyre inkább az individualizált terápiák felé halad.

Anyagi támogatás: A szerzők anyagi támogatásban nem részesültek.

Szerzői munkamegosztás: H. D. K.: Irodalmi áttekintés, a dolgozat szövegének szerkesztése. K. J.: A beteg kezelése. F. I.: Az elkészült kézirat áttekintése, javaslatok adása. T. A.: Terápiás döntések meghozatala, az elkészült kézirat áttekintése, javaslatok adása.

A cikk végleges változatát valamennyi szerző elolvasta és jóváhagyta.

Érdekltségek: A szerzőknek nincsenek érdekltségeik.

Irodalom

- [1] Montes, A. F., Gómez, J. G., Viejo, M. N., et al.: Epidemiology and etiology of ovarian cancer. In: Farghaly, S. A. (ed.): Ovarian Cancer – Basic Science Perspective. INTECH, Rijeka, 2012.
- [2] Gaitskell, K., Martinek, I., Bryant, A., et al.: Angiogenesis inhibitors for the treatment of ovarian cancer. Cochrane Database Syst. Rev., 2011, (9), CD007930.
- [3] Heinz, A. P., Odicino, F., Maisonneuve, P., et al.: Carcinoma of the ovary. FIGO sixth annual report on the results of treatment in gynecological cancer. Int. J. Gynaecol. Obstet., 2006, 95(Suppl. 1), S161–S192.
- [4] Narod, S.: Can advanced-stage ovarian cancer be cured? Nat. Rev. Clin. Oncol., 2016, 13(4), 255–261.
- [5] SEER Stat Fact Sheets: Ovarian Cancer. <http://seer.cancer.gov/statfacts/html/ovary.html>
- [6] Markman, M., Rothman, R., Hakes, T., et al.: Second-line platinum therapy in patients with ovarian cancer previously treated with cisplatin. J. Clin. Oncol., 1991, 9(3), 389–393.
- [7] Harries, M., Gore, M.: Part II: Chemotherapy for epithelial ovarian cancer-treatment of recurrent disease. Lancet Oncol., 2002, 3(9), 537–545.
- [8] Edwards, I. R., Aronson, J. K.: Adverse drug reactions: definitions, diagnosis, and management. Lancet, 2000, 356 (9237), 1255–1259.
- [9] Sharma, L. R., Subedi, A., Shah, B. K.: Anaphylaxis to pegylated liposomal doxorubicin: A case report. West Indian Med. J., 2014, 63(4), 376–377.
- [10] Monk, B. J., Choi, D. C., Pugmire, G., et al.: Activity of bevacizumab (rhMAB VEGF) in advanced refractory epithelial ovarian cancer. Gynecol. Oncol., 2005, 96(3), 902–905.
- [11] Burger, R. A., Brady, M. F., Bookman, M. A., et al., for the Gynecologic Oncology Group: Incorporation of bevacizumab in the primary treatment of ovarian cancer. N. Engl. J. Med., 2011, 365(26), 2473–2483.
- [12] Perren, T. J., Swart, A. M., Pfisterer, J., et al., for the ICON7 Investigators: A phase 3 trial of bevacizumab in ovarian cancer. N. Engl. J. Med., 2011, 365(26), 2484–2496.
- [13] Pujade-Lauraine, E., Hilpert, F., Weber, B., et al.: Bevacizumab combined with chemotherapy for platinum-resistant recurrent ovarian cancer: The AURELIA open-label randomized phase III trial. J. Clin. Oncol., 2014, 32(13), 1302–1308.
- [14] Aghajanian, C., Blank, S. V., Goff, B. A., et al.: OCEANS: a randomized, double-blind, placebo-controlled phase III trial of chemotherapy with or without bevacizumab in patients with platinum-sensitive recurrent epithelial ovarian, primary peritoneal, or fallopian tube cancer. J. Clin. Oncol., 2012, 30(17), 2039–2045.
- [15] Scambia, G., Benedetti Panici, P., Baiocchi, G., et al.: CA 15-3 serum levels in ovarian cancer. Oncology, 1988, 45(3), 263–267.
- [16] Lee, H. J., Kim, H. S., Park, N. H., et al.: Feasibility of oxaliplatin, leucovorin, and 5-fluorouracil (FOLFOX-4) chemotherapy in heavily pretreated patients with recurrent epithelial ovarian cancer. Cancer Res. Treat., 2013, 45(1), 40–47.

(Horváth Dorottya Katalin,
Budapest, Maglódi út 89–91., 1106
e-mail: horvath.dorottya@bajcsy.hu)