

Mellkasi panasz ritka oka

Bodócsi Beáta dr.¹ ■ Koncz István dr.¹ ■ Hum Zsigmond dr.¹
Serfőző Orsolya dr.¹ ■ Pap-Szekeres József dr.² ■ Szabó István dr.¹

Bács-Kiskun Megyei Kórház, ¹Sürgősségi Betegellátó Osztály, ²Általános Sebészeti Osztály, Kecskemét

A mellkasi fájdalom igen gyakori panasz a sürgősségi osztályon megjelent betegek körében. A sürgősségi orvosok fontos feladata kizárni az életet veszélyeztető kórképeket: akut coronariaszindróma, pulmonalis embolisatio, mellkasi aortadissectio. A szerzők 7 órája fennálló tompa mellkasi fájdalom miatt jelentkező beteg kórtörténetét ismertetik. A diagnosztikus algoritmusoknak megfelelően EKG, vérvétel, mellkasröntgen, majd ezek után mellkasi komputertomográfiás angiográfia történt. Az akut coronariaszindróma, pulmonalis embolisatio, valamint a mellkasi aorta dissectiója kizárásra kerültek, azonban a CT-képen mellékletként hatalmas méretű rekeszsérv ábrázolódott. A betegnél sürgős műtét történt, amely után a beteg panaszmentesen, gyógyultan távozott a kórházból. A szerzők kiemelik, hogy a diagnosztikus algoritmusok a gyakori, potenciálisan halálos betegségek megerősítését vagy kizárását célozzák meg, elsősorban mellkasi panaszok esetén. Nem szabad azonban szem elől téveszteni, hogy a mellkasi fájdalomnak vannak ritkább okai, amelyek a társszakmák bevonását, multidiszciplináris gondolkodásmódot tesznek szükségessé. *Orv. Hetil.*, 2016, 157(36), 1445–1448.

Kulcsszavak: mellkasi fájdalom, rekeszsérv

A rare case of chest pain

Chest pain is a common symptom in patients who visit Emergency Departments. The main task is to exclude life-threatening diseases such as acute coronary syndrome, pulmonary embolization and dissection of thoracic aorta. The authors present the history of a patient, who had an intense chest pain for 7 hours. In accordance with the diagnostic algorithm of chest pain, ECG, blood collection, chest X-ray and chest computed tomography angiography were performed. Acute coronary syndrome, pulmonary embolization and dissection of the thoracic aorta were excluded, however, chest computed tomography CT revealed a huge hiatal hernia as an incidental finding. An emergency surgical repair was performed and the patient recovered without any complications. The authors emphasize that the diagnostic algorithms focus on the confirmation or rejection of possible life threatening diseases in case of chest pain. However, it should be kept in mind that rarer causes may occur, which may require involvement of the relevant disciplines and multidisciplinary thinking.

Keywords: chest pain, hiatal hernia

Bodócsi, B., Koncz, I., Hum, Zs., Serfőző, O., Pap-Szekeres, J., Szabó, I. [A rare case of chest pain]. *Orv. Hetil.*, 2016, 157(36), 1445–1448.

(Beérkezett: 2016. április 24.; elfogadva: 2016. június 23.)

Rövidítések

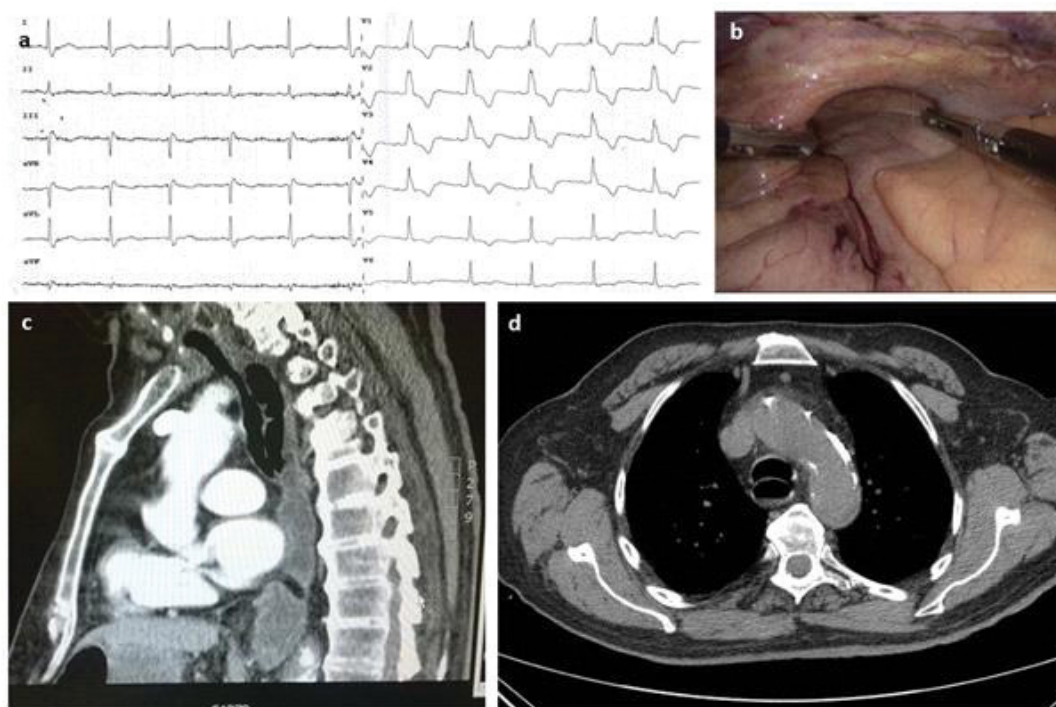
ACS = akut coronariaszindróma; AMI = akut myocardialis infarctus; CK = kreatinínáz; CK-MB = szívizom-specifikus kreatinínáz; CT = komputertomográfia; EKG = elektrokardiogram; GFR = glomerulusfiltrációs ráta; ISZB = ischaemiás szívbetegség; PE = pulmonalis embolisatio; PTX = légmell; TBC = tuberkulózis; TropI = troponin I; VAS = vizuális analóg skála

A mellkasi fájdalom az egyik leggyakoribb panasz a sürgősségi osztályra bekerülő betegek körében. Főként az akut, életet veszélyeztető kórképek – mint akut coronaria-

szindróma (ACS), pulmonalis embolisatio (PE), mellkasi aorta dissectiója – kizárása az elsődleges cél. Diagnosztikus vizsgálómódszereink elsősorban ezeknek a kórképeknek a kizárását vagy megerősítését célozzák meg. Mégis előfordulhat, hogy mintegy mellékletként észlelésre kerül olyan betegség, amely igen ritka, de potenciálisan halálos is lehet [1].

Esetismertetés

Egy 80 éves férfi beteg érkezett esetkocsival sürgősségi osztályunkra, 7 órája fennálló mellkasi panasz miatt.



1. ábra | Betegünk: EKG-ja (a), műtéti képe (b) és mellkasi CT-angiográfias képe (c–d)

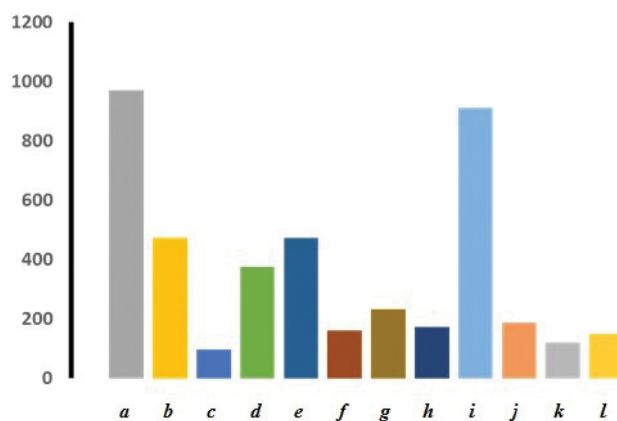
A fájdalom éles-szúrós jellegű volt, és a mellkas középső részéből a hát irányába sugárzott ki. A fájdalom vizuális analóg skálán (VAS) körülbelül 6-os erősségű volt, a beteg azonban gyógyszert nem vett be, korábban ilyen jellegű rosszulléte nem volt. A mellkasi panaszhoz nehézlégzés érzése is társult. Heves szívdobogásérzés, köhögés, köpetürítés, vércöpiés, lábdagadás nem jelentkezett. Hasi panasz, hányinger, hányás, láz, hidegrázás, szédülés, eszméletvesztés nem voltak. A betegnek a székletével, vizeletével nem volt panasa. A beteg korábbi anamnéziséből kiemelendő: prosztatatumor gyanúja (szöveti verifikáció nem történt), évtizedek óta fennálló, kezelt hypertonia, discushernia, bal szemén szürke hályog. A beteg vérnyomáscsökkentő gyógyszereket (urapidil, carvedilol, doxazosin, ramipril), valamint gyomorsavcsökkentőt (pantoprazol) szedett.

A beteg fizikális státusza eltérés nélkül mutatkozott, vérnyomása 190/100 Hgmm, spontán oxigénszaturációja 97% volt. A beteg EKG-ján 70/min, sinusrhythmus látszódott, jobb-Tawara-szár-blokkal, szekunder ST-T eltérésekkel.

A mellkasi panasz ellátásának protokollja szerint a betegnél labor-, valamint mellkas-röntgenvizsgálat készült. A laborokból kiemelendő: pozitív D-dimer-érték (2,7 µg/ml), kissé beszűkült vesefunkció (eGFR: 46 ml/min/1,73 m²), valamint negatív kardiális nekroenzimek (CK, CK-MB, high-sensitivity troponin I). A mellkas-röntgenvizsgálat mindkét oldali laterális sinusban folyadékot írt le, valamint tágabb pulmonalis főtörzseket véleményezett, egyebekben kóros eltérést nem talált.

A betegnél ezek alapján elsősorban pulmonalis embolia (PE) (pozitív D-dimer-érték, jobb-Tawara-szár-blokk,

éles mellkasi fájdalom), valamint mellkasi aortadissectio (éles mellkasi fájdalom, vérnyomáskiugrás) lehetősége merült fel. A negatív kardiális nekroenzimek miatt ACS nem volt valószínűsíthető. A beteg Wells-score-ja 1 volt (a malignus alapbetegség gyanúja miatt), azonban a kli-



2. ábra

2014–2015-ben osztályunkon megforduló, mellkasi panaszú szenvedő betegek jellemző paraméterei

- (a) Mellkasi panaszos betegek, akiknél ACS nem állt fenn
- (b) Pozitív kardiális rizikófaktor
- (c) Diabetes mellitusban szenvedő betegek
- (d) Magas vérnyomással diagnosztizált betegek
- (e) Korábban kardiális megbetegedésben szenvedők
- (f) Pszichiáter által is kezelt betegek
- (g) Magnéziumtartalmú készítményt szedők
- (h) Aspirintartalmú készítményt használók
- (i) Azok az esetek, amikor vérvétel történt
- (j) Kontroll-labor is történt
- (k) Azoknak az eseteknek a száma, amikor emelkedett CK-értéket mértünk
- (l) Sürgősségi szívultrahang készült

nikai kép alapján mégis a PE-t tartottuk a tüneteket magyarázó legvalószínűbb lehetőségnek.

Következő lépésben hidrálás, fájdalomcsillapítás, valamint antihipertenzív terápia után mellkasi CT-angiográfiás vizsgálatot végeztünk, amely tüdőembóliára utaló kontrasztkiesést nem ábrázolt a pulmonalis erekben. Aortadissectióra utaló jel szintén nem látszódott, azonban leírásra került a meszes aorta falán körkörösön rögzült thrombus. Végül meglepetésként a CT-lelet alapján a gyomor kétharmada a hátsó mediastinumban helyezkedett el. Ezek után sebészeti konzílium történt, ami osztályos felvételt és sürgős műtétet javasolt, kizáródott rekeszsérv alapos gyanúja miatt. A betegnél sürgősséggel laparoszkópos feltárás és rekeszsérv kizáródása miatt laparoszkópos Nissen-féle funduplicáció történt. Zavaraltan posztoperatív szakot követően a beteg panaszmentesen távozott otthonába (1. ábra).

Megbeszélés

A tárgyalt esetben az egyébként nem ritka rekeszsérv heveny mellkasi panaszokat okozó formájának lehettünk tanúi. A rekeszsérv (hiatushernia) anatómiai alapja, hogy a rekeszizomnak vannak különböző Achilles-sarkai, méghozzá azok a pontok, ahol különböző anatómiai képletek lépnek át rajta. A rekeszsérv leggyakoribb helye a nyelőcső átlépésénél alakul ki. Ennek újabban négy formáját különböztetjük el [2].

1-es típusban vagy csuszamlásos (axiális) sérv esetén a cardia és a fundus, a peritoneumot magával húzva, a mellüregbe kerül: a gastrooesophagealis junctio gyengesége, a nyelőcső fokozott hosszanti összehúzódása, valamint a megnövekedett intraabdominalis nyomás következtében. Panaszokat nem okozó kismértékű csuszamlásos sérv 50 éves kor felett az emberek 50%-ánál előfordul.

2-es típusban vagy paraoesophagealis sérv esetén a gastrooesophagealis junctio rögzített, a gyomor egy része a peritonealis sérvtömlővel együtt a nyelőcső mellé, a mellüregbe kerül. Lehet tünetmentes is, azonban gyakran tüneteket okoz.

3-as típusú hiatushernia esetén mindkét mechanizmus szerepet játszik, míg végül összenövések alakulnak ki a mediastinumba vándorolt hiatuszsák, valamint a pleura és a pericardium között.

A 4-es típus a hiatusherniák legsúlyosabb formája, az úgynevezett upside-down-stomach (mellkasi gyomor). Gyakran az egész gyomor a mellüregbe herniálódik, és hosszanti tengelye mentén rotálódik. Igen súlyos esetben a hasnyálmirigy, colon vagy lép is a mellkasba herniálódik [3].

A rekeszsérvek 85–90%-a 1-es típusú, míg a maradék 10–15% a 2–4-es típusok között oszlik meg. Az 1-es típusú hiatus az esetek 90%-ában panaszt nem okoz, a fennmaradó 10%-ban refluxbetegség társul hozzá. A 2–4-es típusokhoz gyakran passzázsavar tünetei, dys-

phagia, vérzés, fekélyképződés, főleg, de nem kizárólag étkezés utáni mellkasi fájdalom, hányinger, bőfűgés társul. Súlyos esetben a sérv incarcerationálódhat, gyomorvolvulus, perforáció következhet be, amely heveny életveszélyes állapot lehet [4].

A rekeszsérvek azonban nemcsak utánozni tudnak cardiovascularis betegségeket, hanem azok kiváltó okaként is szerepelhetnek. A mellüregbe herniálódott gyomor nyomást gyakorolhat a szív üregeire vagy a mediastinumban elhelyezkedő nagyerekre, így kiválthatnak anginaszerű mellkasi fájdalmat, syncopét, szívritmuszavarokat, gastropericardialis fistulát, pericardialis folyadékgyülemet, légzési elégtelenséget, fulladást, súlyos esetben szívelégtelenséget, tüdőödémát. A sürgősségi orvos dolgát még inkább megnehezíti, hogy e folyamatok által a hiatushernia olyan EKG-eltéréseket okozhat, mint például T-hullám-inverzió vagy ST-T eltérések, amik tévesen ACS gyanúját vethetik fel. Azonban a kialakult EKG-eltérések a rekeszsérv műtéti korrekciója után rendszerint nyomtalanul eltűnnek [5].

A diagnózis sokszor egyszerű mellkasi röntgenvizsgálattal felállítható, azonban báriumépés nyelés-röntgenvizsgálat vagy gasztroszkópia megerősíti gyanúkat. A rekeszsérv kezelése főként a tüneteket okozó reflux kezelését jelenti, azonban főként a 2–4-es típusokban a sebészi kezelés lehetősége is megfontolandó. Kizáródás esetén természetesen a sürgős műtét életmentő megoldás [6].

Mellkasi fájdalom előfordulása osztályunkon

Osztályunk felmérést készített a 2014–2015-ben megjelent mellkasi panaszos betegek körében (2. ábra). A vizsgált időszakban 980 beteg jelentkezett mellkasi fájdalom miatt. Mindösszesen 8 esetben diagnosztizáltunk ACS-t, amely annak köszönhető, hogy ezeknek a betegeknek nagy része közvetlenül a hemodinamikai laborba érkezik. A maradék (a) 972 beteg adatait dolgoztuk fel (2. ábra). Átlagéletkoruk 51,7 év volt. Összesen (b) 472 betegnek voltak pozitív kardiális rizikófaktorai (48%), (c) 96-an (9%) szenvedtek diabetes mellitustól, míg (d) 376 beteget (38%) magas vérnyomással diagnosztizáltak. Érdekes, hogy éppen (e) 472 betegnél észleltek korábban kardiális megbetegedést (angina pectoris, ischaemiás szívbetegség stb.). Összesen (f) 160 beteget kezelt korábban pszichiáter (24%), ezek közül 36-an szenvedtek major pszichiátriai megbetegedésben (depresszió, bipoláris zavar, szkizofrénia). (g) 232 beteg szedett korábban magnéziumtartalmú (23%), míg (h) 172 aszpirintartalmú készítményt, ami azért meglepően kevés, mert 472 beteget korábban szívbetegséggel diagnosztizáltak. Osztályunkról való elbocsátásakor 100 betegnek javasoltuk aszpirintartalmú készítmény szedését. A vizsgált 972 betegből (i) 912-nek volt vérvétele (93%), (j) 188 esetben kontroll-labor is készült (20%), döntően 6 óra múlva. Összesen (k) 120 esetben mutattunk ki emelkedett CK-

1. táblázat | A mellkasi fájdalom differenciáldiagnosztikája

Kardiális eredet	Pulmonalis eredet	Mediastinum betegségei
ISZB (stabil, instabil angina pectoris, AMI)	Tüdőembólia	Mediastinalis térfoglalás
Hipertenzív krízis	Pleuritis	Mediastinitis
Ritmuszavarok (pitvarfibrilláció)	Pneumonia, bronchitis	Aortadissectio
Billentőbetegségek	Tbc	Aortaneurysma-ruptura
Myocarditis	Tüdődaganat	Sarcoidosis
Pericarditis	Ptx	
Mellkasfali betegségek	Gastrointestinum betegségei	Funkcionális mellkasi fájdalom
Herpes-zoster	Reflux	Pánikszindróma
Tietze-szindróma	Boorhaave-szindróma	Szorongás
Fibromyalgia	Hiatushernia	Hipochondria
Bornholm-betegség	Nyelőcső-motilitás zavarai	Szomatizáció
Mellkasfali deformitások (tölcsermellkas)	Nyelőcső gyulladása, daganata	Da Costa-szindróma
Radiculopathia	Funkcionális dyspepsia	Hiperventiláció
Emlő betegségei	Mellkasba sugárzó hasfájdalom (pancreatitis)	
Osteoarthritis		
„Thoracic outlet” szindróma		
Traumás eredetű eltérések		

értéket, azonban CK-MB-t, illetve troponint egy esetben sem. (1) 148 beteg esetében készült sürgősségi szív-ultrahangvizsgálat (15%). A mellkasi panaszos betegek átlagosan 4 órát töltöttek el osztályunkon.

Következtetések

A fent említett esetben a beteg mellkasi fájdalmát hatalmas rekeszsérv okozta. A mellkasi fájdalmak kiváltó okaként azonban számos kórképet különíthetünk el. A mellkasi fájdalom jelentősége nem elbagatellizálható, hiszen a fejlett országokban a halálzási statisztikák vezető he-

lyén a cardiovascularis betegségek állnak. A magas morbiditási, valamint mortalitási mutatókért főként a koszorúér-betegségek különböző megjelenési formái tehetők felelőssé. De nem lehet szem elől téveszteni, hogy az ACS-n kívül számos más, akár az életet veszélyeztető kórkép állhat a mellkasi fájdalom hátterében (1. táblázat). Elsősorban, rutinszerűen, a mellkasi fájdalom hátterében álló gyakori okokat kell kizárnunk. Amennyiben a beteg kórelőzményében szerepel hiatushernia, úgy felmerül a sürgős hasi és mellkasi kontrasztos CT-vizsgálat elvégzése elsődleges diagnosztikus képkalkító vizsgálatként. A sürgősségi osztályokon dolgozó orvosok mindennapjait nehezíti, hogy a mellkasi fájdalmat okozó kórképek „ezer arca” tárul eléjük, így fontos a multidiszciplináris szemlélet, a társszakmákkal való szoros együttműködés [7].

Anyagi támogatás: A szerzők anyagi támogatásban nem részesültek.

Szerzői munkamegosztás: B. B., Sz. I.: A kézirat megírása. K. I., H. Zs., S. O., P.-Sz. J.: Adatok szolgáltatása. A cikk végleges változatát valamennyi szerző elolvasta és jóváhagyta.

Érdekltségek: A szerzőknek nincsenek érdekltségeik.

Irodalom

- [1] Kontos, M. C., Diercks, D. B., Kirk, J. D.: Emergency department and office-based evaluation of patients with chest pain. Mayo Clin. Proc., 2010, 85(3), 284–299.
- [2] Roman, S., Kabrilas, P. J.: The diagnosis and management of hiatus hernia. BMJ, 2014, 23, 349, g6154.
- [3] Kabrilas, P. J., Kim, H. C., Pandolfino, J. E.: Approaches to the diagnosis and grading of hiatal hernia. Best Pract. Res. Clin. Gastroenterol., 2008, 22(4), 601–616.
- [4] Hyun, J. J., Bak, Y. T.: Clinical significance of hiatal hernia. Gut Liver, 2011, 5(3), 267–277.
- [5] Vanerio, G.: Syncope caused by huge hiatal hernia. Case Rep. Cardiol., 2011, 2011, 560734.
- [6] Sabín, C., Akin, F., Cullu, N., et al.: A large intra-abdominal hiatal hernia as a rare cause of dyspnea. Case Rep. Cardiol., 2015, 2015, Article ID 546395.
- [7] Coss-Adame, E., Erdoğan, A., Rao, S. S.: Treatment of esophageal (non-cardiac) chest pain: an expert review. Clin. Gastroenterol. Hepatol., 2014, 12(8), 1224–1245.

(Szabó István dr.,
Kecskemét, Nyíri út 38., 6000
e-mail: szaboi@kmk.hu)