

Reporte de caso

Tratamiento ortodóncico de compensación de un paciente adulto con Labio y Paladar Hendido bilateral. Reporte de Caso

Compensation orthodontic treatment of an adult patient with bilateral cleft lip and palate clip. Case Report

Otto MADRID¹, Isabel-Cristina JARAMILLO², Habib BARHOUM³

1. Residente de Ortodoncia de la Escuela de Odontología, Universidad del Valle (Cali, Colombia). 2. Especialista en Ortodoncia de la Escuela de Odontología, Universidad del Valle (Cali, Colombia). 3. Especialista en Ortodoncia, Profesor Escuela de Odontología, Universidad del Valle (Cali, Colombia).

RESUMEN

Se presenta caso clínico de un paciente de 28 años de edad con labio y paladar hendido bilateral el cual fue realizado en la clínica de labio y paladar hendido del posgrado de ortodoncia de la Universidad del Valle en el periodo de 5 años y 4 meses. El paciente presentaba una relación esquelética Clase II, Prognatismo maxilar, macrognatismo severo mandibular, una maloclusión molar Clase I derecha y Clase II izquierda acompañada de retroinclinación severa y retrusión leve de incisivos superiores e inferiores al igual que malposiciones múltiples e Impactación del diente 12. Se desarrolló plan ortodóncico no quirúrgico de compensación, acompañado de un tratamiento inicial ortopédico de expansión maxilar y ortodóncico correctivo mediante aparatología fija tipo brackets estándar slot 0.022x0.028 pulgadas, exodoncias de primeros premolares inferiores, tipificación de caninos como incisivos laterales, al igual que rehabilitación de los dientes anteriores

superiores. Se obtuvo resultados satisfactorios en términos de una oclusión funcional y estética.

Palabras clave: Fisura del paladar, labio leporino, tratamiento ortodóncico de compensación, labio y paladar hendido bilateral.

SUMMARY

Clinical case of a 28 year old patient with bilateral cleft lip palate, who was treated during a period of 5 years and 4 months, at the University of Valle postgraduate orthodontic's clinic of lip and palate, is presented. The patient had undershot jaw, severe mandibular macrognatismo, molar malocclusion class I and class II right and left, accompanied by severe recumbent and mild retrusión of upper incisors and lower and, multiple malposition and impaction tooth 12. A non - surgical orthodontic plan compensation was developed and accompanied by an initial mandibular treatment, orthopedic expansion and corrective orthodontic treatment, using fixed appliances such as standard braces slot 0.22x0.028 inches, extractions of lower first premolars, typing canines as lateral incisors as well as rehabilitation of the upper front teeth. Satisfactory results were obtained in terms of aesthetic and functional occlusion.

Key words: Cleft lip, cleft palate, orthodontic treatment of compensation, bilateral cleft lip and palate.

INTRODUCCIÓN

El labio y el paladar hendido (LPH) es una alteración estructural con una frecuencia común y una prevalencia en el mundo de alrededor de 1 por cada 700 nacimientos.¹ En Colombia la prevalencia es de 1.54 por cada 1000 recién nacidos con un rango de 0.88/1000 nacidos a 1.69/1000 nacidos con respecto a la altura sobre el nivel del mar.²

Dentro de las características observadas en esto pacientes se encuentran un limitado crecimiento del maxilar superior, un perfil facial cóncavo, y deficiencias estéticas de los dientes anteriores superiores. En el plan terapéutico integral de esta entidad se han incluido la acción de diferentes profesionales dándole a éste un enfoque interdisciplinario que comprende profesionales de la salud correspondientes a odontopediatría, rehabilitación oral, cirujanos orales y maxilofaciales, ortodoncistas, cirugía plástica, genética, trabajo social, fonoaudiólogos, otorrinolaringólogos y psicología.³

En los pacientes con grandes discrepancias esqueléticas y en etapa de la adultez, los objetivos terapéuticos deben ser puede

Recibido para publicación: Marzo 20 de 2015
Aceptado para publicación: Noviembre 10 de 2015
Correspondencia:
H, Barhoum, Universidad del Valle
ortohaba@hotmail.com

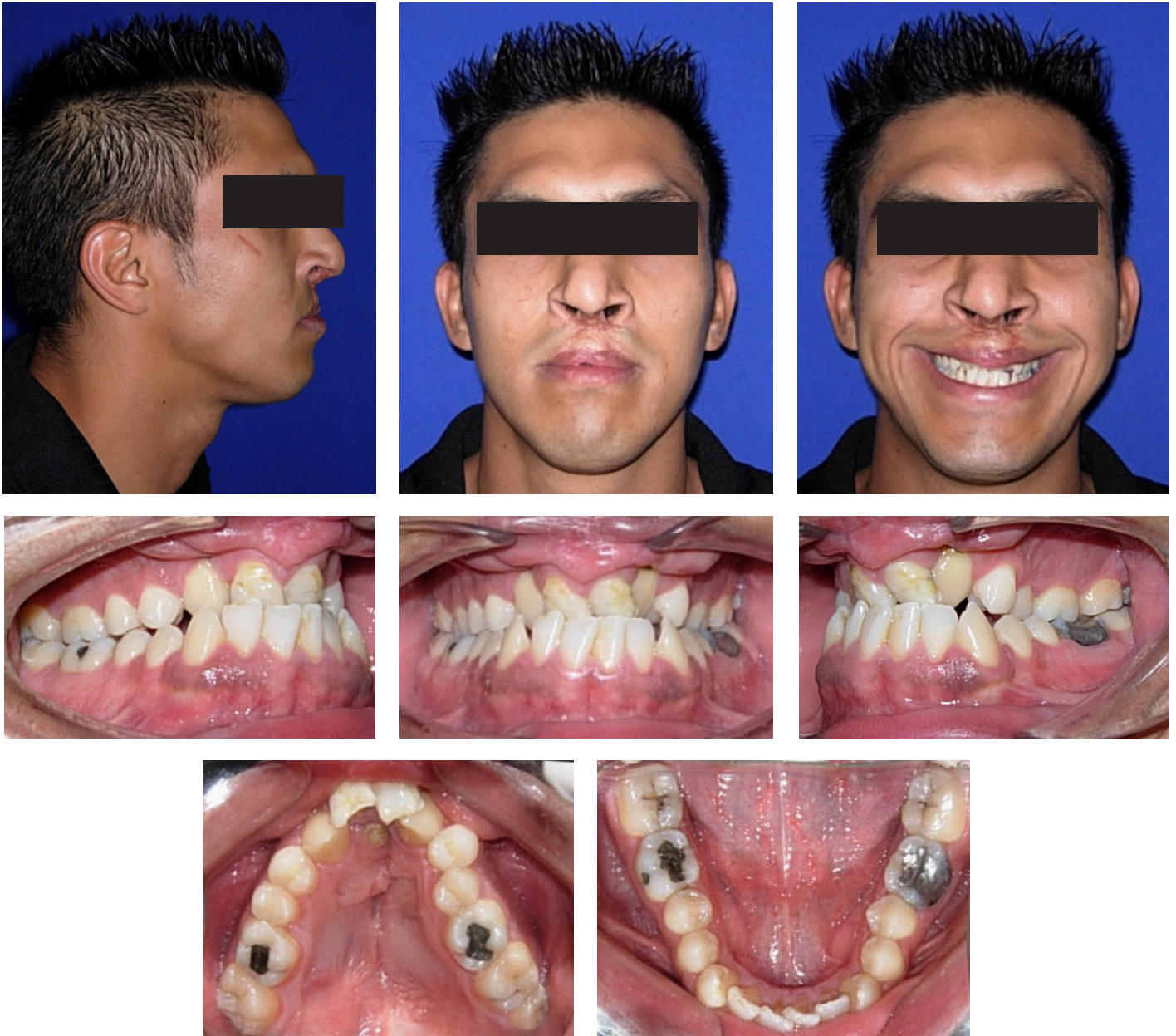

Figura 1. Fotografías extraorales e intraorales pre-tratamiento de ortodoncia

ser llevados a cabo con la intervención de cirugía ortognática, cirugía plástica y rehabilitación oral y ortodoncia a través de procedimientos que tengan un impacto en corrección de nariz, hipoplasia de los maxilares al igual que medidas a tomar protésicas y ortodóncicas con un fin común para mejorar la oclusión, mejorar la fono

articulación, y la estética facial.⁴ La duración de tratamiento de un paciente con una entidad como LPH comprende un periodo de tiempo extenso y pueden presentarse deserciones. Sin embargo los resultados obtenidos con la terapéutica interdisciplinaria puede llevar a un mejoramiento de la calidad de vida y de la autopercepción,

reflejándose en una mayor confianza en el ámbito social laboral e interpersonal.

El Objetivo de este artículo es ilustrar el desarrollo de un tratamiento de ortodoncia de compensación y de estética dental en un paciente adulto con secuelas de LPH bilateral.

PRESENTACIÓN DEL CASO

Diagnóstico y etiología

Un paciente masculino de 28 años de edad asiste a la consulta de ortodoncia de (LPH) en la clínica de la universidad del Valle. Dentro de la anamnesis el paciente presentaba dentro de los antecedentes quirúrgicos procedimiento de queilorrafia, no se reportó antecedentes médicos, familiares y toxico-alérgicos de importancia. Dentro de los hábitos presentaba hábito de tabaquismo.

El paciente presentó un diagnóstico de secuelas por LPH bilateral, con una línea media dental superior coincidente con línea media facial, y línea media dental inferior desviada 2 milímetros hacia la izquierda con respecto a línea media dental superior, una mordida cruzada anterior con un overjet de -7 milímetros y overbite de 2 milímetros y una maloclusión molar de clase II izquierda de 4 milímetros y molar derecha de clase I, dentición permanente (Figuras 1 y 2)

El paciente presentaba un perfil de tejidos blandos recto con tendencia a cóncavo, ángulo nasolabial adecuado, el labio superior delgado y con cicatrices debido a la queiloplastia, el labio inferior presentaba un escalón negativo (Figura 1). La radiografía panorámica y oclusal superior muestra diente 12 con microdoncia y localizado en la línea media. El análisis cefalométrico muestra una relación esquelética Clase II (posición alterada del punto Nasion), prognatismo maxilar moderado, retrognatismo leve y macrognatismo severo mandibular y un biotipo dolicocefálico. El diagnóstico de tejidos blandos registró un perfil de tejidos blandos recto con tendencia a cóncavo y una proquelia del labio inferior (Figuras 3-5). Los valores se presentan en la Tabla 1.

Objetivos de tratamiento

Los objetivos planteados en el plan de tratamiento integral comprendía la remisión inicial del paciente a fase higiénica y de

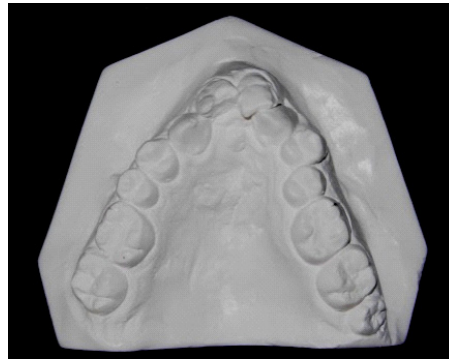


Figura 2. Modelos dentales pre-tratamiento.

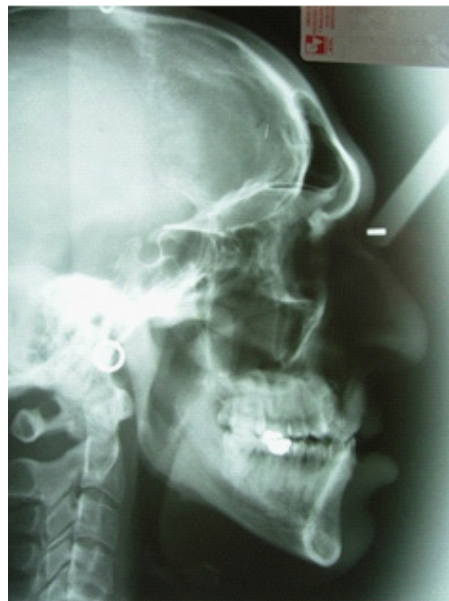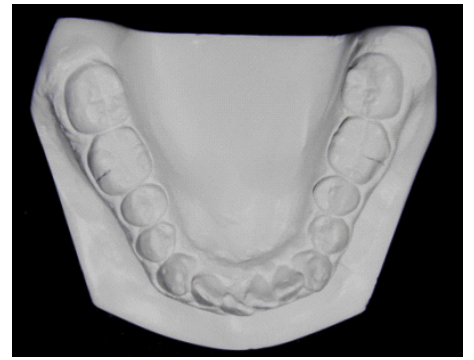


Figura 3. Radiografía lateral pre-tratamiento.

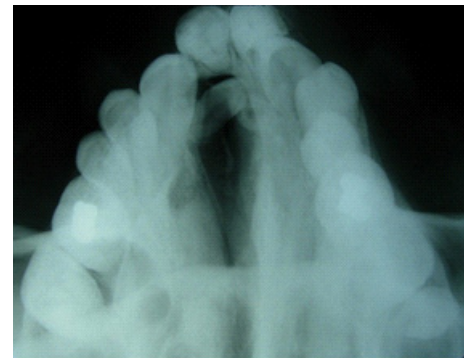


Figura 4. Imagen de diente 12 con microdoncia en la línea media palatina.

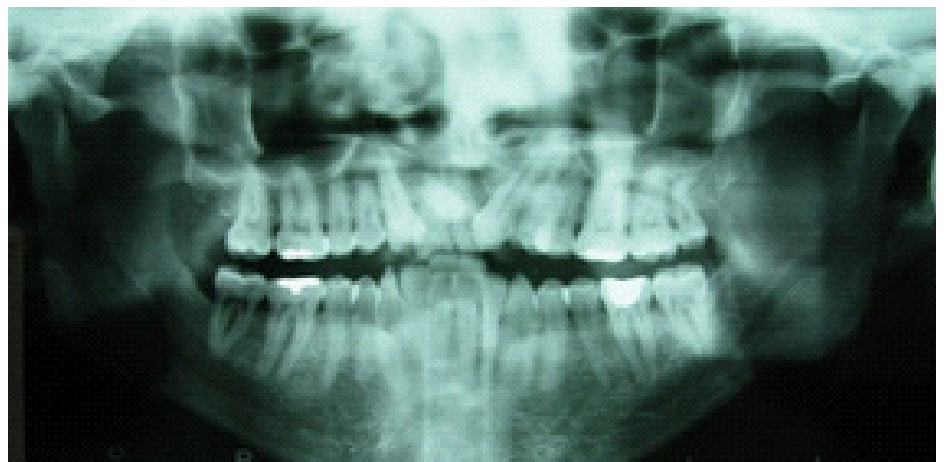

Figura 5. Radiografía panorámica pre-tratamiento. Nótese el incisivo lateral en línea media.

acondicionamiento periodontal. Dentro del plan de tratamiento ortodóncico se propuso como plan ideal un enfoque ortodóncico-quirúrgico-rehabilitación oral. Dadas las condiciones del paciente y expectativas del mismo se planteó un plan de tratamiento real/alternativo el cual comprendía plan de tratamiento ortodóncico de compensación considerando las limitaciones del caso, llevando consigo un mantenimiento de la relación esquelética sagital intermaxilar, mejorar el perfil de tejidos blandos a nivel del labio inferior y mantener ángulo naso labial.

Dentro de los objetivos a nivel dental se sugirió coordinar los arcos dentales transversalmente, disminuir la retroinclinación severa y retrusión leve de incisivos superiores e inferiores, obtener una adecuada guía de lateralidad mediante la adecuada posición de primeros premolares en posición de caninos al igual que una adecuada guíadesoclusiva anterior, corrección de las malposiciones dentales, y coordinar líneas medias dentales superior e inferior. Mejorar la estética de los dientes anteriores superiores y obtener una oclusión funcional y estable. En la fase final los objetivos estéticos finales comprendieron una adecuada tipificación de caninos superiores con una morfología de incisivos laterales, y obtener un adecuado overjet de los caninos en su nueva posición.

Progreso del tratamiento

Se planteó inicialmente un tratamiento con enfoque ortopédico de expansión transversal maxilar de 10 milímetros con un expansor Tipo Hyrax en una Placa de McNamara (Figura 6). Se realizó la exodoncia del diente 12 microdóntico y localizado en la línea media en la zona del paladar y posteriormente se procedió a realizar ortodoncia correctiva mediante aparatología fija tipo brackets slot 0.022x0.028 pulgadas prescripción estándar. La aparatología fija inferior fue cementada con técnica indirecta, empezando fase de alineación y nivelación con secuencia de arcos de Niti 0.014 y posterior 0.016 momento en el cual

Tabla 1. Medidas Cefalométricas pre-tratamiento de ortodoncia.	
Medida	Pretratamiento
SNA	85°
A-Vertical McNamara	+3,5mm
A/FH-N	+8,5°
SNB	77°
Fh / N-Pg	85°
Pg-Vertical de McNamara	-10mm
Go-Gn	85mm
Eje Facial	84°
S-N/Go-Gnr	42°
Xi-ENA/Xi-SPg	53°
Fh/Go-Gn	34°
% S-Go/N-Me	58,7%
Witts	-7mm
ANB	8°
1/Bsp	65°
1/NA	-26°
1 vertical McNamara	-9mm
1/A-Pg	-7mm
1/Go-Gn	78°
1/N-B	16°
1/A-Pg	-2mm
Overjet	-7mm
Overbite	2mm
Ls-Sn-Pg	+3mm
Li-Sn-Pg	+9mm
Li Plano Estético	+2mm
Angulo Nasolabial	103°

se colocaron topes de mordida en resina en 17 y 27 para cementar aparatología superior y permitir de esta manera la alineación de los incisivos superiores (Figura 7).

Igualmente se realizó la remisión para exodoncia de 34 y 44, rehabilitación oral de los incisivos anteriores superiores e iniciar corrección de mordida cruzada anterior al igual que la relación molar izquierda. Dentro del plan biomecánico se plantea inicialmente posterior a exodoncia de premolares retracción del segmento anterior inferior sobre un arco de aceros

0.016x0.022 pulgadas, mecánica elástica intermaxilar con vector clase III con elásticos de 5/16 de 33 a 27 y de 43 a 17, acompañados de cadeneta desde primeros molares inferiores hasta caninos, previa unidad de anclaje de 33 a 43 (Figura 8). Se soldaron hooks entre 33-32 y 43-42 sobre un arco de acero 0.016x0.022 pulgadas continuando con el cierre de espacios por pérdida de anclaje mediante cadeneta desde premolares inferiores hasta los hooks.

Una vez cerrados los espacios de extracción se realizó fase de finalización y detalle,

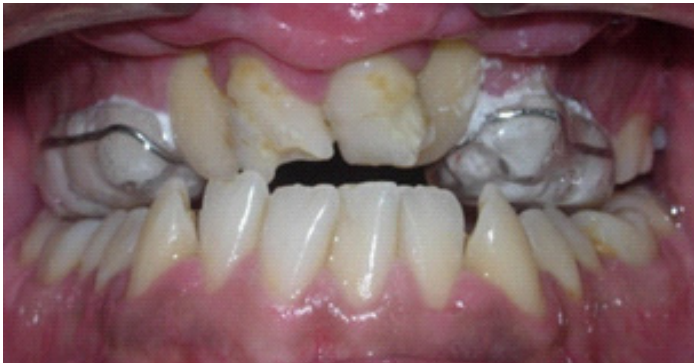

Figura 6. Fotografías intraorales pre tratamiento ortodóncico. Utilización de placas de McNamara en conjunto con expansor tipo Hyrax.

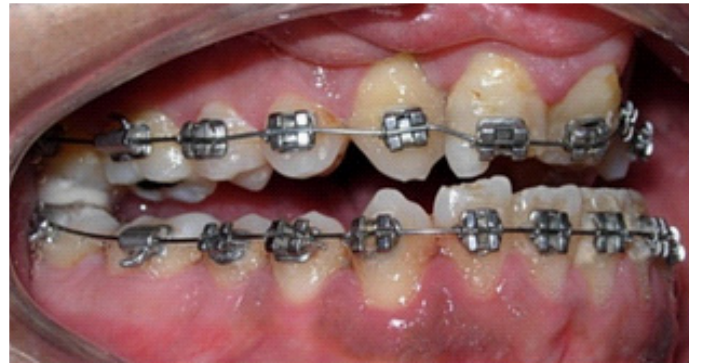

Figura 7. Elaboración de topes en resina en 17 y 27 para iniciar alineación de dientes anteriores superiores.

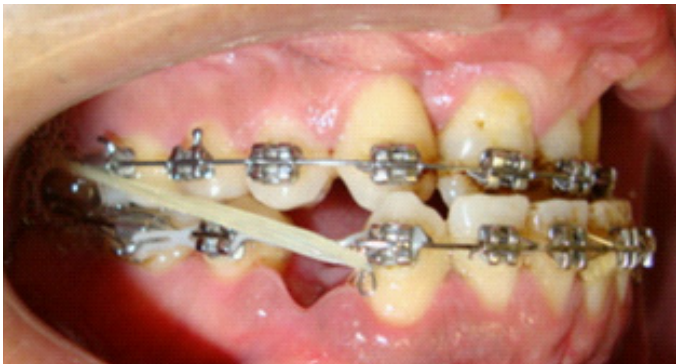


Figura 8. Mecánica elástica con vector de clase III de 17 a 43 y de 27 a 33.

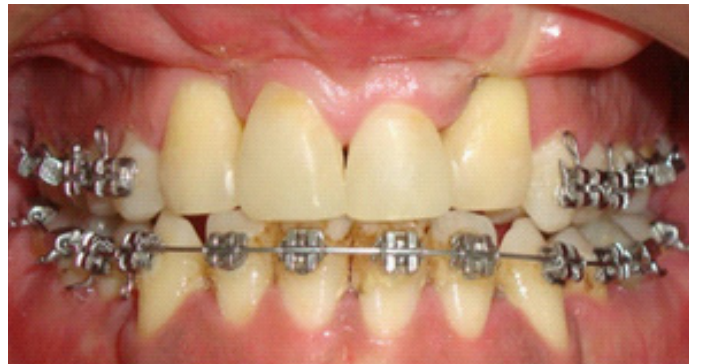

Figura 9. Una vez obtenido un overjet positivo se retiró temporalmente la aparatología ortodóncica en incisivos superiores y se llevó a cabo la tipificación de caninos.

dándoles a los caninos superiores ubicados en zona e incisivos laterales el torque e inclinación propia de los mismos, al igual que los primeros premolares superiores los cuales ejercerán la función de desoclusión canina. Se procedió a remitir a rehabilitación oral para tipificación de caninos en incisivos laterales (Figura 8).

Resultados de tratamiento

El tiempo total de tratamiento del presente caso fue de 5 años y 4 meses, logrando una adecuada relación de oclusión, tras lograr un descruzamiento de la mordida en el sector anterior, una coordinación de arco maxilar con el arco mandibular dando las condiciones para acercarse a una oclusión funcional, con una guía desoclusiva ante-

rior y una guía de lateralidad izquierda y derecha dentro de las limitaciones del caso y dando una durabilidad al tratamiento de rehabilitación oral realizado en los incisivos centrales y laterales superiores.

El hábito de tabaquismo del paciente fue controlado e incentivado por los resultados obtenidos.

Se realizó tipificación de caninos como incisivos laterales brindando una sonrisa más estética, sin afectar el estado inicial el ángulo nasolabial y mejorando la posición del labio inferior, resultando en un perfil de tejidos satisfactorio (Figura 9). La fase de retención se llevó a cabo con retenedor tipo Essix de un espesor de 0.6 milímetros (Figura 10).

DISCUSIÓN

Se ha planteado en la literatura diferentes enfoques de tratamiento ideal en los pacientes que presentan LPH, muchos de los cuales no tienen las condiciones ideales para llevarlas a cabo. Estas incluyen el gran impacto positivo que puede generar un enfoque ortodóncico quirúrgico en este tipo de pacientes a nivel de su autoestima.⁵⁻⁷

Dentro del proceso de desarrollo del plan de tratamiento se presentaron inconvenientes con respecto a ausencias del paciente a los controles, y la continuidad del hábito del tabaquismo lo cual hizo que se presentara en algún momento del tratamiento deterioro de las reconstrucciones dentales realizadas por rehabilitación oral en el sector de inci-

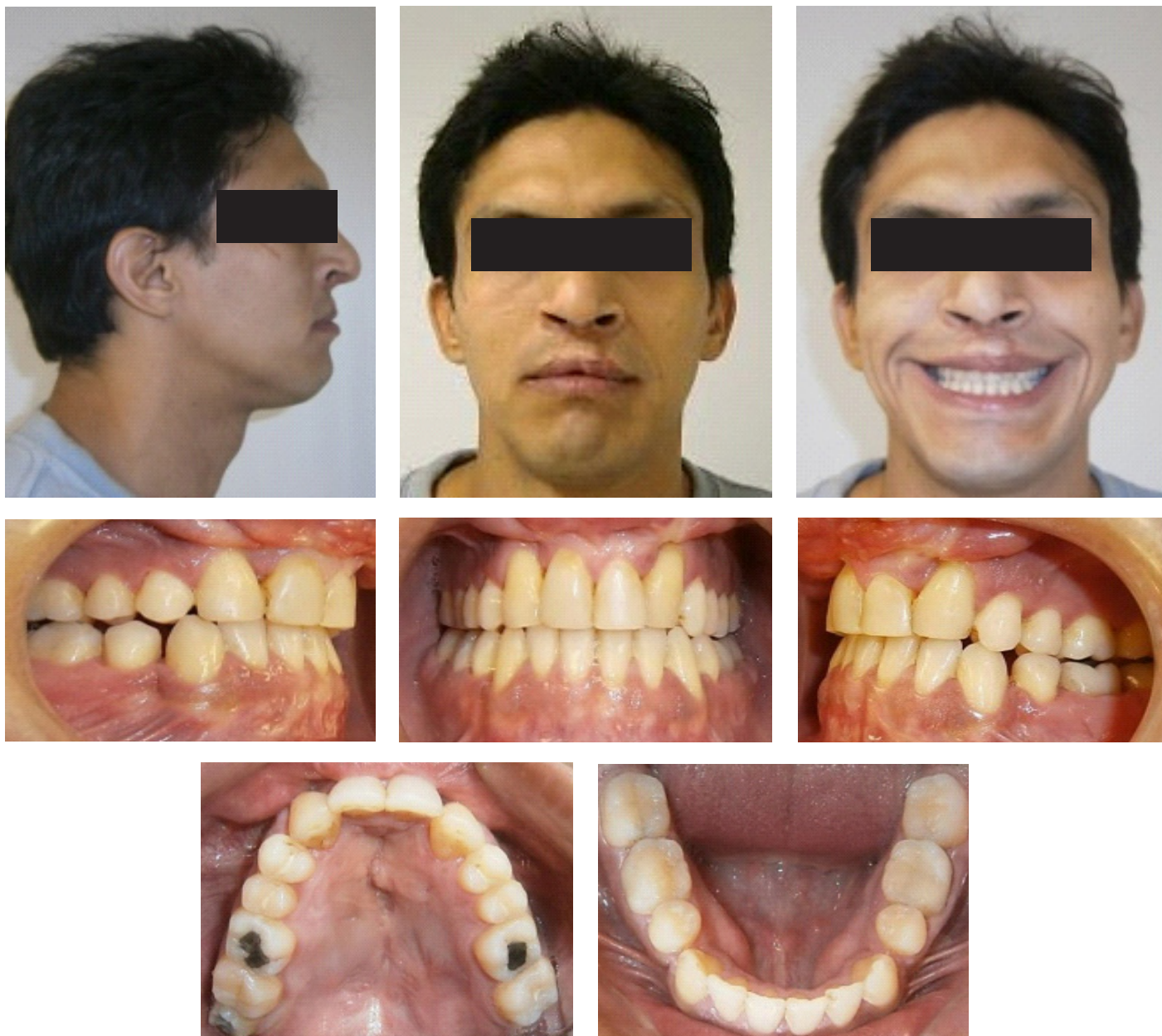

Figura 10. Fotografías extraorales e intraorales pos-tratamiento de ortodoncia

sivos superiores.⁸⁻¹⁰ En este reporte de caso clínico se planteó un enfoque de tratamiento ortodóncico simplificado, que dadas las condiciones del paciente hizo replantear y modificar la estructura de un plan terapéutico ideal a un esquema de tratamiento real. Se mantuvieron los objetivos propuestos y se prestó especial atención respecto a las

limitantes de impacto a nivel de los tejidos blandos las cuales inicialmente habían sido consideradas en el planteamiento ortodóncico-quirúrgico. La utilización de aparatos ortopédicos en pacientes adultos como en este caso fue de importante soporte en la consecución de cambios dentoalveolares y mejoramiento de las discrepancias interarco

en el plano transversal. Se logró conseguir un resalte positivo de 2,5 milímetros entre los incisivos centrales superiores e inferiores, una coincidencia entre líneas medias dentales superior e inferior, una guía desoclusiva anterior y una función de grupo en lateralidades. Como limitante se presentó la discrepancia de Bolton superior, la cual se

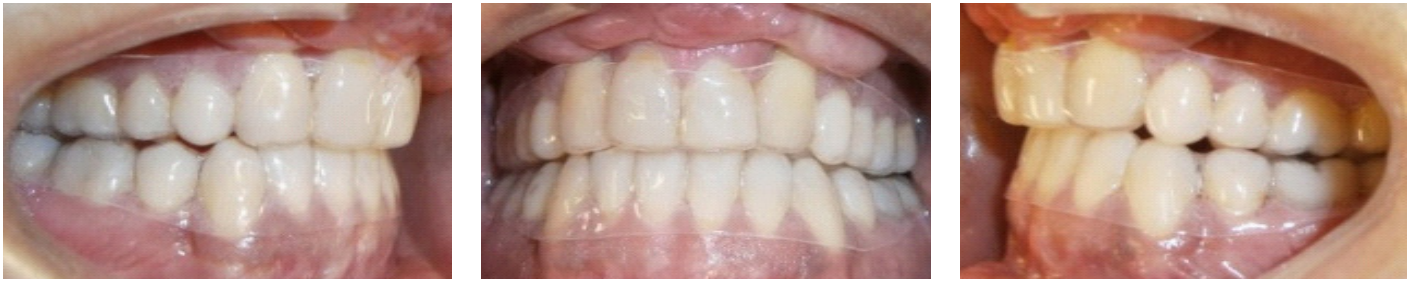

Figura 11. Fotografías fase de retención con placas Essix superior e inferior.

reflejó en la imposibilidad de conseguir una superclase I canina bilateral, planteando la necesidad de una función de grupo en lateralidad izquierda y derecha.

CONCLUSIONES

Se muestra un caso clínico que se realizó con un enfoque no ortodóncico quirúrgico de compensación e interdisciplinario, aplicable a aquellas situaciones donde determinado paciente no desea o no tiene la posibilidad y el alcance de someterse a un procedimiento de cirugía ortognática, llegando a unos resultados satisfactorios tanto a nivel estético como a nivel funcional. Se deben tener en cuenta las limitaciones clínicas que se pueden presentar en la consecución de los objetivos planteados en el inicio del tratamiento y el grado de aceptación del paciente antes de desarrollar este enfoque.

REFERENCIAS

1. Bessell A HL, Shaw WC, Reilly S, Reid J, Glenny AM. Feeding interventions for growth and development in infants with cleft lip, cleft palate or cleft lip and palate. *Cochrane Database Syst Rev* 2011; 16:CD003315.
2. García J, Caro M, Vega P, Ospina J, Zarante

- I, Epidemiología y factores de riesgo en pacientes con hendiduras orales en poblaciones colombianas ubicadas a una altitud superior a los 2000 metros sobre el nivel del mar. *Acta Otorrinolaringol CCC* 2009; 37: p. 139-47.
3. Bedón M, Villota L. Labio y Paladar hendido: tendencias Actuales en el manejo exitoso. *Arch Med* 2012; 12:107-119.
4. Santiago P, Greyson B. Role of the Craniofacial Orthodontist on craniofacial and cleft lip and palate team, *Semin Orthod* 2009; 15: 225-43.
5. Menezes L, Rizzatto S, Allgayer S, Heitz C, Burnett L. The importance of interdisciplinary approach for managing cleft lip and palate: a case report. *J World Fed Orthod* 2012: 103-13.
6. Precious D. Cleft lip and palate: a review for dentist. *J Can Dent Assoc*; 2001; 67: 668-73.
7. Stainer P, Moore G E. Genetics of cleft lip and palate: syndromic genes contribute to the incidence of non-syndromic clefts. *Hum Mol Genet.* 2004; 13:73-81.
8. Cobourne MT. The complex genetics of cleft lip and palate. *Eur J Orthod.* 2004; 26: 7-16.
9. Corbo M T. Labio y paladar fisurados: aspectos generales que se deben conocer en la atención primaria de salud. *Rev Cubana Med Gen Integr* 2001; 17: 379- 85.

10. Neiswanger K, Cooper ME, Liu YE, Hu DN, Melnick M, Weinberg SM, Marazita ML. Bilateral asymmetry in Chinese families with cleft lip with or without cleft palate. *Cleft Palate Craniofac J.* 2005; 42:192-6.

Citar este artículo de la siguiente forma de acuerdo a las Normas Vancouver:

Madrid O, Jiménez I-C, Barhoum H. Tratamiento ortodóncico de compensación de un Paciente adulto con Labio y Paladar Hendido bilateral. *Reporte de Caso. Rev. estomatol.* 2015; 23(2):38-44.