

Mémoire de Maîtrise en médecine No 807

Étude anatomique du carrefour postérieur formé par le tendon du muscle long fléchisseur de l'hallux et la poulie rétrotalienne

Etudiant

Anthony Oliveto

Tuteur

Dr Beat Riederer

Département des neurosciences fondamentales, DNF

Co-tuteur

Dr Jacques Vallotton

Département de chirurgie orthopédique, Hirslanden

Expert

Prof. Hugues Cadas

Département des neurosciences fondamentales, DNF

Lausanne, décembre 2015

REMERCIEMENTS

En préambule de ce travail, je tiens à adresser mes sincères remerciements aux personnes qui, par leurs conseils, m'ont beaucoup aidé et ont contribué à l'aboutissement de ce travail :

Au Dr Beat Riederer, pour sa disponibilité, son expérience et sa connaissance dans le domaine de l'anatomie, ainsi que ses contacts pour l'avancement du travail.

Au Prof. Hugues Cadas, pour ses précieux conseils de dissection.

Au Dr Jacques Vallotton, pour les explications des travaux effectués jusqu'alors dans le domaine du FHL.

Au Dr Chris Tzioupis, pour sa disponibilité et ses conseils concernant l'élaboration du travail.

À la Dresse Silke Grabherr, pour son aide dans l'utilisation du programme de reconstruction des images tridimensionnelles.

À Monsieur Alexandre Dominguez et Madame Christine Chevallier, pour leur précieuse aide et disponibilité lors de la réalisation des imageries au Centre Universitaire Romand de Médecine légale (CURML).

À Madame Nicole Richli, pour l'aide apportée lors de l'injection des jambes avec l'appareil à ultrasons.

À ma maman pour la relecture de ce travail.

SOMMAIRE

Abstract 3

Introduction 4

Méthode 6

 Scanner 6

 Dissection 7

 Injection 7

Résultats 8

 Dissection 8

 Imagerie 10

 Comparaison entre imagerie et dissection 12

 Injection 16

Discussion 18

Conclusion 22

Bibliographie 23

ABSTRACT

INTRODUCTION

Le tendon du long fléchisseur de l'hallux (FHL) a un trajet complexe entre sa jonction tendino-musculaire et son insertion distale à la base de la phalange distale de l'hallux. Il peut être freiné à 3 endroits : au nœud d'Henry, en regard des sésamoïdes, et au niveau de la poulie rétro-talienne. Cela peut engendrer des conséquences au niveau du membre inférieur, telles que limitation de mobilité ou déformation de l'avant-pied. Pour la poulie rétro-talienne, qui reste une structure mal décrite dans la littérature, il existe un traitement conservateur (manœuvre du cordon de l'aspirateur) ou, en cas d'échec, un traitement chirurgical (ténolyse).

RAISONS DE L'ÉTUDE ET OBJECTIFS

Quelques études seulement se sont penchées sur l'importance du FHL et les conséquences de l'hallux limitus fonctionnel ou encore les origines de l'hallux valgus.

Le but de cette étude est donc d'approfondir la région anatomique se situant en regard de cette poulie rétro-talienne, qui n'est que peu, voire pas prise en considération dans les travaux d'anatomie.

MÉTHODOLOGIE

Cette étude inclut onze pièces anatomiques (sept pièces avec hallux valgus et quatre sans). Ces pièces subiront un examen CT afin de réaliser des coupes sériées et de mesurer différents paramètres : volume musculaire, épaisseur/structure de la poulie, ... La région étudiée aura une épaisseur de 1.5 cm, à partir de l'articulation talo-calcanéenne en direction du tibia. La dissection s'intéressera à décrire la poulie et les structures articulaires sur le versant interne de la sous-talienne.

Une validation anatomique par la préparation de ces pièces anatomiques en salle de dissection sera ainsi faite (quatre pièces avec CT suivies par dissection, documentation et identification de la gaine synoviale des pieds avec et sans hallux).

RÉSULTATS ATTENDUS

Nous nous attendons à démontrer que cette poulie rétro-talienne, ainsi que le tubercule talien postéro-latéral, sont des freins au libre coulissement du FHL dans sa gorge formée entre les deux tubercules et qu'ils ont donc un effet délétère sur le bon fonctionnement de la marche.

INTRODUCTION

Qui n'a jamais eu affaire à ce fameux hallux valgus, plus vulgairement appelé oignon ? Qu'on se le dise, quasiment personne... Selon des études récentes, 23% des 18-65 ans et 35.7% des plus de 65 ans (1) seraient touchés par ce fardeau. Cette déformation de l'avant-pied, plus précisément de la première articulation métatarso-phalangienne peut vite devenir un calvaire, que ce soit d'un point de vue esthétique ou fonctionnel.

Les véritables causes de l'hallux valgus restent inconnues, tout au plus des facteurs prédisposant et quelques pistes sont répertoriés (2). La chaussure à talons par exemple, a longtemps été prise pour cible avant de se rendre compte qu'elle ne jouait pas un rôle si important. Les facteurs héréditaires au contraire auraient un rôle prédominant avec une transmission familiale d'environ 75%. Le sexe est aussi mis en cause, les femmes étant plus touchées que les hommes avec un ratio 5 à 10 fois plus élevé. A noter également que certaines maladies peuvent favoriser l'apparition d'un hallux valgus (maladies neuromusculaires, anomalies du collagène).

Cependant, peu de recherche a été faite jusqu'à ce jour pour étudier la formation de l'hallux valgus, ce qui le précède, l'hallux rigidus par exemple, ou encore l'hallux limitus fonctionnel. Des entités négligées mais qui gagnent à être connues. En effet, ces pré-stades d'hallux

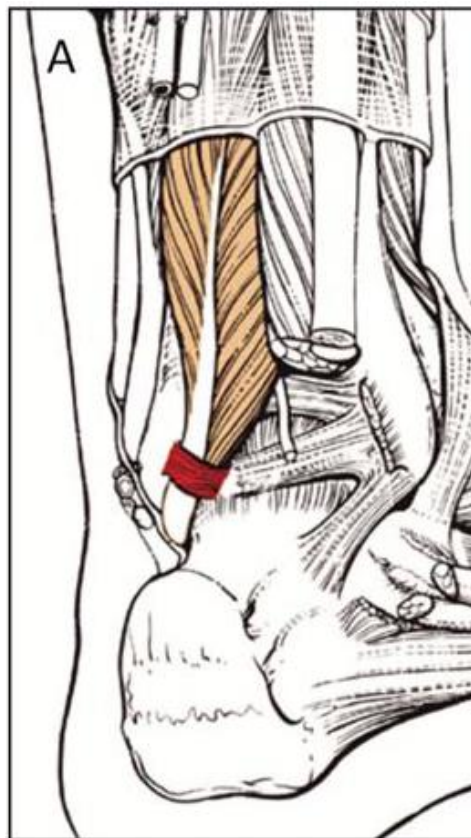


Figure 1 – Poulie rétro-talienne du FHL (en rouge sur l'image)

Source : Maîtrise orthopédique n°216 – Septembre 2012

valgus ont mis en lumière de nouvelles hypothèses. L'une d'entre elle implique un muscle en particulier, le long fléchisseur de l'hallux (FHL), ainsi que toute la mécanique de la marche en général (3) (4). Le tendon du FHL a un trajet complexe entre sa jonction tendino-musculaire et son insertion distale à la base de la phalange distale de l'hallux (5). Il existe trois zones anatomiques où ce tendon peut être freiné : au nœud de Henry, en regard des sésamoïdes et à la poulie rétro-talienne. Le nœud de Henry se trouve être la zone anatomique située sur la face médiale de la voûte plantaire où se croisent le tendon du muscle long fléchisseur de l'hallux et le tendon du muscle fléchisseur commun des orteils. Il peut exister à cet endroit, selon les individus, des connexions plus ou moins importantes entre ces deux tendons.

Le Docteur Jacques Vallotton décrit un effet ténodèse du FHL (6) à son passage dans la poulie située à la face postérieure du talus, ce qui induirait un blocage en varus de l'articulation sous-talienne par coaptation postéro-interne de l'articulation. Peu d'études se sont penchées sur l'effet ténodèse de cette poulie rétro-talienne, ni sur les conséquences engendrées sur le membre inférieur. À long terme, le blocage de ce tendon peut avoir des conséquences catastrophiques sur l'ensemble de la cinétique de marche (7). À ce jour, il existe un traitement conservateur (manœuvre du cordon de l'aspirateur) ou, en cas d'échec, un traitement chirurgical (ténolyse).

Ses travaux se sont également basés sur les théories d'Yvette Deloison (8), opposant l'homme de la Mangrove à celui de la savane. L'homme aurait préservé les caractéristiques archaïques du pied originel, en conservant notamment l'adductus de l'hallux et l'extension de la métatarso-phalangienne. La flexion dorsale passive de cette articulation, propre à l'homme, exerce un rôle primordial dans toute la mécanique de marche, que l'hallux limitus fonctionnel perturbe.

L'homme a évolué, et son squelette avec lui. Ses membres inférieurs et ses pieds se sont allongés, et les tendons des muscles jambiers ont gagné en longueur. La flexion dorsale s'est améliorée avec l'avancement du talus et le muscle long fléchisseur de l'hallux a bien dû s'adapter, avec une demande fonctionnelle augmentée, une situation de plus en plus postérieure et un angle plus fermé en dorsiflexion. La poulie rétro-talienne, que l'homme pourrait avoir hérité de nos ancêtres amphibiens, a pris au fil des années un rôle plus important et serait aujourd'hui une zone de conflit, au niveau de la jonction tendino-musculaire du FHL.

Ce travail s'appliquera donc à démontrer du point de vue de la dissection, et de l'imagerie, le blocage induit par cette poulie, ainsi que d'autres points de conflits qui pourraient prédisposer à l'hallux limitus fonctionnel, à l'hallux rigidus, puis à l'hallux valgus.

MÉTHODE

La plateforme de Morphologie a mis à disposition pour ce travail onze jambes (cinq paires et une jambe unique), qui ont été par la suite numérotées par paires de 1 à 6 afin de les différencier. Certaines de ces jambes de cadavres avaient un hallux valgus et d'autres non. Voilà ci-dessous la liste des jambes étudiées :

NUMÉRO JAMBE	NUMÉRO PASTILLE	PRÉSENCE D'HALLUX VALGUS	RECONSTRUCTION 3D	DISSECTION	INJECTION
n° 1G, n° 1D	Sans	Sans	X	X (D)	X (G)
n° 2G, n° 2D	498	Avec	X		
n° 3G, n° 3D	502	Avec	X	X (G)	X (D)
n° 4G, n° 4D	503	Avec	X	X (D)	X (G)
n° 5G, n° 5D	482	Sans	X		
n° 6G	Sans	Avec	X	X (G)	

SCANNER

La première étape consistait à amener les jambes au Centre Universitaire Romand de Médecine Légale (CURML) afin de réaliser une imagerie native avec un CT multi-détecteur Lightspeed Ultra VCT de General Electric.

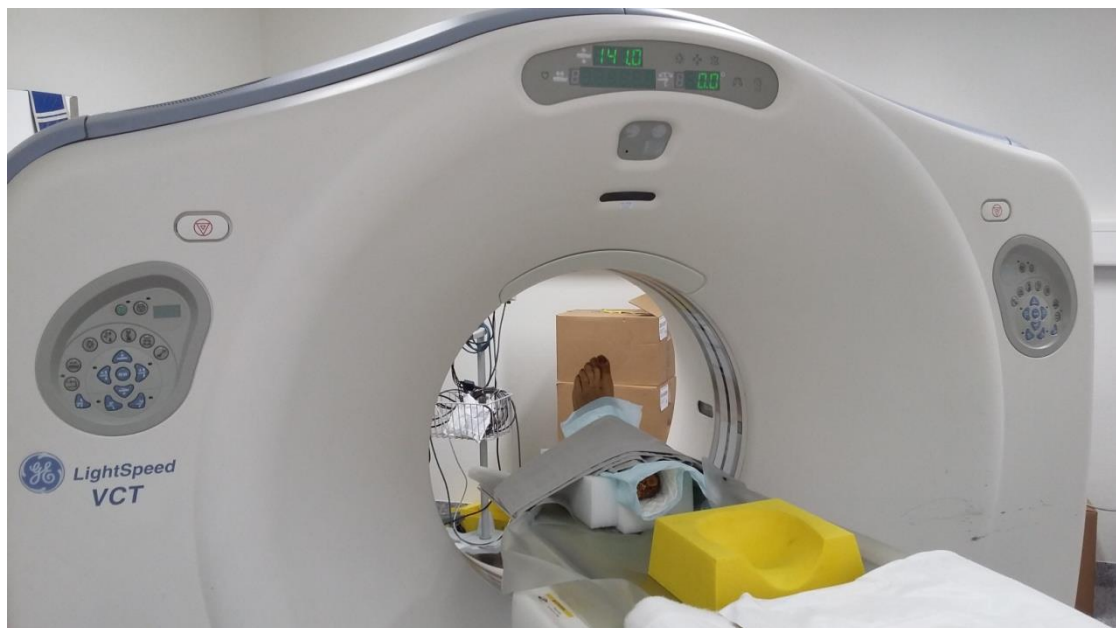


Figure 2 – Pied dans le scanner du CURML

Les paramètres suivants ont été utilisés : 120 kV; 200 mAs; champ de vision, 40; épaisseur de section, 1.25 mm; et intervalle de reconstruction, 0.7 mm. L'acquisition d'images est faite en collaboration avec des techniciens en radiologie médicale. Ces images acquises avec le scanner sont ensuite reconstruites en trois dimensions après transfert sur le programme AW Volume Share 5 de General Electric d'un ordinateur du CURML.

La reconstruction 3D s'applique à démontrer, sur les onze jambes, le trajet des différents tendons et en particulier ceux des muscles long fléchisseur de l'hallux et fléchisseur commun des orteils.

DISSECTION

Le muscle du long fléchisseur de l'hallux a été disséqué depuis son insertion proximale sur la fibula jusqu'à sa terminaison à la base de la première phalange de l'hallux, en respectant son trajet, les différentes structures et en s'appliquant à mettre en évidence la poulie rétro-talienne. Pour ce faire, la dissection s'est intéressée à la jambe entière depuis le bas des muscles gastrocnémiens jusqu'aux extrémités distales des métatarsiens et la première phalange de l'hallux.

La dissection s'est faite sur quatre jambes : n° 1D, n° 3G, n° 4D, n° 6G. Les différentes étapes sont détaillées dans la partie « **RÉSULTATS** » de ce travail.

INJECTION

Par la suite, trois jambes contro-latérales à celles disséquées sont injectées au niveau de l'articulation sous-talienne (n° 1G, n° 3D, n° 4G).

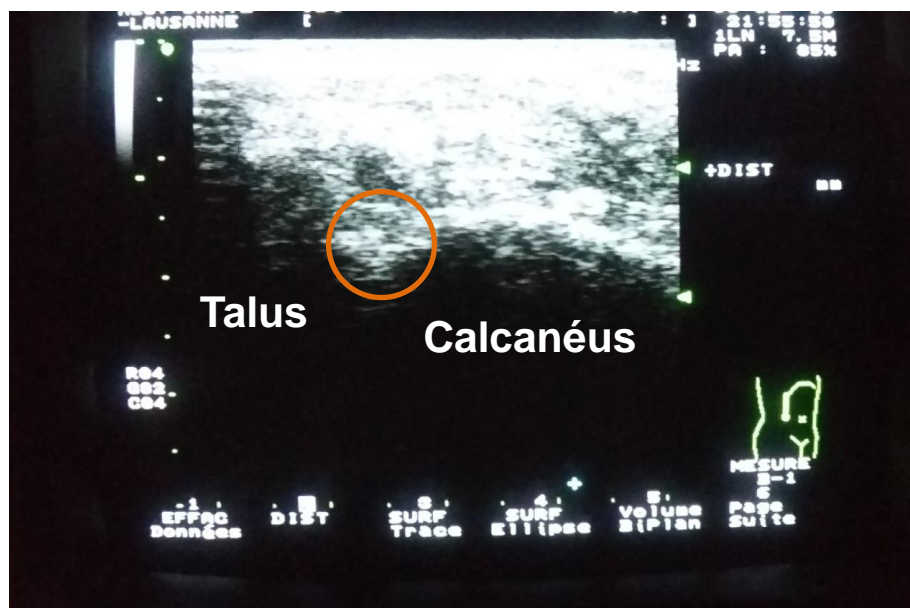


Figure 3 - Image ultrasonographique pour l'injection du produit, avec la zone à injecter délimitée par le cercle

L'injection est réalisée dans les locaux du CURML dans le bâtiment du Bugnon 19, sous contrôle ultrasonographique avec 1 ml d'Accupaque 300[®] dilué à 50%.

Ce produit est injecté en dessous de la malléole interne à l'aide d'une seringue.

Ces trois jambes sont ensuite emmenées au CURML pour une autre phase d'acquisition d'images par scanner. Une reconstruction tridimensionnelle est à nouveau effectuée sur ordinateur afin de mieux apprécier l'articulation sous-talienne dans son ensemble.

RÉSULTATS

DISSECTION

La dissection s'effectue sur plusieurs jambes, la technique restant semblable. La peau est incisée verticalement à l'aide d'un scalpel depuis environ 30 cm en dessus de la tubérosité du calcaneus jusqu'à celle-ci, puis réclinée de part et d'autre afin de dégager la partie postérieure de la jambe ainsi que la face médiale du pied.

L'incision de la peau se poursuit sur les parties médiale et latérale du pied jusqu'à la phalange proximale de l'hallux et les articulations métatarso-phalangiennes 2 à 5, le but étant de dégager toute la surface plantaire.

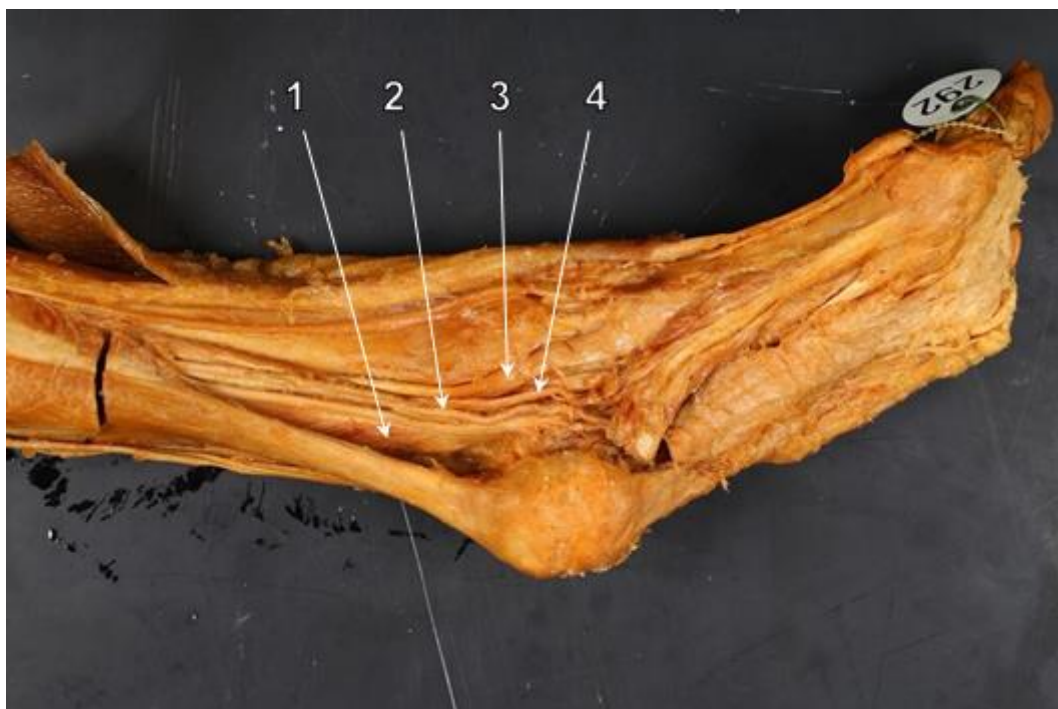


Figure 4 – Vue d'ensemble du pied n°6 disséqué

1. Muscle long fléchisseur de l'hallux
2. Artère tibiale postérieure
3. Muscle tibial postérieur
4. Nerf tibial

Au niveau de la **face postérieure** de la jambe, la graisse sous-cutanée est réséquée en épargnant les petite et grande veines saphènes, le fascia crural est incisé pour atteindre la loge superficielle puis le muscle soléaire est incisé dans un plan transverse, et récliné pour accéder à la loge postérieure profonde. Le tendon d'Achille est isolé, la graisse se trouvant en dessous de celui-ci étant également enlevée pour mieux apprécier les structures plus profondes. Le septum intermusculaire transverse se trouvant en dessous du muscle soléaire est lui aussi incisé afin de retrouver les muscles du long fléchisseur de l'hallux, du long fléchisseur des orteils, le muscle tibial postérieur ainsi que l'artère et la veine tibiales postérieures et le nerf tibial formant le paquet vasculo-nerveux.

Dans un plan plus profond, la dissection s'applique à retrouver la poulie rétro-talienne au niveau de la jonction tendino-musculaire du muscle long fléchisseur de l'hallux. Celle-ci se trouve entre les deux tubercules taliens postéro-médial et postéro-latéral.

En ce qui concerne la **face médiale** de la jambe, la dissection s'est surtout intéressée à la loge rétro-malléolaire interne afin de retrouver le tendon du long fléchisseur de l'hallux et ses structures adjacentes. Le tendon du muscle tibial postérieur est mis en évidence, ainsi que, plus en arrière les tendons des muscles long fléchisseur des orteils et long fléchisseur de l'hallux. Entre ceux-ci, chemine le paquet vasculo-nerveux tibial postérieur que la dissection s'applique à conserver. Le rétinaculum des fléchisseurs réunit toutes ces structures et, selon les jambes disséquées, se laisse plus ou moins individualiser.

Une attention particulière est également portée afin de conserver la poulie rétro-talienne, au niveau de la jonction tendino-musculaire du FHL.

Au niveau de la **plante du pied**, la peau est incisée dans son ensemble et le tissu adipeux sous-cutané, qui présente des épaisissements au niveau du calcaneus et de la tête des métatarsiens, est retiré.

La dissection superficielle est ensuite entreprise, avec mise en évidence de l'aponévrose plantaire qui sera ensuite incisée à son insertion sur la tubérosité du calcaneus. Par la suite, dans un premier plan, trois muscles sont présents. Le premier est le muscle court fléchisseur des orteils, qui est aussi incisé au niveau de son insertion sur la tubérosité calcanéenne, le deuxième est le muscle abducteur de l'hallux, incisé au niveau de son insertion sur le processus médial du calcaneus et le troisième muscle se trouve être le muscle abducteur du petit orteil, qui n'est quant à lui pas disséqué, car peu contributif pour ce travail.

Sur un deuxième plan, le tendon du long fléchisseur des orteils et le muscle du même nom sont retrouvés et mis en évidence. Le tendon du long fléchisseur de l'hallux, qui fait suite au muscle est également visible dans ce plan. Il est noté des connexions entre ces deux tendons au niveau du nœud de Henry. Le muscle carré plantaire est la dernière structure visible dans ce second plan.

Au final, le FHL ainsi que son tendon sont visibles sur toute leur trajectoire, depuis la mi-jambe jusqu'à son insertion distale sur la première phalange de l'hallux. Les zones de conflit précitées telles que la poulie rétrotalienne, le nœud de Henry et le passage entre les sésamoïdes sont de ce fait bien visibles.

La dissection s'est effectuée sur quatre jambes :

- Jambe numéro 1 droite (n° 1D)
- Jambe numéro 3 gauche (n° 3G)
- Jambe numéro 4 droite (n° 4D)
- Jambe numéro 6 (n° 6G)

IMAGERIE

Les onze jambes ont subi un CT natif au CURML afin de mieux pouvoir apprécier toutes les structures, qu'elles soient osseuses, tendineuses ou tissulaires.

Grâce à un programme sur les ordinateurs du CURML, les images acquises avec le CT peuvent être transformées en images tridimensionnelles, ce qui aide énormément à l'orientation et la compréhension des relations interstructurelles du pied. Il est ensuite possible de sélectionner les densités voulues afin de faire apparaître les différentes structures souhaitées (osseuses ou tendineuses par exemple), ou alors d'en supprimer d'autres, pour former au final les reconstructions 3D désirées.

Cette technique a donc permis de démontrer et de mieux apprécier plusieurs structures sur une image en trois dimensions. Les os et en particulier la première articulation métatarso-phalangienne ont pu être observés plus précisément, afin de voir l'angle de déviation pour les pieds touchés par un hallux valgus. Le trajet des différents tendons, surtout le tendon du long fléchisseur de l'hallux et le tendon du fléchisseur commun des orteils, ont pu être suivis et certaines zones anatomiques de conflit, comme le nœud de Henry ou le passage entre les sésamoïdes, observés de plus près.

L'échec de ces reconstructions reste le fait que la poulie rétrotalienne n'ait pas été isolée sur ces images, malgré divers essais et différents calculs de densité. Le peu de connaissances sur la structure de cette poulie, qui reste encore mal décrite dans la littérature, ainsi que sa variabilité interindividuelle n'ont certainement pas aidé à réaliser une image 3D qui aurait pu montrer le garrotage qu'exerce cette poulie au niveau de la jonction tendino-musculaire du FHL.

Sur les deux premières images ci-dessous acquises à l'aide de la reconstruction tridimensionnelle, la vue plantaire de ces deux pieds démontre en premier lieu la déformation au niveau de la première articulation métatarso-phalangienne, présente sur le pied n°3.

Le nœud de Henry ne paraît pas si différent entre les deux pieds, par contre, il est à noter le déplacement des métatarses et orteils 2 à 5 en direction médiale, qui laisse supposer une

traction exercée par le premier rayon, certainement à cause des connexions intertendineuses entre le tendon du FHL et celui du fléchisseur commun des orteils, au niveau du nœud de Henry.

- **PIED N°1 (SANS HALLUX VALGUS)**

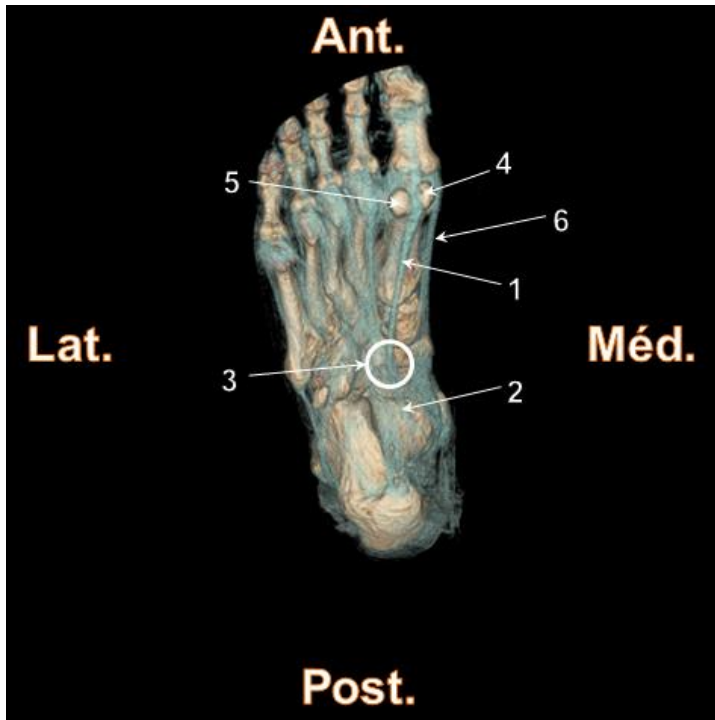


Figure 5 – Vue inférieure

1. Tendon du long fléchisseur de l'hallux
2. Tendon du fléchisseur commun des orteils
3. Nœud de Henry
4. Os sésamoïde médial
5. Os sésamoïde latéral
6. Tendon de l'abducteur de l'hallux

- **PIED N°3 (AVEC HALLUX VALGUS)**

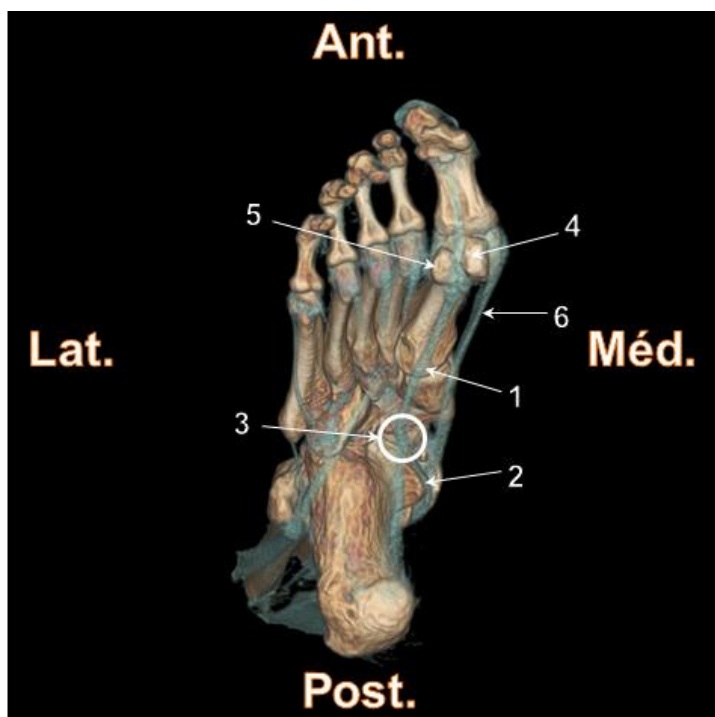


Figure 6 – Vue inférieure

1. Tendon du long fléchisseur de l'hallux
2. Tendon du fléchisseur commun des orteils
3. Nœud de Henry
4. Os sésamoïde médial
5. Os sésamoïde latéral
6. Tendon de l'abducteur de l'hallux

COMPARAISON ENTRE IMAGERIE ET DISSECTION

Dans cette section, il était nécessaire de comparer les structures anatomiques mises en évidence lors de la dissection avec les reconstructions tridimensionnelles effectuées en parallèle afin d'y reconnaître ces structures et de comprendre l'importance et l'implication de celles-ci dans différentes pathologies, en particulier l'hallux valgus.

Pour ce faire, sur les quatre jambes disséquées, le choix s'est porté sur les membres n°1, 3 et 6, soit deux pieds avec hallux valgus et un pied sans.

Etant donné que l'imagerie par CT avait été faite sur les onze jambes, avec des orientations dans des plans prédéfinis, le but était de faire coïncider des images de dissection plus ou moins correspondantes afin de mieux pouvoir les comparer.

De ce fait, les images anatomiques et radiologiques ont été sélectionnées dans un plan postéro-médial pour pouvoir apprécier le plus de structures possibles. L'avantage de cette orientation réside dans le fait que le muscle long fléchisseur de l'hallux et son tendon, qui restent le sujet premier de cet étude, sont visualisés au mieux dans cette vue peu conventionnelle.

Les pieds que nous avons disséqués, du fait de la fixation, présentent une rigidité cadavérique qui rend impossible la réalisation de l'imagerie et des reconstructions dans une position stricte. Sans cette rigidité cadavérique, nous aurions pu contrôler l'angulation de la cheville des différents pieds (par exemple 90°) afin de mieux les comparer. Nous aurions voulu mesurer la longueur du tendon du FHL depuis la jonction tendino-musculaire jusqu'à l'angle de l'articulation, ou encore le rapport entre cette mesure et la longueur du tendon entre la cheville et son insertion distale sur la phalange distale de l'hallux. Cela aurait pu nous apporter des informations concernant la différence de longueur du tendon du FHL entre les différents membres.

Les images sont présentées selon l'ordre suivant : pied n°1 (sans hallux valgus), n°3 et n°6 (avec hallux valgus). De plus, elles sont appariées entre images scannographiques et anatomiques correspondantes. Dans un souci de simplification, les légendes communes dans une paire d'images sont numérotées de manière identique.

Les principales structures à observer restent la poulie rétro-talienne (visible malheureusement seulement sur les images de dissection), le muscle long fléchisseur de l'hallux et son tendon, ainsi que ses relations et son trajet complexe traversant les différents points de conflit.

- **PIED N°1 (SANS HALLUX VALGUS)**

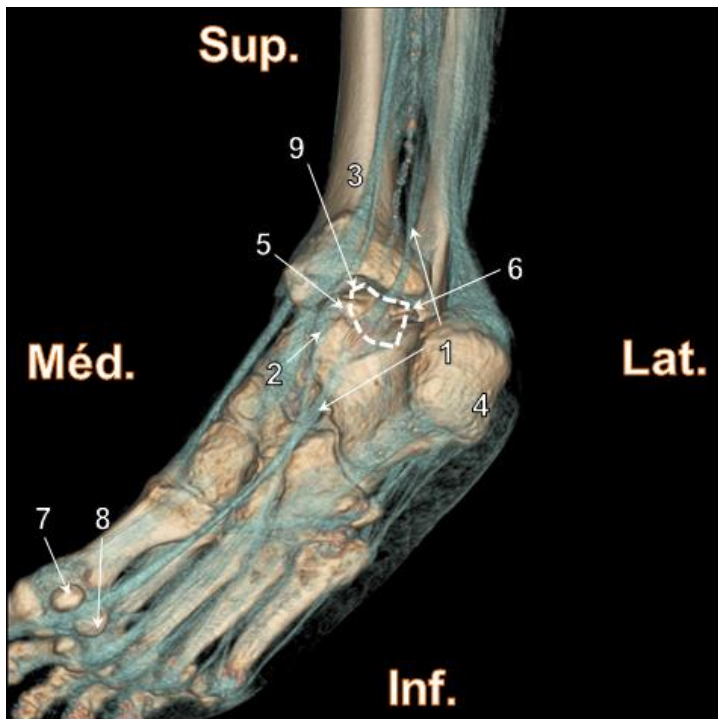


Figure 7 – Vue postéro-médiale

1. Tendon du long fléchisseur de l'hallux
2. Tendon du fléchisseur commun des orteils
3. Tibia
4. Calcanéus
5. Tubercule talien postéro-médial
6. Tubercule talien postéro-latéral
7. Os sésamoïde médial
8. Os sésamoïde latéral
9. Poulie rétrocalcaneenne (pointillé)

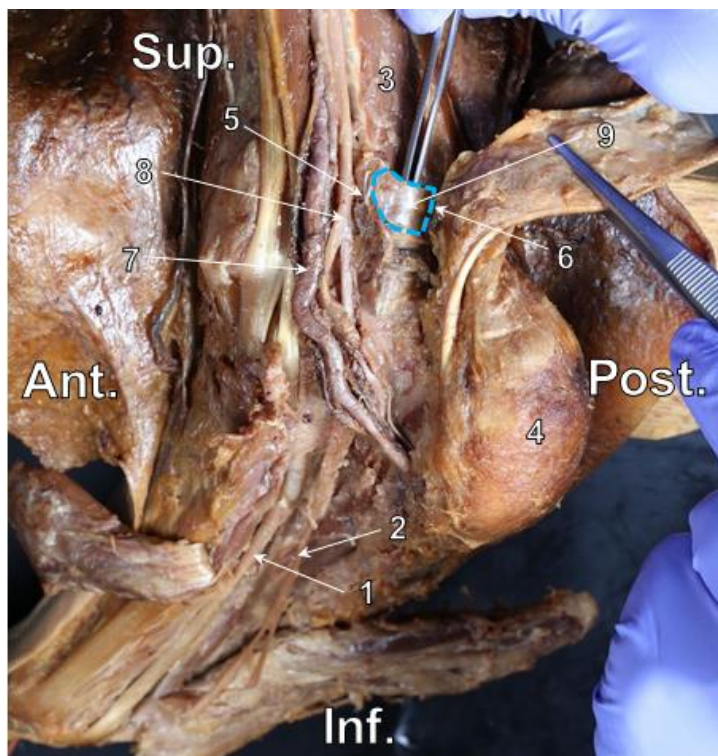


Figure 8 – Vue médiale

1. Tendon du long fléchisseur de l'hallux
2. Tendon du fléchisseur commun des orteils
3. Muscle long fléchisseur de l'hallux
4. Calcanéus
5. Tubercule talien postéro-médial
6. Tubercule talien postéro-latéral
7. Artère tibiale postérieure
8. Nerf tibial
9. Poulie rétrocalcaneenne (pointillé)

• **PIED N°3 (AVEC HALLUX VALGUS)**

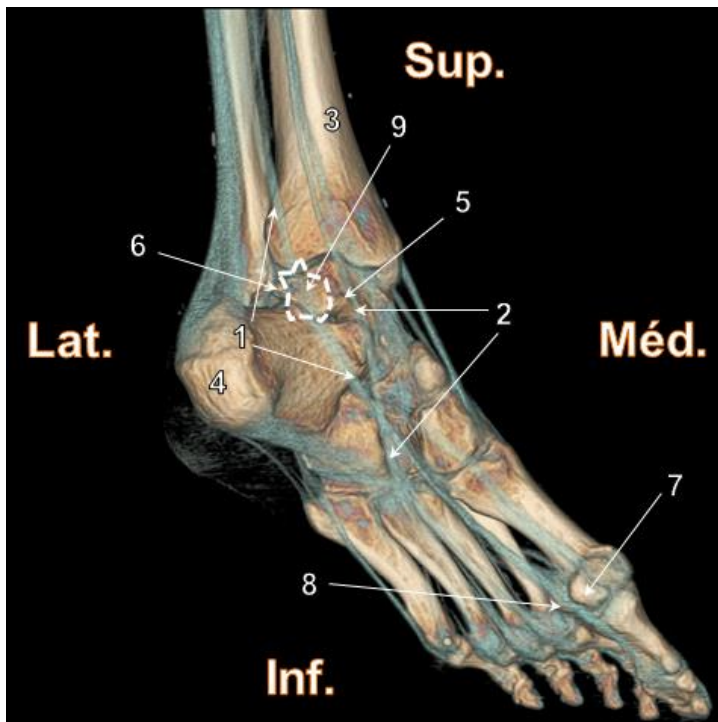


Figure 9 – Vue postéro-médiale

1. Tendon du long fléchisseur de l'hallux
2. Tendon du fléchisseur commun des orteils
3. Tibia
4. Calcanéus
5. Tubercule talien postéro-médial
6. Tubercule talien postéro-latéral
7. Os sésamoïde médial
8. Os sésamoïde latéral
9. Poulie rétrocalcaneuse (pointillé)

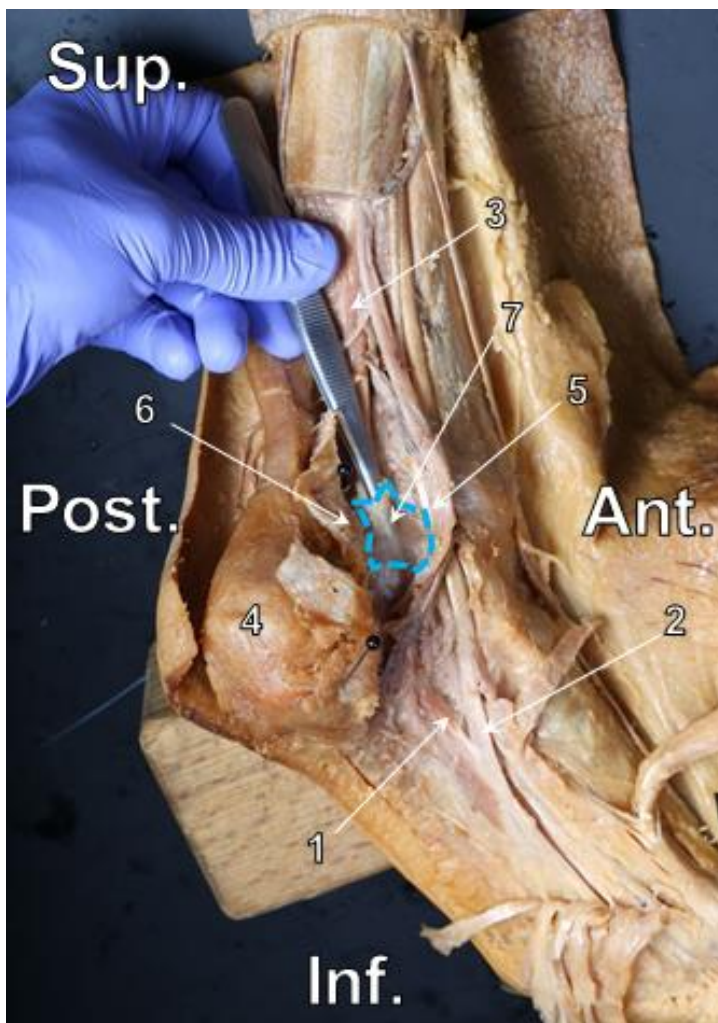


Figure 10 – Vue postéro-médiale

1. Tendon du long fléchisseur de l'hallux
2. Tendon du fléchisseur commun des orteils
3. Muscle long fléchisseur de l'hallux
4. Calcanéus
5. Tubercule talien postéro-médial
6. Tubercule talien postéro-latéral
7. Poulie rétrocalcaneuse (pointillé)

- **PIED N°6 (AVEC HALLUX VALGUS)**

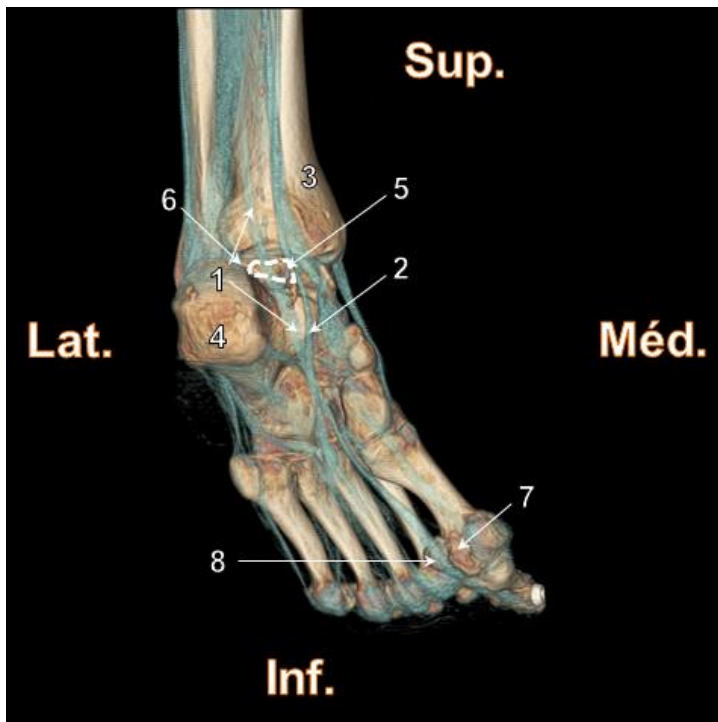


Figure 11 – Vue postéro-médiale

1. Tendon du long fléchisseur de l'hallux
2. Tendon du fléchisseur commun des orteils
3. Tibia
4. Calcanéus
5. Tubercule talien postéro-médial
6. Tubercule talien postéro-latéral
7. Os sésamoïde médial
8. Os sésamoïde latéral
9. Poulie rétro-talienne (pointillé)

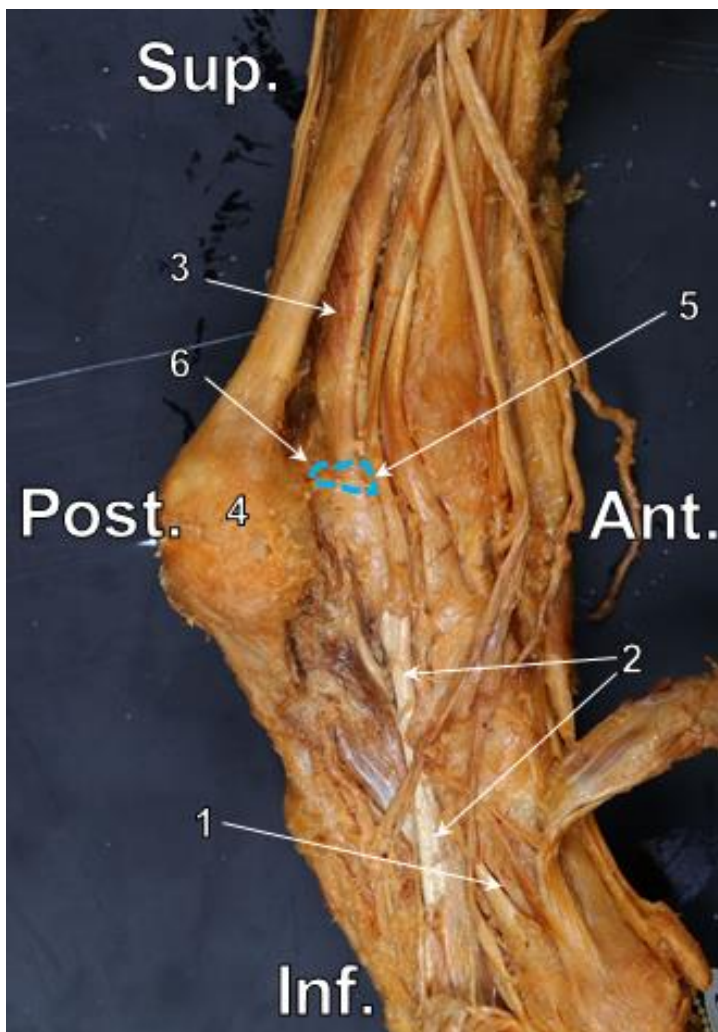


Figure 12 – Vue postéro-médiale

1. Tendon du long fléchisseur de l'hallux
2. Tendon du fléchisseur commun des orteils
3. Muscle long fléchisseur de l'hallux
4. Calcanéus
5. Tubercule talien postéro-médial
6. Tubercule talien postéro-latéral
7. Poulie rétro-talienne (pointillé)

Lors de la dissection des trois pieds présentés ci-dessus, la poulie rétro-talienne a pu être isolée. Elle présentait une structure fibreuse, que ce soit dans le pied n°1 (sans hallux valgus), ou dans les pieds n° 3 et 6 (avec hallux valgus). La poulie paraissait cependant légèrement plus lâche dans le pied n°1, ce qui pourrait expliquer un coulisement plus libre de la part du FHL et de son tendon, chez certaines personnes.

Des connexions intertendineuses entre les tendons du muscle long fléchisseur de l'hallux et fléchisseur commun des orteils étaient également présentes. Celles-ci se retrouvaient juste en aval du nœud de Henry avec une épaisseur plus ou moins importante sur les trois pieds disséqués.

INJECTION

- **PIED N°1 (SANS HALLUX VALGUS)**

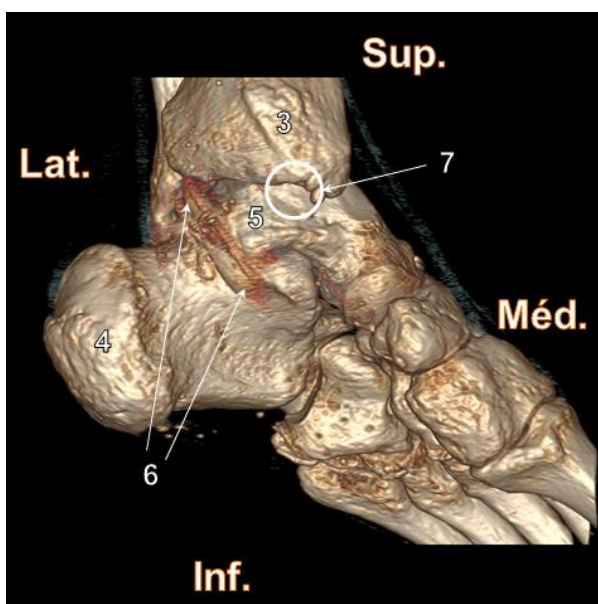
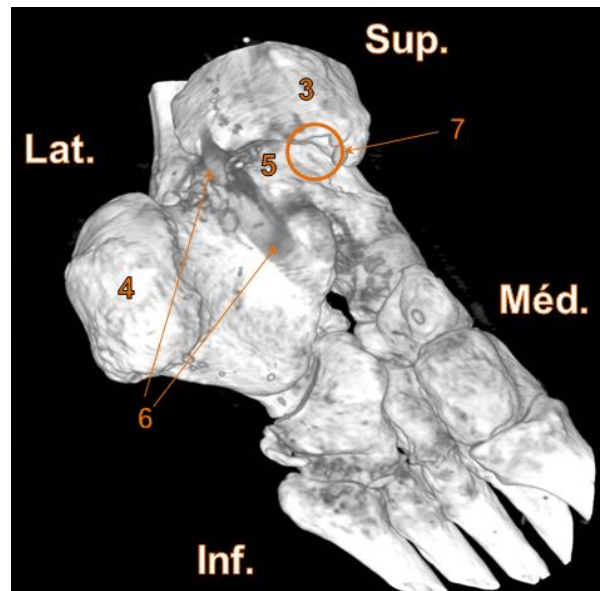
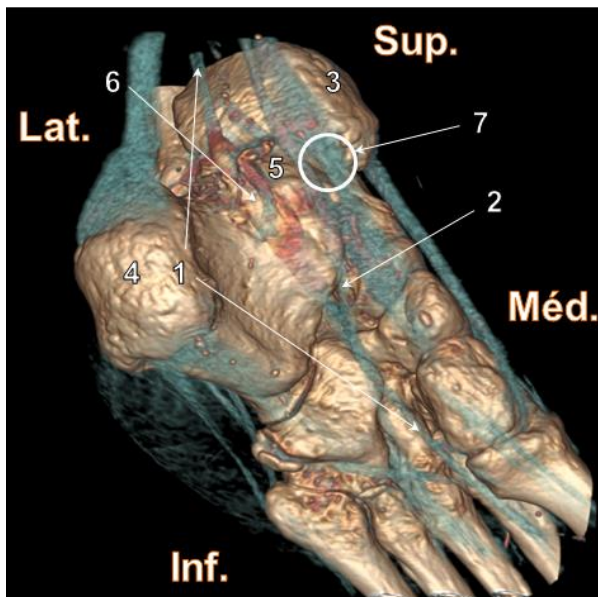


Figure 13 a, b, c – Vue postéro-médiale

1. Tendon du long fléchisseur de l'hallux
2. Tendon du fléchisseur commun des orteils
3. Tibia
4. Calcanéus
5. Talus
6. Diffusion du produit de contraste injecté dans l'articulation sous-talienne (en jaune et rouge)
7. Zone d'injection (cercle)

- **PIED N°3 (AVEC HALLUX VALGUS)**

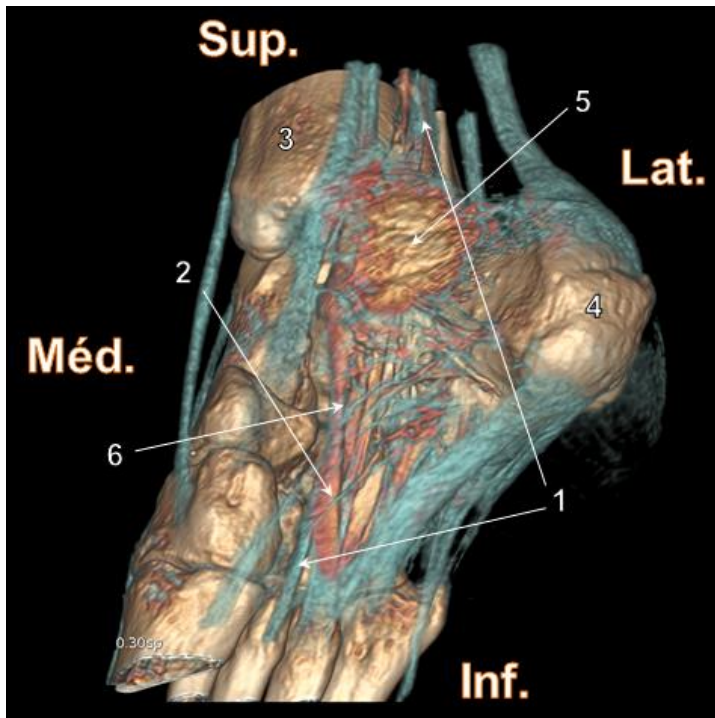


Figure 14 – Vue postéro-médiale

1. **Tendon du long fléchisseur de l'hallux**
2. **Tendon du fléchisseur commun des orteils**
3. **Tibia**
4. **Calcaneus**
5. **Produit de contraste n'ayant pas pénétré l'articulation sous-talienne**
6. **Diffusion du produit de contraste dans la gaine du tendon du fléchisseur commun des orteils (en jaune et rouge)**

Sur les deux pieds des figures 13 et 14, le produit de contraste a été injecté médialement au niveau de l'articulation sous-talienne et s'est introduit dans celle-ci avec plus ou moins de succès.

Au niveau du pied n°1, comme noté avec le point 6, le produit s'est essentiellement retrouvé dans la gaine du muscle long fléchisseur de l'hallux, qui semble donc être en continuité avec l'articulation sous-talienne.

Pour le pied n°3, le produit injecté a malheureusement moins bien pénétré dans la sous-talienne et a plutôt stagné dans la partie médiale du pied. Plusieurs raisons ont pu contribuer à ceci comme une mauvaise pénétration de l'aiguille dans l'articulation ou des tissus trop rigides. Cependant, un peu de produit de contraste est également retrouvé dans une gaine, celle du fléchisseur commun des orteils.

DISCUSSION

Les techniques utilisées lors de ce travail ont permis de mieux comprendre le muscle long fléchisseur de l'hallux, son trajet particulier depuis son insertion proximale jusqu'au bout du pied avec son insertion distale sur la phalange P1 de l'hallux. Les différents territoires le long de la trajectoire du muscle ont pu être étudiés, grâce notamment à la dissection mais aussi avec les différentes séances d'imagerie comprenant les acquisitions CT pré- et post-injection.

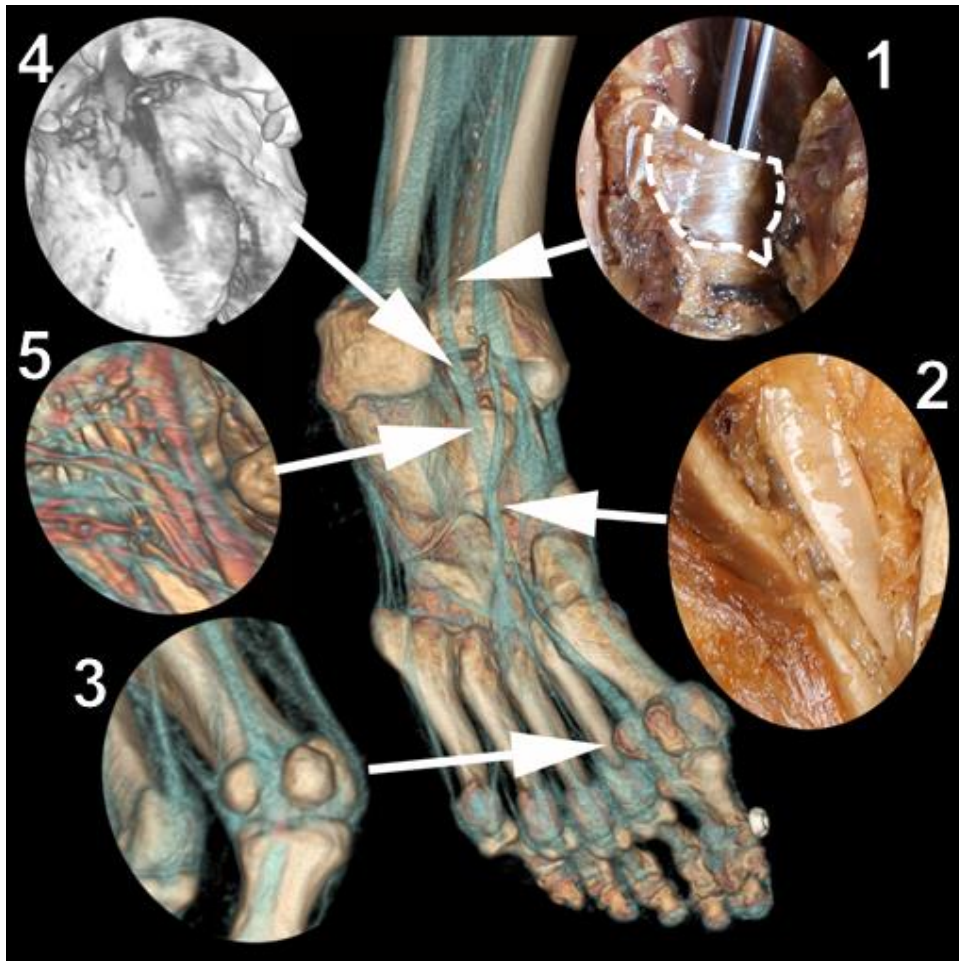


Figure 15 – Résumé des images importantes, tirées des figures 6, 8, 12, 13 b, 14

La poulie rétro-talienne n'a malheureusement pas pu être révélée lors des reconstructions tridimensionnelles, le programme du CURML n'étant pas capable d'isoler la bonne densité de cette structure qui reste histologiquement mal connue. La poulie a cependant été isolée lors des différentes dissections, comme illustré à merveille sur l'image 1 de la figure 15, où le muscle long fléchisseur de l'hallux et son tendon s'engouffrent à l'intérieur du tunnel formé par les deux tubercules taliens et la poulie rétro-talienne, mise en évidence grâce à la pincette anatomique. Sur toutes les pièces disséquées, nous avons observé lors de la mobilisation de l'hallux, et ce malgré la rigidité cadavérique, que la poulie peut garroter le muscle au niveau de sa jonction tendino-musculaire. Le long fléchisseur de l'hallux est un

muscle connu pour son ventre musculaire charnu dans sa partie distale. Lors de l'extension de l'hallux, le tendon du FHL est mis sous tension et le muscle se mobilise distalement. C'est lors de ce mouvement que, selon les individus, la poulie rétrotalienne empêche le libre coulisement du FHL. Ce manque de mobilité peut être à l'origine de l'hallux limitus fonctionnel puis, à long terme, de l'hallux valgus.

Cette pathologie pourrait également prendre origine au niveau des tendons du long fléchisseur de l'hallux et du fléchisseur commun des orteils. En effet, lors de la dissection des différentes jambes, au niveau du nœud de Henry (visualisé sur l'image 2) et sur les quelques millimètres au-delà de cette structure, des connexions intertendineuses ont été notées. Ces connexions, visibles sur la figure 16 ci-dessous, pourraient suggérer une traction médiale au niveau du tendon du deuxième orteil, sur les pieds avec hallux valgus. Les orteils en griffe, très fréquents chez les personnes souffrant d'hallux valgus, pourraient être une conséquence de cette traction. Le nœud de Henry reste donc une zone anatomique de conflit, où les deux tendons des muscles fléchisseurs de l'hallux et des orteils se croisent et créent des connexions qui interfèrent avec le coulisement naturel de ces structures lors de la marche et des autres mouvements de l'hallux et de l'avant-pied.

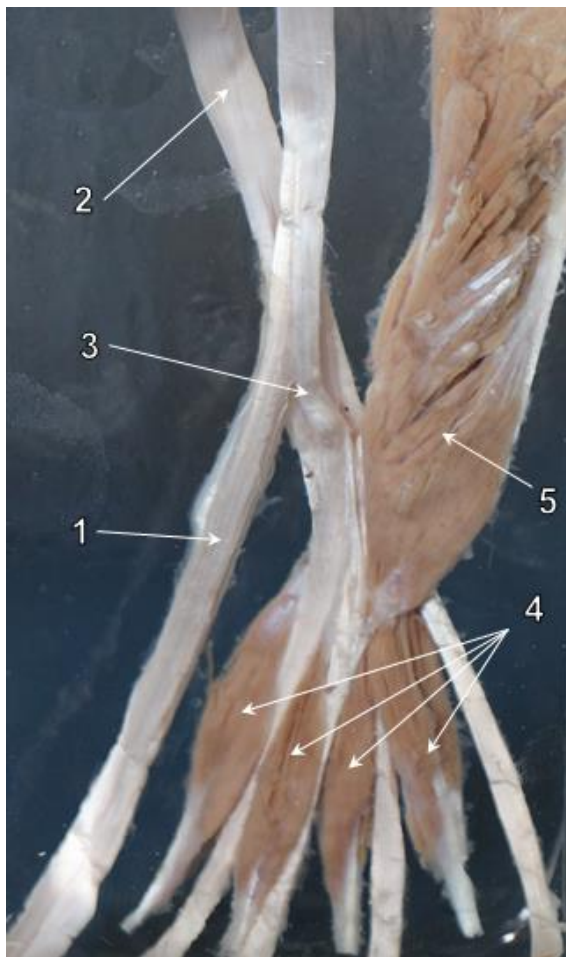


Figure 16

- 1. Tendon du long fléchisseur de l'hallux**
- 2. Tendon du fléchisseur commun des orteils**
- 3. Connexion intertendineuse**
- 4. Muscles lombricaux**
- 5. Muscle carré plantaire**

Lors des différentes séances de dissection, plus en aval sur son trajet, le tendon du muscle long fléchisseur de l'hallux a systématiquement été retrouvé entre les os sésamoïdes médial et latéral, comme démontré sur l'image 3 de la figure 15 ainsi que sur les autres images apparaissant dans ce travail. Cependant, les deux sésamoïdes étaient parfois déplacés par

rapport à l'extrémité distale du premier métatarsien. Cette zone anatomique peut aussi être un endroit de conflit, mais le tendon du FHL n'est cependant pas retrouvé en dehors de ces deux os lors d'hallux valgus, comme visualisé sur la figure 17 ci-dessous. Cette image, répertoriée dans un atlas d'anatomie mériterait donc d'être étudiée plus en détail. Nous n'avons rien trouvé dans la littérature qui puisse affirmer ou infirmer le passage douteux de ces tendons.

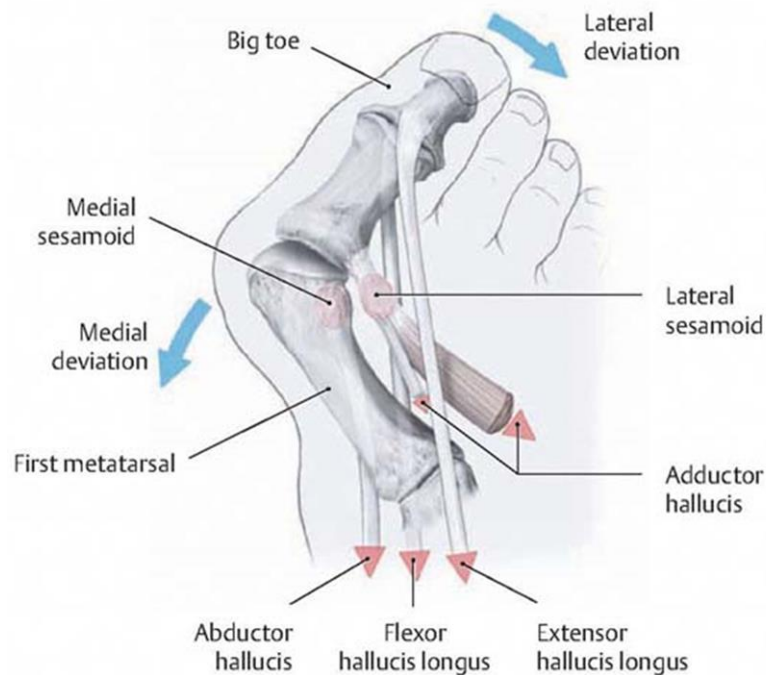


Figure 17 – Image anatomique expliquant un hallux valgus, tirée du Prometheus de Schuenke

Avec les injections réalisées sur les différents pieds, un lien entre la gaine et l'articulation sous-taliennne a également pu être mis en évidence. Sur les figures 13 a et b, et les images 4 et 5 de la figure 15, le produit de contraste qui avait été injecté dans l'articulation sous-taliennne est retrouvé lors de la reconstruction 3D des images dans la gaine du tendon du long fléchisseur de l'hallux, ce qui prouve une communication entre ces deux structures. Étant donné les relations étroites déjà décrites entre l'articulation sous-taliennne, le tendon du FHL et sa gaine, il serait intéressant, dans le futur, d'injecter cette articulation plus précisément, sous contrôle scannographique par exemple.

La recherche bibliographique réalisée pendant ce travail a démontré que peu ou pas d'études ont été réalisées sur ce sujet. Il est de ce fait difficile de comparer les résultats de ce travail avec ceux d'autres études traitant du même sujet.

Une amélioration possible dans de futurs travaux de la sorte serait de choisir plus de corps, et de les séparer avec des critères plus stricts que seulement la présence/absence d'un hallux valgus. En effet, il est difficile post-mortem de savoir si la personne souffrait par

exemple d'un hallux limitus fonctionnel ou non. Ces informations apporteraient un réel bénéfice aux résultats.

Dans l'ensemble, les manipulations effectuées, et surtout la dissection réalisée sur les différents membres, mettent clairement en évidence une implication de cette poulie rétro-talienne dans le libre coulissement du tendon du muscle long fléchisseur de l'hallux. Cette entité anatomique devrait à l'avenir prendre plus d'importance dans les différentes pathologies impliquant l'hallux mais aussi la totalité du membre inférieur.

CONCLUSION

Cette étude anatomique avait pour but d'étudier plus en détail le carrefour postérieur formé par le tendon du FHL et la poulie rétro-talienne, ainsi que, dans la mesure du possible, de démontrer que cette poulie rétro-talienne et le tubercule talien postéro-latéral étaient des freins au libre coulissement du FHL dans sa gorge formée entre les deux tubercules.

Les différentes méthodes utilisées, que ce soit l'imagerie avec des reconstructions tridimensionnelles, la dissection, ainsi que l'injection de produit de contraste, ont permis d'approfondir les connaissances déjà acquises, en montrant que le long fléchisseur de l'hallux traverse différents points de conflit depuis son insertion jusqu'à sa terminaison.

Ce travail pourrait également trouver sa place dans l'enseignement, avec une nouvelle méthode pour démontrer aux étudiants l'importance du FHL, l'anatomie complexe des structures qui l'entourent, ainsi que les conséquences délétères qu'implique un garrotage de ce muscle au niveau de la poulie rétro-talienne. Les images, ainsi que les pièces disséquées susciteraient un intérêt particulier chez des étudiants et stimuleraient l'apprentissage.

Mettre en lien ces particularités anatomiques avec des situations de médecine clinique rendrait le sujet encore plus abordable et aiderait à avoir une vision plus globale d'un élément aussi particulier que le FHL.

Malheureusement, il existe plusieurs limitations à ce travail. Tout d'abord, il est compliqué de faire une quelconque analyse des résultats de cette étude, au vu du peu de données disponibles. Le faible nombre de jambes et leur variabilité ont empêché d'avoir un certain nombre de points de repères. Par exemple, du fait de la rigidité cadavérique, il a été impossible d'effectuer les imageries avec une même angulation de 90° de la cheville pour tous les pieds. Ceci aurait permis d'effectuer de façon comparable plusieurs mesures d'angulation ou de longueur de tendon.

De plus, avec les méthodes mises à disposition, il était également plus difficile d'effectuer des mesures de volume musculaire, chose qui serait certainement plus aisée avec une imagerie par résonance magnétique. L'acquisition d'un tel engin vient d'être faite par le CURML, ce qui ouvre la porte à des perspectives futures très intéressantes.

Une autre limite pourrait résider en la qualité des membres utilisés. En effet, le fait d'avoir plusieurs renseignements cliniques sur les diverses pathologies des corps utilisés aiderait grandement à mieux les catégoriser.

Enfin, cette approche comparative entre anatomie virtuelle et réelle, grâce aux pièces cadavériques, ouvre également de nouvelles portes à une approche plus clinique avec des études à réaliser chez le vivant avec des patients souffrant d'hallux limitus fonctionnel par exemple.

BIBLIOGRAPHIE

1. Nix S, Smith M, Vicenzino B. Prevalence of hallux valgus in the general population: a systematic review and meta-analysis. *J Foot Ankle Res.* 27 sept 2010;3:21.
2. Assal M. [Hallux valgus: which treatment]. *Rev Médicale Suisse.* 19 janv 2005;1(3):258-63.
3. Dananberg HJ. Functional hallux limitus and its relationship to gait efficiency. *J Am Podiatr Med Assoc.* nov 1986;76(11):648-52.
4. Dananberg HJ. Gait style as an etiology to chronic postural pain. Part I. Functional hallux limitus. *J Am Podiatr Med Assoc.* août 1993;83(8):433-41.
5. Anatomie médicale: aspects fondamentaux et applications cliniques - Keith Lean Moore, Arthur F. Dalley - Google Livres [Internet]. [cité 23 sept 2014]. Disponible sur: http://books.google.ch/books?id=w1K6RaRlbBsC&pg=PA596&lpg=PA596&dq=muscle+long+fl%C3%A9chisseur+de+l%27hallux+douleur&source=bl&ots=HwWGXJqr0y&sig=ywAlhWWi7yVZrcQdptwIQte4lx0&hl=fr&sa=X&ei=gIEhVla7K6vnygO_5LYDQ&ved=0CDsQ6AEwCA#v=onepage&q&f=false
6. Vallotton J, Echeverri S, Dobbelaere-Nicolas V. Functional hallux limitus or rigidus caused by a tenodesis effect at the retrotalar pulley: description of the functional stretch test and the simple hoover cord maneuver that releases this tenodesis. *J Am Podiatr Med Assoc.* juin 2010;100(3):220-9.
7. Dananberg HJ. Gait style as an etiology to chronic postural pain. Part II. Postural compensatory process. *J Am Podiatr Med Assoc.* nov 1993;83(11):615-24.
8. Deloison. A New Hypothesis on the Origin of Hominoid Locomotion - Springer [Internet]. [cité 4 févr 2016]. Disponible sur: https://crypto.unil.ch/chapter/,DanaInfo=link.springer.com+10.1007%2F978-1-4419-8965-9_3#page-1