



UNIL | Université de Lausanne

Unicentre

CH-1015 Lausanne

<http://serval.unil.ch>

Year : 2016

Quel dermatophyte peut-on encore appeler Trichophyton Mentagrophytes ? : revue historique et illustration par deux cas cliniques

CHOLLET Annemay

CHOLLET Annemay, 2016, Quel dermatophyte peut-on encore appeler Trichophyton
Mentagrophytes ? : revue historique et illustration par deux cas cliniques

Originally published at : Thesis, University of Lausanne

Posted at the University of Lausanne Open Archive <http://serval.unil.ch>

Document URN : urn:nbn:ch:serval-BIB_922452297E277

Droits d'auteur

L'Université de Lausanne attire expressément l'attention des utilisateurs sur le fait que tous les documents publiés dans l'Archive SERVAL sont protégés par le droit d'auteur, conformément à la loi fédérale sur le droit d'auteur et les droits voisins (LDA). A ce titre, il est indispensable d'obtenir le consentement préalable de l'auteur et/ou de l'éditeur avant toute utilisation d'une oeuvre ou d'une partie d'une oeuvre ne relevant pas d'une utilisation à des fins personnelles au sens de la LDA (art. 19, al. 1 lettre a). A défaut, tout contrevenant s'expose aux sanctions prévues par cette loi. Nous déclinons toute responsabilité en la matière.

Copyright

The University of Lausanne expressly draws the attention of users to the fact that all documents published in the SERVAL Archive are protected by copyright in accordance with federal law on copyright and similar rights (LDA). Accordingly it is indispensable to obtain prior consent from the author and/or publisher before any use of a work or part of a work for purposes other than personal use within the meaning of LDA (art. 19, para. 1 letter a). Failure to do so will expose offenders to the sanctions laid down by this law. We accept no liability in this respect.

UNIVERSITE DE LAUSANNE - FACULTE DE BIOLOGIE ET DE MEDECINE

Département de médecine
Service de Dermatologie et Vénérologie

**Quel dermatophyte peut-on encore appeler Trichophyton
Mentagrophytes?: revue historique et illustration par deux cas cliniques**

THESE

préparée sous la direction du Professeur Michel Monod

et présentée à la Faculté de biologie et de médecine de
l'Université de Lausanne pour l'obtention du grade de

DOCTEUR EN MEDECINE

par

Annemay CHOLLET

Médecin diplômée de la Confédération Suisse
Originnaire de Prez-vers-Noréaz

Lausanne

2016

UNIVERSITE DE LAUSANNE - FACULTE DE BIOLOGIE ET DE MEDECINE

Département de médecine
Service de Dermatologie et Vénérologie

**Quel dermatophyte peut-on encore appeler Trichophyton
Mentagrophytes?: revue historique et illustration par deux cas cliniques**

THESE

préparée sous la direction du Professeur Michel Monod

et présentée à la Faculté de biologie et de médecine de
l'Université de Lausanne pour l'obtention du grade de

DOCTEUR EN MEDECINE

par

Annemay CHOLLET

Médecin diplômée de la Confédération Suisse
Originnaire de Prez-vers-Noréaz

Lausanne

2016

Imprimatur

Vu le rapport présenté par le jury d'examen, composé de

Directeur de thèse *Monsieur le Professeur Michel Monod*

Co-Directeur de thèse

Expert *Monsieur le Professeur Gilbert Greub*

*Directeur de l'Ecole
doctorale* *Monsieur le Professeur Niko Geldner*

la Commission MD de l'Ecole doctorale autorise l'impression de la thèse de


Madame Annemay CHOLLET

intitulée

***Quel dermatophyte peut-on encore appeler Trichophyton
Mentagrophytes?: revue historique et illustration par deux cas
cliniques***

Lausanne, le 12 janvier 2016

*pour Le Doyen
de la Faculté de Biologie et de Médecine*



*Monsieur le Professeur John Prior
Vice-Directeur de l'Ecole doctorale*

Table des matières

1 Résumé.....	2
2 Introduction.....	4
2.1 La mycologie en dermatologie.....	4
2.2 Les Dermatophytes.....	5
2.3 Historique.....	6
2.4 Apport de la biologie moléculaire pour la taxonomie et l'identification des espèces des dermatophytes.....	7
2.5 Problèmes de nomenclature des espèces de dermatophytes....	8
3 Objectif du travail de thèse.....	10
4 Matériel et Méthodes.....	11
4.1 Patients.....	11
4.2 Examen mycologique direct des prélèvements.....	11
4.3 Isolement et identification du champignon.....	12
4.4 Extraction de l'ADN.....	12
4.5 PCR et séquençage de l'ADN.....	13
5 Résultats.....	14
5.1 Case report 1.....	14
5.2 Case report 2.....	15
6 Discussion.....	17
7 Références.....	20

1 Résumé

Deux cas cliniques exceptionnels de teignes à *Arthroderma vanbreuseghemii* ont été traités au laboratoire de Mycologie du Service de Dermatologie du CHUV en 2013 et 2014.

Le premier cas, celui d'une teigne de la barbe contractée par un homme de 32 ans, était parfaitement compatible avec le premier cas d'une sycosis dermatophytique non favique décrite par Gruby sous le nom de « mentagrophyte » duquel est dérivé le nom d'espèce (épithète) « mentagrophytes ». L'identification de l'agent responsable de cette sycosis comme étant *A. vanbreuseghemii* a permis de répondre à la question « quel champignon doit réellement être appelé *Trichophyton mentagrophytes*? »

Le deuxième cas était celui d'un cheval infecté avec des lésions multifocales et qui fut la source contagieuse d'une épidémie de dermatophytose inflammatoire chez 21 êtres humains (étudiants, personnel du Swiss Institute of Equine Medicine à Berne). L'inspection de la littérature de la fin du 19ème et du début du 20ème siècle montre que *T. mentagrophytes* était fréquemment transmis des chevaux aux humains. En décrivant *T. mentagrophytes*, Blanchard rapporta que plusieurs cas étaient observés chez des hommes en contact direct avec des chevaux. Ce deuxième cas a permis d'appuyer qu'*A. vanbreuseghemii* devait être considéré comme le champignon devant être réellement appelé *T. mentagrophytes*. L'aspect exceptionnel d'un tel cas à notre époque est à mettre en relation avec l'évolution des mœurs de la fin du 19ème siècle jusqu'à celles faisant partie aujourd'hui de notre civilisation.

Ces deux cas cliniques nous ont donné l'opportunité de régler un problème de nomenclature des dermatophytes. Le problème était que la souche CBS 318.56, choisie comme néotype de *T. mentagrophytes*, correspond à une autre espèce de dermatophyte (*Trichophyton quinckeanum*). Autrement dit, ce néotype n'est pas du tout l'espèce décrite sous « mentagrophytes » par les premiers auteurs au 19ème siècle. Une grande confusion existe ainsi aujourd'hui dans l'utilisation de ce nom d'espèce. *Trichophyton mentagrophytes* dont le néotype ne correspond pas à sa description originale devrait être abandonné comme nom d'espèce et devrait être utilisé pour désigner un complexe d'espèces (*Arthroderma benhamiae*, *Arthroderma vanbreuseghemii*, *Arthroderma simii*, *Trichophyton interdigitale*, *Trichophyton erinacei* et *Trichophyton quinckeanum*). Suite à une revue de la littérature originale, au regard de la clinique et des caractères du champignon, le dermatophyte nommé *T. mentagrophytes* devrait être appelé aujourd'hui *A. vanbreuseghemii*.

2 Introduction

2.1 La mycologie en dermatologie

Les champignons en mycologie médicale sont divisés en trois grands groupes, à des fins pratiques.

(i) Les dermatophytes : ce sont des champignons filamenteux parasites de l'homme et des animaux qui ne se développent que dans les tissus kératinisés. Ils sont la cause de la plupart des mycoses de la peau et des ongles mais envahissent également les poils et les cheveux.

(ii) Les levures (et les champignons dimorphes) : *Candida albicans*, *Cryptococcus neoformans* et *Histoplasma capsulatum* sont les plus importants en pathologie humaine.

(iii) Les moisissures = champignons filamenteux non dermatophytes : ils forment un groupe hétérogène du point de vue systématique. Ils comprennent notamment les *Aspergillus*, les *Fusarium* et les *Mucor*. Les champignons dimorphes tels que *H. capsulatum* peuvent être aussi considérés dans ce troisième groupe.

La mycologie est une branche de base de la dermatologie et concerne 5-10% des consultations. Le diagnostic de mycoses, qui ne devrait pas se baser uniquement sur les signes cliniques, nécessite toujours la mise en évidence de filaments, spores ou levures dans les prélèvements dermatologiques lors d'un examen microscopique direct, et si nécessaire, l'identification de l'agent responsable en culture. Les agents pathogènes des mycoses en dermatologie sont des dermatophytes dans la majorité des cas, mais aussi des levures et des moisissures.

2.2 Les Dermatophytes

On distingue trois groupes écologiques de dermatophytes (1) :

- les dermatophytes anthropophiles dont l'habitat naturel est l'homme
- les dermatophytes zoophiles dont l'habitat naturel est les animaux
- les dermatophytes géophiles dont l'habitat naturel est le sol

Les espèces zoophiles et géophiles provoquent des mycoses inflammatoires chez l'homme en cas de contact avec des animaux ou des sols infectés. Les dermatophytoses font partie des zoonoses les plus fréquentes. Au contraire, les espèces anthropophiles ne sont généralement pas inflammatoires.

Les dermatophytes, isolés à partir des lésions, se reproduisent en culture uniquement de manière asexuée, c'est-à-dire avec des spores générées suite à une mitose. Les caractéristiques morphologiques des colonies fongiques, y compris celles des spores mitotiques, permettent d'identifier les dermatophytes et de les classer en trois genres : *Epidermophyton*, *Trichophyton* et *Microsporum*. Les espèces zoophiles n'appartiennent qu'à ces deux derniers genres. De nombreux dermatophytes sont cependant capables de se reproduire de manière sexuée dans des conditions particulières de culture au laboratoire. Cette reproduction sexuée nécessite la confrontation de souches de sexe opposé (+ et -) et génère de petites fructifications contenant des cellules spécialisées appelées asques. Les asques renferment des spores formées suite à une méiose et à une fusion de noyaux + et -. Les espèces de dermatophytes pour lesquelles la reproduction sexuée a été obtenue au laboratoire sont appelées maintenant avec le nom de genre *Arthroderma* (2-5)

2.3 Historique

C'est en 1839 que Schönlein, professeur de Médecine à Zürich de 1833 à 1839, décrit la nature mycologique d'une teigne (6). Ce champignon a été d'abord appelé *Achorion schoenleinii* par Remak en 1845 (7), puis *Trichophyton schoenleinii* par Langeron et Milochevitch en 1930 (8).

Entre 1841 et 1844, plusieurs espèces ont été décrites par David Gruby dans ses communications pour the French Academy of Science et ses publications (9-13). L'agent du favus y est exposé, sur la base des caractéristiques cliniques et microscopiques des croûtes, et la nature contagieuse de la maladie est alors établie (9, 10). David Gruby décrivit également des teignes de la barbe et du scalp et en nomma l'agent étiologique sous le nom de *Microsporum audouinii* en référence aux petites spores localisées le long de la tige pileuse (11). Enfin, il réalisa une description détaillée de la teigne tondante par *Herpes (Trichophyton) tonsurans* (12).

On doit la première étude systématique des dermatophytes au Français Raymond Sabouraud en 1910 dans son ouvrage intitulé « les teignes » (14). Le travail de Sabouraud permit des avancées dans le domaine de la taxonomie, de la morphologie, dans les méthodes de culture des dermatophytes (milieu de Sabouraud) et dans le domaine des traitements des dermatophytoses. A la fois sur la base des aspects cliniques et sur les observations des dermatophytes en microscopie et culture, Sabouraud classifia les dermatophytes en quatre genres: *Achorion*, *Epidermophyton*, *Microsporum* et *Trichophyton*.

In 1934, Chester Emmons (15) modernisa la taxonomie proposée par Sabouraud et d'autres auteurs. Sur la base de la morphologie, des spores et des organes accessoires des champignons en

culture, il classifia les dermatophytes en 3 genres, *Epidermophyton*, *Microsporum* et *Trichophyton*, éliminant ainsi le genre *Achorion*. C'est cette classification qui est adoptée aujourd'hui.

La position systématique des dermatophytes dans les champignons n'a été précisée que dès 1959, date à laquelle on a démontré que de nombreux dermatophytes étaient capables de se reproduire de manière sexuée dans des conditions particulières de culture au laboratoire. Successivement, Dawson et Gentles en 1959 (16), Griffin en 1960 (17) et Stockdale en 1961 (18) et 1963 (19) ont montré que des souches de sexe opposé (+ et -) au sein d'une même espèce pouvaient générer après confrontation de petites fructifications contenant des asques avec des ascospores. Ces fructifications sexuées (ou téléomorphes) ont permis de rattacher les dermatophytes aux ascomycètes. Les espèces de dermatophytes pour lesquelles la reproduction sexuée a été obtenue au laboratoire sont maintenant nommées avec le nom de genre *Arthroderma* (2-5).

2.4 Apport de la biologie moléculaire pour la taxonomie et l'identification des espèces des dermatophytes

Les différentes espèces de dermatophytes sont identifiées sur la base des caractéristiques macroscopiques et microscopiques. Cependant l'identification morphologique des dermatophytes reste difficile ou incertaine car il peut y avoir des variations d'un isolat à l'autre. Le séquençage de l'ADN s'est montré particulièrement utile pour assurer l'identification des espèces (20-24). L'ADN ribosomal (rDNA), et notamment le polymorphisme des ITS1 et ITS2 (internal

transcribed spacer), situés de part et d'autre de la séquence ADN codant pour le 5.8S rDNA, est très discriminant et permet de distinguer les différentes espèces. L'identification peut alors être réalisée en comparant la séquence ITS de l'espèce à identifier aux séquences ITS déposées dans une banque de données (CBS public database, <http://www.cbs.knaw.nl/dermatophytes/BioloMICS1.aspx>). Enfin, l'ADN ribosomal 28S est également adapté pour l'identification des dermatophytes mais il se montre cependant moins spécifique (22-23).

2.5 Problèmes de nomenclature des espèces de dermatophytes

Alors que la biologie moléculaire a permis de bien cerner les espèces de dermatophytes, la nomenclature de certaines espèces peut se révéler problématique. Historiquement, de nombreuses espèces de dermatophytes ont été décrites seulement par l'aspect clinique de lésions. En conséquence, des espèces ont été décrites sous de nombreux noms différents par les anciens auteurs. A l'exception de rares espèces décrites récemment, il n'existe pas d'holotype déposé dans une collection qui sert de référence [holotype = spécimen (culture, souche) désigné par un auteur comme type pour la nomenclature d'un taxon décrit lors de sa publication originale]. Dès lors, pour la plupart des espèces, une souche déposée dans une collection de référence a été désignée comme néotype [spécimen sélectionné comme références lorsque le matériel original sur lequel le taxon était basé n'existe plus (a été perdu ou détruit)]. Ainsi, dans le cas de *Trichophyton mentagrophytes* de nombreux problèmes de nomenclature existent :

(i) En 1934, Emmons (25) a regroupé, sous le terme *T. mentagrophytes*, différents dermatophytes qui produisent de nombreuses microconidies rondes ou pyriformes. Les expériences d'interfertilité et le séquençage de l'ADN ribosomal ont permis d'identifier différentes espèces zoophiliques téléomorphes dont *Arthroderma benhamiae*, *Arthroderma vanbreuseghemii* et *Arthroderma simii*, ainsi que d'autres espèces dont *Trichophyton interdigitale* (anthropophile), le *Trichophyton erinacei* et le *Trichophyton quinckeanum* (zoophiliques) pour lesquelles seule la forme anamorphe est connue.

(ii) Certaines de ces espèces ont été dépeintes sous de nombreux noms différents par les anciens auteurs alors qu'il s'agissait, en fait, de la même espèce. Les espèces *T. mentagrophytes* décrites sur patients et *Trichophyton felinum* sur chat, par Blanchard en 1896 (26), sont une seule et même espèce nommée plus tard *A. vanbreuseghemii* par Takashio en 1973 (3).

(iii) Un néotype de *T. mentagrophytes* a été désigné en ne tenant pas compte de la description originale de l'espèce. Un gros problème est que la souche CBS 318.56, choisie comme néotype de *T. mentagrophytes* (20) correspond à une espèce (*T. quinckeanum*) autre que celle de la description originale (27). Autrement dit, ce néotype n'est pas du tout l'espèce décrite sous « mentagrophytes » par les premiers auteurs au 19^{ème} siècle et une grande confusion existe quant à l'utilisation de ce nom d'espèce. *Trichophyton mentagrophytes* est utilisé fréquemment pour désigner des espèces différentes de dermatophytes.

3 Objectif du travail de thèse

Deux cas cliniques exceptionnels traités au laboratoire de Mycologie du Service de Dermatologie du CHUV en 2013 et 2014 ont suscité notre intérêt car ils étaient en fait semblables à des cas bien décrits au 19^{ème} siècle sous le terme « mentagrophytes », terme duquel découle le nom d'espèce *T. mentagrophytes* (13, 26). Ces deux histoires cliniques nous ont donné l'opportunité de clarifier un problème de nomenclature des dermatophytes. Avec ces deux cas, en tenant compte de la description originelle du champignon dans la littérature du 19^{ème} siècle, l'objectif de ce travail a été de déterminer quelle espèce de dermatophyte doit ou devrait être appelée *T. mentagrophytes*. La revue de la littérature a permis également de mettre en lumière des modifications épidémiologiques des dermatophytoses en fonction des changements de mœurs du 19^{ème} siècle à nos jours.

Ce travail a fait l'objet de deux articles récemment publiés (28, 29)

« Which fungus originally was *Trichophyton mentagrophytes* ? Historical review and illustration by a clinical case »

Chollet A, Cattin V, Fratti M, Mignon B, Monod M.

Mycopathologia. 2015;180:1-5.

« An outbreak of *Arthroderma vanbreuseghemii* dermatophytosis at a veterinary school associated with an infected horse »,

Chollet A, Wespi B, Roosje P, Unger L, Venner M, Goepfert C, Monod M.

Mycoses. 2015;58:233-238.

4 Matériel et Méthodes

4.1 Patients

Dans le premier cas rapporté (28), le patient a été examiné à la polyclinique du service de Dermatologie et Vénérologie du CHUV. Dans le deuxième cas (29), les données cliniques ont été collectées par le biais de l'ISME (Swiss Institute of Equine Medicine) à Berne qui nous a procuré les prélèvements de poils d'animaux pour analyse et nous a envoyé quelques photos d'étudiants ayant contracté l'infection mycosique.

Les deux publications générées dans cette étude ne nomment aucun patient et les images ont été modifiées (cache noir) afin de garantir l'anonymat des personnes impliquées.

4.2 Examen mycologique direct des prélèvements

Une partie de chaque prélèvement (squames, poils) a été examinée après dissolution dans une solution contenant un fluorochrome (30,31). Cette solution a été préparée en dissolvant 1g de sodium sulfide (Na_2S) (Sigma, St. Louis, MO, USA) dans 7.5 ml d'eau distillée puis en ajoutant 2.5 ml d'éthanol. Par la suite, 20 μl d'une solution aqueuse à 1% de Tinopal UNPA-GX (Fluorescent brightener 28, Sigma) y a été ajoutée. Les prélèvements ainsi dissous ont alors pu être examinés à l'aide d'un microscope à fluorescence (Zeiss Axioskop) avec une longueur d'onde entre 400-440 nm.

4.3 Isolement et identification du champignon

L'isolement du champignon a été effectué après avoir déposé des squames, des cheveux ou des poils sur un milieu nutritif gélosé. Deux cultures sont généralement faites en parallèle, l'une sur du milieu de Sabouraud contenant du chloramphénicol (50 µg/ml), l'autre sur le même milieu auquel est ajouté du cycloheximide (Actidione, 400 µg/ml). Le cycloheximide inhibe la croissance de la plupart des champignons filamenteux mais non celle des dermatophytes résistant à cette substance. Les dermatophytes ont été identifiés en culture après dix à quinze jours d'incubation à 32°C. L'identification des dermatophytes a été effectuée sur la base des caractères macroscopiques et microscopiques des cultures et confirmée sur la base de séquences l'ADN codant pour la sous-unité 28S des ribosomes.

4.4 Extraction de l'ADN

L'ADN total est ensuite extrait à partir des cultures de dermatophytes sur milieu de Sabouraud. Environ 1 cm² de mycélium a été prélevé de la culture puis introduit dans un tube Eppendorf. On a procédé ensuite à la purification de l'ADN en utilisant un kit commercial (DNeasy Plant Mini Kit, Qiagen AG, Hombrechtikon, Suisse) et en suivant le protocole fourni par le fabricant. Après purification sur colonne, l'ADN est élué par 200 µl d'eau distillée. Un microlitre de suspension d'ADN fut ensuite utilisé pour l'amplification par PCR.

4.5 PCR et séquençage de l'ADN

Une partie de l'ADN codant pour la sous-unité 28S des ribosomes a été amplifiée par PCR en utilisant des amorces universelles (LSU1 et LSU2 (5'-GGTTGGTTTCTTTTCCT-3' et 5'-AAGTAAAAGTCGTAACAAGG-3')) utilisables pour toutes les espèces de champignons. L'ADN fongique extrait (5 µL), 1 µM de primers LSU1 et LSU2 primers et enfin 25 µL de "DNA polymerase reaction mix" ont été mélangés avec de l'eau exempte de nucléase afin d'obtenir un réactant d'un volume total de 50 µL. Le mélange a été incubé pendant 1 min à 94°C, soumis à 30 cycles de 0.5 min à 94°C, 0.5 min à 55°C, 0.5 min à 72°C puis finalement incubé pendant 10 min à 72°C, dans un ABI 2720 thermocycle (Applied Biosystems, Inc., Carlsbad, CA, USA). Les produits de PCR ont été envoyés à Mycrosynth (Balgach, Suisse) pour séquençage avec les deux amorces préalablement utilisées.

5 Résultats

5.1 Case report 1

Nous avons rapporté le cas d'une teigne de la barbe contractée par un homme de 32 ans qui s'est présenté auprès du département de Dermatologie et Vénérologie du CHUV pour des lésions prurigineuses de la région mentonnière et de la base du nez évoluant depuis deux semaines.

Le status clinique a mis en évidence des plaques érythémateuses, des pustules folliculaires et des croûtes jaunâtres. L'examen mycologique a révélé de nombreux filaments septés et des arthrospores attestant la nature infectieuse mycologique de l'affection cutanée. Le champignon a été cultivé puis identifié, sur la base de critères microscopiques et macroscopiques, comme appartenant au complexe de *T. mentagrophytes*. Une étude moléculaire de l'ADN ribosomal a ensuite été réalisée comme décrit dans « Matériel et Méthodes ». Les séquences étaient 100% identiques aux séquences AF378740 et AF506034 déposées pour des isolats d'*A. vanbreuseghemii*.

Ce cas a suscité notre intérêt car il était parfaitement compatible avec le premier cas d'une sycosis dermatophytique non favique décrite par Gruby (13) sous le nom de « mentagrophyte » duquel est dérivé le nom d'espèce (épithète) « mentagrophytes ». L'identification de l'agent responsable de cette sycosis comme étant *A. vanbreuseghemii* a permis de répondre à la question « quel champignon doit réellement être appelé *Trichophyton mentagrophytes*? »

5.2 Case report 2

Nous avons rapporté le cas d'un cheval souffrant de lésions multifocales, alopeciques moyennement croûteuses, cheval qui a été pris en charge par l'ISME (Swiss Institute of Equine Medicine) à Berne et qui fut la source contagieuse d'une épidémie de dermatophytose inflammatoire chez 21 êtres humains (étudiants, personnel de l'ISME). Ces personnes ont présenté des lésions érythématosquameuses partiellement purulentes situées sur le corps et/ou le visage.

L'identification de l'agent infectieux du cheval, par examen direct et culture, comme décrite sous « Matériel et Méthodes » a permis d'identifier un dermatophyte appartenant au complexe de *T. mentagrophytes*. L'étude moléculaire de l'ADN ribosomal, réalisée comme précédemment décrite (« Matériel et Méthodes »), a démontré que les séquences étaient 100% identiques aux séquences AF378740 et AF506034 déposées pour des isolats d'*A. vanbreuseghemii*. Le même champignon a été isolé à partir des prélèvements réalisés sur des étudiants et des membres de l'ISME, ce qui a permis d'en confirmer l'origine comme provenant du cheval infecté.

L'intérêt de ce cas vient du fait qu'une infection chevaline à *A. vanbreuseghemii* est exceptionnelle de nos jours. Aucun article n'a pu être répertorié à la suite d'une revue de la littérature sur Pubmed réalisée le 21.09.14 avec les termes « horse » et « *Arthroderma vanbreuseghemii* ». L'inspection de la littérature de la fin du 19ème et du début du 20ème siècle montre que *T. mentagrophytes* était fréquemment transmis des chevaux aux humains. En décrivant *T. mentagrophytes*, Blanchard rapporta que 13 des 19 cas observés par Sabouraud étaient isolés chez des hommes en contact direct avec des chevaux (26). Ce cas a permis

d'appuyer qu'*A. vanbreuseghemii* devait être considéré comme étant le champignon qui devait être réellement appelé *T. mentagrophytes*.

6 Discussion

Ce travail de thèse, basé sur deux cas cliniques, a permis d'identifier quel champignon était *T. mentagrophytes* dans la littérature originelle et de clarifier ainsi un problème de nomenclature des dermatophytes. Le cas rapporté dans notre publication dans *Mycopathologia* est parfaitement compatible sur la base des signes cliniques et du mode de parasitisme avec la première description d'une teigne non favique par Gruby (13). Il est également compatible avec la description du *T. mentagrophytes* de Blanchard, désigné comme une espèce produisant de nombreuses microconidies pyriformes et rondes en culture (26).

Le nom d'espèce « *mentagrophytes* », est dérivé du nom français mentagre, créé en 1842 par Gruby (13) qui, le premier, décrivit une dermatophytose non favique de la barbe. Le mot « mentagrophyte » dérive étymologiquement du latin et du grec (« mentum » pour le menton, « ἀγρα » pour prise et « φυτόν » pour plante) et désigne ainsi la « prise par une plante du menton ». Dans une description succincte, Gruby rapporte un champignon causant une infection non favique de la barbe sous forme d'un parasitisme ectothrix de la tige pileuse. Onze ans plus tard, le champignon fut appelé *Microsporon mentagrophytes* par Robin (32) qui, le premier, utilisa le terme *mentagrophytes*, en tant que nom d'espèce. Le transfert de *Microsporon mentagrophytes* dans le genre *Trichophyton* (Malmsten, 1845) fut réalisé par Blanchard (26). Cet auteur décrivit un champignon possédant « une extrême vitalité » en culture, culture « recouverte d'une poussière blanche constituée de conidies ». La description de Gruby fut reprise par Sabouraud dans son traité « Les teignes » (14). Pour Sabouraud, le champignon décrit par Gruby appartenait au groupe des *Trichophyton* ectothrix parmi lesquels on retiendra les « *Trichophyton*

microides » et les « *Trichophyton megaspores* » qui se différencient, à l'examen mycologique direct, par la taille et l'arrangement des arthrospores parasites autour de la tige pileuse. Les « *Trichophyton microides* » englobent différentes espèces qui furent incluses sous le terme *T. mentagrophytes* par Emmons en 1934, tandis que les « *Trichophyton megaspores* » rassemblent des espèces variées actuellement considérées des *Trichophyton verrucosum*.

Les expériences d'interfertilité et le séquençage de l'ADN ribosomal ont permis de révéler, au sein de *T. mentagrophytes* selon Emmons, différentes espèces zoophiliques, capables de former un téléomorphe (*A. benhamiae*, *A. vanbreuseghemii* et *A. simii*) et d'autres espèces pour lesquelles seule la forme anamorphe est connue (*T. interdigitale* qui est anthropophile, *T. erinacei* et *T. quinckeanum* qui sont zoophiliques). L'identification du champignon, sur des bases macroscopiques, microscopiques et moléculaires, responsable du sycosis barbae de notre cas clinique a révélé *A. vanbreuseghemii*.

Selon les règles proposées dans la déclaration d'Amsterdam au sujet de la nomenclature fongique (un champignon = un nom) (33), « les auteurs devraient choisir le nom générique le plus ancien, et cela indépendamment de la typisation du nom d'espèce sous un type téléomorphe ou anamorphe, sauf si un nom générique plus récent est mieux connu ». Dans ce cas précis, cette règle suppose que l'appellation *T. mentagrophytes* étant la plus ancienne et la plus connue devrait être maintenue à la défaveur de l'appellation *A. vanbreuseghemii* qui, elle, devrait être abandonnée. Cependant, un problème est que la souche CBS 318.56, choisie comme néotype de *T. mentagrophytes* (20) a été désignée en ne tenant pas compte de la description originelle de l'espèce et elle se rapporte ainsi à un dermatophyte (*T. quinckeanum*) possédant des propriétés

mycologiques, cliniques et épidémiologique différentes (27). Autrement dit, ce néotype n'est pas du tout l'espèce décrite sous « mentagrophytes » par les premiers auteurs au 19^{ème} siècle et une grande confusion existe quant à l'utilisation de ce nom d'espèce. C'est pourquoi, nous proposons d'appeler *A. vanbreuseghemii* le dermatophyte appelé à l'origine *T. mentagrophytes*. Nous proposons d'abandonner le nom *T. mentagrophytes* dont le néotype ne correspond pas à la description originale de *T. mentagrophytes*. L'appellation *T. mentagrophytes* devrait, selon nous, être utilisée pour désigner un complexe d'espèces (*A. benhamiae*, *A. vanbreuseghemii*, *A. simii*, *T. interdigitale*, *T. erinacei* et *T. quinckeanum*), et non une espèce individuelle. Bien que l'appellation *T. mentagrophytes* soit couramment utilisée en pratique, elle devrait désigner la forme assexuée d'*A. vanbreuseghemii* qui est fréquemment isolée des humains atteints de dermatophytoses inflammatoires ainsi que des chiens et des chats (34).

Cette revue de la littérature, avec notamment les écrits de Blanchard en 1896 (26), a également permis d'illustrer la transformation des mœurs de notre civilisation et ainsi le changement épidémiologique des dermatophytoses avec ce champignon. En effet, les dermatophytoses à *A. vanbreuseghemii*, transmise par les chevaux est exceptionnelle de nos jours. Toutefois, l'inspection de la littérature de la fin du 19^{ème} et du début du 20^{ème} siècle montre que *T. mentagrophytes* était fréquemment transmis des chevaux aux humains (14, 26). Blanchard rapporta que 13 des 19 cas observés par Sabouraud étaient isolés chez des hommes en contact direct avec des chevaux (26). Quinze ans plus tard, Sabouraud rapporta une épizootie touchant 800 chevaux à Sedan, en France, suite à une infection par un dermatophyte appelé *Trichophyton granulosum*, dermatophyte très similaire à *A. vanbreuseghemii* (14). La rareté de ce cas à notre époque est ainsi à mettre en relation avec le changement des mœurs de notre civilisation.

7 Références

1. Weitzman I, Summerbell RC. The dermatophytes. *Clin Microb Rev* 1995;8:240-259.
2. Ajello L, Cheng SL. The perfect state of *Trichophyton mentagrophytes*. *Sabouraudia* 1967;5:230-234.
3. Takashio M. A new sexual state of the *Trichophyton mentagrophytes* complex, *Arthroderma vanbreuseghemii* sp. nov. *Ann Parasitol Hum Comp* 1973;48:713-732.
4. Symoens F, Jousson O, Planard C *et al.* Molecular analysis and mating behaviour of the *Trichophyton mentagrophytes* species complex. *Int J Med Microbiol* 2011;301:260-266.
5. Symoens F, Jousson O, Packeu A *et al.* The dermatophyte species *Arthroderma benhamiae*: intraspecies variability and mating behavior. *J Med Microbiol* 2013;62:377-385.
6. Schoenlein JL. Zur Pathogenie der Impetigines. *Arch Anat Physio Wiss Med* 1839 ; p. 82.
7. Remak R. Diagnostische und pathogenetische Untersuchungen in der Klinik des Herrn Geh. Rath's Dr. Schoenlein auf dessen Veranlassung angestellt und mit Benutzung anderweitiger Beobachtungen veröffentlicht. Berlin: A. Hirschwald, 1845.
8. Langeron M, Milochevitch S. Morphologie des dermatophytes sur milieux naturels et milieux à base de polysaccharides. Essai de classification (deuxième mémoire). *Ann Parasitol Hum Comp* 1930;8:465-508.
9. Gruby D. Mémoire sur une végétation qui constitue la vraie teigne. *C R Acad Sci* 1841;13:72-75.

10. Gruby D. Sur les mycodermes qui constituent la teigne faveuse. *C R Acad Sci* 1941;13:309-312.
11. Gruby D. Recherches sur la nature, le siège et le développement du porrigo decalvans ou phytoalpécie. *C R Acad Sci* 1843;17:301-302.
12. Gruby D. Recherches sur les cryptogames qui constituent la maladie contagieuse du cuir chevelu décrite sous le nom de teigne tondante (Mahon), *Herpes tonsurans* (Cazenave). *C R Acad Sci* 1844;18:583-585.
13. Gruby D. Sur une espèce de mentagre contagieuse résultant du développement d'un nouveau cryptogame dans la racine des poils de la barbe de l'homme. *C R Acad Sci* 1842;15:512-514.
14. Sabouraud R. Les teignes. Paris: Masson, 1910.
15. Emmons CW. Dermatophytes: natural groupings based on the form of the spores and accessory organs. *Arch Dermatol Syphilol* 1934;30:337-362.
16. Dawson CO, Gentles JC. Perfect state of *Keratinomyces ajelloi*. *Nature* (London) 1959;183:1345-1346.
17. Griffin DN. The re-discovery of *Gymnoascus gypseum*, the perfect state of *Microsporium gypseum*, and a note on *Trichophyton terrestre*. *Trans Br Mycol Soc* 1960;43:637-641.
18. Stockdale PM. *Nannizzia incurvata* gen. nov., sp. nov., a perfect state of *Microsporium gypseum* (Bodin) Guiart et Grigorakis. *Sabouraudia* 1961;1:41-48.
19. Stockdale PM. The *Microsporium gypseum* complex (*Nannizzia incurvata* Stockd., *N. gypsea* (Nann) comb. nov., *N. fulva* sp. nov.). *Sabouraudia* 1963;3:114-126.

20. Gräser Y, Kuijpers AF, Presber W, De Hoog GS. Molecular taxonomy of *Trichophyton mentagrophytes* and *T. tonsurans*. *Med Mycol* 1999;37:315-330.
21. Frealle E, Rodrigue M, Gantois N *et al.* Phylogenetic analysis of *Trichophyton mentagrophytes* human and animal isolates based on MnSOD and ITS sequence comparison. *Microbiology* 2007;153:3466-3477.
22. Ninet B, Jan I, Bontems O *et al.* Identification of dermatophyte species by 28S ribosomal DNA sequencing with a commercial kit. *J Clin Microbiol* 2003;41:826-830.
23. Symoens F, Jousson O, Planard C *et al.* Molecular analysis and mating behaviour of the *Trichophyton mentagrophytes* species complex. *Int J Med Microbiol* 2011;301:260-266.
24. Symoens F, Jousson O, Packeu A *et al.* The dermatophyte species *Arthroderma benhamiae*: intraspecies variability and mating behavior. *J Med Microbiol* 2013;62:377-385.
25. Emmons CW. Dermatophytes: natural groupings based on the form of the spores and accessory organs. *Arch Dermatol Syphilol* 1934;30:337-362.
26. Blanchard R. Parasites animaux et parasites végétaux à l'exclusion des Bactéries. In: *Traité de pathologie générale* (Bouchard C, Ed). Paris: Masson, 1896:811-926.
27. Beguin H, Pyck N, Hendrickx M *et al.* The taxonomic status of *Trichophyton quinckeanum* and *T. interdigitale* revisited: a multigene phylogenetic approach. *Med Mycol* 2012;50:871-882.
28. Chollet A, Cattin V, Fratti M *et al.* Which fungus originally was *Trichophyton mentagrophytes* ? Historical review and illustration by a clinical case. *Mycopathologia* 2015;180:1-5.

29. Chollet A, Wespi B, Roosje P *et al.* An outbreak of *Arthroderma vanbreuseghemii* dermatophytosis at a veterinary school associated with an infected horse. *Mycoses* 2015;58:233-238.
30. Monod M, Baudraz-Rosselet F, Ramelet AA, Frenk E. Direct mycological examination in dermatology: a comparison of different methods. *Dermatologica* 1989;179:183-186.
31. Verrier J, Pronina M, Peter C *et al.* Identification of infectious agents in onychomycoses by PCR-terminal restriction fragment length polymorphism. *J Clin Microbiol* 2012;50 : 553-561.
32. Robin C. *Microsporion mentagrophytes*. In: Histoire naturelle des végétaux parasites qui croissent sur l'homme et les animaux vivants. Paris: Baillière, 1853: 430-436.
33. Hawksworth DL, Crous PW, Redhead SA *et al.* The Amsterdam declaration on fungal nomenclature. *IMA Fungus* 2, 2011;105-112.
34. Drouot S, Mignon B, Fratti M *et al.* Pets as the main source of two zoonotic species of the *Trichophyton mentagrophytes* complex in Switzerland, *Arthroderma vanbreuseghemii* and *Arthroderma benhamiae*. *Vet Dermatol* 2009;20:13-18.

Which Fungus Originally was *Trichophyton mentagrophytes*? Historical Review and Illustration by a Clinical Case

Annemay Chollet · Vincent Cattin ·
Marina Fratti · Bernard Mignon · Michel Monod

Received: 16 January 2015 / Accepted: 14 April 2015 / Published online: 26 April 2015
© European Union 2015

Abstract Several dermatophytes producing numerous pyriform or round microconidia were called *Trichophyton mentagrophytes*. Among these dermatophytes are the teleomorph species *Arthroderma benhamiae*, *Arthroderma vanbreuseghemii* and *Arthroderma simii*, and other species such as *Trichophyton interdigitale*, *Trichophyton erinacei* and *Trichophyton quinckeanum* for which only the anamorph is known. Confusion exists about which fungus should be really called *T. mentagrophytes* and about the rational use of this name in practice. We report a case of beard ringworm (tinea barbae) with *A. vanbreuseghemii*. According to both clinical signs and the type of hair parasitism, this case was exactly compatible to the first description of a non-favic dermatophytosis by Gruby under the name of “mentagrophyte” from which was

derived the dermatophyte epithet *mentagrophytes*. In addition, the phenotypic characters of the isolated fungus in cultures perfectly matched with those of the first description of a dermatophyte under *T. mentagrophytes* by Blanchard (Parasites animaux et parasites végétaux à l'exclusion des Bactéries, Masson, Paris, 1896). In conclusion, *T. mentagrophytes* corresponds to the fungus later named *A. vanbreuseghemii*. However, because the neotype of *T. mentagrophytes* was not adequately designated in regard to the ancient literature, we would privilege the use of *A. vanbreuseghemii* and abandon the name of *T. mentagrophytes*.

Keywords Dermatophytes · Tinea barbae · *Trichophyton mentagrophytes* · *Arthroderma vanbreuseghemii* · History

A. Chollet · M. Fratti · M. Monod (✉)
Laboratoire de Mycologie, BT422, Service de
Dermatologie, Centre Hospitalier Universitaire Vaudois,
1011 Lausanne, Switzerland
e-mail: Michel.Monod@chuv.ch

V. Cattin
Dermatology Private Practice, 2000 Neuchâtel,
Switzerland

B. Mignon
Veterinary Mycology, Department of Infectious and
Parasitic Diseases, Fundamental and Applied Research for
Animals and Health (FARAH), Faculty of Veterinary
Medicine, University of Liège, B-43 Sart-Tilman,
4000 Liège, Belgium

Introduction

Several dermatophytes producing numerous pyriform or round microconidia, but differing in ecological preference, were regrouped under the name of *Trichophyton mentagrophytes* by Emmons [1]. Among these dermatophytes, mating experiments and ribosomal DNA sequencing revealed different teleomorph zoophilic species, among which are *Arthroderma benhamiae*, *Arthroderma vanbreuseghemii* and *Arthroderma simii*, and other species for which only the anamorph is known, such as *Trichophyton interdigitale* (anthropophilic), *Trichophyton erinacei* and *Trichophyton*

quinckeanum (zoophilic) [2–5]. *T. mentagrophytes* is still currently used in practice to name dermatophytes both in laboratories and by practitioners.

We report a case of beard ringworm (tinea barbae) with a dermatophyte in the *T. mentagrophytes* complex subsequently identified by sequence analysis as *Arthroderma vanbreuseghemii* in a 32-year-old man who was recently presented at the Dermatology Department of the Centre Hospitalier Universitaire Vaudois (CHUV, Lausanne, University Hospital). This case was found of interest as it is compatible to the first description of a non-favic dermatophytosis by Gruby under the name of “mentagrophyte” from which was derived the dermatophyte epithet (species name) “mentagrophytes” for dermatophytes producing numerous pyriform or round microconidia.

Case Report

The patient presented with a 2-week history of pruritic lesions involving the mental (chin) region with extension on the basis of the nose (Fig. 1). This infection was typically a “sycosis” (papulopustular inflammation of the hair follicle). Physical examination revealed erythematous plaques with follicular pustules and yellow crusts. No lymphadenopathy was present. Direct mycological examination of purulent material and scales showed high numbers of septate filaments and arthrospores.

Culture assay for 7 days at 32 °C on Sabouraud’s agar medium produced a growing fungus with a white to beige powdery surface attesting to the production of

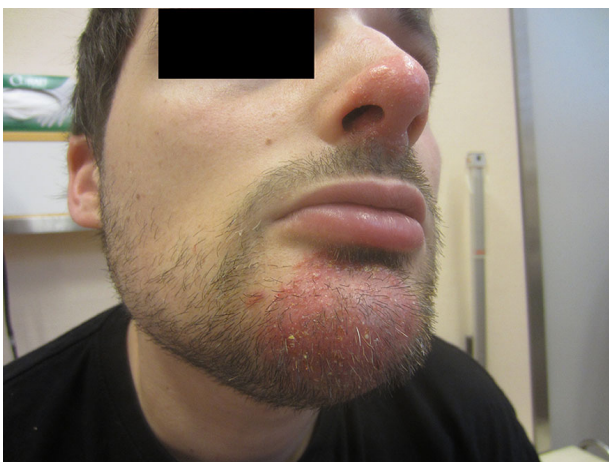

Fig. 1 Tinea barbae with *A. vanbreuseghemii*

numerous pyriform microconidia (Fig. 2). Following its macroscopic and microscopic characters, the fungus was identified as a species belonging to the *T. mentagrophytes* species complex. Fungal genomic DNA was isolated, and part of the 28S ribosomal DNA, as well as the internal transcribed spacer (ITS) region of the ribosomal DNA, was subsequently amplified by polymerase chain reaction (PCR) as previously described [4]. The sequences of the PCR products were found to be 100 % identical to the sequences AF378740 and AF506034, respectively. The patient was treated with a topical and oral terbinafine (250 mg/d) therapy during 2 months and totally cured.

Discussion

Beard ringworm (tinea barbae) is typically a dermatophytosis of men, particularly farm workers. It is mostly caused by *Trichophyton verrucosum* from the direct or indirect spread of infection from cattle. Cases of tinea barbae caused by *T. mentagrophytes* were previously reported in the literature, but the fungus was only identified by phenotypic examination of cultures [6, 7]. In the present case, PCR and DNA sequencing allowed the identification of the infecting fungus as being *A. vanbreuseghemii* in addition to culture morphological features. The nucleotide sequence of a part of the 28S ribosomal DNA, as well as the ITS region of the ribosomal DNA, was identical to those of the *A. vanbreuseghemii* strains frequently isolated from hunting cats and dogs [4, 8]. *A. vanbreuseghemii* is a zoophilic dermatophyte species

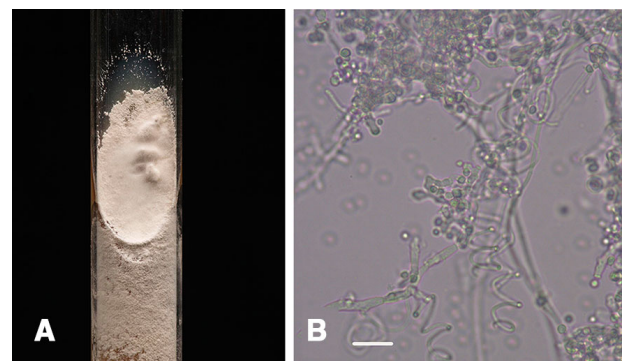


Fig. 2 a Culture of the isolated fungus (*A. vanbreuseghemii*). b Microscopic characters of the fungus producing numerous microconidia and spiral hyphae (Bar 10 µm)

that has been clearly delineated of the closely related anthropophilic species *T. interdigitale* which causes non-inflammatory tinea pedis (foot mycosis) and tinea unguium (onychomycosis). Indeed, confrontations (mating experiments) between *T. interdigitale* isolates and *A. vanbreuseghemii* isolates of the opposite mating type do not allow the production of fertile cleistothecia [4]. Of important note, *T. interdigitale* was extended by German authors to contain zoophilic strains similar to the fungus of the present case report in addition to anthropophilic strains [9, 10]. In this way, the “*T. interdigitale* zoophilic strains” correspond to *A. vanbreuseghemii*.

This case report was found of interest and raised our attention because it enlightens on “Which fungus originally was *T. mentagrophytes*?” The dermatophyte species name *mentagrophytes* is derived from the French name “mentagre,” created in 1842 by Gruby [11] when he first described a non-favic dermatophytose in a beard. “Mentagrophyte” literally means “plant of the chin,” with a Latin and Greek etymology (“mentum” for chin, $\alpha\gamma\rho\alpha$ for catching and $\phi\upsilon\tau\omicron\nu$ for plant). In his very succinct description, Gruby reported a fungus causing a non-favic infection where the fungal elements formed a continuous sheath around the hair (ectothrix parasitism). The fungus was termed *Microsporon mentagrophytes* 11 years later by Robin [12], who first used the term of *mentagrophytes* as a species name. Like Gruby, Robin only gave a clinical description of the fungal infection with no additional details about the morphology of the fungus. The transfer of *Microsporon mentagrophytes* in the genus *Trichophyton* (Malmsten, 1845) was made by Blanchard [13]. This author described a fungus with an “extreme vitality” in culture. The culture was white and was “recovered by a white dust made by conidia.” The succinctness of the description made by Gruby was raised by Sabouraud [14] in his treatise, “Les teignes.” For Sabouraud, the fungus described by Gruby was an ectothrix *Trichophyton* to which belong the “*Trichophyton microides*” and the “*Trichophyton megaspores*” which were differentiated by the size and the arrangement of parasitic arthrospores around the hair observed by direct mycological examination of clinical samples. The “*Trichophyton microides*” encompassed various species included in *T. mentagrophytes* by Emmons in 1934, while the “*Trichophy-*

ton megaspores” contained various species now considered as a synonym of *T. verrucosum*.

The case described in the present communication is perfectly compatible to the first description of a non-favic dermatophytosis by Gruby [11] according to both clinical signs and the type of hair parasitism. It is also compatible with the description of *T. mentagrophytes* by Blanchard, who described a species producing numerous pyriform or round microconidia in culture [13]. Identification of the dermatophyte species responsible for this sycosis as *A. vanbreuseghemii* gives support to a response to the question about which fungus should be really called *T. mentagrophytes*. A confusion came from the recent choice of the dermatophyte strain CBS 318.56 isolated from a human suppurative infection to designate a neotype of *T. mentagrophytes* [15]. The ITS and 28S sequences of this neotype strain were found to be identical to those of *T. quinckeanum*, which is an agent of smouse and human favus [5, 16] while, based on Gruby’s description, *T. mentagrophytes sensu stricto* should have been reserved for a dermatophyte causing a sycosis. One case of tinea barbae was recently described with *A. benhamiae* [17]. However, in most cases, the reservoir of this nowadays emerging species is guinea pigs [8], and it must be considered that people in the nineteenth century had no guinea pigs as pets.

Why do we call the fungus of the present case report *A. vanbreuseghemii*? The genus name *Arthroderma* is used for the dermatophytes species when a sexual form (teleomorph) has been obtained. In the *T. mentagrophytes* complex, this change of nomenclature concerns three zoophilic species: *A. benhamiae*, *A. vanbreuseghemii* and *A. simii* (Table 1). Mating experiments revealed that *A. benhamiae* and *A. vanbreuseghemii* harbor several phenotypes and genotypes. For species whose teleomorph is still unknown, the genus name “*Trichophyton*” is employed (Table 1). According to the rules proposed by the Amsterdam declaration on Fungal Nomenclature (one fungus = one name) [18], the name *T. mentagrophytes* should simply disappear on behalf of *A. vanbreuseghemii*. However, according to the same declaration, “authors should choose the oldest generic name, irrespective of whether it is typified by a species name with a teleomorphic or an anamorphic type,

Table 1 Dermatophyte species producing numerous microconidia in cultures and previously named *Trichophyton mentagrophytes*

Teleomorph ^a	Anamorph ^{ob}	Main animal reservoir	ITS sequences ^c	References
<i>A. vanbreuseghemii</i>	Previously called <i>T. mentagrophytes</i> ^e	Cats, dogs, rodents (mice, chinchillas)	AF506034 ^c GU646873 GU646874 GU646879 GU929694 AF170452	[4, 24]
Unknown	<i>T. interdigitale</i>	-(Anthropophilic)	AF506033 AF506036 EU181446	[20]
<i>A. benhamiae</i>	Not attributed ^d	Guinea pigs but also a wider range of hosts (dogs, rabbits, degus)	AB088677 AB048192 AY315661	[19, 26–28]
Unknown	<i>T. erinacei</i>	Hedgehogs	Z97996	[25, 26]
<i>A. simii</i>	Previously called <i>T. simii</i>	Monkeys, poultry, dogs	JQ407209 JQ407210	[5, 29]
Unknown	<i>T. quinckeanum</i>	Mice (favus)	A4185126 Z97995	[5, 16]

The names in bold should be privileged for these species

^a Sexual form of the fungus

^b Asexual or conidial form of the fungus

^c AF606034 in the present case report

^d Anamorph name other than *T. mentagrophytes* not formally given for *A. benhamiae*

^e The use of *A. vanbreuseghemii* is privileged, and the name of *T. mentagrophytes* is abandoned

except where the younger generic name is far better known.” In the present case, it might be argued that *T. mentagrophytes* is both older and better known, in which case *A. vanbreuseghemii* should be abandoned. A problem is that the neotype of *T. mentagrophytes* was not adequately designated in regard to the ancient literature and refers to a dermatophyte species that is different from a mycological, clinical and epidemiological perspective. In addition, an anamorph name other than *T. mentagrophytes* does not exist for *A. benhamiae*, and consequently, *T. mentagrophytes* and *A. benhamiae* would be the names retained for two closely related but distinct dermatophytes species for which the teleomorph is known [2–4, 19]. We would therefore privilege the use of *A. vanbreuseghemii* and abandon the name of *T. mentagrophytes* as *A. vanbreuseghemii* is at present used by many authors in several countries [20–22]. Moreover, if both anamorph and teleomorph names have been widely used, the teleomorph name is to be maintained unless a formal

application in favor of the anamorph name has been made [23].

References

- Emmons CW. Dermatophytes: natural groupings based on the form of the spores and accessory organs. Arch Dermatol Syphilol. 1934;30:337–62.
- Ajello L, Cheng SL. The perfect state of *Trichophyton mentagrophytes*. Sabouraudia. 1967;5:230–4.
- Takashio M. Une nouvelle forme sexuée du complexe *Trichophyton mentagrophytes*, *Arthroderma vanbreuseghemii* sp. nov. Ann Parasitol Hum Comp. 1973;48:713–32.
- Symoens F, Jousson O, Planard C, et al. Molecular analysis and mating behaviour of the *Trichophyton mentagrophytes* species complex. Int J Med Microbiol. 2011;301:260–6.
- Beguín H, Pyck N, Hendrickx M, et al. The taxonomic status of *Trichophyton quinckeanum* and *T. interdigitale* revisited: a multigene phylogenetic approach. Med Mycol. 2012;50:871–82.
- Kick G, Korting HC. Tinea barbae due to *Trichophyton mentagrophytes* related to persistent child infection. Mycoses. 1998;41:439–41.

7. Bonifaz A, Ramírez-Tamayo T, Saúl A. *Tinea barbae* (tinea sycosis): experience with nine cases. *J Dermatol.* 2003;30:898–903.
8. Drouot S, Mignon B, Fratti M, et al. Pets as the main source of two zoonotic species of the *Trichophyton mentagrophytes* complex in Switzerland, *Arthroderma vanbreuseghemii* and *Arthroderma benhamiae*. *Vet Dermatol.* 2008;20:13–8.
9. Nenoff P, Herrmann J, Gräser Y. *Trichophyton mentagrophytes* sive *interdigitale*? A dermatophyte in the course of time. *J Dtsch Dermatol Ges.* 2007;5:198–202.
10. Nenoff P, Handrick W, Krüger C, et al. Dermatomykosen durch Haus- und Nutztiere: Vernachlässigte Infektionen? *Hautarzt.* 2012;63:848–58.
11. Gruby D. Sur une espèce de mentagre contagieuse résultant du développement d'un nouveau cryptogame dans la racine des poils de la barbe de l'homme. *C R Acad Sci.* 1842;15:512–4.
12. Robin C, editor. *Microsporion mentagrophytes*. In: *Histoire naturelle des végétaux parasites qui croissent sur l'homme et les animaux vivants*. Paris: Baillière; 1853. p. 430–6.
13. Blanchard R. Parasites animaux et parasites végétaux à l'exclusion des Bactéries. In: Bouchard C, editor. *Traité de pathologie générale*. Paris: Masson; 1896. p. 811–926.
14. Sabouraud R. *Les teignes*. Paris: Masson; 1910.
15. Gräser Y, Kuijpers AF, Presber W, De Hoog GS. Molecular taxonomy of *Trichophyton mentagrophytes* and *T. tonsurans*. *Med Mycol.* 1999;37:315–30.
16. Blank F. Favus of mice. *Can J Microbiol.* 1957;3:885–96.
17. Braun SA, Jahn K, Westermann A, et al. *Tinea barbae profunda* durch *Arthroderma benhamiae*. Eine diagnostische Herausforderung. *Hautarzt.* 2013;64:720–2.
18. Hawksworth DL, Crous PW, Redhead SA, et al. The Amsterdam declaration on fungal nomenclature. *IMA Fungus.* 2011;2:105–12.
19. Symoens F, Jousson O, Packeu A, et al. The dermatophyte species *Arthroderma benhamiae*: intraspecies variability and mating behavior. *J Med Microbiol.* 2013;62:377–85.
20. Kano R, Nakamura Y, Watari T, et al. Molecular analysis of chitin synthase 1 (CHS1) gene sequences of *Trichophyton mentagrophytes* complex and *T. rubrum*. *Curr Microbiol.* 1998;37:236–9.
21. Kano R, Hasegawa A. Historic topics on classification of *Trichophyton mentagrophytes* complex. *Med Mycol J.* 2014;55:73–7.
22. Zhang H, Ran Y, Liu Y, et al. *Arthroderma vanbreuseghemii* infection in three family members with kerion and tinea corporis. *Med Mycol.* 2009;47:539–44.
23. de Hoog GS, Chaturvedi V, Denning DW, et al. Name changes in medically important fungi and their implications for clinical practice. *J Clin Microbiol.* 2015;53:1056–62.
24. Ninet B, Jan I, Bontems O, Léchenne B, et al. Identification of dermatophyte species by 28S ribosomal DNA sequencing with a commercial kit. *J Clin Microbiol.* 2003;41:826–30.
25. Gräser Y, El Fari M, Vilgalys R, et al. Phylogeny and taxonomy of the family *Arthrodermataceae* (dermatophytes) using sequence analysis of the ribosomal ITS region. *Med Mycol.* 1999;37:105–14.
26. Fumeaux J, Mock M, Ninet B, et al. First report of *Arthroderma benhamiae* in Switzerland. *Dermatology.* 2004;208:244–50.
27. Sieklucki U, Oh SH, Hoyer LL. Frequent isolation of *Arthroderma benhamiae* from dogs with dermatophytosis. *Vet Dermatol.* 2014;25:39–e14.
28. Hiruma J, Kano R, Harada K, et al. Occurrence of *Arthroderma benhamiae* genotype in Japan. *Mycopathologia.* 2015;179:219–23.
29. Beguin H, Goens K, Hendrickx M, et al. Is *Trichophyton simii* endemic of the Indian subcontinent? *Med Mycol.* 2013;51:444–8.



An outbreak of *Arthroderma vanbreuseghemii* dermatophytosis at a veterinary school associated with an infected horse

Annemay Chollet,¹ Bettina Wespi,² Petra Roosje,^{3,4} Lucia Unger,² Monica Venner,² Christine Goepfert⁵ and Michel Monod¹

¹Department of Dermatology, Centre Hospitalier Universitaire Vaudois, Lausanne, Switzerland, ²Vetsuisse Faculty, Department of Clinical Veterinary Medicine, Swiss Institute of Equine Medicine (ISME), University of Bern, Bern, Switzerland, ³Vetsuisse Faculty, Division of Clinical Dermatology, Department of Clinical Veterinary Medicine, University of Bern, Bern, Switzerland, ⁴DermFocus, University of Bern, Bern, Switzerland and ⁵Vetsuisse Faculty, Institute for Animal Pathology, University of Bern, Bern, Switzerland

Summary

We report a case of an outbreak of inflammatory dermatophytoses caused by *Arthroderma vanbreuseghemii* (formally *Trichophyton mentagrophytes* pro parte) that involved an infected horse, the owner and at least 20 students, staff and stablemen at a veterinary school in Bern (Switzerland) that presented highly inflammatory dermatitis of the body and the face. Transmission from human to human was also recorded as one patient was the partner of an infected person. Both the phenotypic characteristics and ITS sequence of the dermatophytes isolated from the horse and patients were identical, consistent with the conclusion that the fungus originated from the horse. Three infected persons had not been in direct contact with the horse. Although direct transmission from human to human cannot be ruled out, fomites were most likely the source of infection for these three patients. Inspection of the literature at the end of the nineteenth and beginning of the twentieth century revealed that this dermatophyte was frequently transmitted from horses to humans in contact with horses (stablemen, coachmen, carters and artillery soldiers). The rarity of the present case report at the present time is likely related to the transformation of civilisation from the nineteenth century to nowadays in Europe with the change of horse husbandry. In addition, the inadequate immune response of the horse and the high number of people in contact with it at the equine clinic may explain the exceptional aspect of this case report.

Key words: Horse, *Arthroderma vanbreuseghemii*, *Trichophyton mentagrophytes*, dermatophytosis, outbreak, epidemiology.

Introduction

Zoophilic dermatophytoses are among the most common zoonotic diseases and are most often transmitted

by direct animal-to-human contact via the fungal elements present on desquamate skin and hair. Today, the majority of zoonotic inflammatory dermatophytoses are contracted from cattle and pet animals, particularly cats, dogs, guinea pigs and rabbits.^{1–3} In contrast, dermatophytoses transmitted by horses are uncommon. Most equine dermatophyte infections are indeed caused by *Trichophyton equinum* but this species is rarely isolated from humans where it may cause moderately inflamed lesions.^{4,5} Inflammatory dermatomycosis transmitted by a horse can be due to *T. verrucosum*, of which the reservoir is cattle but which occasionally infects horses.⁶ We report a case of a horse infected by

Correspondence: Michel Monod, Service de Dermatologie, Laboratoire de Mycologie, BT422, Centre Hospitalier Universitaire Vaudois, CH-1011 Lausanne, Switzerland.

Tel.: +41 21 314 0376. Fax: +41 21 314 0378.

E-mail: Michel.Monod@chuv.ch

Submitted for publication 22 October 2014

Revised 8 January 2015

Accepted for publication 12 January 2015

Arthroderma vanbreuseghemii (formerly *Trichophyton mentagrophytes* pro parte). This animal was the source of an outbreak of inflammatory dermatophytoses that involved the owner and at least 20 students, staff and stablemen at a veterinary school in Bern (Switzerland). Fungal cultures, when available, underwent molecular characterisation to confirm the relatedness between the human and horse isolates.

Case report

Horse

A 2-year-old Arabian stallion was presented during winter at the equine clinic of the Swiss Institute of Equine Medicine (ISME, Vetsuisse Faculty University of Bern), for systemic problems including intermittent fever, chronic nasal and ocular discharge, coughing, unilateral swelling of the maxillary sinus region, enlarged mandibular lymph nodes, recurrent bouts of mild colic and swollen legs. It was presented in the company of another out of the seven horses from the same stable. The stallion was born in Switzerland, and had not travelled abroad like the other horses. A clinical examination revealed multifocal alopecic lesions with mild crusting in both presented horses. Upon further questioning of the owner, it was found that the other five in-contact horses had one or several alopecic lesions as well.

Direct microscopy of hairs revealed dermatophyte-infected hairs and biting lice (*Wernerkiella equi*) in both presented horses. After extensive further diagnostic tests, the stallion was diagnosed with bronchitis, a dental eruption cyst and obstruction of the nasolacrimal duct, pediculosis and dermatophytosis. Therapy consisted of oral antibiotic treatment for the bronchitis and obstructed nasolacrimal duct. A single application of a neem tree seed extract solution (Mite Stop[®], Fel-ema GmbH, Stäfa) and regular povidone iodine soap washes (Betadine[®], Mundipharma Medical Company, Basel, Switzerland) were performed by the owner for treatment of the pediculosis and dermatophytosis respectively. The other six horses in the stable received the same antiparasitic treatment and topical povidone iodine soap washes of alopecic lesions. The owner was informed of the zoonotic potential of dermatophytosis.

Eight weeks later, the stallion was presented again for a recurrence of fever, a poor body condition, multifocal hypotrichosis (Fig. 1) and a generalised crusting dermatitis. Whereas in this horse the skin problems had deteriorated, they had healed in the other six horses, which were clinically normal according to

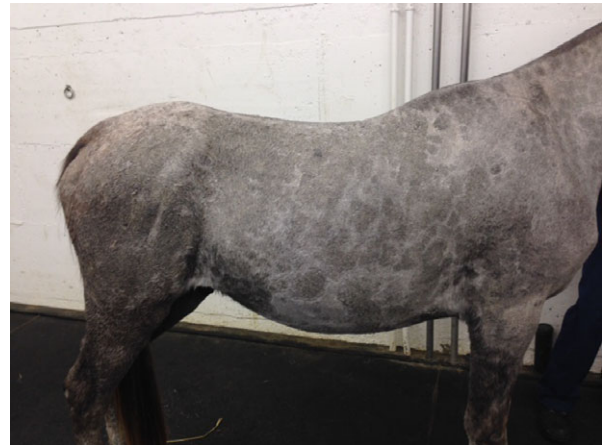

Figure 1 Picture of the horse at second presentation and after clipping showing the generalised aspect of the infection.

the owner. A diagnosis of dermatophytosis and a secondary pyoderma was made based on direct microscopy, cytology of impression smears and histopathology of skin lesions (Fig. 2).

Hairs were submitted for fungal culture in Sabouraud's agar medium and direct fluorescence microscopy (Fig. 3). After 7 days at 32 °C, the growing fungus showed a white to beige powdery surface attesting for the production of numerous round microconidia (Fig. 4), and was identified as a species belonging to the *Trichophyton mentagrophytes* complex. Fungal genomic DNA was isolated using the DNeasy Plant Mini kit (Qiagen AG, Hombrechtikon, Switzerland) according to the manufacturer's protocol, and part of the 28S ribosomal DNA as well as the internal transcribed spacer (ITS) region of the ribosomal DNA were subsequently amplified by polymerase chain reaction (PCR). A standard PCR protocol with the universal primers LSU1 (5'-GATAGCGM ACAAGTAGAGTG-3') and LSU2 (5'-GTCCGTGTTTCAA-GACGGG-3') to amplify 28S ribosomal DNA, and LR1 (5'-GGTTGGTTTCTTTTCCT) and SR6R (5'-AAGTAAA AGTCGTAACAAGG) to amplify ITS DNA, was used as described previously.⁷⁻⁹ The sequences of the PCR products were found to be 100% identical to the sequences AF378740 and AF506034, respectively, which were 100% identical to those of many isolates of *Arthroderma vanbreuseghemii* isolated from humans with inflammatory dermatophytoses as well as hunting cats and dogs.²

Because of the systemic problems, the horse was hospitalised and kept in an isolation box and all personnel were instructed to wear gloves and protective clothing. All materials and equipments used for keeping the box clean were kept separately and were later destroyed or sprayed with a surface disinfectant

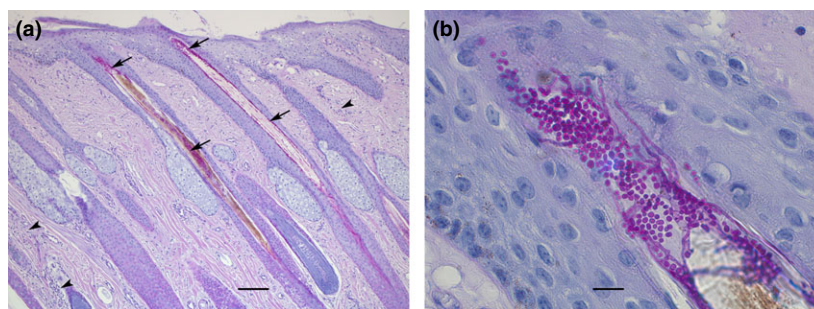


Figure 2 Histologic sections showing dermatophytes within hair follicles of the skin. (a) Mild epidermal hyperplasia with mild superficial and deep perivascular to interstitial leucocytic infiltrates (arrowhead) and numerous fungal elements within hair shafts and infundibular keratin (arrow) (PAS staining, Bar = 100 μ m). (b) Higher magnification of hair follicle presenting with abundant fungal spores and hyphae (PAS staining, Bar = 10 μ m).

cleaner with fungicidal properties (Kohrsolin[®]FF, Hartmann AG, Heidenheim, Germany). At admission, the horse was clipped to remove infected hairs and scales and enilconazole solution was applied properly (Imaverol[®], Provet AG, Lyssach, Switzerland) every 5 days. After the horse was clipped, the clippers and the direct environment were thoroughly cleaned and sprayed with the same surface disinfectant cleaner.

Based on the clinical signs and diagnostic test results, a presumed diagnosis of an underlying immune dysfunction was made. The horse was treated for the systemic problems with non-steroidal anti-inflammatory drugs and oral antibiotics for the severe secondary bacterial skin infection. After 6 days, the horse was sent home to continue the antibacterial and antifungal treatment with information on hygiene measurements for horses with dermatophytosis. Two

months later, the owner reported that the skin problems had completely resolved. The owner was contacted again later and it was communicated that the horse was euthanised by the private veterinarian 5 months after initial presentation because it was found recumbent in the stable and was unable to stand up. Unfortunately, the horse was not submitted for necropsy.

Patients

Twenty-one patients consisting of the owner, students, staff and stablemen were registered as suffering from inflammatory tinea corporis and tinea faciei (Fig. 5). Three people had not been in contact with the horse. One of them had used the common sleeping facility at the clinic. One was a partner of a stableman and one affected student had neither been in contact with the horse nor in close contact with other affected students.

Lesions were often pruritic, single or multiple, annular, sharply margined and erythematous-squamous, and became vesiculous and sometimes purulent. Dermatophytosis had been confirmed by direct fluorescent mycological examination, which showed a high number of septate filaments and spores (data not shown).

Arthroderma vanbreuseghemii was also isolated five times from 11 collected dermatological samples that all were positive by direct mycological examination. Both phenotypic characteristics and ITS sequence were identical to those of the fungus isolated from the horse samples, consistent with the conclusion that the fungus originated from the horse. Depending on the localisation and extent of the lesions, and the physicians or dermatologists involved, topical treatment with various antifungal substances (e.g. clotrimazole, terbinafine and econazole) was successful. At least two patients

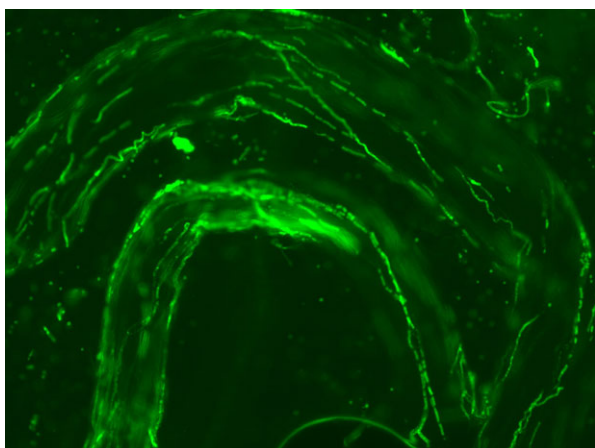


Figure 3 Dermatophyte-infected hairs of the horse. Direct microscopy was performed in the laboratory using Fluorescent Brightener 28, Sigma F3543 as a fluorochrome as described previously.²⁶

received additional oral antifungal therapy consisting of terbinafine and itraconazole, respectively, and fully recovered within 1 month.

Discussion

We report an outbreak of *Arthroderma vanbreuseghemii* in young adults most of whom had been in contact

with an infected horse. Zoophilic dermatophytes apparently lose pathogenicity during serial passage in humans, and thus infections are generally acquired directly from the animal.¹⁰ However, in the present case, one patient was the partner of an infected person and had not even been on the premises of the veterinary school. Although we cannot rule out direct transmission from human to human, we think that

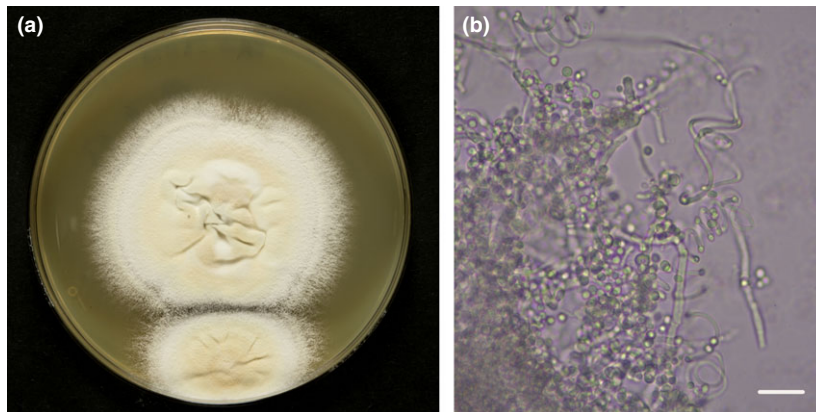


Figure 4 (a) White powdery aspect of the culture of *Arthroderma vanbreuseghemii* isolated from the horse after 2-week incubation in Sabouraud's agar medium. (b) Microscopic observation of the fungus revealing numerous microspores and spiral hyphae (Bar = 10 μ m).

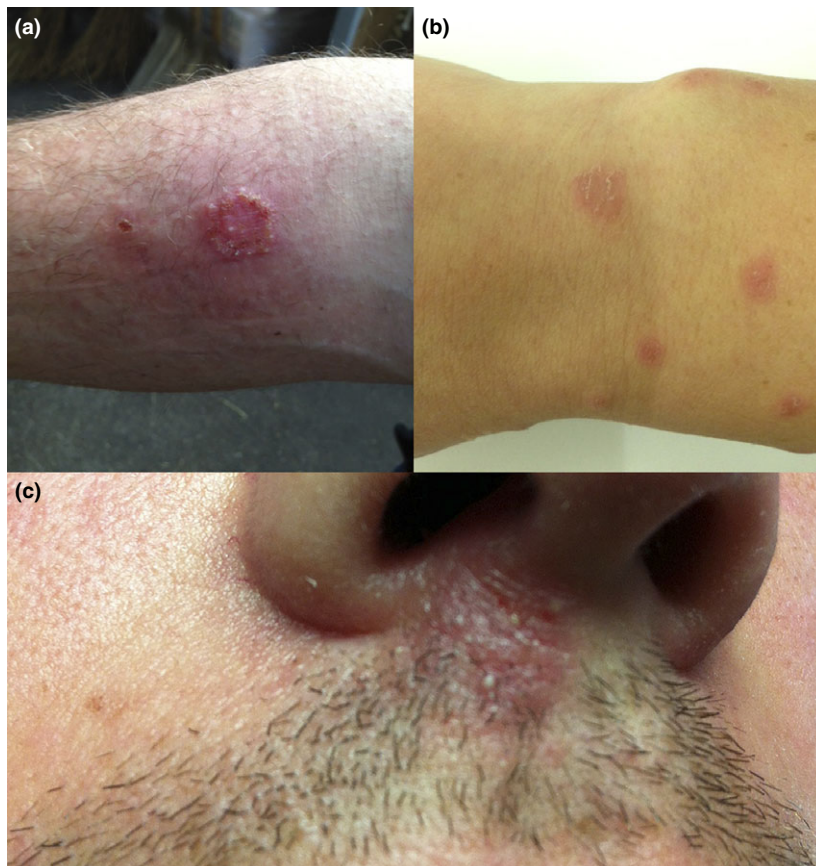

Figure 5 Inflammatory tinea corporis (a and b) and tinea faciae (c) in students in contact with the horse.

fomites such as clothing or bed linen were most likely the source of infection for all three infected persons that had not been in direct contact with the horse. All people in contact with the horse had to wear a disposable coverall and gloves while the horse was stabled. As it was winter, most people wore warm clothing and possible scarfs underneath these suits which may have functioned as fomites. In spite of strict hygiene measures, it was primarily students who became infected, which may be explained by the fact that students were inexperienced in handling infected animals and in using protective clothing and gloves in a correct way. Moreover, the very severe dermatophytosis in the horse resulted in a very high amount of infectious material and the highly contagious character of *A. vanbreuseghemii* may have contributed to the high number of infected people.²

It has been described that ectoparasites such as lice, fleas or *Cheyletiella* mites may transmit dermatophytes.¹¹ We cannot exclude that *Werneckiella equi* may have been involved in dermatophyte transmission between the other in-contact horses although the localisation of some of the dermatophytic lesions did not match the typical distribution pattern of biting lice. Noteworthy, the disease did not spread to other hospitalised horses or other animals. Whereas the other horses from the same stable fully recovered with only topical treatment, this horse of the present case report suffered from other infections, suggesting an inadequate immune response, which also contributed to its severe dermatophytosis.

Arthroderma vanbreuseghemii was previously called *T. mentagrophytes*, like many species that produce numerous pyriform or round microconidia and for which identifications are often difficult to ascertain. Mating experiments and ribosomal DNA sequencing showed that this complex contains different teleomorph species, including *A. benhamiae* and *A. vanbreuseghemii*, and other species for which only the anamorph is known.^{8,12,13} *Arthroderma benhamiae* was first described by Ajello and Cheng (1967) after mating strains isolated from rodents,¹² and *A. vanbreuseghemii* was described 6 years later by Takashio after mating strains that were isolated from humans, mice and chinchillas.¹³ The name *T. mentagrophytes* is still routinely used in clinical laboratories and in many publications for these two species. However, according to the rules proposed by the Amsterdam declaration on Fungal Nomenclature (One Fungus = One Name),¹⁴ the sexual names *A. benhamiae* and *A. vanbreuseghemii* should be used for these two distinct species.

At present, *A. vanbreuseghemii* is frequently isolated from humans, in particular children and young adults. Most often described or recorded under *Trichophyton mentagrophytes*, this species has a worldwide geographical distribution.^{15,16} *Arthroderma vanbreuseghemii* causes highly inflammatory tinea corporis, tinea faciae and tinea capitis in humans similar to *A. benhamiae* and *Trichophyton verrucosum*, of which the main reservoir is the guinea pig and cattle respectively.^{3,17} Infections with *A. vanbreuseghemii* are generally contracted from cats and infected dogs where this fungus is often the cause of moderate to severe dermatophytoses.^{2,18} Cats with dermatophytosis caused by *A. vanbreuseghemii* are outdoor animals and it is likely that the feline infections with *A. vanbreuseghemii* occur from soil and/or rodent preys. It is important to note that the phenotypic, macroscopic and microscopic characters as well as the 28S and ITS sequences of the fungus isolated from the horse and patients of this outbreak were identical to the *A. vanbreuseghemii* strains usually isolated from cats and dogs and from patients in contact with these animals.²

To our knowledge, *A. vanbreuseghemii* infecting a horse is rare. We performed a Pubmed search on September 21st 2014 from which 25 papers came out using the terms 'Horse' and '*Trichophyton mentagrophytes*'. No papers came out using the terms 'Horse' and '*Arthroderma vanbreuseghemii*'. *Trichophyton mentagrophytes* was described and identified by DNA sequencing as the aetiological agent of horse ringworm in Korea¹⁹ was reported in two epidemiological surveys in Norway,^{20,21} and was identified as the cause of kerions in horses.¹⁵ In addition, *T. mentagrophytes* was isolated from hooves.^{22,23} However, inspection of the literature at the end of the nineteenth and beginning of the twentieth century revealed that *T. mentagrophytes* was frequently transmitted from horses to humans. When Blanchard, in 1896, transferred *Microsporon mentagrophytes* to the genus *Trichophyton*, the fungus was described as similar to that of the present case report with an 'extreme vitality' in culture, and a mycelium 'covered by a white dust made by conidia'.²⁴ Blanchard reported that 13 of 19 cases observed by Sabouraud were isolated from men in continuous contact with horses (stablemen, coachmen, carters and artillery soldiers). Fifteen years later, Sabouraud reported an outbreak of a dermatophyte, called *Trichophyton granulosum*, similar to *A. vanbreuseghemii*, on 800 horses in Sedan (France).²⁵ The rarity of the present case report at the present time is likely related to the transformation of civilisation from the nineteenth century to the present day in Europe with the

change of horse husbandry. Nowadays, many horses are kept for sports or leisure activities, live in smaller groups and live under better hygienic conditions with less exchange of tack and blankets which can act as fomites. In addition, the inadequate immune response of the horse and the high number of people in contact with it at the equine clinic may explain the generation of an outbreak.

Acknowledgement

We thank Dr. Gion Tschanner for contributing patient samples for fungal cultures and Marina Fratti for technical assistance.

References

- 1 Vanbreuseghem R, De Vroey C, Takashio M. *Guide Pratique de Mycologie Médicale et Vétérinaire*. Paris, France: Masson, 1978.
- 2 Drouot S, Mignon B, Fratti M *et al.* Pets as the main source of two zoonotic species of the *Trichophyton mentagrophytes* complex in Switzerland. *Arthroderma vanbreusegheimii* and *Arthroderma benhamiae*. *Vet Dermatol* 2008; **20**: 13–8.
- 3 Nenoff P, Handrick W, Krüger C *et al.* Dermatomykosen durch Haus- und Nutztiere. *Hautarzt* 2012; **63**: 848–58.
- 4 Brasch J, Fölster-Holst R, Christophers E. Tinea durch *Trichophyton equinum*. *Hautarzt* 1998; **49**: 397–402.
- 5 Amor E, Gutiérrez MJ, Lamonedá C *et al.* Terbinafine treatment of *Trichophyton equinum* infection in a child. *Clin Exp Dermatol* 2001; **26**: 276–8.
- 6 Horses. In Van Cutsem J, Rochette F (Eds), *Mycoses in Domestic Animals*. Beerse, Belgium: Janssen Research Foundation, 1991; 63–77.
- 7 Ninet B, Jan I, Bontems O, *et al.* Identification of dermatophyte species by 28S ribosomal DNA sequencing with a commercial kit. *J Clin Microbiol* 2003; **41**: 826–30.
- 8 Symoens F, Jousson O, Planard C *et al.* Molecular analysis and mating behaviour of the *Trichophyton mentagrophytes* species complex. *Int J Med Microbiol* 2011; **301**: 260–6.
- 9 Symoens F, Jousson O, Packeu A *et al.* The dermatophyte species *Arthroderma benhamiae*: intraspecific variability and mating behavior. *J Med Microbiol* 2013; **62**: 377–85.
- 10 Marples MJ. The ecology of *Microsporum canis* Bodin in New Zealand. *J Hyg* 1956; **54**: 378–87.
- 11 Dvorák J, Otcenášek M. Role of insects in the transmission of dermatophytoses. *Cesk Epidemiol Mikrobiol Imunol* 1970; **19**: 99–101.
- 12 Ajello L, Cheng SL. The perfect state of *Trichophyton mentagrophytes*. *Sabouraudia* 1967; **5**: 230–4.
- 13 Takashio M. A new sexual state of the *Trichophyton mentagrophytes* complex. *Arthroderma vanbreusegheimii* sp. nov. *Annales de Parasitologie Humaine et Comparée* 1973; **48**: 713–32.
- 14 Hawksworth DL, Crous PW, Redhead SA *et al.* The Amsterdam declaration on fungal nomenclature. *IMA Fungus* 2011; **2**: 105–12.
- 15 Vanbreuseghem R, De Vroey C, Takashio M. *Guide Pratique de Mycologie Médicale et Vétérinaire* Masson. Paris: France, 1978.
- 16 Mignon B, Monod M. Zoonotic infections with dermatophyte fungi. In: Palmer SR, Soulsby EJ, Torgerson PR, Brown DWG, (eds), *Zoonoses*. Oxford, UK: Oxford University Press, 2011: 838–49.
- 17 Fumeaux J, Mock M, Ninet B *et al.* First report of *Arthroderma benhamiae* in Switzerland. *Dermatology* 2004; **208**: 244–50.
- 18 Seebacher C, Bouchara JP, Mignon B. Updates on the epidemiology of dermatophyte infections. *Mycopathologia* 2008; **166**: 335–52.
- 19 Chung TH, Park GB, Lim CY *et al.* A rapid molecular method for diagnosing epidemic dermatophytosis in a racehorse facility. *Equine Vet J* 2010; **42**: 73–8.
- 20 Stenwig H. Isolation of dermatophytes from domestic animals in Norway. *Nord Vet Med* 1985; **37**: 161–9.
- 21 Aho R. Studies on fungal flora in hair from domestic and laboratory animals suspected of dermatophytosis. I. Dermatophytes. *Acta Pathol Microbiol Scand B* 1980; **88**: 79–83.
- 22 Apprich V, Spersger J, Rosengarten R, Stanek C. In vitro degradation of equine keratin by dermatophytes and other keratinophilic fungi. *Vet Microbiol* 2006; **114**: 352–8.
- 23 Keller M, Krehon S, Stanek C, Rosengarten R. Keratinopathogenic mould fungi and dermatophytes in healthy and diseased hooves of horses. *Vet Rec* 2000; **147**: 619–22.
- 24 Blanchard R. Parasites animaux et parasites végétaux à l'exclusion des Bactéries. In: Bouchara C, (ed), *Traité de Pathologie Générale*. Paris, France: Masson, 1896: 811–926.
- 25 Sabouraud R. *Trichophyton granulosum*. In: Teignes L., (ed), *Masson*. Paris: France, 1910: 357–62.
- 26 Verrier J, Pronina M, Peter C *et al.* Identification of infectious agents in onychomycoses by PCR-terminal restriction fragment length polymorphism. *J Clin Microbiol* 2012; **50**: 553–61.