

Mémoire de Maîtrise en médecine No 344

**Etude prospective sur l'utilité et valeur diagnostique  
du PET/CT au  $^{18}\text{F}$ -FDG pour le diagnostic  
d'infection sur cathéters veineux centraux  
permanents**

**Etudiant**

Chevrier Florian

**Tuteur**

Prof. Prior John,  
Dpt. de radiologie, CHUV  
Chef de service de Médecine Nucléaire

**Co-tuteur**

Dr Saucy François,  
Dpt. de chirurgie, CHUV  
Service de Chirurgie Thoracique et Vasculaire

**Expert**

Dr. Buchegger Franz,  
Dpt. de radiologie, HUG,  
Service de Médecine Nucléaire

Lausanne, le 15.12.2011

## 1. Résumé

L'infection de cathéter veineux centraux permanent (CVCP) est une conséquence fréquente chez les porteurs de CVCP et qui nécessite une prise en charge lourde malgré des méthodes diagnostique très sensibles et spécifiques mais peu prédictives de l'infection. Ce travail consiste en l'élaboration d'un plan d'étude qui devrait permettre de définir les valeurs diagnostiques et par là l'utilité du PET/CT au <sup>18</sup>F-FDG dans le diagnostic d'infection sur CVCP de manière prospective puis d'établir un comparatif avec les examens habituels. Après présentation de la méthode de recherche, nous présentons les trois premiers patients inclus dans cette étude.

## 2. Introduction

Depuis les années 1980, les cathéters veineux centraux permanents (CVCP) sont devenus de plus en plus utilisés, en lien avec le vieillissement et la sédentarisation (syndrome métabolique) de la population [1], ainsi qu'avec l'augmentation de la prévalence des cancers. D'une manière générale, l'indication pour un cathéter veineux central a lieu d'être dans les cas de surveillance hémodynamique, d'administration de médicaments vasoactifs ou phlébogènes, d'alimentation parentérale, d'impossibilité d'obtenir un accès veineux périphérique, d'administration intraveineuse simultanée de médicaments incompatibles entre eux, d'administration au long cours, de plasmaphérèse, d'aphérèse, d'hémodialyse, d'hémofiltration ou encore d'accès pour pacemaker intraveineux [2]. De manière plus spécifique, les cathéters à chambre implantable (PORT-A-CATH®(PAC)) ont démontré leur utilité lors d'administration de thérapie à long terme [3]. Ceci s'applique aussi bien dans le cas de cancer, d'infection à VIH ou de mucoviscidose.

Ces bénéfices sont malheureusement contre balancés par les fréquentes complications liées aux CVCP. Cette problématique est telle, que pour certains types de cathéter, plus que la fin du traitement ou la mort du patient, ce sont les complications y relatives, qui vont induire leur retrait [4]. Parmi ces complications, nous relèverons le pneumothorax, le positionnement incorrect de l'aiguille, l'hémorragie, l'occlusion de la veine, la thrombose ou l'embolie gazeuse. Mais celle qui reste la plus fréquente est l'infection[4].

Fréquemment, voir même dans certaines études, pour plus de la moitié des cas, l'infection est septicémique [5]. Or, pour les cathéters veineux centraux à long terme, nous trouvons des pourcentages d'infection variant entre 0.6 et 29.7% [4]. Puisque nous parlons d'un dispositif placé à long terme, il paraît toutefois plus juste de parler en termes de densité d'incidence, avec un nombre d'infections pour 1000 cathéters-jours. Ainsi, on trouve des taux variant selon les patients et les centres entre 0-2.7 pour 1000 cathéters-jours [5-8]. Les chiffres pour le CHUV sont globaux pour les cathéters, mais, entre 2004 et 2009, nous retrouvons un taux variant entre 0.2 et 0.3 infections pour 1000 cathéters-jours d'hospitalisation (données internes du CHUV, courtoisie du Pr. Zanetti).

Les pathogènes les plus fréquemment retrouvés sur le cathéter infecté ou lors d'une septicémie en relation avec l'infection d'un cathéter sont dans l'ordre de fréquence: staphylocoque coagulase négative (15-40%), staphylocoque doré (5-46%), entérocoque spp. (4-13%), pseudomonas aeruginosa (3-11.8%), candida spp. (2-9%), enterobacter spp. (1-4%), acinetobacter spp. (1-2%) [4, 8-11].

Toutes ces complications ont un effet négatif sur le patient, le dispositif et le traitement, d'où la volonté de les prévenir, de les dépister et de les guérir. Or, actuellement, le diagnostic se base sur les signes et symptômes cliniques. Pour affiner le diagnostic, le médecin peut effectuer deux paires d'hémocultures : l'une prélevée à travers le cathéter et l'autre prélevée dans une veine périphérique. Le sang prélevé au travers du cathéter doit mettre deux heures de moins pour atteindre la positivité.

Sur cette base, le retrait chirurgical du dispositif incriminé va être décidé. Après ablation chirurgicale, différents types de cultures semi-quantitatives ou quantitatives du cathéter ont une bonne valeur diagnostique [1, 11, 12]. Or, après analyse bactériologique, les cliniciens constatent en pratique que seuls environ 50% des cathéters retirés étaient réellement infectés (communication personnelle du Dr. François Saucy, Chirurgie thoracique et vasculaire, CHUV, Lausanne), ce qui corrobore avec les études donnant à ces différents examens des valeurs prédictives positives variant entre 61% (pour les examens utilisés dans la pratique courante) à 80% (pour des examens plus spécifiques)[13].

Pour éviter les conséquences en termes de risque pour le patient, de suivi thérapeutique ainsi qu'en termes de coût, il semble important de trouver un moyen diagnostique non invasif plus fiable que ceux existant actuellement.

L'utilisation des moyens d'imagerie conventionnelle n'a pas démontré de résultats probants pour ce type d'infection. En revanche, il semble fondé de s'interroger sur l'utilité de la tomographie par émission de positons couplée à une tomodensitométrie (PET/CT) au  $^{18}\text{F}$ -fluoro-déoxy-glucose ( $^{18}\text{F}$ -FDG), puisque son indication a été reconnue dans la recherche de foyers infectieux au niveau de la moelle osseuse, de la fièvre d'origine inconnue ou encore de sepsis abdominal. De même, le PET/CT au  $^{18}\text{F}$ -FDG a montré des résultats prometteurs dans la détection d'infection de matériel prothétique, en particulier pour les infections de cathéters veineux centraux implantables [14, 15] ou de prothèses vasculaire[16]. Sur cette base, nous formulons l'hypothèse que le PET/CT au  $^{18}\text{F}$ -FDG a une utilité dans le diagnostic d'infection sur cathéters veineux centraux. Afin de vérifier cette hypothèse, nous nous proposons d'évaluer la valeur diagnostique du PET/CT au  $^{18}\text{F}$ -FDG dans la détection d'infection de CVCP, ainsi que de comparer ce résultats à ceux des moyens diagnostiques conventionnels, ceci afin d'objectiver l'apport possible de cet examen en clinique.

### 3. Méthodologie

#### 3.1 Sélection des sujets

##### 3.1.1 Nombre de patients

Ce travail de master constitue un rapport intermédiaire d'une étude dans laquelle il est prévu d'inclure  $\geq 40$  patients consécutifs, répartis comme suit : Populations contrôles  $\geq 10$ , population suspectée d'infection  $\geq 20$ . Le nombre de patients inclus dans ce travail de master est malheureusement limité par le temps imparti à la réalisation de ce type de travail, raison pour laquelle seul les trois premiers patients inclus sont présentés.

Pour l'étude dans sa globalité, afin de pouvoir détecter une différence de 20% sur la sensibilité ou la spécificité entre les techniques (PET vs. standard de référence) avec une puissance de 0.80 et une valeur  $\alpha=0.05$ , un échantillon de 34 patients a besoin d'être inclus. En tenant compte d'un taux d'attrition d'environ 10% des patients au cours de l'étude, il serait préférable d'inclure au moins 40 patients (maximum 60).

##### 3.1.2 Modalité du recrutement et critères de sélection des sujets d'étude

Au moins 40 patients ayant bénéficié de la mise en place d'un CVCP devant être retiré sont recrutés par le néphrologue, l'oncologue l'infectiologue ou le chirurgien en charge du patient. L'un de ces médecins les informera de l'existence de cette étude et en cas d'intérêt de leur part, leur présentera les

feuilles « information au patient » et « consentement éclairé » qui se trouvent en annexe. Une rencontre de pré-inclusion sera organisée, en collaboration avec le spécialiste en médecine nucléaire.

Cette population sera divisée en trois sous-populations :

- Groupe 1 :  $\geq 10$  patients formant la population contrôle à forte probabilité d'infection, constituée de patients devant retirer le cathéter pour raison infectieuse déjà confirmée par les méthodes conventionnelles (paramètres cliniques, hémocultures ou culture du liquide d'aspiration).
- Groupe 2 :  $\geq 10$  patients formant la population contrôle à faible probabilité d'infection, constituée de patients devant retirer le cathéter pour fin de traitement et ayant bénéficié d'un PET/CT le plus récemment possible, mais dans une période comprise entre 0 et 3 mois, pour une autre raison. Ces patients seront sélectionnés, sur la base de la proximité entre l'examen PET/CT et l'ablation du CVCP, de manière à en avoir un nombre si possible identique entre les deux groupes contrôles.
- Groupe 3 :  $\geq 20$  patients formant la population suspectée d'infection, mais dont les résultats des méthodes diagnostiques conventionnelles (paramètres cliniques et culture du liquide d'aspiration) sont non-conclusifs et dont l'ablation du cathéter a été décidée.

### 3.1.3 Critères d'inclusion

- Patient ayant bénéficié de la mise en place d'un CVCP devant être retiré, dans un délai supérieur à 24h00, pour suspicion d'infection non confirmée par les méthodes diagnostiques habituelles (paramètres cliniques et culture du liquide d'aspiration).
- Patient ayant bénéficié de la mise en place d'un CVCP devant être retiré, dans un délai supérieur à 24h00, pour suspicion d'infection confirmée par les méthodes diagnostiques habituelles (paramètres cliniques et culture du liquide d'aspiration).
- Patient ayant bénéficié de la mise en place d'un CVCP devant être retiré pour autres raisons et ayant bénéficié d'un PET/CT dans un passé récent  $\leq 3$  mois.
- $\geq 18$ ans
- Formulaire de consentement signé

### 3.1.4 Critères d'exclusion

- Absence de discernement
- Claustrophobie extrême
- Grossesse
- Allaitement
- $< 18$ ans
- Refus de signer la feuille de consentement
- Septicémie sévère

## 3.2 Standard de référence

Notre standard de référence est basé sur le résultat positif d'au moins un des tests effectués : culture du cathéter en roulant son extrémité sur une plaque de culture (méthode du roulement sur plaque), culture

par sonication et dans le cas du cathéter veineux à chambre implantable, culture de tissus péri-cathéter et culture qualitative de la chambre.

### 3.2.1 Culture de tissu péri-cathéter

En accord avec la pratique clinique actuelle, les tissus péri-cathéter ne sont pas mis en culture, excepté dans le cas de cathéter à chambre implantable.

### 3.2.2 Culture par roulement sur plaque

Examen pratiqué de manière courante dans la pratique clinique actuelle, il consiste à rouler à plusieurs reprises les 5cm de l'extrémité du cathéter sur une plaque de gélose. Après incubation, la présence de > 15 CFU doit faire considérer l'examen comme positif. Cette méthode de culture a des valeurs de sensibilité estimées entre 45 et 84% et de spécificité évaluées à 85% [11]. Dans le cas de cathéter à chambre implantable, en suivant les guidelines, nous effectuons en plus une culture qualitative de la chambre [17].

## 3.3 Déroulement des méthodes évaluées

### 3.3.1 <sup>18</sup>F-FDG PET/CT:

Chaque patient bénéficie (population contrôle à forte probabilité d'infection et population suspectée d'infection) ou a bénéficié (population contrôle à faible probabilité d'infection) d'une étude par PET/CT au <sup>18</sup>F-FDG dans le service de médecine nucléaire du CHUV de Lausanne.

Chez les patients appartenant à la population contrôle avec une forte probabilité d'infection et chez les patients suspectés d'infection, le PET/CT est effectué le plus rapidement possible, après constatation par le médecin des premiers signes d'infection du CVCP tels qu'induration, érythème, chaleur ou douleur à proximité du site du cathéter, ou de signes généraux tels que fièvre ou frisson mais avant ablation du CVCP.

Le patient sera maintenu à jeun les quatre heures précédant son examen PET/CT, qui se déroule de la manière suivante : 45minutes (corps entier) et 70 minutes (2-3 pas sur le cathéter) après injection intraveineuse de 3.5[11]MBq/kg de <sup>18</sup>F-FDG, en accord avec les Directives cliniques de la Société Suisse de Médecine nucléaire (SSMN) pour les examens PET [18], des images d'émission centrées sur le CVCP et le corps entier sont acquises, ainsi qu'un CT pour corriger l'atténuation des tissus mous.

Les patients appartenant au groupe contrôle à faible probabilité d'infection ont déjà eu un PET/CT en-dehors du cadre de l'étude (contrôle oncologique) dans les 3 mois qui précèdent le retrait du cathéter.

## 3.4 Analyses statistiques

Elles cherchent à déterminer les valeurs diagnostiques du PET/CT au <sup>18</sup>F-FDG pour diagnostiquer la présence d'une infection du CVCP, comparativement à l'hémoculture avant retrait du cathéter.

A cette fin, les critères de positivité sont définis de façon standard sur les images PET (nombre de foyers, localisations, SUV<sub>max</sub> péri cathéter, ratio tissu/bruit de fond), pour permettre de classer le degré de suspicion d'infection sur une échelle de Likert allant de I à V (I=clairement non infecté, II=non

infecté, III= neutre, IV=infecté, V=clairement infecté). Après cela, une courbe ROC (Receiver Operating Characteristic) sera construite sur la base des niveaux de certitudes I-V comparés au standard de référence, afin d'établir les valeurs de sensibilité et spécificité optimales et une valeur seuil de  $SUV_{max}$  ou valeur de ratio  $SUV_{max}$ /bruit de fond.

Par la suite, nous comparerons les valeurs diagnostiques du PET/CT au  $^{18}F$ -FDG à celles de la clinique et des résultats d'hémocultures disponibles avant le retrait du cathéter.

## 4. Résultats


### 4.1 Patient N°1 (MP) – Groupe 1

Patient de 30 ans avec carcinome épidermoïde de la base de la langue stade cT3 N2b M0 diagnostiqué en juillet 2011. Le 19.07.2011 un cathéter veineux central permanent à chambre implantable a été posé afin de permettre le traitement par docetaxel, cisplatine et 5FU puis taxol et carboplatine avec le dernier traitement administré le 19 octobre 2011.

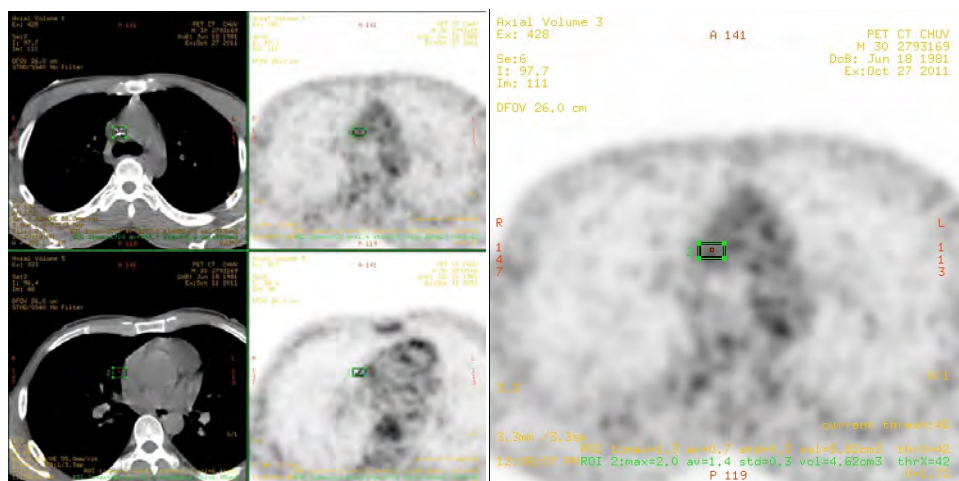
Monsieur MP est hospitalisé avec un état fébrile ainsi que des frissons solennels qui surviennent à partir du 24 octobre. Des hémocultures sont prélevées entre le 24-26 octobre 2011, qui reviendront positives pour *Achrombacter* spp, en périphérie ainsi qu'au cathéter. Les hémocultures prélevées au cathéter ayant mis au moins deux heures de moins pour se positiver que celles prélevées en périphérie, l'examen est considéré comme positif. Il détermine également un test positif pour les tests habituels, puisque le résultat provisoire tombe avant l'ablation du PAC.

L'examen au PET/CT montre une captation du boîtier du PAC (image 1 et 3) avec un  $SUV_{max}$  à 1.3 contre un  $SUV_{max}$  de bruit de fond à 1 soit un rapport à 1.3. Le  $SUV_{moy}$  du boîtier est à 0.7 contre 0.6 de bruit de fond soit un rapport à 1.17.

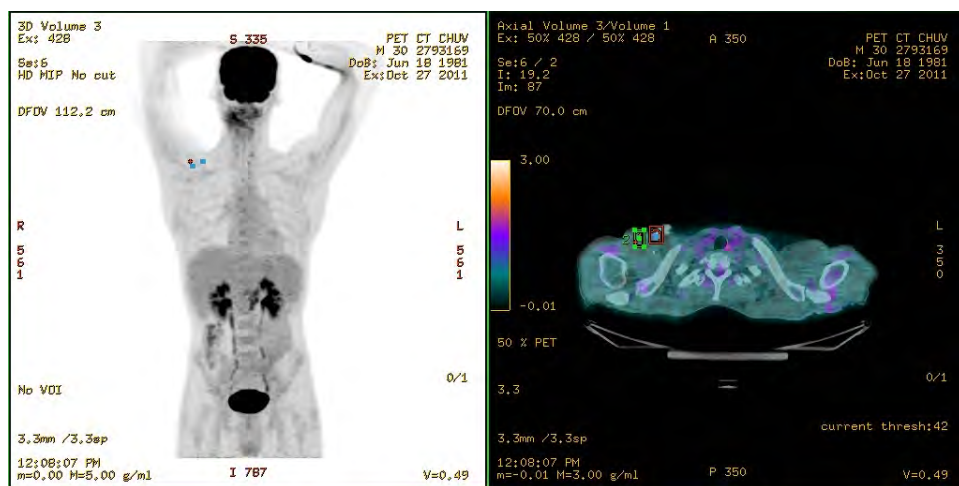L'analyse des images PET/CT de l'extrémité du cathéter montrent (image 2) un  $SUV_{max}$  à 2.0 contre 2.0[2][3] de bruit de fond d'où un rapport de 1.0. Le  $SUV_{moy}$  est quand à lui de 1.4 contre 1.4, soit un rapport de 1.0.



**Image 1.** [4] Coupes transverses des images PET et CT au niveau du boîtier du cathéter.



**Image 2.** Coupes transverses des images PET et CT au niveau de l'extrémité du cathéter.



**Image 3.** Image MIP (maximum intensity projection) et la coupe transverse des images PET/CT fusionnées au niveau du boîtier du cathéter.

Après mise en culture, le PAC montre une infection par *Achrombacter* spp en quantité modérée au niveau du boîtier. Aucune donnée n'ont pu être récupérées concernant la culture par roulement sur plaque de l'extrémité du cathéter.

#### 4.2 Patient N°2 (SA) – Groupe 3


Patiente de 40 ans avec carcinome canalaire invasif du sein gauche de grade 3 cT4cN3b (axillaire et mammaire interne) cM1 (métastases ganglionnaires axillaire droite et cervicale droite) diagnostiqué en août 2011. Le 16 septembre 2011 un cathéter veineux central à chambre implantable est posé afin de permettre un traitement par adriomycine et cyclophosphamide avec le dernier traitement administré le 15 octobre 2011.

Madame SA est hospitalisée le 19 novembre 2011, car elle a une température à 40°C accompagnée de frissons. Des hémocultures sont prélevées qui reviennent positive mais avec une différence de temps

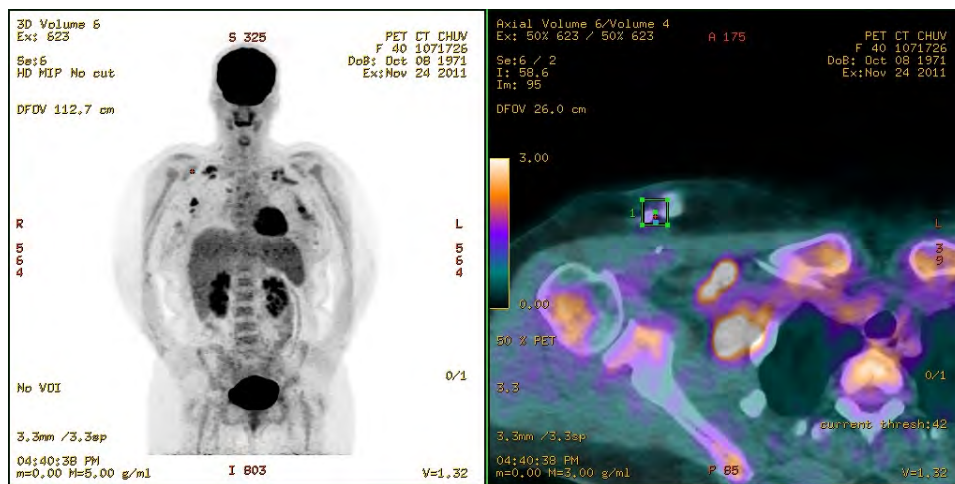


pour atteindre la positivité en faveur d'une origine autre que le CVCP. Le résultat pour les tests habituels est donc négatif. Le PAC est malgré tout retiré au vu de l'absence d'autres sources potentielles.

Le 24 novembre un PET/CT est effectué, qui montre un  $SUV_{max}$  à 1,4 au niveau du boîtier, et un ratio  $SUV_{max}$  sur bruit de fond à 1.0 (image 4). Pas de SUV différent du bruit de fond à proximité de l'extrémité du cathéter (ratio 1.0).



**Image 4.** Coupes transverses des images PET et CT au niveau du boîtier du cathéter.



**Image 5** représentant l'image MIP et les images PET/CT fusionnées au niveau du boîtier du cathéter

Après mise en culture du PAC, la présence d'une infection par *Pseudomonas aeruginosa* au niveau du boîtier du PAC est mise en évidence. Nous ne retrouvons pas de données concernant la mise en culture de l'extrémité du PAC.

#### 4.3 Patient N°3 (VM) – Groupe contrôle sans infection


Patient de 40 ans connu pour un adénocarcinome moyennement différencié du bas rectum développé sur un adénome tubulovilleux cT3 cN2 M0 diagnostiqué en janvier 2007. Dans ce cadre un PAC est posé le 28 février 2007 afin de permettre un traitement par Cetuximab et irinotécan puis par FOLFIRI (fluorouracil + irinotécan) avec le dernier traitement ayant eu lieu le 12 septembre 2007.



Au vu de l'évolution de cet adénocarcinome, un PET/CT est réalisé le 21 septembre 2011, soit juste 2 mois avant le retrait définitif du PAC qui a eu lieu le 23 novembre 2011.

La clinique n'est pas en faveur d'une infection du PAC, les hémocultures sont effectuées, elles reviennent toutes négatives.

L'examen par PET/CT est effectué en rétrospectif sur l'imagerie du 21 septembre 2011. Celle-ci montre un foyer d'hypercaptation entourant presque entièrement la surface externe du boîtier du PAC, avec un  $SUV_{max}$  à 3.9 contre un bruit de fond à 1.0 et donc un ratio de 3.9. Le  $SUV_{moy}$  est à 2.1 contre 0.7 de  $SUV_{moy}$  de bruit de fond, ce qui nous donne un ratio de 3.0 (image 6). Cette distribution de l'activité pourrait être en rapport avec la formation d'une coque fibreuse autour de ce PAC implanté au long cours (2007–2011).



**Image 6.** Image MIP corps entier et coupes transverses des images PET, CT et PET/CT au niveau du boîtier du cathéter.

Les résultats par mise en culture conventionnelle du liquide de rinçage du boîtier de CVCP sont restés négatif, en revanche la culture après enrichissement s'est révélée positive pour *Propionibacter* sp. ce qui nous incite à penser à une colonisation plus qu'à une infections. Pas de résultat histopathologique retrouvé pour les tissus entourant le boîtier du CVCP.

## 5. Discussion

Bien que le nombre de cas traités jusqu'à présent ne permette bien sûr pas de tirer de conclusion, ces premiers résultats nous confortent dans l'idée que le PET/CT a un rôle à jouer dans la détection des infections de cathéter veineux centraux permanents. Nous attendrons d'avoir de plus amples données pour effectuer le classement de l'échelle de Lickert et donc les statistiques en découlant.

Au niveau de la démarche, nous avons pu constater que certaines adaptations devront être effectuées au niveau du protocole : remplacement de la sonication par une mise en culture du produit d'un lavage simple de la chambre de PAC. De plus une collaboration plus forte avec les microbiologistes doit

encore être mise sur pied afin d'obtenir des résultats plus précis concernant les examens de microbiologie.

## **6. Conclusion**

Notre question de savoir si le PET/CT a un rôle à jouer dans le diagnostic des infections sur cathéters veineux centraux permanents persiste, raison pour laquelle nous nous proposons de poursuivre plus avant le recrutement de nouveaux patients et de mener à terme cette étude.

## 7. Remerciement :

Toute ma gratitude va aux nombreuses personnes qui, par de nombreuses heures de disponibilité, qui par leur travail, qui par la mise à disposition de documents ou de conseils avisés, qui par les contacts qu'ils m'ont proposé ou encore en me permettant de présenter cette étude dans leur service m'ont permis d'élaborer ce projet d'étude et par là, la réalisation de ce travail de Master :

- Pr. Prior J-O., médecin chef, Service de Médecine Nucléaire CHUV
- Dr. Saucy F., médecin associé, Service de chirurgie Thoracique et Vasculaire, CHUV
- Dr. Trampuz A., médecin associé, Service des Maladies Infectieuses, CHUV
- Mme Geldhof C., déléguée à la recherche, Service de Médecine Nucléaire, CHUV
- Dr. Dunet V., médecin chef de clinique, anciennement Service de Médecine Nucléaire, CHUV
- Dr. Aellen S., médecin chef de clinique, anciennement Service de Chirurgie Viscérale, CHUV
- PD, MER. Teta D., médecin adjoint, Service de Néphrologie, CHUV
- Pr. Zanetti G., médecin chef, Service Médecine préventive Hospitalière, CHUV
- Pr. Calandra T., médecin chef, Service des Maladies Infectieuses, CHUV
- Pr. Ris H-B., médecin chef, Service de Chirurgie Thoracique et Vasculaire, CHUV
- Pr. Demartines N., médecin chef, Service de Chirurgie Viscérale, CHUV
- Pr. Burnier M., médecin chef, Service de Néphrologie, CHUV
- Pr. Leyvraz S., médecin chef, Service du Centre Pluridisciplinaire d'Oncologie clinique, CHUV
- Les techniciens en médecine Nucléaire, Service de Médecine Nucléaire, CHUV
- Le personnel soignant de ces différents Services

## 8. Références

- [1] Feldman H. Hemodialysis vascular access morbidity JASN. 1996.
- [2] Schmalz-Ott S. Mise en place d'un cathéter veineux central chez l'adulte. 1. indications, précautions et complications. Revue Médicale Suisse. 2008.
- [3] Valeri A. Long term central venous access. Experience in 173 cases. Minerva Chirurgica. 1999.
- [4] Koolen D. Single-centre experience with tunnelled central venous catheters in 150 cancer patients. Neth J Med. 2002.
- [5] Barbut F. Cathéters à chambre implantable : épidémiologie des complications et étude microbiologique des dispositifs après ablation. Pathologie Biologie. 2004.
- [6] Shuman E. Analysis of Central Line-Associated Bloodstream Infections in the Intensive Care Unit after Implementation of Central Line Bundles. Infection control and hospital epidemiology 2010.
- [7] Maki D. The Risk of Bloodstream Infection in Adults With Different Intravascular Devices: A Systematic Review of 200 Published Prospective Studies Mayo Clinic Proceedings 2006.
- [8] Crisinel M. Incidence, prévalence et facteurs de risque de survenue d'une première complication infectieuse sur chambres à cathéter implantables. Médecine et maladies infectieuses. 2008.
- [9] Bouza E. Catheter-related infections: diagnosis and intravascular treatment. Clinical Microbiology and Infection. 2002.
- [10] Patel P. Epidemiology, Surveillance, and Prevention of Bloodstream Infections in Hemodialysis Patients. AJKD. 2010.
- [11] Raad I. Intravascular Catheter-Related Infections. New Horizons and Recent Advances. Arch Intern Med. 2002.
- [12] Mermel L. Guidelines for the Management of Intravascular Catheter-Related Infections. CID. 2001.
- [13] Bouza E. A randomized and prospective study of 3 procedures for the diagnosis of catheter-related bloodstream infection without catheter withdrawal. Clin Infect Dis. 2007.
- [14] Basu S. Positron Emission Tomography as a Diagnostic Tool in Infection: Present Role and Future Possibilities. Sem Nucl Med. 2009.
- [15] Miceli M. Diagnosis of infection of implantable central venous catheters by [18F]fluorodeoxyglucose positron emission tomography. Nucl Med Commun. 2004.
- [16] Agius C, Rakotonirina H, Lacoeyille F, Bouchet F, Vervueren L, Le Jeune JJ, et al. Infection de prothèse vasculaire : 18TEP-FDG vs scintigraphie aux leucocytes marqués (planaires et TEMP/TDM). Médecine Nucléaire. 2011;35(12):628-40.
- [17] Mermel L. Clinical Practice Guidelines for the Diagnosis and Management of Intravascular Catheter-Related Infection: 2009 Update by the Infectious Diseases Society of America. CID. 2009.
- [18] SSMN. Directives cliniques de la Société Suisse de Médecine nucléaire (SSMN) pour les examens PET. Société Suisse de Médecine Nucléaire. 2008.