

# Revista Mexicana de CIRUGÍA PEDIÁTRICA

Vol. 17, Núm. 3

Julio-Septiembre de 2010



Órgano de Publicación

---

Sociedad Mexicana de Cirugía Pediátrica - Colegio Mexicano de Cirugía Pediátrica  
Consejo Mexicano de Cirugía Pediátrica

# REVISTA MEXICANA DE CIRUGÍA PEDIÁTRICA

## EDITOR GENERAL

Jalil Fallad

## EDITOR FUNDADOR

Carlos Castro Medina

## EDITORES ASOCIADOS

Luis Velásquez Jones  
José Antonio Ramírez Velasco  
Jaime Á. Olvera Durán

## COMITÉ EDITORIAL

Gerardo Blanco Rodríguez  
Alberto Peña Rodríguez  
Giovanni Porras Ramírez  
Leopoldo M. Torres Contreras  
Luis Mario Villafaña Guiza  
Miguel Alfredo Vargas  
Jaime A. Zaldívar Cervera

## CONSEJO EDITORIAL

Maricela Zárate Gómez  
Francisco G. Cabrera Esquitin  
Arturo Montalvo Marín  
Sol Ma. de la Mora Fernández  
Edgar Morales Juvera  
Jaime Nieto Zermeño  
Ricardo Ordorica Flores  
Nora Velázquez Quintana  
Ricardo Peniche García  
José Antonio Ramirez Velasco  
Victor R. Andrade Sepulveda  
José Alfredo Cortés Cruz  
Edmundo Rodríguez Aranda  
Rodolfo Franco Vázquez

## EDITOR GENERAL

Jalil Fallad

Villa de Llera 525, Cd. Victoria, Tamaulipas  
Tel: (834) 313 0887 - Fax (834) 305 7025  
Celular: 01 (834) 311 1094  
E-mail: jfallad@mac.com

## DIRECCIÓN

Colegio Mexicano de Cirugía Pediátrica  
Sociedad Mexicana de Cirugía Pediátrica  
Nueva York No. 32-1003,  
Col. Nápoles 03810, México, D.F.  
Teléfono: (55)5669-4685  
Fax: (55) 5687-1243

E-mail: [rosario@pedsurgerymex.org](mailto:rosario@pedsurgerymex.org)  
Internet: <http://www.pedsurgerymex.org>

## DISEÑO Y CUIDADO DE LA EDICIÓN

Jalil Fallad  
E-mail: jfallad@mac.com  
Francisco Martín Garza Flores  
E-mail: franciscomarting@hotmail.com

## TRADUCCIÓN

Robert Luis Hamilton Holman

Publicación trimestral

ISSN 1665-5489

# Efecto del Recambio del Líquido Amniótico en Fetos con Gastrosquisis en el cierre primario de la Pared Abdominal

Fernando Montes-Tapia<sup>1</sup>, Roberto Ambríz-López<sup>2</sup>, Ulises Garza-Luna<sup>1</sup>,  
Guillermo Martínez-Flores<sup>1</sup>, Diego Gaytan-Saracho<sup>2</sup>,  
Valdemar Abrego-Moya<sup>2</sup>, Gerardo Muñoz-Maldonado<sup>1</sup>

<sup>1</sup>Cirugía Pediátrica, Hospital Universitario “Dr. José E. González”  
de la Universidad Autónoma de Nuevo León, Monterrey, N.L. México.

<sup>2</sup>Perinatología, Hospital Universitario “Dr. José E. González”  
de la Universidad Autónoma de Nuevo León, Monterrey, N.L. México.  
Pediatria Hospital Universitario “Dr. José E. González”  
de la Universidad Autónoma de Nuevo León, Monterrey, N.L. México.

**Solicitud de sobretiros:** Dr. Fernando Montes Tapia.  
Torre de Pediatría-Hospital Universitario, Av. Madero y Gonzalitos s/n  
Colonia Mitras Centro, Monterrey, N.L. CP 64460  
ffmt@yahoo.com

## Resumen

**Introducción:** Una de las causas del fracaso del cierre primario de la pared abdominal en pacientes con gastrosquisis es la perivisceritis que impide la reintroducción de las asas intestinales. El recambio de líquido amniótico trata de eliminar los productos que ocasiona la perivisceritis.

**Casos Clínicos: Caso 1:** se realizó 2 recambios de líquido amniótico, se obtiene producto con gastrosquisis y sin perivisceritis. Cierre primario de la pared abdominal sin tensión, sin ampliar orificio y preservación del cordón. **Caso 2:** se realizó 3 recambios, se obtiene producto con gastrosquisis y sin perivisceritis. Cierre primario de la pared abdominal sin tensión, sin ampliar orificio y preservación del cordón.

**Conclusiones:** Con el recambio del líquido amniótico se pretende disminuir o eliminar el grado de perivisceritis y así facilitar el cierre primario de la pared abdominal y disminuir las complicaciones de un cierre en etapas.

**Palabras Clave:** Palabras Clave: Recambio de líquido amniótico, Gastrosquisis, cierre primario.



## Effect of Amniotic Fluid Replacement in Fetuses with Gastroschisis in the Primary Closure of the Abdominal Wall

### Abstract

**Introduction:** One of the causes of failure of primary closure of the abdominal wall in patients with gastroschisis is perivisceritis, which impedes reintroduction of the intestine. Amniotic fluid exchange tries to eliminate products that cause perivisceritis.

**Clinical cases: Case 1:** Two amniotic fluid exchanges were carried out. A newborn with gastroschisis and without perivisceritis was delivered. Primary abdominal wall closure was performed without tension, without increasing the wall defect, and preserving the umbilical cord. **Case 2:** Three amniotic fluid exchanges were carried out. A newborn with gastroschisis and without perivisceritis was delivered. Primary abdominal wall closure was performed without tension, without increasing the wall defect, and preserving the umbilical cord.

**Conclusions:** The purpose of amniotic fluid exchange is to minimize or eliminate perivisceritis and thus facilitate primary closure of the abdominal wall and decreasing complications of a staged closure.

**Index word:** Amniotic fluid exchange; Gastroschisis; Primary closure.

---

### Introducción

La incidencia de gastrosquisis tiene diferencias regionales, siendo un estimado mundial entre 0.5-3 casos por 10,000 nacimientos, reconociendo que esta ha ido en incremento en diferentes regiones del mundo.<sup>1-4</sup>

Una mejora importante en el pronóstico de estos pacientes han sido los avances en el cuidado neonatal desde la introducción de la nutrición parenteral.

Se han hecho esfuerzos para identificar factores no quirúrgicos que mejoren el pronóstico, como la vía de nacimiento del paciente (vaginal vs. cesárea), el mejor tiempo (edad gestacional de término vs. pre término), localización del nacimiento (hospital general vs. hospital pediátrico), sin embargo, hasta el momento no hay un claro consenso.<sup>5-8</sup>

También se conocen diferentes métodos quirúrgicos para el cierre del defecto abdominal como el cierre primario, el cierre por etapas utilizando un silo, cierre solamente de la piel o con colgajos musculocutáneos hasta el cierre utilizando materiales protésicos.<sup>9-13</sup>

El objetivo primario de todas estas técnicas quirúrgicas es la reintroducción del contenido abdominal eviscerado y el cierre de la pared abdominal.<sup>14</sup>

El cierre primario solo se puede realizar en alrededor de el 70% de los pacientes,<sup>15</sup> una de las causas por las que no se puede reintroducir las

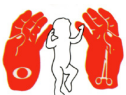asas intestinales a la cavidad abdominal es debido al proceso de perivisceritis con el que nacen algunos recién nacidos y en los cuales, es tal la inflamación de las asas intestinales, que imposibilita su reintroducción porque el volumen es mayor que la cavidad abdominal.

A las 30 semanas de edad gestacional en fetos humanos con gastrosquisis inicia el daño a las asas intestinales y el grado de engrosamiento de la pared intestinal es variable.<sup>16</sup>

Los cambios en el grosor de la pared intestinal es debido a por lo menos dos causas; la primera, por una etiología constrictiva en la cual las asas intestinales son afectadas por lesiones isquémicas, ocasionadas por compresión del mesenterio relacionada al tamaño del defecto, y la segunda causa etiológica es la respuesta inflamatoria de las asas intestinales a los productos de desecho provenientes del contenido intestinal y urinario.

El resultado final de estos dos tipos de afección es la perivisceritis, que es una especie de peritonitis aséptica en la cual hay una formación de una capa fibrosa que recubre el intestino y edema.<sup>17-20</sup>

Siguiendo la teoría de la lesión intestinal por inflamación se ha contemplado la posibilidad de alterar la composición del líquido amniótico para impedir esta reacción inflamatoria y así evitar el engrosamiento de la pared intestinal o perivisceritis.



## Presentación de Casos Clínicos

### Caso 1:

Se trata de madre de 19 años de edad, en su tercera gestación, se realiza diagnóstico de producto con gastrosquisis a las 20 semanas de edad gestacional (SEG).

Previa autorización por la madre se decide incluir en el protocolo de recambio de líquido amniótico.

El primer recambio se realiza a las 30 SEG, en esta oportunidad también se toma muestra para cariotipo, el segundo recambio se realiza a las 33 SEG, posterior a este, inicia con trabajo de parto, por lo que se realiza cesárea y se obtiene producto femenino con peso de 1560 gr., Apgar 9/9.

A la exploración física asas evisceradas a la derecha del cordón umbilical y se corrobora el diagnóstico de gastrosquisis, las asas intestinales sin datos de perivisceritis por lo que se decide realizar cierre del defecto. (Figura 1)

Bajo anestesia general, sin ampliar el defecto ambominal se reintroduce las asas por el defecto, finalmente se cierre del orificio con puntos simples de vicryl 2-0 y piel con prolene 3-0, sin retirar el cordón umbilical (Figura 2 y 3).

El tiempo quirúrgico fue de 45 minutos. Permanece 3 días intubado.

Nutrición parenteral por 17 días, inició la vía oral a los 15 días de vida extrauterina (12 días del postoperatorio) y tolera su requerimiento a la semana.

Se egresa a los 39 días de vida extrauterina al ganar el peso adecuado para su alta a los 2 Kg. de peso, según protocolo institucional.



Figura 1. Caso 1. Asas intestinales sin perivisceritis

### Caso 2:

Se trata de madre de 25 años de edad, en su primera gestación, se realiza diagnóstico de gastrosquisis a las 25.4 SEG.

Previa autorización por la madre se decide incluir en el protocolo de recambio de líquido amniótico. Se inicia primer recambio a las 30.3 SEG, el segundo recambio a las 32.3 SEG y el

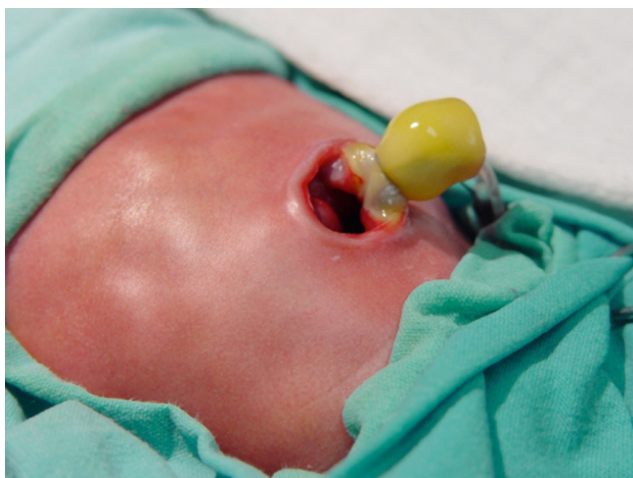

Figura 2. Caso 1. Asas intestinales reintroducidas por el mismo defecto abdominal sin ampliarlo.

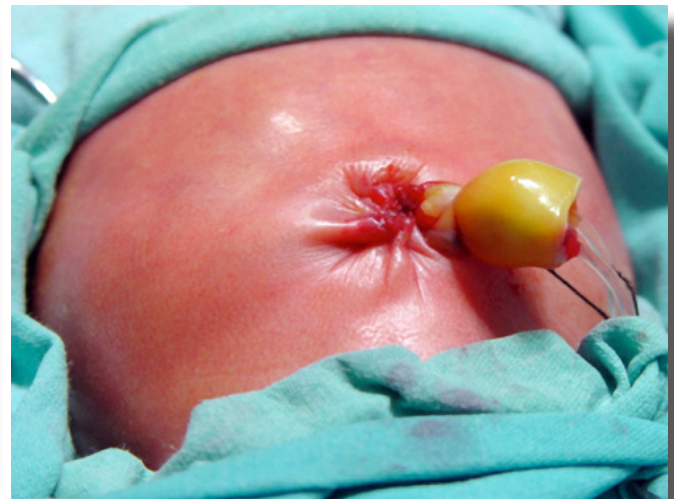

Figura 3. Caso 1. Defecto abdominal cerrado



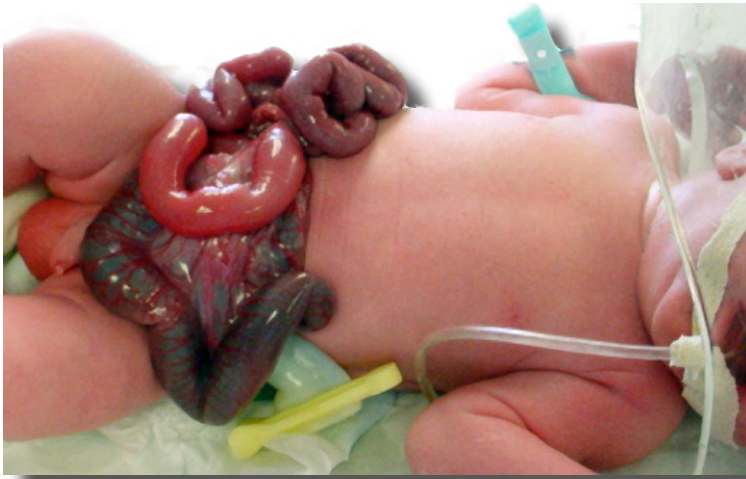

Figura 4. Caso 2. Asas intestinales sin perivisceritis

tercer recambio a las 35.2 SEG. Se obtiene por cesárea a las 37 SEG, producto masculino de peso 2460 gr. con Apgar de 8/9.

A la exploración física asas evisceradas a la derecha del cordón umbilical y se corrobora el diagnóstico de gastrosquisis, las asas intestinales sin datos de perivisceritis por lo que se decide realizar cierre del defecto (Figura 4).

Bajo anestesia general, sin ampliar el defecto abdominal se reintroduce las asas por el defecto, finalmente se cierre del orificio con puntos simples de vicryl 2-0 y piel con prolene 3-0, sin retirar el cordón umbilical (Figura 5).

El tiempo quirúrgico fue de 65 minutos. Permanece 3 días intubado.

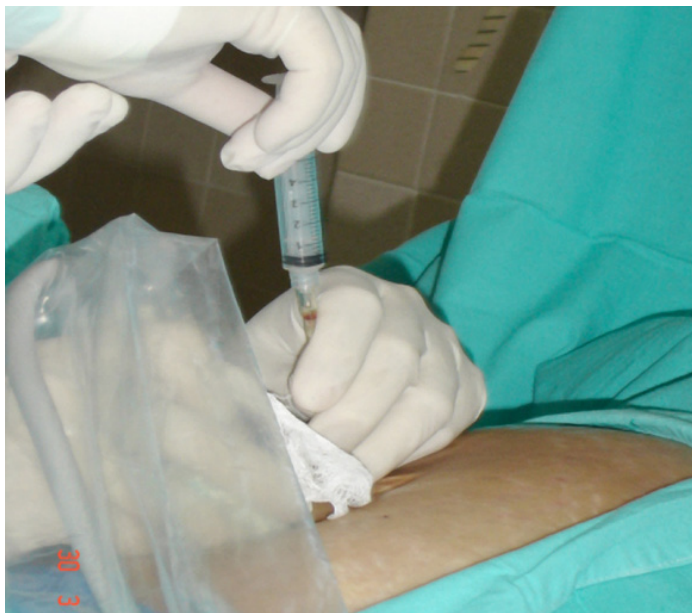

Figura 6. Punción uterina guiada por ultrasonido

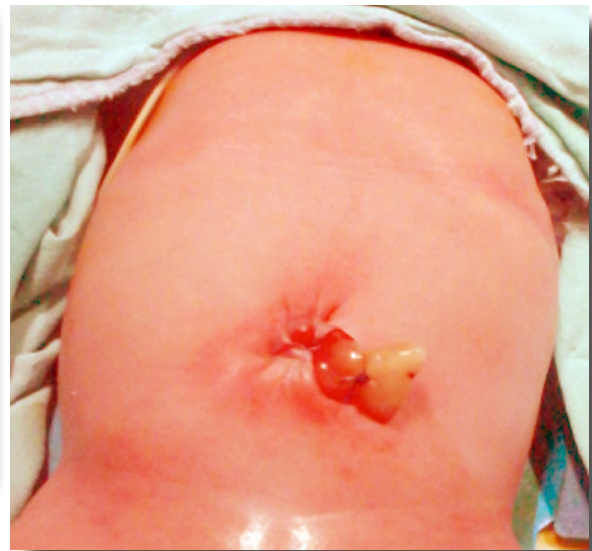


Figura 5. Caso 2. Defecto abdominal cerrado

A los 10 días de vida se sospecha de atresia intestinal y se decide realizar estudio con medio de contraste evidenciando obstrucción proximal.

En laparotomía se encuentra múltiples bridas con vólvulo a nivel de yeyuno, las cuales se liberan.

Nutrición parenteral por 25 días, inició la vía oral a los 20 días de vida extrauterina (10 días de segunda cirugía) y se egreso a los 30 días de VEU.

#### ***Protocolo de técnica de recambio de líquido amniótico:***

Este procedimiento se realiza en el Departamento de Perinatología del Hospital Universitario "Dr. José E. González". Se realiza a madres con productos mayores de 30 SEG, con feto único y diagnóstico de gastrosquisis.

Se realiza punción uterina bajo anestesia local y guiado por ultrasonido para localización de la placenta (Figura 6).

La punción se realiza bajo técnica aséptica, con jelo #20 Ga., se aspira 300ml líquido amniótico y se realiza recambio con 300 ml de solución salina a 37°C (Figura 7).

Al finalizar el procedimiento se deja en observación a la paciente bajo registro cardiotocográfico del producto y vigilancia de la paciente durante una hora.

Posteriormente se egresa a la paciente con antibiótico (ampicilina) y analgésico (paracetamol) por razón necesaria. Se realiza control ecográfico semanal.

Los recambios de líquido amniótico se realizan cada dos semanas hasta llegar a las 37 semanas de edad gestacional. Se realiza la interrupción del embarazo vía cesárea a las 37 semanas.

## Discusión

El objetivo primario de todas las técnicas quirúrgicas en el tratamiento de la gastrosquisis es la reintroducción del contenido abdominal eviscerado y el cierre de la pared abdominal. Pocos avances en la técnica quirúrgica han sido descritos que puedan lograr eficazmente este objetivo, por otro lado, mayormente se han enfocado en el periodo perinatal.

Para tener un panorama nacional, revisamos los últimos reportes presentados sobre esta patología en los congresos de la Sociedad Mexicana de Cirugía Pediátrica, así que de acuerdo a estas publicaciones podemos evidenciar que el cierre primario solo se pudo lograr entre un 36% reportado por Vidal y col.<sup>9</sup> hasta un 81% de Maza y col.<sup>12</sup>

El no poder realizar un cierre primario conlleva complicaciones, dentro de las cuales la más frecuente en nuestro país es la sepsis, como lo reportado en la literatura latinoamericana,<sup>21</sup> sobre la base de los estudios publicados en el país, la incidencia de mortalidad relacionada a sepsis se encuentra en un 78%.<sup>10,22</sup>

En cuanto al requerimiento de nutrición parenteral (NP), en el reporte de Ávila-Díaz y col.<sup>23</sup> requirieron en promedio 21 días, e iniciaron vía oral a los 19.3 días promedio.

Nuestros pacientes requirieron de NP el mismo promedio de días, pero el tiempo de inicio de la vía enteral fue menor de 12.5 días, aunque considerando que el caso 2 hubo que realizar una segunda cirugía, aún así un menor íleo postoperatorio que el encontrado por Vidal y col.<sup>9</sup>

El tiempo de intubación se incrementa cuando el cierre primario no está bien indicado o por el cierre por etapas con silo y por esta causa, un solo estudio reporta 12 días de intubación,<sup>10</sup> en nuestros pacientes requirieron 3 días.

La morbilidad presentada en el Caso 2, de obstrucción por bridas, pudiera ser criticado por considerarse que fue a los 10 días del postoperatorio del cierre primario, ya que puede considerarse dentro del periodo de íleo con el que cursan los pacientes de gastrosquisis, pero la comprobación de nuestro diagnóstico la realizamos con estudio contrastado y los hallazgos quirúrgicos.

En la única publicación de obstrucción intestinal por bridas en pacientes con gastrosquisis y

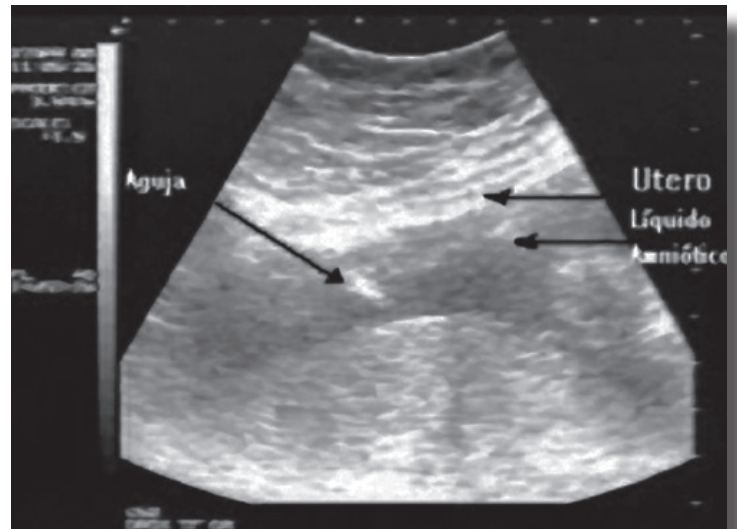


Figura 7. Aguja intraterica, en líquido amniótico

onfalocele por van Eijck et al,<sup>24</sup> reporta que el rango de presentación es desde los 8 días hasta los 13 años y que la incidencia en gastrosquisis es de 25%.

Dentro de los factores de riesgo descritos se encuentran la sepsis intraabdominal, dehiscencia de la herida y colocación de prótesis para el cierre de la pared abdominal, ninguna de las cuales presentó nuestro paciente, pero llama la atención, que se enfatiza que dentro de los factores que pueden prevenir esta patología es precisamente la realización de recambio de líquido amniótico.

La mortalidad es directamente influenciada por el tiempo de ayuno, y la sepsis con la que cursan los pacientes que no se puede realizar cierre primario, al realizar el procedimiento de recambio de líquido amniótico mejoramos estos dos factores, aunque hay que reconocer que el no tener perivisceritis no garantiza la ausencia de trastornos de motilidad.

El tiempo de internamiento reportado por Maza y col,<sup>12</sup> de 8-26 días es menor que nuestro promedio de 34.5 días, dado que el Caso 1 toleró a la semana pero tuvo que esperar su egreso al cumplir el peso adecuado para el alta, según el protocolo institucional y en el Caso 2 por la reoperación, su estancia se prolongó, pero a la semana de iniciada la vía oral se egresó.

Algunos estudios han demostrado un grado de perivisceritis menor o sin perivisceritis en pacientes en los que se realiza recambio de líquido amniótico, por lo que requieren menos días de ventilación asistida, nutrición parenteral y días de estancia hospitalaria, aunque no se conoce con certeza cual producto es el que desencade-



na el proceso inflamatorio en las asas intestinales.<sup>19,20,25</sup>

Ahora podemos dividir el tratamiento de la gastrosquisis en dos etapas: prenatal y posnatal.

En la etapa prenatal, la prioridad es disminuir la agresión a la pared intestinal ocasionada por el líquido amniótico que llega a convertir la pared intestinal en una membrana fibrosa que engrosa de manera importante las asas intestinales y conlleva a trastornos de la motilidad y obstrucción.

Aunque son solo 2 casos creemos que se debe dar a conocer este método de tratamiento de una patología que en nuestro medio aún conlleva una alta mortalidad, sobre todo al no poder realizar el cierre primario en todos los casos.

Sin embargo, para realizar este procedimiento se requiere de dos factores: el primero, que es realizar el diagnóstico prenatal, ya que en solo el 31% al 55% de los pacientes se diagnostican prenatalmente en nuestro medio.<sup>9-12,22</sup>

El segundo factor es el de contar con grupos multidisciplinarios capacitados para realizar este procedimiento, donde el cirujano pediatra este involucrado.

El advenimiento de los procedimientos prenatales como el recambio del líquido amniótico pudiera convertirse en la primera etapa del tratamiento de esta patología.

Finalmente se requerirá de series más grandes y estudios aleatorios para corroborar los beneficios de este procedimiento.

## Referencias

1. Hunter A, Soothill P. Gastroschisis-an overview. *Prenat Diagn* 2002;22:869-873.
2. Suita S, Okamatsu T, Yamamoto T, Handa N, Nirasawa Y, Watanabe Y, et al. Changing profile of abdominal wall defects in Japan: results of a national survey. *J Pediatr Surg* 2000;35:66-72.
3. Laughon M, Meyer R, Bose C, Wall A, Otero E, Heerens A, et al. Rising birth prevalence of Gastroschisis. *J Perinatol* 2003;23:291-293.
4. Egginka BH, Richardson CJ, Malloy CH, Angel CA. Outcome of gastroschisis: a 20-year case review of infants with gastroschisis born in Galveston, Texas. *J Pediatr Surg* 2006;41:1103-1108.
5. Ledbetter DJ. Gastroschisis and Omphalocele. *Surg Clin N Am* 2006;86: 249-260.
6. Ergün VO, Barksdale E, Ergün FS, Prosen T, Qureshi FG, Reblock KR, et al. The timing of delivery of infants with gastroschisis influences outcome. *J Pediatr Surg* 2005; 40:424-428.

7. Peiró JL, Guindos S, Lloret J, Marhuenda C, Torán N, Castillo F, et al. Nueva estrategia quirúrgica en la gastrosquisis: simplificación del tratamiento atendiendo a su fisiopatología. *Cir Pediatr* 2005;18:182-187.

8. Puligandla PS, Janvier A, Flageolet H, Bouchard S, Mok E, Laberge JM. The significance of intrauterine growth restriction is different from prematurity for the outcome of infants with gastroschisis. *J Pediatr Surg* 2004;39:1200-1204.

9. Vidal GAA, Espino VI, Rodríguez HH, Jiménez MJ, Macedo GR. Cirugía neonatal inmediata: experiencia inicial en el tratamiento de gastrosquisis y onfalocelo. *Memorias del Congreso Nacional de la Sociedad Mexicana de Cirugía Pediátrica*, 2002.

10. Pérez LH, Licona ICM, Mora Fol JR, Zaldívar CJA, Valerio VJR. Estudio comparativo entre la reducción forzada y la reducción a gravedad en el manejo de gastrosquisis. *Memorias del Congreso Nacional de la Sociedad Mexicana de Cirugía Pediátrica*, 2005.

11. García CJL, Estrada RI, Estolano G, Gaitán MJL. Gastrosquisis: cierre primario utilizando técnica de doble jareta y preservando el muñon umbilical. Los primeros 11 casos. *Memorias del Congreso Nacional de la Sociedad Mexicana de Cirugía Pediátrica*, 2008.

12. Maza VJ, Aguirre FG, Vargas GM. Gastrosquisis - cierre primario y umbilicoplastía. *Memorias del Congreso Nacional de la Sociedad Mexicana de Cirugía Pediátrica*, 2003.

13. Hernández AJ, Gómez GG. Reducción intestinal primaria y cierre secundario de gastrosquisis bajo bloqueo caudal. Una opción de tratamiento en hospitales de segundo nivel de atención. *Memorias del Congreso Nacional de la Sociedad Mexicana de Cirugía Pediátrica*, 2005.

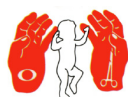14. Cooney DR. Defects of the abdominal wall. En O'Neil JA, Rowe MI, Grosfeld JL, Fonkalsrud EW, Coran AG.(eds): *Pediatric surgery*, St. Louis, Mosby 1998:1045-1069.

15. Sekabira J, Hadley GP. Gastroschisis: a third world perspective. *Pediatr Surg Int.* 2009;25:327-329.

16. Tibboel D, Vermey-Keers C, Kluck P, Gailard JL, Koppenberg J, Molenaar JC. The natural history of gastroschisis during fetal life: development of the fibrous coating on the bowel loops. *Teratology* 1986;33:267 - 72.

17. Chabra S. Management of gastroschisis: prenatal, perinatal and neonatal. *NeoReviews.org* 2006;7:e419-e427.

18. Midrio P, Stefanutti G, Mussap M, D'Antona D, Zolpia E, Gamba P. Amnioexchange for fetuses with gastroschisis: is it effective?. *J Pediatr Surg* 2007; 42:777 - 782.





19. Ashrafi M, Hosseinpour M, Farad M, Hossein M. Evaluation of diluted amniotic fluid effects on histological changes of intestine of rabbit fetus with gastroschisis. *Pediatr Surg Int* 2008;24:421-424

20. Luton D, Guibourdenche J, Vuillard E, Bruner J, de Lagausie P. Prenatal management of gastroschisis: the place of the amnioexchange procedure. *Clin Perinatol* 2003;30:551 – 572.

21. Carvalho P, Ramos de Amorin M, Hanois G, et al. Risk factors for adverse outcome of newborns with gastroschisis in a brazilian hospital. *J Pediatr Surg* 2001;36:559-564.

22. Cárdenas RVJJ, Contreras IOE, Chávez VTJ, Pérez MJJ, Ramírez VJM, Hernández GS, y col. ¿Sigue siendo la gastrosquisis un reto terapéutico en nuestro medio? Prevalencia, complicaciones, malfor-

maciones asociadas y mortalidad. *Memories del Congreso Nacional de la Sociedad Mexicana de Cirugía Pediátrica*, 2008.

23. Ávila-Díaz V. Cierre primario de gastrosquisis, experiencia personal, 11 casos. *Memories del Congreso Nacional de la Sociedad Mexicana de Cirugía Pediátrica*, 2003.

24. van Eijck FC, Wijnen RMH, van Goor H. The incidence and morbidity of adhesions after treatment of neonates with gastroschisis and omphalocele: a 30-year review. *J Pediatr Surg* 2008;43:479–483

25. Charlesworth P, Njera I, Allotey J, Dimitrou G. Postnatal outcome in gastroschisis: effect of Barth weight and gestacional age. *J Pediatr Surg* 2007;42:815-818.

