


**UNIVERSIDAD AUTÓNOMA DE NUEVO LEÓN**

**FACULTAD DE MEDICINA**



**EFFECTOS DE LA ELECTRO ESTIMULACIÓN INTERÓSEA EN LA  
ELONGACIÓN ÓSEA EXPERIMENTAL CON FIJACIÓN EXTERNA**

**Por:**

**DR. VÍCTOR MANUEL PEÑA MARTÍNEZ**

**COMO REQUISITO PARA OBTENER EL GRADO DE  
DOCTOR EN MEDICINA**

**OCTUBRE 2015**

**EFFECTOS DE LA ELECTRO ESTIMULACIÓN INTERÓSEA EN LA  
ELONGACIÓN ÓSEA EXPERIMENTAL CON FIJACIÓN EXTERNA**

**Aprobación de la Tesis:**

---

**Dr. med. Eduardo Álvarez Lozano.  
Director de la Tesis**

---

**Dr. med. Oscar Fernando Mendoza Lemus.  
Codirector de Tesis**

---

**Dr. med. Gerardo E. Muñoz Maldonado.  
Comisión de Tesis.**

---

**Dr. med. José Felix Vilchez Cavazos.  
Comisión de Tesis.**

---

**Dr. C. Roberto Montes De Oca Luna.  
Comisión de Tesis.**

---

**Dr. med. Gerardo E. Muñoz Maldonado.  
Sub-Director de Estudios de Postgrado.**

**El presente trabajo se realizó en el Servicio de Ortopedia y Traumatología del Hospital Universitario “Dr. José E. González” de la Universidad Autónoma de Nuevo León, y en el Área de Cirugía Experimental del Departamento de Fisiología de la Facultad de Medicina de la Universidad Autónoma de Nuevo León, bajo la dirección del Dr. med. Eduardo Álvarez Lozano y la co-dirección del Dr. med. Oscar F. Mendoza Lemus.**

## **AGRADECIMIENTOS**

**A mis pacientes, aquellos que actualmente confían en mi práctica profesional, pero principalmente a los que sabiendo, que estaba en formación depositaron en mis manos, a veces un ser tan amado como un hijo.**

**A mis profesores por sus enseñanzas y porque aparte de profesores se convirtieron en mis compañeros y amigos.**

**A mis compañeros que me impulsaron en poder lograr esta meta.**

**A mis autoridades que me orientaron para culminar esta etapa, permitiéndome a la vez participar en el desarrollo de mi segunda casa, el Hospital Universitario U.A.N.L.**

**Al Dr. med. Oscar F .Mendoza Lemus, Jefe del servicio de Traumatología y Ortopedia, por ser mi profesor, mi compañero y amigo y mostrarme que las cosas se logran cuando uno persevera.**

**A todos los que participaron en el desarrollo de éste estudio creyendo en mí.**

**Y agradezco principalmente a Dios, que me permite ser su instrumento a través de mi vocación.**

## **DEDICATORIA**

**A Claudia mi Esposa, que siempre me muestra su apoyo, aún en la más disparatada idea, por su paciencia y su amor. Por ser mi cómplice en este camino de superación sin dejarme que la soberbia me gane.**

**A Nelly mi Hija, porque sacrificando tiempo, fuiste creciendo pero siempre mostrándome tu entendimiento.**

**A Leonardo mi Hijo, por convertirse en mi Caballerito que protege la casa en mi ausencia.**

**A Víctor mi Hijo, el más pequeño, porque no dejas que mis abrazos se agoten con esa sonrisa que me regresan a entender que antes que un Doctor tengo la más grande dicha, de ser un Padre.**

**A mi Madre como parte importante de mi formación.**

**Y a Dios, que no permite que sacie mi sed de su palabra, para entender que no existe nada por encima de él y así comprender que las cosas con amor siempre salen mejor.**

## ÍNDICE

<b>Contenido</b>	<b>Página</b>
<b>Índice</b>	<b>vii</b>
<b>Apéndice A</b>	<b>ix</b>
<b>Apéndice B</b>	<b>ix</b>
<b>Lista de Tablas</b>	<b>x</b>
<b>Lista de Figuras</b>	<b>xii</b>
<b>Abreviaturas</b>	<b>xii</b>
<b>CAPÍTULO I</b>	
<b>RESUMEN</b>	<b>1</b>
<b>CAPÍTULO II.</b>	
<b>INTRODUCCIÓN</b>	
<b>2.1. El Hueso</b>	<b>2</b>
<b>2.1.1. Osteoclastos</b>	<b>3</b>
<b>2.1.2. Papel de los osteoclastos en la remo-</b>	
<b>delación ósea</b>	<b>4</b>
<b>2.1.3. Osteoblastos</b>	<b>6</b>
<b>2.1.4. Papel de los osteoblastos en la remo</b>	
<b>delación ósea</b>	<b>7</b>
<b>2.1.5. Ostecitos</b>	<b>8</b>
<b>2.2. Fracturas</b>	<b>9</b>
<b>2.3. Reparación Ósea</b>	<b>16</b>
<b>2.4. Complicaciones en las Fracturas</b>	<b>22</b>
<b>2.4.1. Complicaciones propias de la lesión</b>	<b>23</b>

2.4.2. Complicaciones propias del tejido	27
2.4.3. Complicaciones propias del tratamiento	30
2.5. La Elongación Ósea	32
2.5.1. Aplicaciones clínicas	34
2.6. La Electroestimulación	37
<b>CAPÍTULO III</b>	
<b>IMPORTANCIA</b>	43
<b>ORIGINALIDAD</b>	43
<b>JUSTIFICACIÓN</b>	44
<b>CAPÍTULO IV</b>	
4.1. HIPÓTESIS	45
4.2. HIPÓTESIS NULA	45
<b>CAPÍTULO V</b>	
<b>OBJETIVOS</b>	46
5.1. Objetivo General	46
5.2. Objetivos Específicos	46
<b>CAPÍTULO VI</b>	
<b>MATERIALES Y MÉTODOS</b>	47
6.1. Diseño del Estudio	47
6.2. Modelo Experimental	44
6.2. Grupos de Estudio	47
6.3. Lugar del Estudio	47
6.4. Recursos Materiales	48
6.5. Fijación Externa	48
6.6. Diseño del Electro-Estimulador Óseo	50

<b>6.7. Etapa Quirúrgica</b>	<b>52</b>
<b>6.7.1. Técnica Quirúrgica</b>	<b>52</b>
<b>6.7.2. Cuidado Pre-Quirúrgico</b>	<b>55</b>
<b>6.7.3. Anestesia</b>	<b>55</b>
<b>6.7.4. Cuidados Post-Quirúrgico Inmediato</b>	<b>56</b>
<b>6.7.4. Cuidados Post-Quirúrgico Tardío</b>	<b>56</b>
<b>6.8. Toma de Radiografías</b>	<b>56</b>
<b>6.9. Eutanasia</b>	<b>57</b>
<b>6.10. Tinciones Histológicas</b>	<b>58</b>
<b>6.11. Análisis Histológico</b>	<b>58</b>
<b>6.12. Análisis Densitométrico</b>	<b>58</b>
<b>6.13. Estadística</b>	<b>58</b>
<b>CAPÍTULO VII</b>	
<b>RESULTADOS</b>	<b>60</b>
<b>7.1. Análisis Histológico</b>	<b>60</b>
<b>7.2. Análisis Densitométrico</b>	<b>63</b>
<b>7.3. Análisis Estadístico</b>	<b>67</b>
<b>CAPÍTULO VIII</b>	
<b>DISCUSIÓN</b>	<b>70</b>
<b>CAPÍTULO IX</b>	
<b>CONCLUSIONES</b>	<b>74</b>
<b>CAPÍTULO X</b>	
<b>BIBLIOGRAFÍA</b>	<b>75</b>
<b>APÉNDICE A</b>	
<b>TÉCNICAS HISTOLÓGICAS</b>	<b>89</b>



<b>Contenido</b>	<b>Página</b>
<b>A.1. Preparación de la Muestra</b>	<b>89</b>
<b>A.2. Técnica de Tinción con Hematoxilina y Eosina</b>	<b>89</b>
<b>A.3. Técnica de Tinción con el Método Tricrómico de Massón</b>	<b>89</b>
<b>APÉNDICE B</b>	
<b>PREPARACIÓN DE LAS SOLUCIONES</b>	<b>91</b>
<b>B.1. Solución de Formalina al 10%</b>	<b>91</b>
<b>B.2. PBS 10x</b>	<b>91</b>
<b>B.3. PBS 1x</b>	<b>91</b>
<b>B.4. Hematoxilina de Gill</b>	<b>91</b>
<b>B.5. Eosina</b>	<b>91</b>
<b>B.6. Solución de Alcohol-ácido</b>	<b>92</b>
<b>B.7. Solución de Agua Amoniacal</b>	<b>92</b>
<b>B.8. Hematoxilina Férrica de Weigert</b>	<b>92</b>
<b>B.9. Solución de Fuscina Ácida y Escarlata de Briebich</b>	<b>92</b>
<b>B.10. Solución Ácida Fosfomolibdica y Fosfotúngstica</b>	<b>92</b>
<b>B.11. Solución de Azul de Anilina</b>	<b>93</b>
<b>B.12. Solución Acuosa de Ácido Acético al 10%</b>	<b>93</b>
<b>B.13. Solución Fijadora de Bouin</b>	<b>93</b>
<b>B.14. Solución Enjuagadora Sulfurosa</b>	<b>93</b>
<b>B.15. Solución Metabisulfito de Sodio al 10%</b>	<b>93</b>

## LISTA DE TABLAS

<b>Tabla</b>	<b>Página</b>
<b>Tabla 1. Medias para muestras emparejadas para el Grupo A</b>	<b>67</b>
<b>Tabla 2. Diferencia de muestras emparejadas para Grupo A</b>	<b>67</b>
<b>Tabla 3. Medias para muestras emparejadas para el Grupo B</b>	<b>68</b>
<b>Tabla 4. Diferencia de muestras emparejadas para Grupo B</b>	<b>68</b>
<b>Tabla 5. Diferencia de la densidad ósea entre los 15 y 30 días de tratamiento por grupo</b>	<b>68</b>
<b>Tabla 6. Prueba t para la igualdad de medias</b>	<b>69</b>

## LISTA DE FIGURAS

<b>Figura</b>	<b>Página</b>
<b>Figura 1. Fijador externo</b>	<b>48</b>
<b>Figura 2. Clavos aislados</b>	<b>49</b>
<b>Figura 3. Esquema del electro-estimulador óseo</b>	<b>50</b>
<b>Figura 4. Electro estimulador</b>	<b>52</b>
<b>Figura 5. Fijación externa</b>	<b>53</b>
<b>Figura 6. Corticotomía subperióstica en el modelo animal</b>	<b>54</b>
<b>Figura 7. Fases de la elongación</b>	<b>54</b>
<b>Figura 8. Tratamiento para el Grupo B</b>	<b>55</b>
<b>Figura 9. Tinciones Histológicas con H&amp;E para el Grupo A</b>	<b>60</b>
<b>Figura 10. Tinciones Histológicas con Tricrómico de Masson para el Grupo A</b>	<b>61</b>
<b>Figura 11. Tinciones Histológicas con H&amp;E para el Grupo B</b>	<b>62</b>
<b>Figura 12. Tinciones Histológicas con Tricrómico de Masson para el Grupo B</b>	<b>63</b>
<b>Figura 13. Análisis densitométrico del grupo A</b>	<b>65</b>
<b>Figura 14. Análisis densitométrico del grupo B</b>	<b>66</b>

## ABREVIATURAS

$\alpha$	<b>Alfa</b>
$\beta$	<b>Beta</b>
$\mu$	<b>Micras</b>
$\mu^3$	<b>Micras al Cubo</b>
$\mu A$	<b>Micro-Amperes</b>
$\mu l$	<b>Microlitros</b>
%	<b>Porcentaje</b>
®	<b>Registrado</b>
°C	<b>Grados Centígrados</b>
°	<b>Grados</b>
Ac.	<b>Ácido</b>
AO	<b>Arbeitsgemeinschaft für Osteosynthesefragen</b>
BMPs	<b>Proteínas Morfogenéticas de Hueso</b>
Cbfa1	<b>Core-Binding Factor a-1</b>
cm	<b>Centímetros</b>
cm <sup>2</sup>	<b>Centímetros Cuadrados</b>
Cols	<b>Colaboradores</b>
c/u	<b>Cada uno</b>
Dr.	<b>Doctor</b>
Etc.	<b>Etcétera</b>
EphB4	<b>Receptor de Epinefrina B4</b>
FDA	<b>Food and Drug Administration</b>
FGF2	<b>Factor de Crecimiento de Fibroblastos Tipo 2</b>

<b>Gr</b>	<b>Gramos</b>
<b>HCL</b>	<b>Cloruro de Hidrógeno</b>
<b>Hrs</b>	<b>Horas</b>
<b>H&amp;E</b>	<b>Hematoxilina y Eosina</b>
<b>IGF1</b>	<b>Factor de Crecimiento Tipo Insulina 1</b>
<b>KCl</b>	<b>Cloruro de Potasio</b>
<b>Kg</b>	<b>Kilogramos</b>
<b>Kh<sub>2</sub>PO<sub>4</sub></b>	<b>Fosfato monopotásico</b>
<b>mA</b>	<b>Mili-Amperes</b>
<b>mg</b>	<b>Miligramos</b>
<b>min</b>	<b>Minutos</b>
<b>mm</b>	<b>Milímetros</b>
<b>ml</b>	<b>Mililitros</b>
<b>N</b>	<b>Normal</b>
<b>NaCl</b>	<b>Cloruro de Sodio</b>
<b>Na<sub>2</sub>HPO<sub>4</sub></b>	<b>Fosfato disódico</b>
<b>LED</b>	<b>Diodo Emisor de Luz</b>
<b>PGGA</b>	<b>Factor de Crecimiento Paratiroideo</b>
<b>PBS</b>	<b>Amortiguador Salino de Fosfatos</b>
<b>pH</b>	<b>Logaritmo Negativo de la Concentración de Iones Hidrogeno</b>
<b>RANKL</b>	<b>Ligando del Receptor Activador para el Factor nuclear κ B</b>
<b>RhoA</b>	<b>Proteínas Homólogas a Ras (Familia A)</b>
<b>S1P</b>	<b>Esfingosina 1-Fosfatasa</b>
<b>TGF β</b>	<b>Factor de Crecimiento Transformante</b>

**TRAP**      **Fosfatasa Ácida Resistente al Tartrato**  
**V**            **Volts**

## CAPÍTULO I

### RESUMEN

Víctor Manuel Peña Martínez      Fecha de Graduación: Noviembre, 2015  
Universidad Autónoma de Nuevo León.      Facultad de Medicina  
Título del Estudio: EFECTOS DE LA ELECTRO ESTIMULACIÓN  
INTERÓSEA EN LA ELONGACIÓN ÓSEA EXPERIMENTAL CON  
FIJACIÓN EXTERNA.

Número de Páginas: 91      Área de Estudio: Ortopedia y Traumatología.

**Introducción:** A pesar de un tratamiento óptimo, algunas fracturas óseas curan lentamente o simplemente no se reparan. Se han descrito numerosos estudios basados en la electroestimulación para el tratamiento de las pseudoartrosis y no uniones óseas. Sin embargo, la eficacia de la aplicación de esta técnica en tejido sometido a una corticotomía subperiostíca y gradualmente elongado, con un sistema de fijación externa monolateral, definido como callostasis, no está demostrada. **Objetivo:** La callostasis se divide en fases, la primera es la de reposo, la segunda la de distracción, la tercera la de neutralización, la cuarta de dinamización y la quinta al final como remodelación, el objetivo principal es disminuir el tiempo, en el periodo o fase de neutralización, para obtener la consolidación y remodelación del área de callostasis. **Material y Métodos:** Se realizó la elongación en el fémur izquierdo de caninos a partir de una corticotomía subperiostíca basado en la técnica de DeBastiani. Se formaron dos grupos de 7 especímenes, el grupo A, con elongación sin electro estimulación y el grupo B, con elongación más electroestimulación, desde el inicio de la fase de distracción. La electroestimulación se realizó con un dispositivo de corriente alterna directa de 9v diseñado para este trabajo. Se dio seguimiento radiográfico a los 15 y 30 días post-quirúrgicos y se realizaron tinciones de H&E y Tricrómico de Masson para analizar los cambios morfológicos en la zona de callostasis. **Resultados:** Para el grupo A se encontró que en la densidad ósea no existe una diferencia significativa entre ambos períodos de análisis establecidos con  $4.05 \pm 3.24$  ( $p=0.163$ ). Para el grupo B se encontró que existe una diferencia significativa de los 15 y 30 días de estímulo eléctrico con un valor de  $61.06 \pm 20.17$  ( $p=0.03$ ). Al momento de comparar los datos de ambos grupos se asume una diferencia estadística debido a la diferencia entre las varianzas (0.036). En los cortes histológicos para el grupo A se observó un tejido de reparación con características fibrosas, con zonas de cartílago con una transición hacia una matriz ósea. En el grupo B se pudo observar un tejido más organizado, en cuanto a las fases de reparación ósea en comparación al grupo A. **Conclusiones:** Existe una diferencia significativa en el crecimiento y formación del callo óseo a los 15 y 30 días ente ambos grupos. Con una significancia importante en el tiempo de consolidación en el grupo con electroestimulación. Grupo B. Demostrado radiológica e histológicamente.

---

Dr. med. Eduardo Álvarez Lozano.

Director de Tesis

## **CAPÍTULO II**

### **INTRODUCCIÓN**

#### **2.1. El Hueso**

Desde un punto de vista histológico, el hueso es un tejido conjuntivo mineralizado muy vascularizado e innervado, que está estructurado en laminillas de matriz osteoide calcificada (1). La disposición de estas laminillas es la que determina que el hueso sea cortical o esponjoso. Ambos están constituidos por osteonas. El hueso cortical o compacto se estructura en conductos de Havers recubiertos de laminillas en disposición concéntrica donde se sitúan los osteocitos.

El hueso esponjoso o trabecular lo constituyen laminillas óseas en forma de red que delimitan cavidades areolares en cuyo interior se encuentra médula ósea (2). Tanto el hueso cortical como el esponjoso contienen células especializadas, matriz orgánica y fase mineral. En el hueso coexisten varios tipos de células. Las células óseas se hallan dentro del propio tejido óseo o en el estroma conjuntivo de la médula ósea, rico en células mesenquimales pluripotenciales indiferenciadas. Desde los trabajos de Friedenstein en 1976 se conoce que estas stem cells pueden dar origen a cinco estirpes celulares distintas: fibroblastos, osteoblastos, condroblastos, adipocitos y mioblastos (3), en respuesta a diferentes señales moleculares que inician la cascada de activación de diferentes genes.

Durante la diferenciación osteoblástica, se conocen diferentes factores que intervienen para este proceso. Los primeros eventos se relacionan a la genética y factores de crecimiento, actualmente se sabe que la diferenciación



hacia la estirpe osteoblástica está controlada por genes pertenecientes a la familia Hedgehog, de los cuales los más conocidos son: Indian hedgehog y Sonic hedgehog (4,5). También es esencial el factor de transcripción Cbfa1 (core-binding factor  $\alpha$ -1, también llamado Runx2) (6-9)

y las proteínas morfogenéticas óseas (BMPs), que constituyen los reguladores más potentes de la diferenciación osteoblástica desde las células mesenquimales pluripotenciales (4).

Los otros factores involucrados son los llamados marcadores de diferenciación, en donde a medida que las células precursoras se van diferenciando expresan en la membrana celular proteínas específicas de su función o marcadores. La expresión de Cbfa1 es la primera evidencia de la diferenciación osteogénica (4-10), cuyo máximo nivel se alcanza en los pre-osteoblastos. El colágeno I y la osteopontina, se expresan de forma temprana en células osteoprogenitoras. Igualmente la fosfatasa alcalina (ALP) es una proteína de superficie que podría participar en la regulación de la proliferación, migración y diferenciación de las células osteoblásticas. La sialoproteína ósea y la osteocalcina, son marcadores de diferenciación del pre-osteoblasto al osteoblasto y aparecen cuando se inicia la mineralización. La expresión de estas proteínas resulta especialmente útil como marcadores osteogénicos en los estadios finales de la diferenciación osteoblástica.

### **2.1.1. Osteoclastos**

Los osteoclastos son células gigantes (100  $\mu$ m), multinucleadas, formados por la fusión de progenitores mononucleares de la familia de los monocitos/macrófagos en un proceso denominado osteoclastogénesis (10). Los osteoclastos se encuentran en las superficies endo-óseas dentro del sistema

de Havers y en la superficie perióstica debajo del periostio. Los osteoclastos son generalmente poco comunes en el hueso con sólo dos a tres células por  $\mu\text{m}^3$  (11). Los osteoclastos existen en dos estados funcionales, la motilidad y las fases de resorción. Durante el estado de motilidad, migran desde la médula ósea hasta el sitio de resorción y en la fase de resorción ejercen su función de resorción ósea (12). En cada estado el osteoclasto muestra diferencias morfológicas. Los osteoclastos móviles son aplanados y no polarizados. Se caracterizan por la presencia de protuberancias en la membrana llamadas lamelipodia y por un complejo (podosoma) que contiene actina. Los osteoclastos se mueven y se extienden por la formación de las lamelipodias. Al llegar al sitio de reabsorción, los osteoclastos se polarizan a través de la reorganización del citoesqueleto. El resultado de esta polarización es la formación de un número de dominios de membrana: un borde ondulado, una zona de sellado, un dominio de secreción funcional y una membrana basolateral. La zona de sellado es una estructura específica del osteoclasto que separa el medio ambiente de resorción ácido del resto de la célula, para formar una zona libre de orgánulos (13). El borde ondulado y zona de sellado se ve sólo en las células de reabsorción no móviles. Durante el proceso de resorción, los osteoclastos adquieren una forma de cúpula y carecen de lamelipodia.

### **2.1.2. Papel de los osteoclastos en la remodelación ósea**

Aunque la función primaria de los osteoclastos en la remodelación del hueso es la resorción de la matriz ósea, también funcionan en la regulación de la formación de hueso. Esto se puede lograr por la secreción de factores que regulan la formación de hueso, la liberación de factores derivados de la

matriz durante la resorción o el contacto directo célula-célula con osteoblastos. La actividad de resorción ósea de los osteoclastos es una forma en que se regula la formación de hueso (14). En ausencia de osteoclastos, los osteoblastos pueden reconocer partes de la laguna de resorción tales como la deposición de TRAP, que es requerido por los osteoclastos para llevar a cabo la resorción de la matriz ósea y el recambio del colágeno (15,16).

A medida que el hueso se reabsorbe, los osteoclastos liberan factores de matriz ósea que pueden intervenir en la regulación osteoblástica para la formación ósea. Estos factores se producen a menudo por los osteoblastos durante la formación de matriz ósea y actúan directamente sobre los osteoblastos para promover la formación de hueso. Sin embargo, es probable que a medida que el osteoclasto reabsorbe hueso, regule la cantidad liberada de estos factores, para actuar directamente sobre los osteoblastos. Tales factores incluyen proteínas morfogenéticas óseas (BMPs), factores de crecimiento tipo insulina (IGF) I y II, así como el factor de crecimiento transformante beta (TGF- $\beta$ ) (17-19).

Las posibles formas en que los osteoclastos pueden regular osteoblastos ha sido un tema de gran interés y mucho trabajo que se ha llevado a cabo para identificar los factores de acoplamiento que representan posibles objetivos terapéuticos. La esfingosina 1-fosfato (S1P) es secretada por los osteoclastos y se une a su receptor en los osteoblastos que mejoran la migración y la supervivencia de los osteoblastos, así como aumentar la producción de RANKL (20). S1P también tiene efectos directos sobre los osteoclastos mediante la regulación de la migración de precursores de osteoclastos (21).

Efrina B2, un ligando unido a la membrana expresado en osteoclastos, se une con su receptor EphB4 sobre los osteoblastos, en un mecanismo dependiente de contacto. Esta interacción promueve la diferenciación de osteoblastos y la formación de hueso (22). Más recientemente, semaforina 4D ha sido identificada como un factor de acoplamiento. La semaforina 4D se expresa por los osteoclastos e inhibe la formación de hueso mediante la unión a su receptor Plexina-B1 sobre los osteoblastos. Esta interacción activa RhoA que a su vez suprime al factor de crecimiento tipo insulina 1 (IGF-1) de señalización y modula la motilidad de los osteoblastos, lo cual inhibe la formación de hueso (23).

### **2.1.3. Osteoblastos**

Los osteoblastos son el único tipo de célula responsable de la formación de hueso. Se originan a partir de células madre mesenquimales que tienen el potencial de diferenciarse en osteoblastos maduros (24,25). Hay cuatro etapas de maduración que han sido identificadas en la diferenciación de osteoblastos: preosteoblastos, osteoblastos, osteocitos y células óseas de revestimiento. Siempre que los estímulos apropiados están presentes, las células madre mesenquimales forman preosteoblastos. Histológicamente estas células se asemejan a los osteoblastos y poseen tinción positiva para la fosfatasa alcalina. Sin embargo, carecen de algunas de las características de los osteoblastos maduros incluyendo la capacidad de producir tejido mineralizado (26). Los preosteoblastos dan lugar a la maduración de los osteoblastos, que pueden ser identificados por su morfología cúbica y fuerte positividad de la fosfatasa alcalina. Ellos residen a lo largo de la superficie del hueso en los sitios de formación de hueso activo. Los osteoblastos secretan

colágeno tipo 1, el bloque básico de construcción de hueso. Además, producen proteínas no colágenas incluyendo osteocalcina y la fosfatasa alcalina, que es esencial para la deposición mineral (27). Los osteoblastos maduros tienen uno de tres destinos: se dirigen hacia una apoptosis, pueden diferenciarse a osteocitos o convertirse en células de revestimiento. Aproximadamente 50 a 70% de los osteoblastos se someten a un proceso de apoptosis (28).

#### **2.1.4. Papel de los osteoblastos en la remodelación ósea**

La función primaria de los osteoblastos es la formación de hueso. Por lo tanto, el osteoblasto tiene un papel en la formación inicial del esqueleto, así como en los procesos continuos de crecimiento óseo y de remodelación. La formación de hueso se produce a través de dos mecanismos distintos: la osificación intramembranosa y la osificación endocondral. La osificación intramembranosa se encarga de la formación de los huesos planos del cráneo y la mayoría de la clavícula. Este tipo de formación de hueso se basa en una capa fibrosa pre-existente de tejido conectivo en la que los osteoblastos depositan la matriz orgánica compuesta de colágeno tipo 1. El fosfato de calcio se deposita en la matriz formadora de hueso esponjoso. En contraste, la osificación endocondral, que produce la mayoría de los huesos, implica la transformación de mesénquima en un modelo de cartílago que se asemeja a la forma del hueso. El cartílago es entonces invadido por vasos sanguíneos y gradualmente deriva en la formación de osteoblastos que tiene una influencia sobre la matriz orgánica de colágeno y regula la mineralización de la matriz por la liberación de pequeñas vesículas unidas a la membrana que contiene calcio y fosfato (29). El mecanismo exacto por el cual se

produce la mineralización permanece poco claro. Sin embargo, se piensa que la actividad de la fosfatasa alcalina desempeña un papel importante. El cartílago hialino permanece en las superficies epifisarias donde forma el cartílago articular y en las uniones de la diáfisis y la epífisis donde forma la placa de crecimiento, lo que permite a los huesos largos extenderse en longitud durante el crecimiento.

### **2.1.5. Osteocitos**

Los osteocitos son osteoblastos diferenciados que se incorporan en la matriz de hueso de nueva formación (30). Estas células son más pequeñas que los osteoblastos y han perdido muchos de sus orgánulos citoplasmáticos (31). Los osteocitos se encuentran dentro de las lagunas en la matriz ósea recién formada en la que residen durante largos períodos de tiempo, pero en última instancia, se someten a la apoptosis. Los osteocitos están espacialmente aislados uno de otro. Sin embargo, se extienden largas extensiones filipodiales, que son ricos en citoesqueleto de actina, conectándolos entre sí, así como las células óseas y osteoblastos de revestimiento sobre la superficie del hueso (32,33). Hay evidencia para sugerir que la función primaria de la osteocitos es la formación y mantenimiento de la estructura ósea. Las micro-lesiones (pequeños defectos en la matriz ósea como resultado de la carga esquelética o condiciones patológicas) han demostrado ser un factor estimulante que es capaz de iniciar la remodelación ósea. Los osteocitos situados cerca de los sitios de estas microlesiones, sufren apoptosis que se ha correlacionado con un aumento de la remodelación ósea debido a una mayor producción de RANKL y un aumento en la formación de osteoclastos (34). Un estudio reciente ha demostrado que los osteocitos

expresan RANKL, apoyando así la osteoclastogénesis. Estudios en los que ratones que carecen RANKL, específicamente en osteocitos, muestran un fenotipo osteopetrótico, lo que sugiere que los osteocitos pueden ser la principal fuente de RANKL durante la remodelación ósea (35). Es posible que los osteocitos entren en contacto con los osteoclastos a través de sus largos procesos (36). De esta manera, osteocitos a través de la liberación de RANKL, son capaces de contribuir en la formación de osteoclastos y en el proceso de remodelación ósea.

## **2.2. Fracturas**

Una fractura es la pérdida de la continuidad normal del tejido óseo, producida como consecuencia de un traumatismo o de un proceso patológico debilitante de su estructura normal. Las principales causas son en general, que la fractura se produce por la aplicación de una fuerza sobre el hueso que supera su resistencia elástica.

Las fracturas pueden clasificarse atendiendo a:

Etiología:

1. Habituales: Son aquellas que se producen en el hueso sano como resultado de un traumatismo directo o indirecto cuya fuerza vence la resistencia del hueso, pudiendo clasificarse en fracturas de alta y baja energía. Pueden producirse por mecanismos directos o indirectos.
2. Por estrés: Producidas por traumas repetidos de baja energía, que por sí solos no podrían causar fractura.

3. Patológicas: Es aquella que se produce en una estructura debilitada del hueso, ya sea por traumas mínimos (que en condiciones normales no produciría una fractura) o espontáneamente. Estas a su vez se dividen en:
  - a. Localizada: Quiste, tumor, orificio en el hueso dejado por la retirada de un tornillo
  - b. Generalizada (insuficiencia ósea): Todo el tejido óseo es débil, como en la osteoporosis o las displasias (metabolismo óseo anómalo que conduce a fragilidad)

Punto que soporta la fuerza:

1. Directa: Son aquellas que se producen cuando el agente traumático actúa directamente sobre el punto de fractura, siendo con frecuencias fracturas abiertas y con grandes lesiones de las partes blandas. Las causas o mecanismos pueden ser variadas: compresión, aplastamiento, agentes penetrantes.
2. Indirecta: Son aquellas en las que la solución de continuidad del hueso se produce en un punto distante de aquel donde actúa la fuerza. Estas fracturas pueden producirse por diversos mecanismos:
  - a. Tracción: Típica en las apófisis de los huesos como el calcáneo, la tuberosidad de la tibia, el olecranon o la rotula.
  - b. Compresión: Ocurre principalmente en aéreas de hueso esponjoso débil, como las vértebras.
  - c. Torsión: Ocurre normalmente en huesos largos.



- d. Flexión: Se produce cuando un hueso recto es obligado a incurvarse o uno curvo a rectificar su curvatura.
- e. Cizallamiento: Se produce cuando sobre un hueso actúan dos fuerzas en sentidos opuestos.

En relación con el estado de la piel:

1. Cerradas: En las que la fractura ocurre con integridad de las partes blandas y que se valoran mediante la clasificación de Tscherny y Oestern (37):
  - a. Grado 0: Mínima lesión de partes blandas por mecanismos indirectos, sin desplazamiento ni conminución.
  - b. Grado I: Es una fractura acompañada de abrasiones superficiales o contusiones producidas por mecanismo indirecto y que tienen un desplazamiento moderado y patrón no complejo.
  - c. Grado II: Son fracturas con patrón complejo producidas por mecanismo directo y acompañadas de contusiones musculares significativas o abrasiones profundas (riesgo importante de síndrome compartamental).
  - d. Grado III: Son fracturas producidas por mecanismo directo de alta energía, como aplastamientos y que presentan grave lesión de los tejidos blandos y de la piel y en ocasiones lesión vascular y síndrome compartamental.

2. Abiertas: En las que se pone en contacto el foco de fractura con el exterior y que se valoran por la clasificación de Gustilo y Anderson (38).

- a. Tipo I: Es una fractura abierta con una herida limpia menor de 1cm (sin evidencia de contaminación profunda).
- b. Tipo II: Es una fractura abierta con laceración mayor de 2cm y sin gran afectación de los tejidos blandos, colgajos o avulsiones.
- c. Tipo III: Es una fractura abierta de más de 10cm, con gran afectación de los tejidos blandos o incluso amputación traumática.
  - i. IIIA, en la que a pesar de las grandes lesiones de partes blandas, se puede conseguir una reconstrucción y cobertura cutánea adecuada.
  - ii. IIIB, en la que hay dificultad para conseguir coberturas adecuadas y el hueso está expuesto.
  - iii. IIIC, son fracturas abiertas asociadas a lesión vascular que precisan reparación para la conservación de la extremidad.

Edad del fracturado:

1. Niños: Tienen mayor elasticidad, periostio más grueso y cartílagos de crecimiento abiertos, por lo que es mas común que se produzcan desplazamientos de la fisis, dando lugar a epifisiolisis.

2. Ancianos: Pueden estar producidas por traumatismos de baja energía a causa de la pérdida de elasticidad ósea.

El trazo:

1. Incompletas: Son aquellas en las que la solución de continuidad no afecta a todo el espesor del hueso, si no solo a una de las corticales, formándose un trazo fracturado sin separación de los bordes óseos.

Estas fracturas pueden ser:

- a. Fisuras
- b. Fracturas en tallo verde o inflexiones: Son fracturas por flexión que afectan a huesos flexibles y dúctiles.
- c. Infracciones, fracturas torus o caña de bambú: Son habituales en niños, en zonas de unión entre metáfisis y diáfisis, y en las cuales el hueso cortical esta insuflado, formando un engrosamiento anular o rodete subperióstico.
- d. Aplastamientos: En las que se rompen las trabéculas internas sin llegar a romperse las corticales.

2. Completas:

- a. Completas simples: Son aquellas en las que el trazo es único, generándose 2 fragmentos óseos sin desplazamiento.
- b. Completas con desplazamiento: en las que se pierde la alineación de los fragmentos generados por la fractura y según el número de fragmentos se dividen en simples (dos fragmentos), bifocales (tres fragmentos con el intermedio en forma de alas de mariposa) y conminutas (muchos fragmentos).

El tipo de desplazamiento: Según como se hayan desplazado los fragmentos óseos, las fracturas pueden clasificarse en:

1. Cabalgamientos o desplazamientos longitudinales: Cuando se ha producido aproximación de los fragmentos óseos.
2. Díástasis: Cuando se ha producido un alejamiento de los fragmentos óseos.
3. Rotación: Cuando uno o ambos fragmentos giran sobre su eje longitudinal en dirección opuesta, quedando una orientación diferente.
4. Desviación lateral: Cuando los fragmentos se deslizan transversalmente, pudiendo guardar algo de contacto entre si.
5. Impactación: Cuando los extremos fracturados penetran uno dentro del otro.
6. Angulación: Cuando el desplazamiento lateral es menor que el diámetro del hueso y sus fragmentos permanecen unidos o engranados.

Estabilidad intrínseca de la fractura: La estabilidad de la fractura es la tendencia que tiene a desplazarse una vez reducida de forma adecuada:

1. Estables: los fragmentos no se mueven.
2. Inestables: tiene una serie de características:
  - a. Los trazos, dado que si son transversales o de oblicuidad mayor de 45° son más inestables.
  - b. La presencia de conminuciones.

- c. El grado de afectación de las partes blandas que aportan estabilidad.

Según la localización anatómica (sólo para huesos largos):

1. Epifisarias (en extremos).
2. Metafisarias (en zona de embudo).
3. Diafisarias (1/3 proximal, medio o distal).

Clasificación de la AO: Propuesta por la Asociación para el estudio de la Osteosíntesis, es una clasificación integrada de las fracturas de huesos largos y se encarga de establecer su gravedad, determinar la orientación terapéutica y el pronóstico, además de servir para la investigación. Es práctica, establece la gravedad de la fractura, define la orientación terapéutica y pronóstica y sirve para la investigación. Nombra cada fractura asignando un elemento alfanumérico a cada una de sus características (hueso en el que se localiza, segmento óseo, tipo de fractura, etc.), de modo que cada lesión puede ser descrita por un código que, en su forma más completa, está constituida por 5 caracteres. Los huesos largos se enumeran de la siguiente forma (39,40):

- a. 1 = Húmero.
- b. 2 = Cúbito y radio.
- c. 3 = Fémur.
- d. 4 = Tibia y peroné.

Cada hueso largo tiene 3 segmentos óseos:

- a. 1 = Segmento proximal.
- b. 2 = Segmento medio o diafisario.

- c. 3 = Segmento distal.

Tanto en el segmento proximal como en el distal pueden distinguirse 3 tipos de fractura:

- a. Tipo A, que es una fractura extraarticular.
- b. Tipo B, que es una fractura articular parcial.
- c. Tipo C, que es una fractura articular completa.

En el fragmento diafisario o medio se distinguen también 3 tipos de fractura:

- a. Tipo A, que es una fractura simple.
- b. Tipo B, que es una fractura en cuña.
- c. Tipo C, que es una fractura compleja.

### **2.3. Reparación Ósea**

La reparación de una fractura implica procesos complejos de proliferación y diferenciación celular. Hay muchos factores que están involucrados, incluyendo factores de crecimiento, citocinas inflamatorias, antioxidantes, osteoclastos, osteoblastos, hormonas, aminoácidos y diferentes nutrientes.

La reparación ósea se puede dividir en tres fases. La fase de inflamación es la primera, ocurre inmediatamente después de la fractura en donde se forma un coágulo de sangre, lo que permite la afluencia de células inflamatorias. Esto es seguido por una cascada de citocinas que atrae a las células de reparación en el espacio de la fractura. Estas células inmediatamente comienzan a diferenciarse en células especializadas que construyen nuevo tejido óseo (osteoblastos) y cartílago (condroblastos). En los próximos meses, estas células comienzan el proceso de reparación, que sintetizan

nueva matriz de hueso y cartílago. En esta etapa inicial, los osteoclastos disuelven y reciclan los desechos de hueso.

Los mediadores inflamatorios liberados por las plaquetas, células muertas o dañadas, hacen que los vasos sanguíneos se dilaten y secreten plasma lo que conduce a un edema agudo en la región de la fractura. Además de estas células inflamatorias, también migran a la región fracturada leucocitos polimorfonucleares, seguidos por macrófagos y linfocitos. Estas células también liberan citocinas que estimulan la angiogénesis (41). Como la respuesta inflamatoria disminuye, el tejido necrótico y el exudado se reabsorben y a continuación, los fibroblastos y condrocitos empiezan a producir nueva matriz, es decir, el callo de fractura.

Los factores que estimulan la reparación de la fractura probablemente incluyen factores quimiotácticos y de crecimiento liberados durante la inflamación en el sitio de la fractura (42).

La interrupción en la continuidad de los vasos sanguíneos en el hueso, la médula ósea, el periostio y el tejido circundante en el momento de la lesión resulta en la extravasación de sangre en el sitio de la fractura y la formación de un hematoma. La organización de este hematoma es generalmente reconocido como el primer paso en la reparación de fracturas. En diversos trabajos experimentales, se ha reportado que la pérdida del hematoma retrasa la reparación de fracturas (43,44), lo que sugiere que el hematoma y el periostio circundante que contiene el hematoma pueden facilitar las etapas iniciales de reparación. Las fracturas abiertas o el tratamiento de las fracturas mediante reducción una abierta, interrumpen la organización del hematoma, lo que puede retrasar el proceso de reparación. Las razones exactas por las

que un hematoma puede afectar a la reparación de fracturas siguen siendo inciertas. Presumiblemente, el hematoma de una fractura intacta proporciona un andamio de fibrina que facilita la migración de células de reparación. Además, los factores de crecimiento tales como el factor de crecimiento paratiroides (PGGA) y factor de crecimiento transformante beta (TGF- $\beta$ ), así como otras proteínas liberadas por las plaquetas y células en el hematoma de la fractura, son capaces de mediar los eventos iniciales críticos en la reparación de fracturas. Estos incluyen migración y proliferación celular y la síntesis de un tejido de reparación (41,42). Un producto de degradación de la trombina proporciona atracción fuerte para las células madre (45).

La segunda etapa de reparación comienza aproximadamente dos semanas después de que ocurre la fractura. En esta etapa, las proteínas producidas por los osteoblastos y condroblastos comienzan a consolidar en lo que se conoce como un callo suave. Esta nueva sustancia de hueso blando finalmente se endurece y forma un callo duro como el hueso durante un período de 6 a 12 semanas.

El nuevo hueso termina por llenar el sitio de la fractura y una vez que el suministro de sangre disminuye, este se vuelve necrótico y el hueso circundante se reabsorbe. Durante esta etapa, algunas fracturas pueden verse con una brecha radiográficamente evidente en el sitio de la lesión por varias semanas posteriores a la fractura. Las células responsables de esta función, los osteoclastos, provienen de una línea de células diferentes a las células responsables de la formación de médula (46,47). Los osteoclastos derivan de monocitos circulantes en la sangre y de precursores de monocitos



de la médula ósea, en el que se desarrollan los osteoblastos del periostio o de células mesenquimales indiferenciadas que migran al sitio de la fractura.

Las células mesenquimales pluripotenciales, probablemente de un origen común, forman tejido fibroso, cartílago y finalmente, el hueso en el sitio de la fractura. Algunas de estas células se originan en los tejidos lesionados, mientras que otras migran al sitio de la lesión con los vasos sanguíneos entrantes. Acompañando la neoangiogénesis, los pericitos proporcionan un gran número de células madre mesenquimales indiferenciadas capaces de diferenciarse en diferentes tipos de células del tejido. Además, estas células no diferenciadas son fuentes activas de las proteínas morfogenéticas óseas (BMPs), que son factores de crecimiento que dirigen el proceso de diferenciación celular (48). Las células del periostio tienen un papel importante en la reparación de fracturas en los niños debido a que el periostio es más grueso y más celular en individuos más jóvenes. Con la edad, el periostio se vuelve más delgado y su contribución a la reparación ósea se hace menos evidente. Los osteoblastos de la superficie endosteal también participan en la formación de hueso, pero los osteocitos supervivientes no aparecen para formar tejido de reparación. La mayoría de las células responsables de la osteogénesis durante la curación de fracturas aparecen en el sitio de la fractura con el tejido de granulación que reemplaza el hematoma de la fractura.

Las células mesenquimales en el sitio de la fractura proliferan, se diferencian y producen el callo de fractura que consiste en tejido fibroso, cartílago y tejido óseo. Factores de crecimiento biológicos, en particular los miembros de la familia de las BMPs, impulsan el proceso de diferenciación temprano (45). El

callo de fractura llena y rodea el lugar de la fractura, y en las primeras etapas de curación se pueden observar un callo óseo duro o más blando de tipo fibroso y cartilaginoso. En el callo blando de las regiones centrales, hay tensión con bajos niveles de oxígeno y se compone principalmente de cartílago y tejido fibroso. El hueso reemplaza gradualmente este cartílago a través del proceso de osificación endocondral, la ampliación del callo duro y el aumento de la estabilidad de los fragmentos de la fractura. Este proceso continúa hasta que el hueso nuevo forma un puente entre el sitio de la fractura y ocurre el restablecimiento de la continuidad entre los extremos del hueso cortical.

El paso final de la reparación de fracturas se conoce como la fase de remodelación. En esta etapa el callo comienza a madurar y a remodelarse por sí mismo. Tejido óseo se remodela en hueso laminar más fuerte por la acción de dos células de formación ósea: los osteoblastos y la resorción ósea osteoclástica (49).

Conforme la mineralización del callo de fractura avanza, los extremos del hueso gradualmente se convierten en una masa fusiforme de callo que contiene cantidades crecientes de tejido óseo. El incremento del contenido mineral está estrechamente asociado con el aumento de la rigidez del callo de fractura (50). La estabilidad de los fragmentos de la fractura aumentan progresivamente debido a la formación de callo interno y externo, finalmente el sitio de la fractura se vuelve estable y libre de dolor. Sin embargo, a pesar de que radiográficamente se observe hueso franco en el sitio de la fractura, incluso en esta etapa, la reparación no es completa. El callo de fractura

inmaduro es más débil que el hueso normal y sólo gana toda su fuerza durante la remodelación.

Durante las etapas finales de la reparación, la remodelación del tejido de reparación comienza con la sustitución del tejido óseo por hueso laminar y la resorción de callo que no sea necesario. El aumento progresivo de la estabilidad de la fractura consta de cuatro etapas (51). Durante la etapa 1, la curación de un hueso sometido a pruebas torsionales, demuestra fallas a través del sitio de la fractura original con un patrón de baja rigidez. En el estadio 2, el hueso todavía falla a través del sitio de la fractura, pero las características del fallo indican una alta rigidez, el patrón es de tejido duro. En el estadio 3, el hueso se rompe en parte a través del sitio de la fractura original y en parte a través del hueso intacto. Finalmente, en la etapa 4, la fractura no se produce a través de la zona de la fractura original, lo que indica que el nuevo tejido en el sitio de la fractura duplica las propiedades mecánicas del tejido no lesionado. La secuencia de la reparación depende del entorno mecánico. El tejido conectivo laxo abundante en colágeno puede tolerar las demandas de tracción. A medida que el callo progresa, aparece cartílago en respuesta a la compresión. Si el entorno inicial de la fractura es estable, la matriz inicial reparación será tejida hueso y luego hueso laminar, que se produce a lo largo de líneas de estrés.

A pesar del éxito en la reparación ósea, la densidad ósea de la extremidad afectada puede verse afectada por años (52,53). En un estudio, pacientes con fracturas de tibia ya cicatrizadas, habían disminuido su densidad ósea décadas después de la lesión (52). La importancia clínica de estas observaciones aún no están claras, pero sugieren que las fracturas y

posiblemente la disminución de carga en la extremidad después de la fractura, pueden provocar cambios duraderos en los tejidos.

#### **2.4. Complicaciones en las Fracturas**

A pesar del tratamiento óptimo, algunas fracturas curan lentamente o simplemente no se reparan (54). Es difícil establecer el momento en el que una fractura debe estar unida, pero cuando la curación progresa más lentamente que la media normal, se le conoce como consolidación retardada. Existe una condición que llamada "unión lenta", en la que la línea de fractura sigue siendo claramente visible radiográficamente pero no hay separación de los fragmentos, sin cavitación de las superficies, calcificación, ni esclerosis. Esta curación de la fractura indolente puede estar relacionada con la gravedad de la lesión, pobre suministro de sangre, la edad y el estado nutricional del paciente, entre otros factores. No es una falta de unión, sino más bien una variación en la reparación normal. Por el contrario, el fracaso en la reparación del hueso o falta de unión, es el resultado de un arresto en el proceso de curación. Este arresto debe ser documentado clínicamente y radiológicamente con el tiempo. La mayoría de los expertos coinciden en que no debe haber evidencia de curación clínica o radiológicamente por al menos 3 meses antes de aplicar el término "no-unión" para describir la fractura (55). A una no-unión que se produce a pesar de la formación de un gran volumen de callo alrededor del sitio de la fractura, comúnmente se le conoce como una no-unión hipertrófica. Esto es en contraste a una no-unión atrófica, en la que hay poca o nada formación de callo y se produce resorción ósea en el sitio de la fractura. En algunas no-uniones, se forma un tejido cartilagosos

en la superficie de fractura y la cavidad entre las superficies se llena de un líquido claro parecido al fluido normal de las articulaciones, que da origen a una pseudoartrosis. La pseudoartrosis puede ser dolorosa o no, pero siguen siendo inestables de manera indefinida. En otras pseudoartrosis la brecha entre los extremos del hueso se llena de tejido fibroso o fibrocartilaginoso. Ocasionalmente, el tejido fibroso y cartilaginoso denso estabiliza firmemente una fractura, creando una unión fibrosa. Aunque las uniones fibrosas pueden ser indoloras y unir los fragmentos de la fractura, estas no logran restaurar la fuerza normal de los huesos.

Ocasionalmente las uniones retardadas o no-uniones ocurren sin causa aparente, pero en muchos casos diversos factores como la lesión, el paciente y el tratamiento, pueden influir negativamente en la reparación de las fracturas. Estos factores incluyen daño a los tejidos blandos asociados con fracturas abiertas y cerradas de alta energía, infección, fracturas segmentarias, fracturas patológicas, fracturas con interposición de tejido blando, suministro sanguíneo local pobre, enfermedades sistémicas, desnutrición, deficiencia de vitamina D, uso de corticosteroides, pobre fijación mecánica e interferencias iatrogénicas (56).

#### **2.4.1. Complicaciones propias de la lesión**

**Fracturas abiertas.** Las fracturas abiertas graves causan la interrupción del tejido blando, desplazamiento de la fractura y en algunos casos, pérdida ósea significativa. Un desgarre o aplastamiento de los tejidos blandos puede interrumpir el suministro de sangre a la zona de la fractura dejando volúmenes sustanciales de hueso necrótico y tejidos blandos, así como impedir la formación del hematoma y retrasar la formación de tejido de

reparación. El uso temprano de colgajos de tejido blando vascularizado para cubrir hueso expuesto puede facilitar la reparación de estas lesiones (55). Además de los problemas por el daño a los tejidos blandos, existe el riesgo de infección. El manejo de estas complicaciones suele requerir el desbridamiento del hueso infectado y tejidos blandos además de proporcionar un tratamiento antibiótico adecuado. Aunque la infección compromete la cicatrización ósea, las fracturas infectadas pueden unirse si se estabilizan adecuadamente y la infección se combate.

**La gravedad de la lesión.** Lesiones de alta energía conducen a una extensa necrosis del tejido local. Una fractura grave, abierta o cerrada, puede asociarse a una pérdida extensa del tejido blando, al desplazamiento y conminución de los fragmentos del hueso, pérdida de hueso y a la disminución de suministro de sangre al sitio de la fractura. La conminución de fragmentos de hueso, en general, indican que también existe una extensa lesión en los tejidos blandos. Sin embargo, algunos pacientes con osteopenia pueden sufrir fracturas conminutas en lesiones de baja energía y con lesiones mínimas en los de tejidos blandos. El desplazamiento de los fragmentos de la fractura y el trauma severo a los tejidos blandos, retardan la reparación ósea, probablemente porque el daño tisular extenso aumenta el volumen de tejido necrótico e impide la migración de las células mesenquimales, compromete la invasión vascular, disminuye la cantidad de células mesenquimales viables e interrumpe el suministro de sangre a nivel local. Lesiones menos graves dejan intacto al tejido blando que contiene al hematoma de la fractura, lo que proporciona una fuente de células mesenquimáticas, actúa como un tubo de tejido blando para fomentar los esfuerzos de reparación de estas células y

sirve como una férula interna que contribuye a la inmovilización de la fragmentos.

**Fracturas intraarticulares.** Debido a que se extienden en las superficies articulares y porque el movimiento articular o de carga puede causar el movimiento de los fragmentos de la fractura, las fracturas intraarticulares pueden presentar problemas para su tratamiento. La mayoría de las fracturas intraarticulares se curan, pero si la alineación y congruencia de la superficie de la articulación no se restaura, la superficie de la articulación será incongruente y pueden llegar a ser inestables. En algunos casos, especialmente si la fractura no se estabiliza de forma rígida, la curación se puede retrasar o puede producir una no-uniión. Sin embargo, la inmovilización prolongada de una articulación con una fractura intraarticular frecuentemente causa rigidez en las articulaciones. Por esta razón, los cirujanos generalmente tratan de reducir y fijar de forma segura las fracturas intraarticulares inestables. Este enfoque idealmente restaura la alineación y congruencia y permite al menos alguna propuesta de resolución, mientras que la fractura se repara. Por desgracia, la restauración de la alineación de las articulaciones, la congruencia y la estabilidad en pacientes con fracturas graves intraarticulares puede requerir una exposición quirúrgica que compromete aún más el suministro de sangre a la zona de la fractura. Incluso después de la reducción y la estabilización inicial adecuada, las fracturas intraarticulares pueden desplazarse como resultado de las fuerzas transarticulares, fracaso de la estabilización o colapso del hueso esponjoso subcondral. Esta pérdida tardía de la reducción se produce con mayor frecuencia después de las fracturas conminutas de los extremos proximal y

distal de la tibia y el radio distal. Una separación superior a 2 milímetros conducirá a osteoartritis secundaria (57).

**Fracturas segmentarias.** Una fractura segmentaria de un hueso largo implica que una gran cantidad de energía fue absorbida promoviendo el desarrollo de este tipo de lesión y el patrón de fractura de dos niveles interrumpe o afecta el suministro de sangre intramedular al fragmento medio. Si hay un trauma severo de tejido blando, el suministro de sangre perióstica al fragmento medio también puede verse comprometido. Posiblemente debido a esto, la probabilidad de retraso de consolidación o pseudoartrosis, proximal o distal, puede aumentar. Estos problemas se presentan con mayor frecuencia en las fracturas segmentarias de la tibia, especialmente en el sitio distal a la fractura (58,59). Por el contrario, las fracturas segmentarias del fémur con menos frecuencia desarrollan pseudoartrosis, presumiblemente debido a la cobertura de los tejidos blandos y que resulta en un mejor suministro de sangre. Cuando se realiza la fijación interna de una fractura segmentaria, se deben preservar en lo posible los tejidos blandos adjuntos al fragmento medio.

**Interposición de tejido blando.** La interposición de tejidos blandos incluyendo el músculo, la fascia, el tendón y ocasionalmente, nervios y vasos entre fragmentos de la fractura, comprometen la reparación de fracturas. Se debe sospechar de una interposición de tejidos blandos cuando los fragmentos del hueso no se pueden poner en aposición o alineación durante las maniobras de reducción cerrada. Si esto ocurre, puede ser necesaria una reducción abierta para sacar el tejido interpuesto y lograr una posición aceptable de los fragmentos de la fractura.



**Daños en el suministro de sangre.** La falta de un suministro vascular adecuado puede retrasar o intervenir en la curación de fracturas, relacionada a una deficiencia de células madre de manera significativa. Un aporte sanguíneo insuficiente para la reparación de la fractura puede ser consecuencia de una lesión severa de los tejidos y del hueso blando. Por ejemplo, los suministros de sangre de la cabeza del fémur, proximal al escafoides y del cuerpo del astrágalo pueden predisponer a estos huesos al retraso en la unión o pseudoartrosis, incluso en ausencia de daño de tejidos blandos o desplazamiento de la fractura. Una disección quirúrgica extensa también puede comprometer al suministro vascular, especialmente en las regiones del esqueleto con un suministro de sangre vulnerable o en fracturas con lesiones de tejidos blandos graves o en regiones de tejido blando circundante mí.

#### **2.4.2. Complicaciones propias del tejido**

**Por la forma del hueso (esponjoso o cortical).** La reparación de fracturas en el hueso esponjoso y cortical difiere, probablemente debido a las diferencias en el área de superficie, celularidad, y la vascularización. Las fracturas en el hueso esponjoso se unen por lo general rápidamente, probablemente debido a que la superficie del hueso esponjoso crea muchos puntos de contacto con el hueso rico en células y el suministro de sangre y porque los osteoblastos pueden formar hueso nuevo directamente sobre las trabéculas existentes. Debido a que el hueso forma tejido a través de puntos de contacto con el hueso esponjoso, las fracturas estables ubicadas principalmente en las regiones esponjosas, forman poco o ningún callo externo visible y rara vez ocurren fallas en la reparación. Cuando las

superficies de hueso esponjoso fracturados no se ven afectados, el nuevo hueso se extiende desde los puntos de contacto para llenar los vacíos. Cuando una brecha es excesivamente grande, dos frentes formadores de hueso crecen de los fragmentos de la fractura y finalmente, se reúnen, pero si se produce un movimiento excesivo, es probable que se forme un callo externo (incluyendo cartílago). En contraste, el hueso cortical tiene una superficie mucho menor por unidad de volumen y por lo general menos aporte de sangre interno y las regiones de hueso cortical necrótico se deben retirar antes de que se forme hueso nuevo.

**Necrosis ósea.** Normalmente, la reparación ósea proviene de los dos lados de una fractura, pero si uno de los fragmentos de la fractura ha perdido su suministro de sangre, la reparación depende enteramente del crecimiento de capilares en el lado vivo o de los tejidos blandos circundantes. Si un fragmento de la fractura es avascular, es probable que la fractura pueda sanar, pero el ritmo de crecimiento es más lento y la incidencia de curación es más baja que si ambos fragmentos tuvieran un aporte sanguíneo normal (54). Si ambos fragmentos son avasculares, las posibilidades de unión se reducen aún más. Una interrupción traumática o quirúrgica de los vasos sanguíneos, la infección, el uso prolongado de corticosteroides y tratamientos con radiación, pueden causar necrosis del hueso. El hueso irradiado, incluso cuando no es necrótico, a menudo cura a un ritmo más lento que el hueso normal (60,61). La no-unión se produce en huesos irradiados probablemente por la muerte celular inducida por la radiación, trombosis en los vasos y fibrosis en la médula ósea. Estos cambios pueden reducir la población de células que pueden participar en la reparación, aumentar el volumen de tejido

necrótico e interferir con el crecimiento de capilares y la migración de fibroblastos al sitio de la fractura.

**Enfermedad del hueso.** Las fracturas patológicas se producen a través del hueso enfermo y por lo tanto requieren menos fuerza de la necesaria para romper un hueso normal. Las causas más comunes de fracturas patológicas incluyen la osteoporosis, osteomalacia, tumores óseos malignos primarios, tumores óseos metastásicos, tumores óseos benignos, quistes óseos, osteogénesis imperfecta, displasia fibrosa, enfermedad de Paget, hiperparatiroidismo y las infecciones. Las fracturas en el hueso involucrado con tumores malignos primarios o secundarios por lo general no se curan si la neoplasia no es tratada. La fractura puede formar hueso nuevo y callo subperióstico, pero la masa de células malignas impide la curación total de la fractura, particularmente si las células malignas continúan destruyendo el hueso. Las fracturas a través del hueso infectado presentan un problema similar. Por lo tanto, la curación de una fractura a través de una malignidad o infección generalmente requiere tratamiento de la enfermedad a nivel local o el retiro de la parte involucrada del hueso. Dependiendo de la extensión de la afectación ósea y la agresividad de la lesión, las fracturas a través de los huesos con enfermedades no malignas como quistes óseos simples y la enfermedad de Paget normalmente tienden a repararse. La enfermedad ósea más prevalente es la osteoporosis, es capaz de afectar la reparación ósea, más allá de las consecuencias normales de la edad (62-65). Cuando hay disminución en el contacto de las superficies óseas corticales o esponjosas debido a la disminución de la masa ósea, el tiempo requerido para restaurar resistencia mecánica normal del hueso puede verse aumentada. Además, la

disminución de la masa ósea reduce la fuerza y estabilidad de la interfaz entre el hueso y la fijación interna. Esto puede llevar al fracaso de la fijación interna y posterior cicatrización retardada, no-uniión o mala-uniión (64).

### **2.4.3. Complicaciones propias del tratamiento**

**Aposición de fragmentos propios de la fractura.** Una disminución en la brecha de la fractura disminuye el volumen de tejido de reparación necesario para reparar una fractura. La restauración de los fragmentos es especialmente importante si los tejidos blandos circundantes se han lesionado o cuando los tejidos blandos se interponen entre los fragmentos de la fractura.

**Carga y micro-movimientos.** Las condiciones óptimas para la reparación de fracturas incluyen carga sobre el tejido de reparación. Con base en la evidencia disponible parece que la carga en un sitio de la fractura estimula la formación de hueso, es decir, a medida que disminuye la carga, disminuye la reparación de la fractura (66). Además, la experiencia clínica ha demostrado que la carga y el movimiento temprano o incluso casi inmediato y controlado, incluyendo micromovimiento inducido en fracturas de huesos largos, pueden promover la reparación de la fractura (66). Sin embargo, el momento óptimo, la intensidad y el patrón de carga para fracturas específicas no se han definido y estos factores probablemente varían no sólo entre las fracturas, sino también entre los pacientes.

**Estabilización de la fractura.** La estabilización de la fractura por tracción, inmovilización, fijación externa o fijación interna, pueden facilitar la reparación de la fractura previniendo la interrupción repetida de formación de tejido en el proceso de reparación. Algunas fracturas rara vez se reparan si no se

estabilizan de manera rígida. La estabilidad de la fractura parece ser particularmente importante para la cicatrización cuando hay una extensa lesión del tejido blando asociado, cuando el suministro de sangre al sitio de la fractura es marginal y cuando la fractura se produce dentro de una articulación sinovial. El movimiento excesivo secundaria a una estabilización ineficaz, la manipulación repetida o la carga y movimiento excesivo, retrasa la reparación de fracturas y puede causar una no-unión. En estas lesiones es probable que el movimiento excesivo repetido influya negativamente sobre el hematoma de la fractura o tejido de granulación inicial, así como también, retrase la formación de callo óseo. Si el movimiento excesivo continúa, se forma una hendidura entre los extremos de la fractura y se desarrolla una pseudoartrosis.

A pesar de la importancia de la estabilidad para la curación de algunas fracturas, el movimiento no perjudica esta reparación. Durante la primera parte de la reparación, el movimiento se produce en la mayoría de las fracturas a excepción de aquellos tratados mediante fijación interna rígida. Las fracturas con los tejidos blandos circundantes intactos que proporcionan una cierta estabilidad en una región bien vascularizada del hueso, pueden sanar rápidamente a pesar de que el movimiento palpable de la zona de la fractura persiste durante semanas después de la lesión. Por ejemplo, en costillas cerradas, clavícula, metacarpos y fracturas de los metatarsianos, se curan a pesar de que los fragmentos de la fractura permanecen móviles hasta que el callo de fractura los estabiliza.

A diferencia de la tracción y la inmovilización con yeso, algunas formas de fijación externa y fijación interna con placas metálicas pueden estabilizar

rígidamente una fractura (<3% de tensión). Aunque la estabilización rígida de una fractura hace posible la reparación ósea primaria sin cartílago o intermediarios de tejido conectivo, esto no acelera la reparación de las fracturas. La fijación rígida de las fracturas permite restaurar y mantener la aposición anatómica de los fragmentos de la fractura. Este enfoque ha demostrado ser especialmente beneficioso en el tratamiento de las fracturas intraarticulares, fracturas diafisarias de radio y de cúbito, así como de otras fracturas diafisarias y metafisarias.

## **2.5. La Elongación Ósea**

El término osteogénesis por distracción se refiere a la producción de hueso nuevo entre las superficies óseas vasculares creadas por una osteotomía y separadas por una distracción gradual (67). La fisiolisis por distracción se refiere a la distracción mecánica de la placa de crecimiento sin una osteotomía pero con una fractura fisaria presente (68-72). Aunque Ilizarov utilizó esta técnica de manera inicial (71,73-75), años más tarde se prefirió un sitio metafisario para la osteotomía y la distracción con el fin de evitar arresto en el crecimiento (71). La elongación más grande reportada de fisiolisis por distracción, demostró excelente formación de hueso a través de una osificación intramembranosa (70).

La mayoría de los ortopedistas pediátricos evitan la fisiolisis por distracción ya que puede causar un intenso dolor de manera repentina en el sitio de la fractura, así como una detención en el crecimiento óseo (70, 76,77). Con respecto a la formación espontánea de hueso, la zona metafisaria ha demostrado ofrecer ventajas en comparación con otros sitios. Estos incluyen

un mayor flujo de sangre, una mejor circulación colateral, una mayor área de superficie trabecular, una corteza delgada que facilita la separación con un cincel y una mayor estabilidad inherente (73,75,78,79). La formación de hueso mediante una osteogénesis por distracción, puede ser inhibida en la diáfisis debido a que la sangre en este sitio es suministrada por una sola arteria nutricia (80). Cuando la distracción se realiza en la diáfisis, la preservación del periostio es de particular importancia, ya que contiene su propio suministro de sangre (81).

Ilizarov introdujo el concepto de corticotomía como un procedimiento distinto a la osteotomía rutinaria y la describe como una osteotomía de baja energía en la corteza, con la preservación del aporte local sanguíneo, tanto del periostio, como del canal medular (82-84). Diversos investigadores han encontrado que la corticotomía no sólo es difícil de realizar y es poco fiable en relación con el mantenimiento de la circulación medular, sino que también es innecesaria para una osteogénesis satisfactoria (79,85-90). La evolución de la técnica de corticotomía de Ilizarov ha sido bien descrita (84). El método de Ilizarov para el mantenimiento de la vascularización en todas las superficies óseas por la ruptura únicamente de la corteza, aunque es difícil de dominar, claramente ofrece mayor masa ósea y volumen dentro del espacio de distracción (67,91-94). Sin embargo, la interrupción del canal medular con una sierra de Gigli (88) o una sierra oscilatoria (79,95,96), una perforación previa con osteoclasia manual por el método de Debastiani (78,97), o incluso un rimado y clavado intramedular (86), puede resultar en la reducción del espacio de distracción si se mantiene el tubo perióstico.

### **2.5.1. Aplicaciones clínicas**

**Alargamiento de extremidades.** El método de Ilizarov permite al cirujano realizar alargamientos complejos y prolongados de ambas extremidades cortas, ya sea congénitas o adquiridas, pero la técnica puede ser difícil y requiere de mucho tiempo para dominarse en comparación con los métodos que implican el uso de un fijador monolateral (98,99). El método de Debastiani ha ganado cada vez popularidad entre los ortopedistas pediátricos porque es técnicamente menos exigente para el cirujano y el fijador monolateral tiende a ser más cómodo para el paciente que un fijador circunferencial (100,101). El método de Debastiani se basa en una osteotomía más convencional, que consiste en la apertura del periostio, la perforación a través de ambas cortezas y en varias direcciones, interconexión de perforaciones visibles con un osteotomo y la finalización de la osteotomía con una osteoclasia manual. La corrección de la deformidad con este método requiere de una rotación manual o angulación realizada en el quirófano. Antes de que se inicie la distracción, es necesario un período de latencia prolongado de aproximadamente catorce días hasta que el callo óseo se pueda ver radiográficamente. Sin embargo, hay una posibilidad de deformidad posterior debido a la corrección incompleta o a la pérdida de la corrección por cargas excéntricas que trabajan contra el fijador monolateral y se puede requerir de una corrección manual adicional, que generalmente se realiza con el paciente bajo anestesia (85, 102,103).

El método de Ilizarov ha avanzado de varias maneras. Ahora es posible alargar las extremidades en varios sitios de manera simultánea para corregir la deformidad. Además, dado que el método permite el alargamiento gradual



con protección de las articulaciones adyacentes en un marco que permite realizar la mayoría de las actividades de la vida diaria. Quizás lo más importante sea que grandes defectos óseos pueden repararse sin la necesidad de injerto óseo, una fijación interna o múltiples operaciones.

**Complicaciones.** Independiente del método utilizado y la etiología del problema a tratar, el alargamiento de las extremidades, son asociadas con muchas de complicaciones. Las complicaciones pueden implicar a los tornillos, los huesos, las articulaciones, estructuras neurovasculares e incluso al estado mental (104). La inflamación que rodea al trayecto de los tornillos es común como resultado de los daños mecánicos o térmicos, celulitis, abscesos o una osteomielitis local. Las complicaciones óseas pueden implicar una consolidación precoz o retardada, no-uniión, desviación axial, flexión tardía o fractura. Durante el alargamiento, el movimiento de la articulación se puede perder temporalmente o permanentemente como resultado de una contractura muscular, artrofibrosis o daños en el cartílago. Los nervios y los vasos se pueden dañar directamente por los osteótomos o tornillos, incluso indirectamente por el estiramiento. La presentación de edema es común, la neurapraxia dolorosa es menos común y la hipertensión sistémica, la distrofia simpática refleja y el síndrome compartimental son raros (104). A pesar de una disminución en la tasa de complicaciones en comparación con la técnica de Wagner, el método de Ilizarov, en la experiencia occidental, ha dado lugar a mayores tasas de complicaciones que en la experiencia reportada por el propio Ilizarov (99,105).

Hay una gran disparidad entre las tasas de complicaciones reportadas por Wagner (45%), Debastiani (14%), y Ilizarov (5%) con el uso de sus respectivos técnicas (99).

**Corrección de deformidades y no-uniones.** Las no-uniones pueden ser tratadas con el método Ilizarov utilizando técnicas percutáneas mínimamente invasivas. Se pueden corregir deformidades óseas de manera gradual ya sea en un solo plano o en múltiples planos, lo que permite la normalización del eje mecánico. Deformidades articulares han sido corregidas por el estiramiento gradual de los tejidos blandos mediante fijación externa transósea con distracción especial para proteger el cartílago hialino de una compresión excesiva. El tratamiento de las deformidades en las extremidades requiere de un análisis minucioso de las características clínicas y radiológicas para determinar la verdadera deformidad. Con la colocación exacta de las bisagras y una fijación estable, el eje mecánico se puede corregir gradualmente mientras la formación de hueso y la adaptación de los tejidos blandos se ven facilitados. Debido a que no es posible una corrección perfecta y a que los ejes anatómicos no siempre pueden ser normalizados, puede ser necesario crear deformidades compensatorias para corregir el mecánico de la extremidad. Ilizarov hace una diferencia entre las no-uniones de tipos hipertróficas y atróficas basándose en los hallazgos clínicos y radiográficos para determinar la estrategia de tratamiento que facilite la reparación con métodos específicos para cada tipo de no-uni6n. Las no-uniones hipertr6ficas tienen un suministro de sangre vital a cada extremo del hueso y una densa interfaz de col6geno. Por esta raz6n, la formaci6n de hueso puede ser estimulada por una distracci6n primaria (106,107). Las no-

uniones atróficas, con extremos delgados, no reactivos, se tratan inicialmente mediante compresión y posteriormente con una distracción.

**Transporte óseo.** Algunos defectos intercalares como consecuencia de un trauma, infección, tumor o sustitución protésica, pueden ser tratados con el transporte de un segmento de hueso dentro de la extremidad (75). El método de transporte óseo es quizás la más singular de las innovaciones de Ilizarov. En esta técnica se ha prescindido de injertos óseos en muchos de los pacientes tratados y la longitud del miembro se ha recuperado. Osteomielitis focales crónicas, segmentaria y cavitarias, se han tratado con la técnica del transporte óseo, es decir, el hueso osteomielítico es extirpado y la generación de hueso es inducida en el defecto resultante (108,109).

El segmento de hueso debe tener un suministro adecuado de sangre para promover la formación ósea desde su extremo posterior, así como la reparación en su extremo anterior, que se comprime contra el hueso hospedero (91,108,110). El anillo fijador permite el transporte de segmentos de hueso hacia cualquier dirección con la aplicación de tracción oblicua o el tensado de alambres transversales (95,109-111).

## **2.6. La Electroestimulación**

La electroestimulación o como su palabra lo dicta, estímulos basados en descargas eléctricas (112), no es algo nuevo, se encuentran antecedentes de un primer reporte en el tratamiento de no unión por el Doctor Birch (113) del Hospital Saint Thomas de Londres, en el año 1812, esto solo 13 años después de que Alejandro Volta, inventara la batería (1745-1827). Los estudios más completos son los realizados por Yasuda (114) en Japón en el

año 1953. El primero que demuestra que existe un efecto eléctrico en el hueso cuando se somete a cargas lineales o angulares. Y el segundo que habla que en una pequeña corriente aplicada al hueso, se estimula la osteógenesis.

Las bases para la electroestimulación parten de las observaciones realizadas por Basset y Becker (114). Observaron la generación de campos eléctricos en el hueso sometido a cargas. Estas cargas generaron campos eléctricos endógenos a lo que se relaciona el mecanismo por el cual el hueso remodela en respuesta a los estímulos (Ley de Wolff) (115). Las células son estimuladas para el depósito óseo en las regiones electronegativas o de compresión y a la vez ocurre reabsorción ósea en las regiones electropositivas o de tensión. Debido a que estos campos eléctricos endógenos pueden modular actividades celulares en el hueso (116-121), se han desarrollado diversos sistemas para la electroestimulación en uso terapéutico. Los tipos de equipos de electroestimulación pueden ser de efecto inductivo, como una terapia pulsátil electromagnética, efecto de capacitación y de corriente directa; estos tres aceptados por la FDA para el tratamiento de no uniones y fusiones vertebrales (122-124). La terapia pulsátil electromagnética para el tratamiento de no uniones y pseudoartrosis congénitas (125-127). La terapia inductiva y de capacitación, son métodos no invasivos que generan campos eléctricos en el hueso y los tejidos.

Cuando se coloca una espiga de yeso, los campos magnéticos lo atraviesan sin atenuarse, induciendo un campo eléctrico en el hueso y los tejidos; el efecto inductivo afecta varios estadios de la consolidación ósea, promoviendo la angiogénesis, condrogénesis y osteogénesis (122,128-130). Recientes

estudios indican que el mecanismo para la eficacia de la terapia inductiva, involucra la estimulación de los reguladores fisiológicos de la consolidación ósea, como TGF-B1, FGF-2, IGF-I y proteína morfogénica (131).

Estudios de cultivos celulares muestran que las células osteoblásticas, desde las células madre a osteocitos diferenciados, responden a los estímulos biofísicos (132,133). Mecanismos similares suceden en las células de los tejidos de no unión cuando son expuestas a estimulación eléctrica inductiva.

En la estimulación no invasiva de efecto de capacitación, los electrodos son colocados en un gel conductor sobre la piel y conectados a una corriente alterna externa, formando un campo eléctrico en el sitio de la fractura, el mecanismo de acción del efecto de capacitación actúa a nivel de los canales de calcio, activando la calmodulina y estimulando los factores de consolidación ósea. La estimulación por corriente directa, es producida por una corriente eléctrica en el sitio de la fractura con electrodos implantados quirúrgicamente, con el cátodo situado en el sitio de la fractura, y el ánodo en los tejidos blandos. La reacción electroquímica del cátodo reduce la concentración de oxígeno e incrementa el pH tisular; dichos factores se han encontrado que estimulan la actividad osteoblástica y disminuyen la actividad osteoclástica. Añadiendo, estudios en vivo han demostrado que la estimulación de corriente directa estimula los factores de crecimiento osteoinductivo.

Se han descrito numerosos estudios de éstos métodos para el tratamiento de las pseudoartrosis y no uniones, pero la eficacia en la utilización en tejido de callostasis no está demostrada, por lo que el proyecto a desarrollar es demostrar la eficacia de la electro estimulación en tejido óseo in novo

producto de callostásis periostial (134,135), disminuyendo el tiempo en la fase de elongación correspondiente a la remodelación y corticalización. La utilización del sistema de fijación externa óseo en el tratamiento de las fracturas existen datos de utilización de sistemas rudimentarios de tracción – distracción por Hipócrates (114), en 1840 Malgaine utilizó clavos insertados en hueso, más tarde Shanz utilizó tornillos, después Riedel y Anderson incluidos en sistemas de yeso y barras. Posteriormente Ilizarov (73) en el año 1981 introdujo el concepto de la callostosis, obteniendo excelentes resultados en la unión ósea, logrando elongaciones óseas, estos conceptos fueron seguidos y ampliados por Debastiani en el año 1990 (137), actualmente la fijación externa se utiliza en el tratamiento de fracturas expuestas, conminutas, articulares, complejas (138), infecciones, pseudoartrosis, deformidades angulares y discrepancias de longitud, las cuales nos apoyan en el tratamiento de deformidades congénitas o adquiridas en discrepancias de longitud congénitas o por pérdida ósea en resecciones tumorales en infecciones o postraumáticas además de que en la actualidad la División de Politrauma y Reconstrucción del Servicio de Ortopedia y Traumatología del Hospital Universitario “Dr. José Eleuterio González”, de la Universidad Autónoma de Nuevo León desarrollamos la modificación a un solo tiempo, una técnica de salvamento de extremidades consistiendo en la resección del tejido óseo involucrado que nos permite la aproximación de los tejidos realizando una acortamiento del hueso largo y afrontamiento de los bordes de tejido muscular y piel para posteriormente realizar una elongación a partir de una corticotomía respetando el periostio a distal del acortamiento, con cuatro fases, la inicial de reposo de 10 días, la fase de elongación que dura

dependiendo de la distancia a elongar, la fase de dinamización y finaliza con la fase de remodelación y corticalización estas dos últimas fases involucran un tiempo prolongado, se requiere por cada centímetro a elongar, un tiempo promedio de 30 días, para obtener una maduración del tejido óseo, por lo que se asocia a un mayor índice de complicaciones, gasto económico e implicaciones en el estado anímico del paciente, todo realizado con fijación externa para restituir la longitud perdida, esta técnica se presentó por el Servicio de Ortopedia y Traumatología en el Congreso Mundial de Fijación Externa en la Ciudad del Cairo Egipto en Octubre 2007 (139) con gran aceptación, las desventajas son el tiempo que se ocupa para la elongación, que es un promedio de 1mm al día fraccionado en 0.25mm cada 6 horas (137) posteriormente después de la fase de elongación prosigue un tiempo de dinamización en la que se ejercen cargas graduales sobre el nuevo tejido óseo y seguido por un tiempo de corticalización donde esperamos una maduración y formación de corticales en el hueso, este período es el que varía dependiendo de la longitud, de las condiciones del paciente, edad, factores agregados como tabaquismo u osteoporosis, y la cooperación para el apoyo y dinamización (139).

El problema es el tiempo, en estos casos a mayor longitud mayor tiempo con el sistema de fijación externa el cual requiere estrictos cuidados por los índices de infecciones tan alto hasta el 90 % de infecciones, en estudios, Checketts clasificó estas infecciones (140) en mayores y menores donde las primeras tres son menores, tipo I que se presenta con eritema alrededor del tornillo que se resuelve con asepsia, tipo II eritema y secreción de los tornillos que se requiere antibiótico vía oral curaciones diarias y reposo, tipo III se

requiere antibióticos intravenoso mas asepsia, tipo IV la primera de las mayores se requiere internamiento cambio de tornillos y antibiótico intravenoso las tipo V con infección en segmento óseo que requiere suspensión del tratamiento con fijación externa y las tipo VI que se consideran osteomielitis que se suspende el manejo con fijación externa, aunque en su mayor parte, el 84% son menores y se resuelven la mayoría ambulatoriamente, disminuyen la calidad de vida por dolor, ingesta de antibióticos, antiinflamatorios y analgésicos.

Por lo que disminuir esta fase de la elongación utilizando adyuvantes para la consolidación y corticalización nos disminuiría los riesgos y complicaciones que se encierran a la fijación externa, sin dar menos importancia al tiempo de duración con el sistema de fijación a la incorporación temprana a las actividades laborales cotidianas del paciente y un menor costo.



## **CAPÍTULO III**

### **IMPORTANCIA**

El tiempo de consolidación ósea, en un foco de elongación para restituir una pérdida ósea o de reconstrucción, es una variable importante, debido a que entre más hueso se restituya, más tiempo se involucra, y esta establecido el promedio en tiempo de consolidación y es una limitante para la decisión por las complicaciones que implica en los dispositivos de elongación, por lo que acelerar este proceso nos ofrece la oportunidad de recuperar mas tejido óseo y poder realizar salvamento de extremidades con un mayor índice de éxito por lo que el diseño de un dispositivo que acelere este proceso de maduración ósea nos dará una pauta para mayor elongación y de recuperación más corta.

### **ORIGINALIDAD**

En el presente estudio se pretende demostrar la eficacia de la electro estimulación, por corriente directa alterna aplicada con un dispositivo de circuito cerrado con voltaje graduado, en la maduración de un tejido obtenido por distracción en elongaciones óseas y de esta manera acelerar el proceso de consolidación (en promedio 30 días), en el foco de la elongación en un modelo animal, que nos ayude a entender los cambios ocurridos a nivel histológico con el objetivo final de poder aplicar esta técnica en pacientes humanos y así disminuir los índices de complicaciones como son las infecciones, osteolisis, dolor y retornar a su función laboral y disminuir el

impacto socioeconómico laboral y psicológico que afecta directamente al paciente y su familia pero involucra además la función de salud y productividad del país.

## **JUSTIFICACION**

Existen múltiples estudios aplicados a el tratamiento del retardo de la consolidación y pseudoartrosis en relación con electroestimulación pero ningún análisis con corriente eléctrica alterna sobre el tejido óseo de distracción que evalúe los resultados radiográfica e histológicamente. Por lo que este estudio nos permitirá una alternativa para mejorar los resultados de los pacientes tratados con elongación ósea. Y abrirá nuevos métodos en el tratamiento de la pseudoartrosis aséptica o infectada así como perdidas óseas de diferente etiología, traumática, tumoral, infecciosa o congénita y desarrollará un instrumento adyuvante en la elongación ósea.

## **CAPÍTULO IV**

### **HIPÓTESIS**

#### **4.1. HIPOTESIS**

La electro estimulación en tejido óseo in novo, producto de callostasis periostial, en un modelo experimental disminuye el tiempo en la fase de elongación correspondiente a la remodelación y corticalización.

#### **4.2. HIPOTESIS NULA**

La electroestimulación en tejido óseo in novo, producto de callostasis periostial, en un modelo experimental no influye en el tiempo en la fase de elongación correspondiente a la remodelación y corticalización.

## **CAPÍTULO V**

### **OBJETIVOS**

#### **5.1. OBJETIVO GENERAL**

Disminuir el tiempo en la fase de calcificación y formación ósea que es el periodo que corresponde al tiempo posterior, a la elongación, para obtener la consolidación y remodelación del área de callostasis.

#### **5.2. OBJETIVOS PARTICULARES**

1. Diseñar un dispositivo capaz de producir estímulos eléctricos que pudieran influir en el crecimiento óseo.
2. Establecer un modelo animal en caninos que permita analizar el crecimiento óseo durante el proceso de elongación con o sin estímulo eléctrico.
3. Evaluar mediante seguimiento radiográfico y densitométrico el proceso de elongación ósea con y sin estímulo eléctrico a los 15 y 30 días postquirúrgicos.
4. Analizar mediante tinciones histológicas los cambios morfológicos ocurridos en la zona de callostasis con y sin estímulo eléctrico durante el proceso de elongación ósea.

## **CAPÍTULO VI**

### **MATERIAL Y METODOS**

#### **6.1. Diseño del Estudio**

El presente trabajo es un estudio experimental en modelo animal, comparativo y prospectivo. Con aprobación del Comité de Ética y Comité de investigación de la Facultad de Medicina y Hospital Universitario de la Universidad Autónoma de Nuevo León con registro **OR14-002**.

#### **6.2. Modelo Experimental**

El modelo animal elegido fue el perro, con un peso promedio de 10 kg y edad 3 años aproximadamente. De pelaje corto, sexo indistinto y tamaño promedio de 30 cm de altura a la cruz.

#### **6.2. Grupos de Estudio**

**Grupo A:** Individuos sometidos a una elongación ósea sin electro estimulación en un número de 7.

**Grupo B:** Individuos sometidos a una elongación ósea con electro estimulación en un número de 7.

#### **6.3. Lugar del Estudio**

Los animales se mantuvieron el Bioterio del Departamento de Fisiología de la Facultad de Medicina de la Universidad Autónoma de Nuevo León un mes antes de ser operados, con la finalidad de que estén adaptados, en condición física adecuada, se aplicaron vacunas, se desparasitaron y se les aplicó un baño garrapaticida. Los ensayos histológicos se realizaron en el

Departamento de Histología del Centro de Investigación y Desarrollo en Ciencias de la Salud de la Universidad Autónoma de Nuevo León.

#### **6.4. Recursos Materiales**

El recurso económico fue aportado por el Servicio de Ortopedia y Traumatología del Hospital Universitario "Dr. José E. González" y se contó con el apoyo del área de Bioensayos del Departamento de Fisiología de la Facultad de Medicina de la Universidad Autónoma de Nuevo León. Se utilizó un equipo móvil de rayos X para el tiempo quirúrgico, evolución y resolución del proceso de elongación ósea.

#### **6.5. Fijación Externa**

Se utilizó fijación externa con un modelo Mini riel de Orthofix® (141,142), que consiste en un fijador con dos cuerpos articulados tipo clamps para la fijación de los tornillos y un cuerpo central con aditamento para elongación de 0 a 8 cm (Figura 1).



**Figura 1. Fijador externo.** Mini riel y tornillo de tronco cónicos de Orthofix®

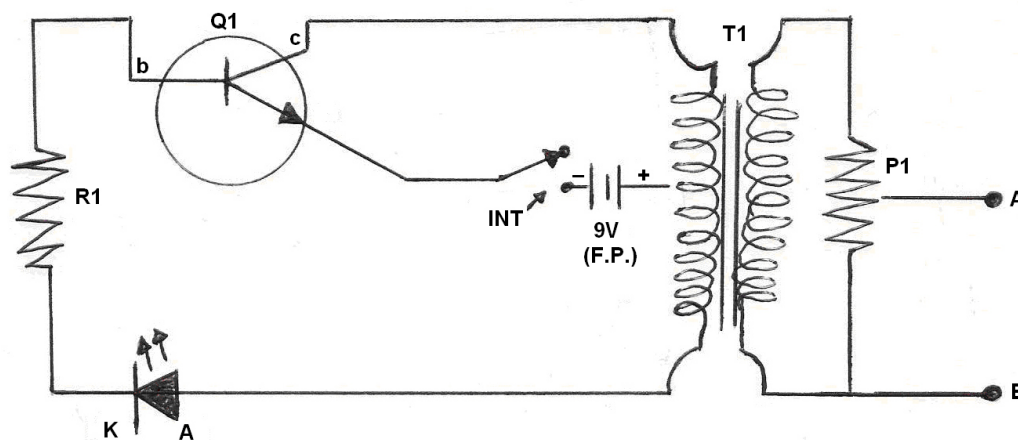
Para la fijación del Mini Riel se utilizaron tornillos tronco cónicos de Orthofix® de 3 mm con un alma de 5cm y rosca continua tipo cortical de una longitud promedio 1.5 cm correspondiente a el diámetro del hueso.

Para dirigir la conducción intramedular se diseñaron clavos con capacidad conductora tipo Kirschner de 0.62mm con una cubierta de polipropileno y con área de conducción a 5 mm de la punta y en el inicio para evitar la interfase con los tejidos blandos (Figura 2).



**Figura 2. Clavos aislados.** Clavos con capacidad conductora tipo Kirschner de 0.62mm recubiertos con polipropileno para evitar el contacto con los tejidos blandos circundantes.

## 6.6. Diseño del Electro-Estimulador Óseo



- Q1 Transistor NPN – T1P31C.
- L1 Diodo emisor de luz (LED).
- R1 Resistor 560Ω.
- P1 Potenciómetro 50K a 100K.
- T1 Transformador 127 – 12 V.C.A. -50mA.
- INT Interruptor 1P + 1T.
- A – B Electrodo.
- 9V Fuente de poder.

**Figura 3 . Esquema del electro-estimulador óseo.** Idea original para la elaboración del circuito electrónico.

Este consistió en una caja protectora que se mantuvo en contacto con el fijador externo mediante un cátodo receptor y un ánodo incorporando a tornillos diseñados para el presente estudio por el Servicio de Ingeniería Biomédica del Hospital Universitario, Dr. José Eleuterio González, bajo las indicaciones del estudiante de doctorado del presente trabajo de tesis. Los tornillos se caracterizaron por tener un diámetro de 3mm, con capacidad conductora y con una capa aislante de polipropileno en el resto del alma para evitar una interface con los tejidos blandos.

Para el diseño del sistema electro estimulador, los esfuerzos se concentraron



en un modelo que sea portátil y que pueda mandar señales de corriente alterna a 6 volts y a 20 micro-amperes, además de que el diseño del electro estimulador se pudiera acoplar al fijador externo y que los materiales empleados no tuvieran efectos perjudiciales sobre el paciente en ningún momento. El circuito original trabaja con una simple alimentación positiva de 12 Volts. Para nuestro beneficio se le cambió esa alimentación por una alimentación de fuente dual de 9 Volts, esto quiere decir que el circuito tiene una alimentación positiva y una negativa, esto en vez de la conexión original a tierra (Figura 3). El integrado XR2206 es un generador de funciones, o bien, es un circuito oscilador que es capaz de entregar señales de ondas de varios tipos a frecuencia variable y a amplitud variable. Es comúnmente utilizado para crear señales en corriente directa pero al alimentarlo con un voltaje negativo en la salida a tierra, se ha sido capaz de modificar para que pueda entregar una señal alternante en la salida.

Dentro del diseño del circuito se cuenta con 4 capacitores de diferentes capacidades los cuales van a definir la frecuencia en la salida de nuestra señal. También se cuenta con 3 potenciómetros, uno de estos define la amplitud de la señal de salida, mientras que los 2 restantes se encargan de incrementar o disminuir la frecuencia según el rango en el que se encuentre el dispositivo.



**Figura 4 . Electro estimulador.** Dispositivo capaz de generar una corriente de  $20\mu\text{A}$ .


El dispositivo final (Figura 4) consta de 3 salidas, la de color negro se conecta a tierra, mientras que la salida de color rojo equivale a la salida tipo senoidal y la última salida equivale a la salida cuadrada. Así mismo también tenemos 2 apagadores encargados del encendido del dispositivo (cada uno encargado de dar el paso de corriente a cada batería). En la parte inferior se encuentran 3 perillas de los 3 potenciómetros encargados de la frecuencia y de la amplitud de la señal de la salida. En las puntas de caimán se colocaron los clavos recubiertos de aislante, los cuales fueron insertados dentro de cada extremo del hueso para poder dar paso a la corriente y demostrar que el circuito se cierra dentro del hueso.

## **6.7. Etapa Quirúrgica**

### **6.7.1. Técnica Quirúrgica**

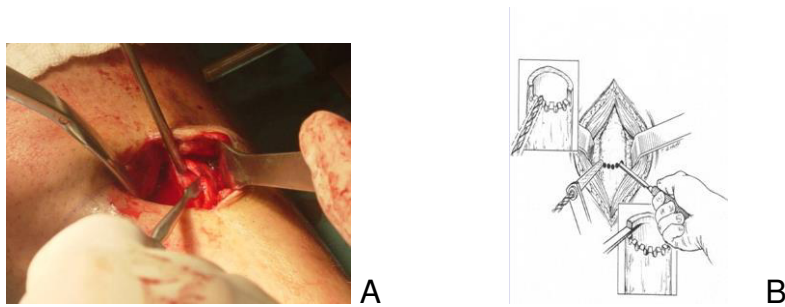
Una vez anestesiado, el canino fue colocado en posición decúbito supino, sobre la mesa quirúrgica. En la zona a intervenir se realizó asepsia con solución de isodine, se rasuro el pelo y se colocaron campos y sábanas

estériles, dejando totalmente aislada la extremidad (fémur). Se utilizó la técnica de inserción de tornillos de DeBastiani (Figura 5) (114).



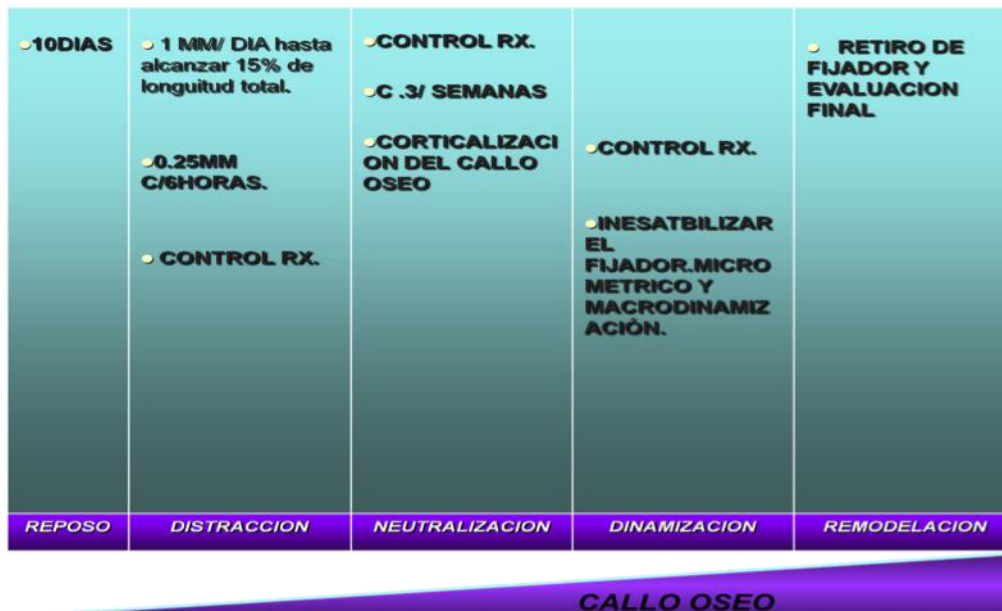**Figura 5. Fijación externa.** Secuencia para la inserción y aplicación de fijador externo.

Se procedió a realizar un abordaje al centro de la diáfisis, se disecaron los planos hasta llegar al periostio el cual se refirió con sutura Vycril de 3-0 (ETHICON® Johnson & Johnson S.A.). Posteriormente, con una broca de 2 mm se realizaron orificios seriados en todo el diámetro del hueso (Figura 6). Estos orificios se unieron con un osteotomo plano de 0.5 a 1cm de ancho hasta que se completó la corticotomía (141-143). Se verificó que la corticotomía, realizando una distracción a foco abierto asegurándose de que no existan puentes óseos, finalmente se cerró el periostio, los tejidos adyacentes y la piel con sutura Nylon 3-0 (ETHICON® Johnson & Johnson S.A.).



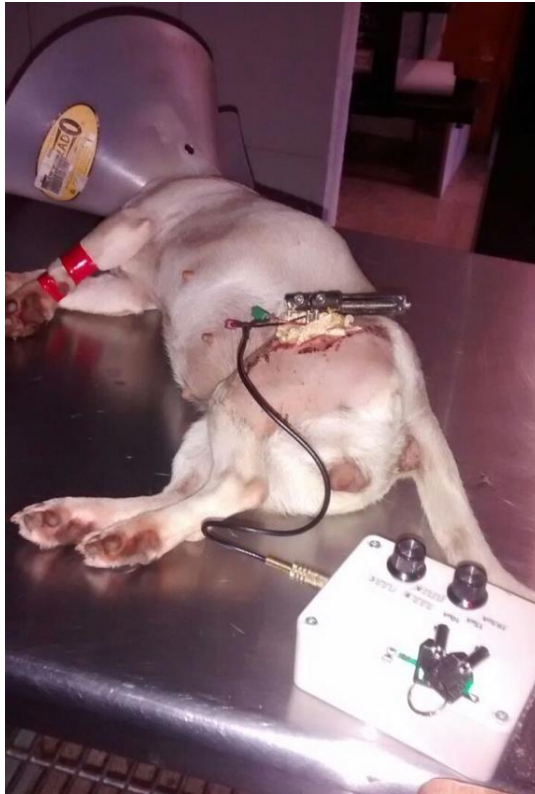**Figura 6. Corticotomía subperióstica en el modelo animal.** Ejemplo del abordaje y exposición de la zona elegida para la elongación.

Posteriormente, se dio inicio a la fase de reposo (138,139) inmediato al postquirúrgico y subsecuente tratamiento especificado en la figura 7.



**Figura 7. Fases de la elongación.** Diseño del tratamiento aplicado.

El grupo B, fue el elegido para recibir la electro estimulación al iniciar la fase de distracción (Figura 8). Se valoró la evolución del tratamiento con estudios de imagen hasta observar corticalización del foco de la callostasis en la fase de remodelación.



**Figura 8. Tratamiento para el Grupo B.** Electro estimación en un ejemplar canino al iniciar la fase de distracción.

### **6.7.2. Cuidado Pre-Quirúrgico**

Los perros se canalizaron con un catéter del número 22, se utilizó un normogotero y solución fisiológica, utilizando la extremidad delantera izquierda para su aplicación. Como pre-anestésico se administró sulfato de atropina, como sedante hidrocloreuro de xilazina y como analgésico Ketorolaco. Una vez sedado el animal se le realizó la antisepsia correspondiente y se pasó a quirófano para la inducción anestésica.

### **6.7.3. Anestesia**

Se utilizó pentobarbital sódico al 6.3 % en solución acuosa, a una dosis de 28 mg/kg, al momento de la inducción y posteriormente se administró a dosis respuesta para evitar salir de plano quirúrgico.

#### **6.7.4. Cuidado Post-Quirúrgico Inmediato**

Los animales se mantuvieron con doble esquema de analgesia, usando tramadol y meloxicam, para la antibioticoterapia se administró cefalexina a una dosis de 250mg cada 12 horas durante 10 días, por vía oral.

Se realizó la asepsia correspondiente durante todo el período en el que se requirió del fijador externo.

#### **6.7.5. Cuidados Post-Quirúrgico Tardío**

No se restringió el apoyo de la extremidad intervenida y los animales contaron con comida y agua “ad libitum”, desde el primer día posterior a la intervención.

Se realizó limpieza y curación diaria de la herida, con solución antiséptica de Microdacyn®60 hasta su cicatrización.

#### **6.8. Toma de Radiografías**

Los animales se sedaron con xilacina y se tomaron una radiografías a los 15 y 30 días postquirúrgicos, en posición antero-posterior (143-145).

#### **6.9. Eutanasia**

Se realizó de acuerdo a la Norma Oficial Mexicana NOM-062-ZOO-1999, Especificaciones técnicas para la producción, cuidado y uso de los animales de laboratorio. En sus puntos 9.4.2.1.1. La administración intravenosa de fármacos que causan la muerte es el método más rápido y confiable de llevar a cabo la eutanasia. El personal debe poseer la habilidad para realizarlo y el

animal debe estar inmovilizado. En el punto 9.4.2.1.2. Es el método más recomendable siempre y cuando no cause miedo o estrés al animal. Los animales asustados, deben sedarse antes de administrar el agente eutanásico. Siguiendo esta Norma, se utilizó pentobarbital sódico a dosis de 120 mg/Kg vía intravenosa y xilacina a dosis de 2 mg/kg.

### **6.10. Tinciones Histológicas**

En las técnicas para histoquímicas se utilizaron los siguientes colorantes y ácidos: ácido pícrico (J.T. Baker), formaldehído (J.T. Baker), sulfato ferroso (CTR Scientific), rojo escarlata (Analytika), fuscina ácida (Analytika), ácido fosfomolibdico (CTR Scientific), ácido fosfotúngstico (CTR Scientific), azul de anilina (J.T. Baker), ácido acético (Jalmek), azul de toluidina (SIGMA), xilol (CTR Scientific), alcohol absoluto (CTR Scientific), alcohol de 96° (CTR Scientific).

Para el procesamiento de muestras los tejidos se dejaron en fijador por 4 días y posteriormente se colocaron por 5 días en EDTA al 15%, 10 volúmenes más que el tamaño del tejido para iniciar el proceso de descalcificación del hueso. Posteriormente se colocaron en ácido fórmico al 10% por 5 días y finalmente en ácido clorhídrico al 2.5% por 2 días más. Durante este proceso se monitoreó la dureza al tacto del tejido. Pasado este proceso, el tejido fue deshidratado con acetona gradual y xilol y embebido en parafina para hacer cortes con microtomo.

A cada una de las muestras se le realizaron cortes para observar los cambios morfológicos. Se realizaron las técnicas de Tricómico de Masson para observar morfología celular, matriz amorfa, colágenas.

### **6.11. Análisis Histológico**

Se hizo con base a la descripción de un histólogo, se realizaron cortes a diferentes niveles para poder identificar los cambios histopatológicos ocurridos en la zona a estudiar.

### **6.12. Análisis Densitométrico**

Para el análisis de las imágenes radiográficas, utilizaremos el software Image Pro Plus versión 6. Aplicaremos la herramienta "Bitmap Analysis" en donde se selecciona el pixel más oscuro y el pixel más blanco de la imagen, de tal manera, que el programa le asigna un valor numérico a cada pixel, arrojando un promedio de intensidad a cada zona de la radiografía que seleccionemos, a este análisis se le conoce como análisis densitométrico de la imagen. Esta herramienta permite medir la cantidad de materia presente en un material midiendo la cantidad de luz que pasa a través de ella. La herramienta "Histogram Analysis" nos hace un análisis estadístico de la densidad de el área de interés.

### **6.13. Estadística**

Las variables numéricas fueron descritas con medias y desviaciones estándar, para las variables categóricas se utilizó porcentajes y frecuencias. Las variables numéricas se compararon con prueba t de Student para muestras relacionadas en el caso de la medición de la densidad ósea a los 15 días contra los resultados obtenidos a los 30 días en el grupo A (sin estímulo), lo mismo para el grupo B (con estímulo), se comparó con prueba t de Student para muestras independientes la media de las diferencias en la



densidad ósea obtenida al final del estudio. El análisis estadístico se realizó con IBM SPSS versión 20 (SPSS, Inc, Armon, NY).

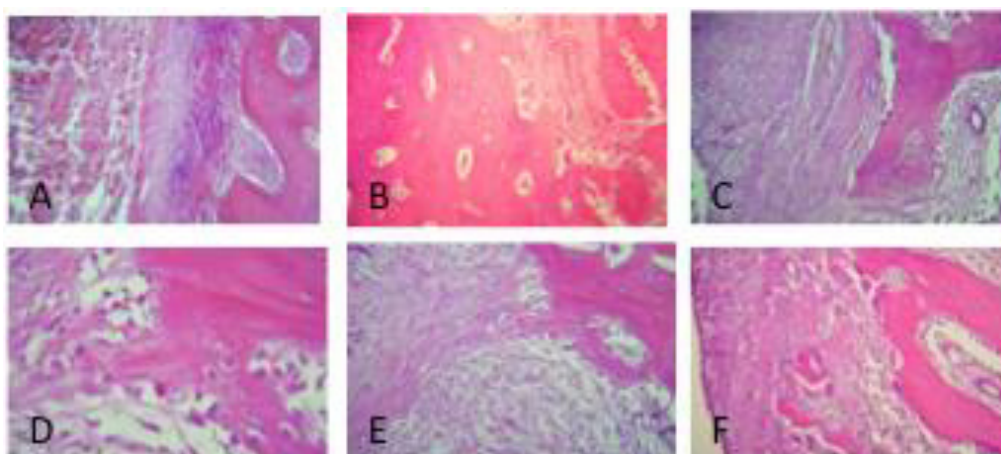
## CAPÍTULO VII

### RESULTADOS

#### 7.1. Análisis Histológico

Para el grupo A (Figura 9), es decir, los casos en los que no hubo estímulo eléctrico, analizando los cortes teñidos con hematoxilina y eosina, en general se observó un tejido de reparación con características fibrosas. En los extremos se hizo evidente la presencia de cartílago tipo cartilaginoso con una transición hacia una matriz ósea, es decir, estructura de hueso primario.

En otros niveles de corte, se observa una transición de tejido celular y laxo, cartilaginoso a un tejido fibroso denso, hasta llegar a hueso primario.



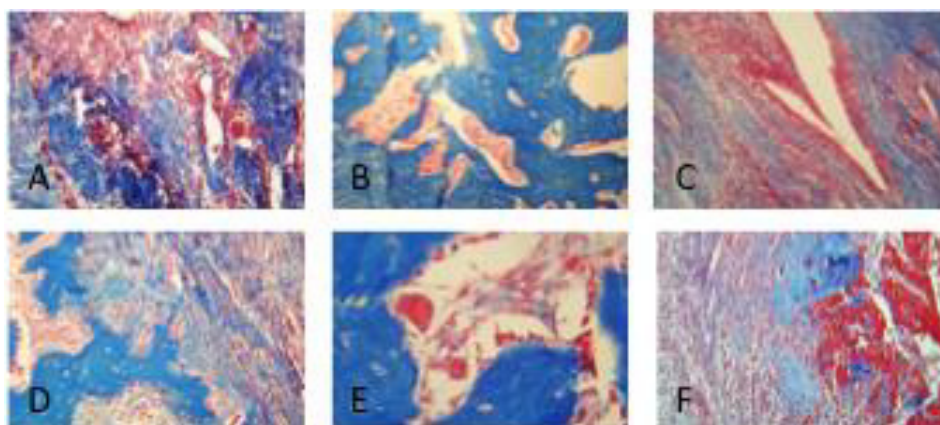
**Figura 9. Tinciones Histológicas con H&E para el Grupo A.** A-F) Se observa en general un tejido de reparación no organizado con características fibrosas, con gran cantidad de osteoclastos y zonas cartilaginosas.

También se puede apreciar componentes del periostio que dan lugar a fibroblastos y a tejido fibrocolagenoso denso formando haces paralelos que se interconectan con el hueso primario que va reemplazando al tejido cartilaginoso hialino.

Existen presencia de vasos sanguíneos en zonas fibrohialinas, así como una cicatriz fibrosa muy gruesa y hacia el hueso sano, se observaron trabéculas

con osteoblastos planos, así como la formación de nuevas trabéculas con osteoblastos, grandes y cuboides en franca proliferación.

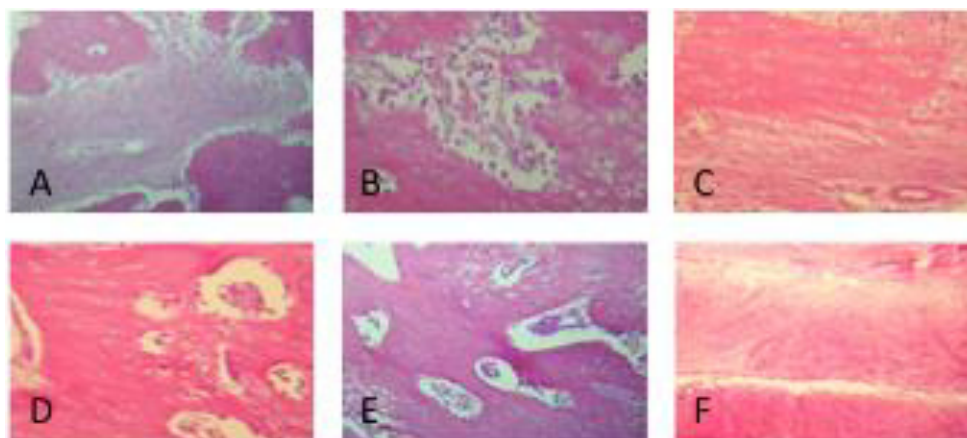
En diferentes zonas se detectó la formación de tejido conectivo laxo con numerosas células estrelladas y fusiformes, abundantes vasos sanguíneos de diferentes calibres. Hacia la porción lateral se encuentran trabéculas óseas de espesor variable y hacia el interior del hueso, el tejido conectivo se hace más denso con haces de fibras colágenas que se continúan con las haces de colágenas de las trabéculas óseas. También en esta porción del hueso, se observan células mesenquimatosas, islotes de cartílago hialino con cambios morfológicos debido a condensación de la matriz hacia un tejido fibroso más compacto.



**Figura 10. Tinciones Histológicas con Tricrómico de Masson para el Grupo A. A-F)** Se observa la formación de fibras de colágeno que se van integrando a las trabéculas óseas. E) Así como la presencia de osteoclastos.

En las tinciones con el tricrómico de Masson (Figura 10), se observa la presencia de una gran cicatriz fibrosa entre las trabéculas óseas de neoformación que se continúan con las trabéculas preexistentes. Hay formación de fibras de colágeno que se van integrando a las trabéculas. Se puede detectar tejido fibrocartilaginoso laxo que sufre un proceso de hipertrofia hacia un tejido denso. Existen numerosos osteoclastos en la

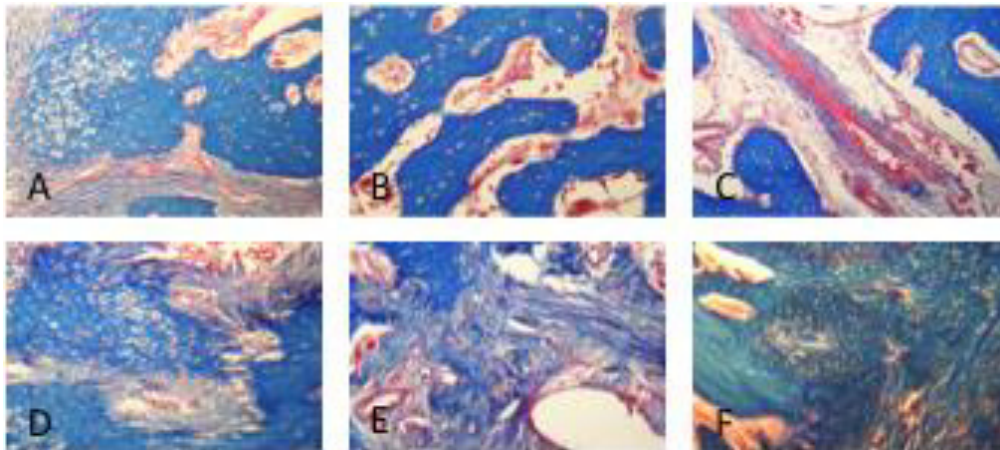
periferia de las trabéculas de nueva formación, lo que habla de la restauración del centro hacia la periferia. En la zona del endostio, se observan macrófagos, osteoclastos que migran hacia las trabéculas óseas neoformadas y en la zona de la cicatriz, se distingue una degradación activa para permitir el desarrollo de tejido óseo.



**Figura 11. Tinciones Histológicas con H&E para el Grupo B.** A-F) Se observa en general un tejido de reparación más organizado y con áreas extensas de tejido cartilaginoso y poca presencia de osteoclastos.

Para el grupo B, se pudo observar en general en las tinciones con hematoxilina y eosina (Figura 11), mayores áreas de cartílago hialino, así como transiciones desde un tejido fibroso, que se continuó a un tejido cartilaginoso, hasta uno osteo/colagenoso. Se distingue claramente un tejido más organizado en cuanto a las fases de reparación ósea en comparación a los cortes del grupo A. El tejido fibroso se observó con mayor consistencia en cuanto al arreglo de las fibras de colágeno en integración con las trabéculas.

Para el tricrómico de Masson (Figura 12), se observó en todos los cortes un tejido fibroso abundante, muy denso y compacto, con haces de fibras muy densas pero con fibras más delgadas.



**Figura 12. Tinciones Histológicas con Tricrómico de Masson para el Grupo B.** A-F) Se observa la formación de fibras de colágeno densas y compactas, así como un tejido más organizado en general.

En general se observa poca presencia de osteoclastos en áreas de fibrina, a cual es más delgada. En el extremo de las trabéculas en regeneración, se observan pocos macrófagos y osteoclastos. Hacia la periferia del hueso, se puede distinguir un periostio más organizado y fibroso. En la zona central del hueso se puede observar una concentración de osteoclastos y haces gruesas, compactas, que corren perpendiculares a las fibras de colágena.

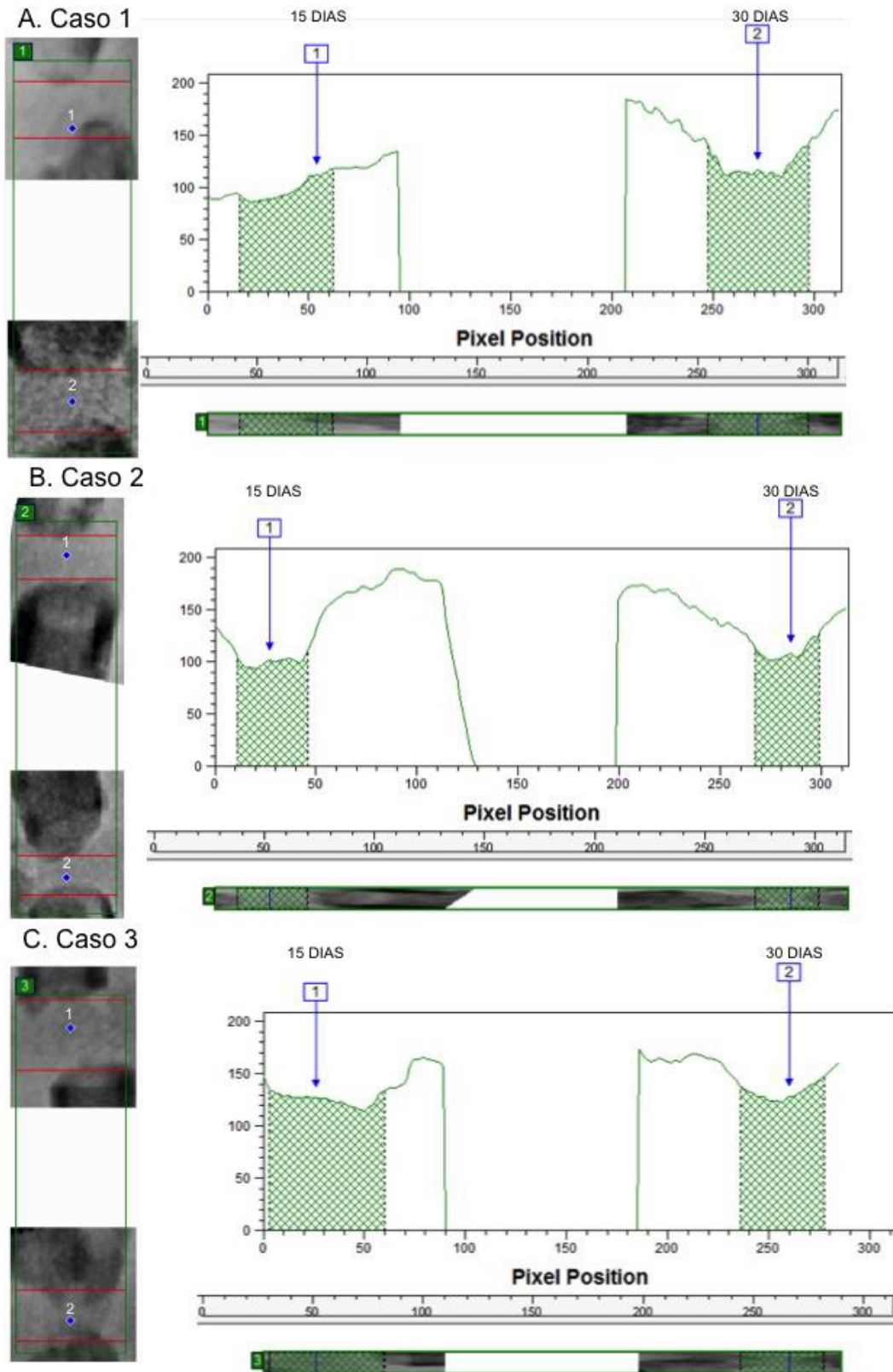
## 7.2. Análisis Densitométrico

Se digitalizaron y analizaron las imágenes radiográficas correspondientes a ambos grupos al mismo tiempo. La primer toma se realizó a los 15 días post-quirúrgicos y la segunda toma radiográfica fue a los 30 días post-quirúrgicos. Para el grupo A (Figura 13), que se caracterizó por que no se aportó ningún tipo de estímulo y se siguieron los procedimientos tradicionales para llevar la elongación ósea, en la zona de neoformación se pudo observar en general una zona radiolúcida predominante con poca presencia de áreas radioopacas, que fueron seleccionadas para su análisis y posterior comparación entre los diferentes días. Para el caso 1, a los 15 días se

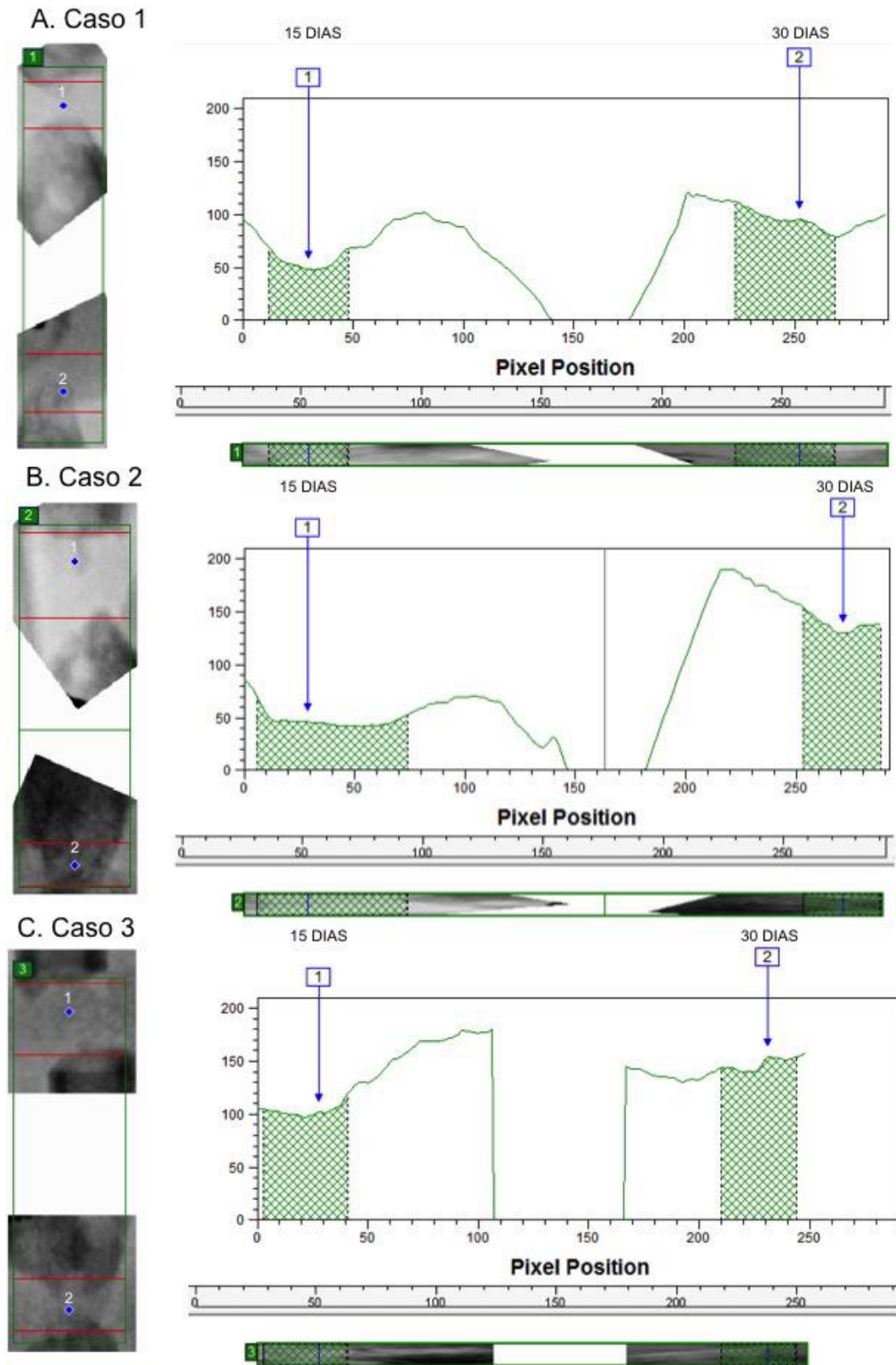
registró una densidad ósea de 112.51 y de 116.60 a los 30 días. Para el caso 2 la densidad inicial fue de 101.08 y para la segunda toma correspondió a 108.36, para el caso número 3, a los primeros 15 días post-quirúrgicos, se observó una densidad ósea de 127.40, alcanzando a los 30 días 128.19 de densidad ósea.

Para el grupo B (Figura 14), es decir, los animales que recibieron un estímulo eléctrico controlado, arrojaron un promedio de intensidad en la zona de la radiografía seleccionada, de 48.92 para los primeros 15 días y de 103.35 para el caso 1. En el segundo caso, a los 15 días post-quirúrgicos, se registró una densidad de 46.25 y de 150.32 para los 30 días posteriores a la intervención quirúrgica inicial. En el caso 3, el promedio de intensidad a los 15 días fue de 101.65 y de 154.33 para los 30 días que duró el estudio.





**Figura 13. Análisis densitométrico del grupo A.** A, B y C) Se observan los picos máximos de densidad ósea, así como los promedios en las zonas seleccionadas correspondientes a la elongación para el grupo que no recibió estímulo eléctrico.



**Figura 14. Análisis densitométrico del grupo B.** A, B y C) Se observan los picos máximos de densidad ósea, así como los promedios en las zonas seleccionadas correspondientes a la elongación para el grupo que recibió estímulo eléctrico.



### 7.3. Análisis Estadístico

En la Tabla 1 que corresponde al grupo A, sin estímulo, se calculó la media de los valores arrojados en el análisis densitométrico, en la donde a los 15 días hay una media de 113.6633 y a los 30 días es de 117.7167, al realizar la prueba de muestras emparejadas, encontramos una diferencia de 4.05 con una P de 0.163 lo que significa que no hay una diferencia estadística en la densidad ósea desde el punto de vista radiográfico (Tabla 2).

**Tabla 1. Medias para muestras emparejadas para el Grupo A.**

#### Estadísticas de Muestras Emparejadas<sup>a</sup>

		Media	N	Desviación Estándar	Media de Error Estándar
Par 1	15 DIAS	113.6633	3	13.19785	7.61978
	30 DIAS	117.7167	3	9.96205	5.75159

a. SIN/CONESTIMULO = SIN ESTIMULO

**Tabla 2. Diferencia de muestras emparejadas para Grupo A.**

#### Prueba de Muestras Emparejadas<sup>a</sup>

	Diferencias Emparejadas					t	gl	Sig. (bilateral)
	Media	Desviación Estándar	Media de Error Estándar	95% de Intervalo de Confianza de la Diferencia				
				Inferior	Superior			
Par 1 15 DIAS - 30 DIAS	-4.053	3.24516	1.87359	-12.114	4.00808	-2.1	2	0.163

a. SIN/CONESTIMULO = SIN ESTIMULO

Para el grupo que recibió estímulo (grupo B), a los 15 post-tratamiento (Tabla 3), se encontró una media de 65.6067 y a los 30 días la media de densidad fue de 126.6667 y al momento de emparejas ambos datos, se encontró una

diferencia de 61.06 con valor de P de 0.03, lo que indica una diferencia significativa (Tabla 4).

**Tabla 3. Medias para muestras emparejadas para el Grupo B.**

Estadísticas de Muestras Emparejadas<sup>a</sup>

		Media	N	Desviación Estándar	Media de Error Estándar
Par 1	15 DIAS	65.6067	3	31.24298	18.03814
	30 DIAS	126.6667	3	29.65924	17.12377

a. SIN/CONESTIMULO = CON ESTIMULO

**Tabla 4. Diferencia de muestras emparejadas para Grupo B.**

Prueba de Muestras Emparejadas<sup>a</sup>

		Diferencias Emparejadas				t	gl	Sig. (bilateral)	
		Media	Desviación Estándar	Media de Error Estándar	95% de Intervalo de Confianza de la Diferencia				
					Inferior				Superior
Par 1	15 DIAS - 30 DIAS	-61.060	20.17079	11.54561	-111.167	-10.95298	-5.24	2	0.035

a. SIN/CONESTIMULO = SIN ESTIMULO

En la tabla 5, se observan las diferencias de ambos grupos con sus respectivos valores de P, al momento de comparar estos datos, encontramos una diferencia estadísticamente significativa, debido a que no se asumen varianzas iguales (Tabla 6).

**Tabla 5. Diferencia de la densidad ósea entre los 15 y 30 días de tratamiento por grupo.**

Grupo	Diferencia de la Densidad Ósea	Valor de P
Sin estímulo	4.04+3.24	0.16
Con estímulo	61.06+20.17	0.03

t de Student para muestras relacionadas.

**Tabla 6. Prueba t para la igualdad de medias.**

**Prueba de Muestras Independientes**

	Prueba de Levene de calidad de varianzas		Prueba t para la igualdad de medias							
	F	Sig.	t	gl	Sig. (bilateral)	Diferencia de Medias	Diferencia de Error Estándar	95% de intervalo de confianza de la diferencia		
								Inferior	Superior	
DIFERENCIA SIN ESTIMULO Se asumen varianzas iguales No se asumen varianzas iguales	9.07	.039	-4.8	4	.008	-57.00667	11.79536	-89.7558	-24.25749	
			-4.8	2.10	.036	-57.00667	11.79536	-105.439	-8.57407	

## **CAPÍTULO VIII**

### **DISCUSIÓN**

Las no-uniones siguen siendo las principales complicaciones en el tratamiento de las fracturas (146). Se sabe que afectan de un 5% al 10% de las 7.9 millones de fracturas que se producen anualmente en los Estados Unidos (147). La carga socioeconómica asociada a la reparación de la fractura, incluyendo los costos hospitalarios y pérdida de salarios, es sustancioso (148,149). Estas complicaciones asociadas a las fracturas, apoyan la necesidad de terapias innovadoras para optimizar la sanación fractura.

La estimulación electromagnética es una tecnología no invasiva que puede mejorar la curación de la fractura (150-152). El uso de la estimulación eléctrica en el tratamiento de fracturas sin una adecuada unión se remonta a mediados de la década de los 1800s (153,154). En 1957, Fukada y Yasuda (155) demostraron una relación entre la electricidad y la formación del callo óseo (148).

Estudios recientes han sugerido que la estimulación electromagnética tiene un impacto directo sobre muchas vías celulares, incluyendo la síntesis de factores de crecimiento (156-158), proteoglicanos, en la regulación del colágeno (159,160) y la producción de citocinas (161). Estas vías permiten al hueso responder a los cambios del entorno, así como la estimulación de la vía de señalización calcio-calmodulina y mejorando así la consolidación ósea (148,162). Diversos ensayos aleatorizados han evaluado el efecto de la estimulación electromagnética en la consolidación ósea, pero los resultados clínicos han sido muy variables (163-166).

En el presente estudio se pretende demostrar la eficacia de la electroestimulación, por corriente directa alterna aplicada con un dispositivo de circuito cerrado con voltaje graduado, en la maduración de un tejido obtenido por distracción en elongaciones óseas y de esta manera acelerar el proceso de consolidación (en promedio 30 días), en el foco de la elongación.

Eyres y colaboradores (167), exploraron el uso de la estimulación electromagnética en procedimientos de alargamiento en la extremidad inferior y reportaron una mejora estadística en la densidad ósea en el grupo de intervención a doce meses de seguimiento post-tratamiento, en segmentos proximales a la osteotomía relación a los valores de línea de base. Borsalino y colaboradores (168), reportaron un aumento en el callo y puente trabecular con la estimulación electromagnética, tanto en la corteza media y lateral a 40 y 90 días, así como una mejor densidad del callo óseo a 90 días en pacientes sometidos a una osteotomía intertrocantérica femoral. En el presente trabajo experimental con un modelo animal en caninos, se analizaron las imágenes radiográficas correspondientes dos grupos a los 15 y a los 30 días post-quirúrgicos. Para el grupo en el que no se aportó ningún tipo de estímulo eléctrico (grupo A) se encontró que en la densidad ósea no existe una diferencia significativa entre ambos períodos de análisis establecidos con  $4.05 \pm 3.24$  ( $p=0.163$ ). Para el grupo que se le aplicó electroestimulación (grupo B), se encontró que existe una diferencia significativa de los 15 los 30 días de estímulo eléctrico con un valor de  $61.06 \pm 20.17$  ( $p=0.03$ ). Al momento de comparar los datos de ambos grupos (con y sin electroestimulación), se asume una diferencia estadística debido a que la diferencia entre las varianzas (0.036).

Debido a que la mayoría de los estudios basados en la electroestimulación reportan resultados clínicos y radiográficos, ha sido difícil comparar nuestro estudio con otros en los que hayan realizado cortes histológicos en un modelo animal. Chen y colaboradores (169), examinaron histológicamente el seguimiento de una osteotomía para determinar el efecto de una estimulación eléctrica post-quirúrgica en la reparación ósea en un modelo facial en ratas. Aplicaron una corriente de 20- $\mu$ A en el sitio de la osteotomía pero de manera subcutánea. Analizaron los cortes histológicos para caracterizar el proceso de cicatrización de la osteotomía. Sus resultados no mostraron diferencias estadísticamente significativas entre los tres grupos de animales ( $p > 0,005$ ).

En nuestro estudio, Para el grupo en el que no hubo estímulo eléctrico, al analizar los cortes histológicos, se observó un tejido de reparación con características fibrosas, con zonas de cartílago con una transición hacia una matriz ósea, es decir, estructura de hueso primario. También se pudo apreciar componentes del periostio que dan lugar a fibroblastos y a tejido fibrocolagenoso denso formando haces paralelos que se interconectan con el hueso primario que va reemplazando al tejido cartilaginoso hialino. En las tinciones con el tricrómico de Masson se observó la presencia de una gran cicatriz fibrosa entre las trabéculas óseas de neoformación que se continúan con las trabéculas preexistentes. Se encontró una gran cantidad de osteoclastos en la periferia de las trabéculas de nueva formación, lo que habla de la restauración del centro hacia la periferia. En el grupo en el que se aplicó un estímulo eléctrico directo de 20 microamperios, se pudo observar un tejido más organizado en cuanto a las fases de reparación ósea en comparación a los cortes del grupo A, así como mayores áreas de cartílago

hialino, así como transiciones desde un tejido fibroso, que se continuó a un tejido cartilaginoso, hasta uno osteo/colagenoso. Se encontró poca presencia de osteoclastos en áreas de fibrina, a cual es más delgada. Claes y colaboradores (170), describen un modelo experimental en tibia de conejos en donde se estableció una unión retrasada por medio de un espaciador de silicón en el sitio de la osteotomía durante 48 días. Posterior al retiro del espaciador, se utilizó transistor eléctrico de corriente continua regulada de 20 microamperios a través de electrodos de acero inoxidable para estimular la osteogénesis en el lado derecho durante 62 días. En el lado izquierdo se realizó una operación simulada inserción de electrodos de acero inoxidable sin corriente. Encontraron la formación de un callo bien establecido en el lado estimulado. Y en el lado control, se encontró sinostosis entre los extremos de peroné y la tibia. Finalmente reportan que no hubo diferencia significativa en la formación de la sinostosis entre el derecho y el lado izquierdo, además de que no se observó ningún efecto adverso histológico provocado por la corriente. En nuestro estudio se encontró un significancia en la consolidación en el grupo con electroestimulación (B) ,y una representación histológica mas organizada hacia la reparación ósea.

El resultado de una aceleración en la consolidación ósea nos abre un panorama más amplio en la posibilidad de salvamento de extremidades para las diferentes etiologías que involucran perdida ósea, asociado a un proceso de elongación con fijador externo.

## **CAPÍTULO IX**

### **CONCLUSIONES**

- 1.-El dispositivo diseñado para la electroestimulación con corriente alterna promueve la osteogénesis.
- 2.-La electroestimulación genera una mayor densidad ósea en menor tiempo.
- 3.-La electroestimulación induce una mayor deposición ósea y organización de las fibras de reparación .



## CAPÍTULO X

### BIBLIOGRAFÍA

1. Davies JE, Hosseini MM. Histodynamics of endosseous wound healing. En: Davies JE ed. Bone Engineering. Toronto: Davies JE ed.; 2000. p. 1-14.
2. Wheater PR, Burkitt HG, Daniels VG. Functional Histology. New York: Churchill Livingstone ed.; 1987. p. 142-60.
3. Friedenstein AJ. Precursor cells of mechanocytes. *Int Rev Cytol* 1976; 47:327-55.
4. Yamaguchi A, Komori T, Suda T. Regulation of osteoblast differentiation mediated by Bone Morphogenetic Proteins, Hedgehogs, and Cbfa1. *Endocr Rev* 2000; 21:393-411.
5. Aubin JE. Osteogenic cell differentiation. En: Davies JE ed. Bone Engineering. Toronto: Davies JE ed.; 2000. p. 19-30
6. Heersche JNM. Mesenchymal stem cells and their involvement in bone remodeling, repair, and regeneration. En: Zarb G, Leckholm U, Albrektsson T, Tenenbaum H eds. Aging, Osteoporosis, and Dental Implants. Carol Stream: Quintessence Publishing Co.; 2002. p. 17-23.
7. Komori T, Yagi H, Nomura S, Yamaguchi A, Sasaki K, Deguchi K et al. Targeted disruption of Cbfa1 results in a complete lack of bone formation owing to maturational arrest of osteoblasts. *Cell* 1997; 89:755-64.
8. Ducy P, Zhang R, Geoffroy V, Ridall AL, Karsenty G. Osf2/Cbfa1: a transcriptional activator of osteoblasts differentiation. *Cell* 1997; 89:747-54.
9. Hoshi K, Komori T, Ozawa H. Morphological characterization of skeletal cells in Cbfa1-deficient mice. *Bone* 1999; 25:639-51.
10. Teitelbaum SL. Bone resorption by osteoclasts. *Science* 2000; 289:1504-8.
11. Roodman GD. Advances in bone biology: the osteoclast. *Endocr Rev* 1996; 17: 308-32.
12. Li Z, Kong K, Qi W. Osteoclast and its roles in calcium metabolism and bone development and remodeling. *Biochem Biophys Res Commun* 2006; 343:345-50.
13. Vaananen HK, Horton M. The osteoclast clear zone is a specialized cell-extracellular matrix adhesion structure. *J Cell Sci* 1995; 108:2729-

32.

14. Martin TJ, Sims NA. Osteoclast-derived activity in the coupling of bone formation to resorption. *Trends Mol Med* 2005; 11:76–81.
15. Hayman AR, Jones SJ, Boyde A, Foster D, Colledge WH, Carlton MB, et al. Mice lacking tartrate-resistant acid phosphatase (acp 5) have disrupted endochondral ossification and mild osteopetrosis. *Development* 1996; 122:3151–62.
16. Roberts H, Knott L, Avery N, Cox T, Evans M, Hayman A. Altered collagen in tartrate-resistant acid phosphatase (trap)-deficient mice: a role for trap in bone collagen metabolism. *Calcif Tissue Int* 2007; 80:400–10.
17. Centrella M, McCarthy TL, Canalis E. Transforming growth factor-beta and remodeling of bone. *J Bone Joint Surg Am* 1991; 73:1418–28.
18. Hayden JM, Mohan S, Baylink DJ. The insulin-like growth factor system and the coupling of formation to resorption. *Bone* 1995; 17:93S–8S.
19. Wozney J, Rosen V, Celeste A, Mitsock L, Whitters M, Kriz R, et al. Novel regulators of bone formation: molecular clones and activities. *Science* 1988; 242:1528–34.
20. Ryu J, Kim HJ, Chang E-J, Huang H, Banno Y, Kim H-H. Sphingosine 1-phosphate as a regulator of osteoclast differentiation and osteoclast-osteoblast coupling. *EMBO J* 2006; 25:5840–51.
21. Ishii M, Egen JG, Klauschen F, Meier-Schellersheim M, Saeki Y, Vacher J, et al. Sphingosine-1-phosphate mobilizes osteoclast precursors and regulates bone homeostasis. *Nature* 2009; 458:524–8.
22. Martin TJ, Allan EH, Ho PWM, Gooi JH, Quinn JMW, Gillespie MT, et al. Communication between ephrinb2 and ephb4 within the osteoblast lineage. *Adv Exp Med Biol* 2010; 658:51–60.
23. Negishi-Koga T, Shinohara M, Komatsu N, Bito H, Kodama T, Friedel RH, et al. Suppression of bone formation by osteoclastic expression of semaphorin 4d. *Nat Med* 2011; 17:1473–80.
24. Pittenger MF, Mackay AM, Beck SC, Jaiswal RK, Douglas R, Mosca JD, et al. Multilineage potential of adult human mesenchymal stem cells. *Science* 1999; 284: 143–7.
25. Dennis JE, Merriam A, Awadallah A, Yoo JU, Johnstone B, Caplan AI. A quadripotential mesenchymal progenitor cell isolated from the marrow of an adult mouse. *J Bone Miner Res* 1999; 14:700–9.

26. Aubin JE, Liu F. The osteoblast lineage. In: Bilezikian J, Raisz L, Rodan G, editors. Principles of bone biology. San Diego: Academic Press; 1996. p. 51–68.
27. Clarke B. Normal bone anatomy and physiology. Clin J Am Soc Nephrol 2008;3: S131–9.
28. Lynch MP, Capparelli C, Stein JL, Stein GS, Lian JB. Apoptosis during bone-like tissue development in vitro. J Cell Biochem 1998; 68:31–49.
29. Anderson H. Matrix vesicles and calcification. Curr Rheumatol Rep 2003;5: 222–6.
30. Bonewald LF. The amazing osteocyte. J Bone Miner Res 2011;26: 229–38.
31. Aubin JE. Advances in the osteoblast lineage. Biochem Cell Biol 1998; 76: 899–910.
32. Dudley HR, Spiro D. The fine structure of bone cells. J Cell Biol 1961; 11:627–49.
33. Tanaka-Kamioka K, Kamioka H, Ris H, Lim S-S. Osteocyte shape is dependent on actin filaments and osteocyte processes are unique actin-rich projections. J Bone Miner Res 1998;13: 1555–68.
34. Tatsumi S, Ishii K, Amizuka N, Li M, Kobayashi T, Kohno K, et al. Targeted ablation of osteocytes induces osteoporosis with defective mechanotransduction. Cell Metab 2007;5: 464–75.
35. Nakashima T, Hayashi M, Fukunaga T, Kurata K, Oh-hora M, Feng JQ, et al. Evidence for osteocyte regulation of bone homeostasis through rankl expression. Nat Med 2011;17: 1231–4.
36. Seeman E, Delmas PD. Bone quality — the material and structural basis of bone strength and fragility. N Engl J Med 2006;354: 2250–61.
37. Oestern HJ, Tscherne H: Pathophysiology and classification of soft tissue injuries associated with fractures, in Tscherne H Gotzen L (eds): Fractures With Soft Tissue Injuries [German]. Telger TC (trans). Berlin, Germany: Springer-Verlag, 1984, pp 1-9.
38. Gustilo RB, Anderson JT. Prediction of infection in the treatment of 1025 open fractures in long bones. J Bone Joint Surg 1976;58A: 453–458.
39. Marsh JL, Slongo TF, Agel J, et al. Fracture and dislocation classification compendium —2007. F Orthop Trauma 2007;21:S1-S160.

40. Fracture and dislocation compendium (Orthopaedic Trauma Association Committee for Coding and Classification). *J Orthop Trauma* 1996; 10:Suppl.
41. Mark H, Penington A, Nannmark U, et al. Microvascular invasion during endochondral ossification in experimental fractures in rats. *Bone* 2004; 35: 535-542.
42. Wildemann B, Schmidmaier G, Brenner N, et al. Quantification, localization, and expression of IGF-I and TGF-beta<sup>1</sup> during growth factor-stimulated fracture healing. *Calcif Tissue Int* 2004; 74: 388-397.
43. Gruber R, Koch H, Doll BA, et al. Fracture healing in elderly patients. *Exp Gerontol* 2006; 41:1080-1093.
44. Grundnes O, Reikeras O. The importance of the hematoma for fracture healing in rats. *Acat Orthop Scand* 1993; 64:340-342.
45. Bishop GB, Einhorn TA. Current and future clinical applications of bone morphogenetic proteins in orthopaedic trauma surgery. *Int Orthop* 2007; 31:721-727.
46. Buckwalter JA, Glimcher MJ, Cooper RR, et al. Bone biology. Part I. Structure, blood supply, cells, matrix, and mineralization. *J Bone Joint Surg* 1995; 77A:1256-1275.
47. 14. Buckwalter JA, Glimcher MM, Cooper RR, et al. Bone biology. Part II. Formation, form, modeling, and remodeling. *J Bone Joint Surg* 1995; 77A:1276-1289.
48. Anderson HC, Hodges PT, Agieilera XM, et al. Bone morphogenetic protein (BMP) localization in developing human and rat growth plate metaphyses, epiphysis, and articular cartilage. *J Histochem Cytochem* 2000; 48:1493-1502.
49. Marsh, DR and Li, G, 1999, The biology of fracture healing: Optimising outcome, *British Medical Bulletin*, 55(4):856-869
50. Aro HT, Wippermann BW, Hodgson SF, et al. Prediction of properties of fracture callus by measurement of mineral density using microbone densitometry. *J Bone Joint Surg* 1989; 71A:1020-1030.
51. White AA, Panjabi MM, Southwick WO. The four biomechanical stages of fracture repair. *J Bone Joint Surg* 1977; 59A:188-192.
52. Karlsson MK, Nilsson BE, Obrant KJ. Bone mineral loss after lower extremity trauma: 62 cases followed for 15-38 years. *Acta Orthop Scand* 1993; 64:362-364.
53. Wiel HE, Lips P, Nauta J, et al. Loss of bone in the proximal part of the

- femur following unstable fractures of the leg. *J Bone Joint Surg* 1994; 76A:230-236.
54. Marsh JL, Buckwalter JA, Evarts CM. Nonunion, delayed union, malunion, and avascular necrosis. In: Epps CH, ed. *Complications in Orthopaedic Surgery*. Philadelphia: Lippincott, 1994:183-211.
  55. Olson SA. Open fractures of the tibial shaft: current treatment. *J Bone Jt Surg* 1996; 78A:1428-1437.
  56. Buckwalter JA, Einhorn TA, Bolander ME, et al. Healing of musculoskeletal tissues. In Rockwood CA, Green D, eds. *Fractures*. Philadelphia: Lippincott, 1996: 261-304.
  57. Matta JM. Fracturing of the acetabulum: accuracy of reduction and clinical results in patients managed operatively within 3 weeks after the injuries. *J Bone Jt Surg* 1996; 78A:1632-1645.
  58. Rommens PM, Coosemans W, Broos PL. The difficult healing of segmental fractures of the tibial shaft. *Arch Orthop Traum Surg* 1989; 108:238-242.
  59. Woll TS, Duwelius PJ. The segmental tibia fracture. *Clin Orthop* 1992; 281:204-207.
  60. Pelker RR, Friedlaender GE. Fracture healing: radiation-induced alterations. *Clin Ortho* 1997; 341:267-282.
  61. Widmann RF, Pelker RR, Friedlander GE, et al. Effects of prefracture irradiation on the biomechanical parameters of fracture healing. *J Orthop Res* 1993; 11:422-428.
  62. Giannoudis P, Tzioupis C, Almalki T, et al. Fracture healing in osteoporotic fractures: is it really different? A basic science perspective. *Injury* 2007; 38:590-599.
  63. Namkung-Matthai H, Appleyard R, Jansen J, et al. Osteoporosis influences the early period of fracture healing in a rat osteoporotic model. *Bone* 2001; 28:80-86.
  64. Stromsoe K. Fracture fixation problems in osteoporosis. *Injury* 2004; 35:107-113.
  65. Wang JW, Li W, Xu SW, et al. Osteoporosis influences the middle and late periods of fracture healing in a rat osteoporotic model. *Chin J Traumatol* 2005; 8:111-116.
  66. Buckwalter JA, Grodzinsky AJ. Loading of healing bone, fibrous tissue, and muscle: implications for orthopedic practice. *J Am Acad Orthop Surg* 1999; 7:291-299.

67. Aronson, J.: The biology of distraction osteogenesis. In *Operative Principles of Ilizarov. Fracture Treatment, Nonunion, Osteomyelitis, Lengthening, Deformity Correction*, pp. 42-52. Edited by A. Bianchi Maiocchi and J. Aronson. Baltimore, Williams and Wilkins. 1991.
68. Anderson, R.: Femoral bone lengthening. *Am. J. Surg.*, 31: 479-483, 1936.
69. Fishbane, B. M., and Riley, L. H., Jr.: Continuous trans-physeal traction: a simple method of bone lengthening. *Johns Hopkins Med. J.*, 138:79-8,1976.
70. Monticelli, G., and Spinelli, R.: Distraction epiphysiolysis as a method of limb lengthening. III. Clinical applications. *Clin. Orthop.*, 154: 274-285,1981.
71. Paley, D.: Current techniques of limb lengthening. *Pediat. Orthop.*, 8: 73-92,1988.
72. Ring, P. A.: Experimental bone lengthening by epiphysial distraction. *British J. Surg.*, 46:169-17,1958.
73. Ilizarov, G. A.: The tension-stress effect on the genesis and growth of tissues. Part I. The influence of stability of fixation and soft-tissue preservation. *Clin. Orthop.*, 238: 249-281,1989.
74. Ilizarov, G. A.: Clinical application of the tension-stress effect for limb lengthening. *Clin. Orthop.*, 250: 8-26,1990.
75. Ilizarov, G. A.: *The Transosseous Osteosynthesis: Theoretical and Clinical Aspects of the Regeneration and Growth of Tissue*. New York, Springer, 1992.
76. Canadell, J.; Aquerreta, D.; and Forriol, F.: Bone lengthening. Prospective study of bone lengthening. *J. Pediat. Orthop., Part B*, 2: 1-7,1993.
77. Price, C. T., and Mann, J. W.: Experience with the Orthofix device for limb lengthening. *Orthop. Clin. North America*, 22: 651-66,1991.
78. Aronson, J., and Shen, X.: Experimental healing of distraction osteogenesis comparing metaphyseal with diaphyseal sites. *Clin. Orthop.*, 301:25-30,1994.
79. Frierson, M.; Ibrahim, K.; Boles, M.; Bote, H.; and Ganey, T.: Distraction osteogenesis. A comparison of corticotomy techniques. *Clin. Orthop.*, 301:19-24,1994.
80. Aronson, J.: Temporal and spatial increases in blood flow during distraction osteogenesis. *Clin. Orthop.*, 301:124-131,1994.

81. Kawamura, B.; Hosono, S.; Takahashi, T.; Yano, T.; Kobayashi, Y.; Shibata, N.; and Shinoda, Y.: Limb lengthening by means of subcutaneous osteotomy. Experimental and clinical studies. *Bone and Joint Surg.*, 50-A: 851-878, 963, July 1968.
82. Hope, P. G.; Crawford, E. J.; and Catterall, A.: Bone growth following lengthening for congenital shortening of the lower limb. *J. Pediat. Orthop.*, 14: 339-342, 1994.
83. Ilizarov, G. A.: The tension-stress effect on the genesis and growth of tissues: Part II. The influence of the rate and frequency of distraction. *Clin. Orthop.*, 239: 263-285, 1989.
84. Schwartzman, V., and Schwartzman, R.: Corticotomy. *Clin. Orthop.*, 280:37-47, 1992.
85. Aldegheri, R.: Callotasis. *J. Pediat. Orthop., Part B*, 2:11-15, 1993.
86. Brunner, U. H.; Cordey, J.; Schweiberer, L.; and Perren, S. M.: Force required for bone segment transport in the treatment of large bone defects using medullary nail fixation. *Clin. Orthop.*, 301:147-155, 1994.
87. Delloye, C; Delefortrie, G.; Coutelier, L.; and Vincent, A.: Bone regenerate formation in cortical bone during distraction lengthening. An experimental study. *Clin. Orthop.*, 250: 34-42, 1990.
88. Paley, D., and Tetsworth, K.: Percutaneous osteotomies. Osteotome and Gigli saw techniques. *Orthop. Clin. North America*, 22: 613-624, 1991.
89. Price, C. T., and Cole, J. D.: Limb lengthening by callotasis for children and adolescents. Early experience. *Clin. Orthop.*, 250: 105- 111, 1990.
90. Yasui, N.; Kojimoto, H.; Sasaki, K.; Kitada, A.; Shimizu, H.; and Shimomura, Y.: Factors affecting callus distraction in limb lengthening. *Clin. Orthop.*, 293: 55-60, 1993.
91. Aronson, J.: Experimental and clinical experience with distraction osteogenesis. *Cleft Palate-Craniofac. J.*, 31: 473-48, 1994.
92. Aquerreta, J. D.; Forriol, E; and Canadell, J.: Complications of bone lengthening. *Internal. Orthop.*, 18:299-303, 1994.
93. Aronson, J.; Harrison, B. H.; Stewart, C. L.; and Harp, J. H., Jr.: The histology of distraction osteogenesis using different external fixators. *Clin. Orthop.*, 241:106-116, 1989.
94. Aronson, J.; Good, B.; Stewart, C; Harrison, B.; and Harp, J.: Preliminary studies of mineralization during distraction osteogenesis. *Clin. Orthop.*, 250:43-49, 1990.

95. de Pablos, J.; Barrios, C; Alt'aro, C; and Canadell, J.: Large experimental segmental bone defects treated by bone transportation with monolateral external fixators. *Clin. Orthop.*, 298:259-265,1994.
96. Wagner, H.: Operative lengthening of the femur. *Clin. Orthop.*, 136:125-142,1978.
97. Cattaneo, R.; Villa, A.; Catagni, M. A.; and Bell, D.: Lengthening of the humerus using the Uizarov technique. Description of the method and report of 43 cases. *Clin. Orthop.*, 250:117-124,1990.
98. Dahl, M. T., and Fischer, D. A.: Lower extremity lengthening by Wagner's method and by callus distraction. *Orthop. Clin. North America*, 22:643-649,1991.
99. Dahl, M. T.; Gulli, B.; and Berg, T.: Complications of limb lengthening. A learning curve. *Clin. Orthop.*, 301:10-18,1994.
100. Aronson, J.; Harrison, B.; Boyd, C. M.; Cannon, D. J.; and Lubansky, H. J.: Mechanical induction of osteogenesis: the importance of pin rigidity. *J. Pediat. Orthop*, 8: 396-40,1988.
101. Catagni, M. A.; Bolano, L.; and Cattaneo, R.: Management of fibular hemimelia using the Uizarov method. *Orthop. Clin. North America*, 22:715-722,1991.
102. Aronson, J., and Harp, J. H., Jr.: Factors influencing the choice of external fixation for distraction osteogenesis. In *Instructional Course Lectures, The American Academy of Orthopaedic Surgeons*. Vol. 39, pp. 175-183. Park Ridge, Illinois, The American Academy of Orthopaedic Surgeons, 1990.
103. Lavini, E; Konzi-Brivio. L.; and De Bastiani, G.: Psychologic, vascular, and physiologic aspects of lower limb lengthening in achondroplastics. *Clin. Orthop.*, 250:138-142,1990.
104. Eldridge, J. C, and Bell, D. F.: Problems with substantial limb lengthening. *Orthop. Clin. North America*, 22: 625-631,1991.
105. Paley, D.: Problems, obstacles, and complications of limb lengthening by the Ilizarov technique. *Clin. Orthop.*, 250: 81 -104,1990.
106. Catagni, M. A.; Guerreschi, F.; and Probe, R. A.: Treatment of humeral nonunions with the Uizarov technique. *Bull. Hosp. Joint Dis.*, 51: 74-83, 1991.
107. Catagni, M. A.; Guerreschi, F.; Holman, J. A.; and Cattaneo, R.: Distraction osteogenesis in the treatment of stiff hypertrophic non-unions using the Uizarov apparatus. *Clin. Orthop.*, 301:159-163,1994.



108. Aronson, J.: Cavitary osteomyelitis treated by fragmentary cortical bone transportation. *Clin. Orthop.*, 280:153-159,1992.
109. Cattaneo, R.; Catagni, M.; and Johnson, E. E.: The treatment of infected nonunions and segmental defects of the tibia by the methods of Ilizarov. *Clin. Orthop.*, 280:143-152,1992
110. Aronson, J.; Johnson, E.; and Harp, J. H.: Local bone transportation for treatment of intercalary defects by the Ilizarov technique. Biomechanical and clinical considerations. *Clin. Orthop.*, 243: 71-79,1989.
111. Paley, D.: Bone transport: the Ilizarov treatment for bone defects. *Tech. Orthop.*, 4: 80-93, 1989.
112. Larousse. Diccionario enciclopédico conciso e ilustrado. 2° Ed. 2006. Ed. Agrupación Editorial, México, D.F.
113. Bayer A. (1816). Traite des maladies chirurgicales. Translated by Stevens. A. H. as A. Treatise in surgical diseases and the operations.
114. Giovanni DeBastiani, A. Graham Apley, Anthony Goldberg (EDS). Orthofix External Fixation in Trauma and Orthopaedics. Ed. Springer 1997. Pag. 518 – 520. ISBN 1852332743.
115. Trueta Josep. La estructura del cuerpo humano. Ed. Labor, S. A. 1975. Cáp. 6; Pp. 47. ISBN84-335-6006-9.
116. Kim IS, Song JK, Song YM, Cho TH, Lee TH, Lim SS, et al. Effect of biphasic Electric Current on in Vitro Osteogenesis and Cytokine Products in Human Mesenchymal Stromal cells. *Tissue Eng* 2009 Jan 21.
117. Kim IS, Song Jk, Song YM, Cho TH, Lee TH, Lim SS, et al. Biphasic electric current stimulates proliferation and induces VEGF products in osteoblasts. *Biochim Biophys Acta* 2006 Sep; 1763 (9): 907-16.
118. Samee M, Kasuya, Kandoff Ohya K, Shimokawa H, Kurada S. Bone morphogenetic protein 2 (BMP) and vascular endothelial growth factor (VEGF) Transfactor to human periosteal cells enhances osteoblast differentiation and bone formation. *Pharmacol Sci* 2008 Sept, 108(1): 18-31.
119. Lin IC, Slemper AE, Hwang C, Sena-Esteves M, Nah HD, Kirschner RE. Dihydrotestosterone stimulates proliferation and differentiation of fetal calvarial osteoblasts and dural cells and induces cranial suture fusion. *Plast Reconstr Surg* 2007 Oct; 120 (5):1137-47.
120. Park SJ, Kim SJ, Rhee Y, Byon Jh, Kim SH, Lee EJ, et al. Fidgetin-like I gene inhibited by basic fibroblast growth factor regulates the

- proliferation and differentiation osteoblast. *J. Bone Miner Res.* 2007 Jun; 22(6): 889-96.
121. Dudziak ME, Scdeh PB, Mc Hrara BJ, Steinbrech DS, Greenwald JA, Gitter GK, et al. The effects of ionizing radiation on osteoblast-like cells in vitro. *Plast Reconstr. Surg* 2000 Oct; 106(5): 1049-61.
122. Einhorn, Thomas A., Regis J., O'Keefe MD PhD., Buckwalter, Joseph A., MD. *Orthopaedic Basic Science*. 3th Ed., AAOS American Academy of Surgeons.
123. Hodges SD, Eck JC, Humphreys SC. Use of electric bone stimulation in spinal fusion. *J Am Acad. Orthop. Surg* 2003 Mar-Apr; 11(2) 81-8 Review.
124. Bozic KJ, Glazer PA, Zurckowski D, Simon BJ, Lipson SJ, Hayes WC. In vivo evaluation of coralline hydroxyapatite and direct current electric stimulation in lumbar spinal fusion. *Spine* 1999. Oct 15: 24(20): 2127-33.
125. Aaron RK, Ciombor DM, Simon BJ. Treatment of nonunions with electric and electromagnetic fields. *Clin Orthop. Relat Res.* 2004 Feb: (419):21-9 Review.
126. Beck BR, Matheson Go, Bergman G, Norling T, Fredericson M, Hoffman AR, et al. Do Capacitively coupled electric fields accelerate tibial stress fracture healing? A randomized controlled trial. *Am J Sports Med.* 2008 Mar: 36 (3): 545-53.
127. Morshed S, Bhandar M. Clinical trial design in fracture healing research meeting the challenge. *J. Bone Joint Surg Am* 2008 Feb: 90 Suppl 1:55-63 Review.
128. Hamed A, Kim P, Cho M.J. Synthesis of nitric oxide in human osteoblasts in response to physiologic stimulation of electrotherapy. *Ann Biomed Eng.* 2006 Dec; 34(12): 1908-16.
129. Fitzimmons RJ, Gordon SL, Krenberg J, Geneg T, Pilla A. A pulsing electric field human chondrocyte proliferation through a transduction pathway involving nitric oxide signaling. *J. Orthop Res* 2008. Jun: 26 (6): 854-9.
130. Ziberman Y, Kallai I, Gafni Y, Pelled G, Kossodo S, Yared W, et al. Fluorescence molecular tomography enables in vivo visualization and quantification of nonunion fracture repair included by genetically engineered mesenchymal stem cells. *J. Orthop Res* 2008 Apr; 26 (4): 522-30.
131. Dickson KF, Katzman S, Paiemend G. The importance of the blood supply in the healing of tibial fractures *Contem Orthop* 1995 Jun: 30

- (6): 489-93 Review.
132. Anglin J. J. The clinical use of bone stimulators. South Orthop Assoc 2003. Summer 18 (2): 46-54. Review.
133. Akai M, Hayashi K. Effect of electrical stimulation on musculoskeletal systems; a meta-analysis of controlled clinical trials. Bioelectromagnetics 2002. Feb: 23(2): 132-43.
134. Simpson AHRW, Cunningham JC, Kenwright J. Forces in tissues during leg lengthening. A clinical investigation. J. Bone Joint Surg (Br) 1996; 78 B. 979-83.
135. Li G, Simpson AHRW, Triffitt JT. Rapid bone remodeling is accompanied by apoptosis during distraction osteogenesis. ASAMI International Meeting in New Orleans USA. March 1998.
136. De Bastiani G, Aldegheri R, Renzi, Brivio, Trsella G. Limb lengthening by callus distraction (callostasis) J. Pediatr Orthop 1987: 7 129-34.
137. Peña Martínez. Víctor Manuel, Mendoza Lemus Oscar Fdo, Garay M. Domingo. Fracturas complejas de plafón tibial, evaluación de tratamiento con fijación externa. SEFEX Organó Oficial de la sociedad Española de fijación externa. Volumen 9. N.2 Jul.Dic 2006 Pag.24-30.
138. Peña Martínez Víctor Manuel. World Congress on External Fixation 2007. Cairo, Egipto. Final Program. Pág. 216, Abstract 424, I. [www.externalfixation2007.com](http://www.externalfixation2007.com)
139. Checketts RG, Otterburn M, Mac Eachern AG. Pin track infection definition, incidence and prevention. Suppl. Int J. Orthop Trauma 1993, 3 (3) 16-8.
140. Lavini F, Renzi, Brivio L, Leso. Biomechanical Factors in Designing Screws for the Orthofix system. Clinical Orthop 1994; 308: 63-7.
141. Noorden MHH, Lavy CBD, Shergill NS, Tuite JD, Jackson. Cyclical Micromovement and Fracture Healing J. Bone Joint Surg (Br) 1995; 77: 645-8.
142. Sing SP, Chong E., Gussain AK, Mehara BJ, Galiano RD, Jensen J., et al. Cyclic mechanical strain increases production of regulators of bone healing in cultured murine osteoblast. J. Am Coll Surg 2007 Mar, 204 (3):426-34.
143. Morshed S, Bhandari M. Outcome assessment in clinical trials of fracture healing. J. Bone Joint Surg Am. 2008 Feb: 90 Suppl 1:55-64.
144. Barrow J.W., Barbieri CH, Fernandez CD. Scintigraphic evolution of tibial shaft fracture healing. Injury 2000 Jan 31(1) 51-4.

145. Rozbruch, Robert S. MD, Ilizarov, Svetlana, MD. Limb lengthening and reconstruction surgery. Ed. Informa Healthcare, New York 2007. Pág. 57 – 58. ISBN 978-0-8493-4051-2.
146. Megas P. Classification of non-union. *Injury*. 2005;36 Suppl 4:S30-7.
147. Musculoskeletal injuries report: incidence, risk factors and prevention. Rosemont, IL: American Academy of Orthopaedic Surgeons; 2000.
148. Nelson FR, Brighton CT, Ryaby J, Simon BJ, Nielson JH, Lorich DG, Bolander M, Seelig J. Use of physical forces in bone healing. *J Am Acad Orthop Surg*. 2003; 11:344-54.
149. Heckman JD, Sarasohn-Kahn J. The economics of treating tibia fractures. The cost of delayed unions. *Bull Hosp Jt Dis*. 1997;56:63-72.
150. Einhorn TA. Enhancement of fracture-healing. *J Bone Joint Surg Am*. 1995; 77:940-56.
151. Anglen J. The clinical use of bone stimulators. *J South Orthop Assoc*. 2003; 12:46-54.
152. Karamitros AE, Kalentzos VN, Soucacos PN. Electric stimulation and hyperbaric oxygen therapy in the treatment of nonunions. *Injury*. 2006;37 Suppl 1:S63-73.
153. Hartshorne E. Monograph. On the causes and treatment of pseudarthrosis and especially of that form of it sometimes called supranumery joint. *Am J Med Sci*. 1841;1:121-56.
154. Lente RW. Cases of un-united fracture treated by electricity. *N Y State J Med*. 1850; 5:317-9.
155. Fukada E, Yasuda I. On the piezoelectric effect of bone. *J Phys Soc Japan*. 1957; 12:1158-69.
156. Aaron RK, Boyan BD, Ciombor DM, Schwartz Z, Simon BJ. Stimulation of growth factor synthesis by electric and electromagnetic fields. *Clin Orthop Relat Res*. 2004; 419:30-7.
157. Guerkov HH, Lohmann CH, Liu Y, Dean DD, Simon BJ, Heckman JD, Schwartz Z, Boyan BD. Pulsed electromagnetic fields increase growth factor release by nonunion cells. *Clin Orthop Relat Res*. 2001; 384:265-79.
158. Lohmann CH, Schwartz Z, Liu Y, Li Z, Simon BJ, Sylvia VL, Dean DD, Bonewald LF, Donahue HJ, Boyan BD. Pulsed electromagnetic fields affect phenotype and connexin 43 protein expression in MLO-Y4 osteocyte-like cells and ROS 17/2.8 osteoblast-like cells. *J Orthop*

Res. 2003; 21:326-34.

159. Ciombor DM, Aaron RK. The role of electrical stimulation in bone repair. *Foot Ankle Clin.* 2005; 10:579-93, vii.
160. Heermeier K, Spanner M, Tröger J, Gradinger R, Strauss PG, Kraus W, Schmidt J. Effects of extremely low frequency electromagnetic field (EMF) on collagen type I mRNA expression and extracellular matrix synthesis of human osteoblastic cells. *Bioelectromagnetics.* 1998; 19:222-31.
161. Spadaro JA. Mechanical and electrical interactions in bone remodeling. *Bio-electromagnetics.* 1997; 18:193-202.
162. Haddad JB, Obolensky AG, Shinnick P. The biologic effects and the therapeutic mechanism of action of electric and electromagnetic field stimulation on bone and cartilage: new findings and a review of earlier work. *J Altern Complement Med.* 2007; 13:485-90.
163. Barker AT, Dixon RA, Sharrard WJ, Sutcliffe ML. Pulsed magnetic field therapy for tibial non-union. Interim results of a double-blind trial. *Lancet.* 1984; 1:994-6.
164. Scott G, King JB. A prospective, double-blind trial of electrical capacitive coupling in the treatment of non-union of long bones. *J Bone Joint Surg Am.* 1994; 76:820-6.
165. Betti E, Marchetti S, Cadossi R, Faldini C, Faldini A. Effect of stimulation by low-frequency pulsed electromagnetic fields in subjects with fracture of the femoral neck. In: Bersani F, editor. *Electricity and magnetism in biology and medicine.* New York: Kluwer Academic/Plenum; 1999. p 853-5.
166. Wahlstrom O. Stimulation of fracture healing with electromagnetic fields of extremely low frequency (EMF of ELF). *Clin Orthop Relat Res.* 1984; 186:293-301.
167. Eyres KS, Saleh M, Kanis JA. Effect of pulsed electromagnetic fields on bone formation and bone loss during limb lengthening. *Bone.* 1996; 18:505-9.
168. Borsalino G, Bagnacani M, Bettati E, Fornaciari F, Rocchi R, Uluhogian S, Ceccherelli G, Cadossi R, Traina GC. Electrical stimulation of human femoral intertrochanteric osteotomies. Double-blind study. *Clin Orthop Relat Res.* 1988; 237:256-63.
169. Chen, H.-L., Killiany, D. M. and Waheed-Uz-Zaman Rana, M. (2000), Bone healing with electric current: a histological assessment. *Clinical Orthodontics and Research*, 3: 123–131.

170. Claes J. Petersson, Olof Johnell. Electrical stimulation of osteogenesis in delayed union of the rabbit fibula. Archives of orthopaedic and traumatic surgery Volume 101, Issue 4 , pp 247-250.

## APÉNDICE A

### TÉCNICAS HISTOLÓGICAS

#### A.1. Preparación de la Muestra.

- 1.- Obtener la muestra.
- 2.- Fijar con formalina al 10 % en PBS pH 7.2-7.4 por 24 hrs.
- 3.- Lavar en agua corriente.
- 4.- Deshidratar en alcoholes graduales del 60 al 100 %.
- 5.- Aclarar con xilol.
- 6.- Preincluir en parafina.
- 7.- Incluir en parafina.
- 8.- Obtener los cortes histológicos usando un microtomo.
- 9.- Adherir los cortes en el baño de flotación.
- 10.- Desparafinar e hidratar.
- 11.- Teñir.
- 12.- Deshidratar y aclarar.
- 13.- Montar el cubre objetos añadiendo resina sintética.

#### A.2 Técnica de tinción con Hematoxilina y Eosina (H y E).

- 1.- Desparafinar los cortes con xilol por 5 min.
- 2.- Hidratar con etanol-xilol por 5 min.
- 3.- Hidratar con etanol absoluto y alcohol etílico 96° por 2 min c/u.
- 4.- Enjuagar lentamente con agua destilada.
- 5.- Sumergir los cortes en hematoxilina de Gill, 2 min.
- 6.- Enjuagar lentamente en agua de la llave (2 lavados).
- 7.- Sumergir rápidamente en alcohol ácido (1 inmersión).
- 8.- Enjuagar lentamente con agua de la llave (2 lavados).
- 9.- Sumergir rápidamente en agua amoniacal (2 inmersiones).
- 10.- Enjuagar lentamente con agua de la llave (2 lavados).
- 11.- Enjuagar lentamente con agua destilada.
- 12.- Sumergir los cortes en eosina (6 inmersiones).
- 13.- Deshidratar con alcohol etílico 96° (2 cambios) 2 min c/u.
- 14.- Sumergir en etanol absoluto (2 cambios) 2 min c/u.
- 15.- Sumergir en etanol-xilol 3 min.
- 16.- Sumergir en xilol (2 cambios) 2 min c/u.
- 17.- Montar con resina sintética.

#### A.3 Técnica de tinción con el método tricrómico de Masson.

Fijar los tejidos con solución de formalina al 4 %  
Incluir en parafina  
Usar cortes histológicos de 5  $\mu$ m.

- 1.- Desparafinar con xilol e hidratar pasando por alcohol 100 % y agua destilada.
- 2.- Usar como "mordente" el fijador de Bouin por 30-60 min a 56 °C, o toda la noche a temperatura ambiente.
- 3.- Lavar en agua corriente hasta que el color amarillo desaparezca.
- 4.- Enjuagar los cortes en agua destilada.
- 5.- Pasar los cortes a la hematoxilina férrica de Weigert durante 10 min.
- 6.- Lavar en agua corriente, 5 min o hacer 3 cambios de 15 seg.
- 7.- Enjuagar en agua destilada.
- 8.- Teñir con la solución de fucsina-escarlata por 5 seg (el tiempo depende de la calidad y/o concentración y tiempo de uso o de preparación del colorante).
- 9.- Lavar varias veces en agua destilada hasta que ésta deje de teñirse.
- 10.- Pasar los cortes a la solución de ácidos fosfomolibdico-fosfotúngstico durante 10 min. Enjuagar brevemente con agua destilada.
- 11.- Teñir con la solución de azul de anilina durante 15 seg (el tiempo depende de la calidad y/o concentración y tiempo de uso del reactivo).
- 12.- Lavar con agua destilada hasta eliminar el exceso del colorante.
- 13.- Pasar al ácido acético por 1-2 min.
- 14.- Deshidratar en alcohol de 96° por unos seg (cuidar que no se decolore).
- 15.- Continuar con el alcohol absoluto hasta acarar en xilol y montar en resina.



## APÉNDICE B PREPARACIÓN DE SOLUCIONES.

### **B.1. Solución de formalina 10 %**

\* Para preparar 500 mL

Formalina 37 %	136 mL
PBS 1X	364 mL

### **B.2. PBS 10 X**

\* Para preparar 100 mL

NaCl	8.0 g
KCl	0.20 g
Na <sub>2</sub> HPO <sub>4</sub>	1.44 g
KH <sub>2</sub> PO <sub>4</sub>	0.24 g

Ajustar pH a 7.2

Almacenar a 4 °C.

### **B.3. PBS 1X**

\* Para preparar 500 mL

PBS 10X	50 mL
Agua destilada	450 mL

Ajustar pH a 7.2  
Almacenar a 4 °C.

### **B.4. Hematoxilina de Gill.**

Agua destilada	730 mL
Etilenglicol	250 mL
Hematoxilina anhidra (polvo)	2.0 g
* Si está en cristales pesar	2.36 g
Yodato de sodio	0.2 g
Sulfato de aluminio	17.6 g
Ácido acético glacial	2.0 mL

\* Para preparar se debe seguir el orden, agitar a TA por 1 hora, filtrar antes de usar por primera vez.

### **B.5. Eosina.**

Solución stock (concentrada):

Eosina amarillenta	1.0 g
Agua destilada	20 mL
Alcohol del 96°	80 mL

Solución de trabajo:

Tomar una parte de la solución stock y agregar en tres partes de alcohol de 80 °C. Antes de usar agregar 0.5 mL de ácido acético glacial, por cada 100 mL de colorante preparado y agitar.

**B.6. Solución de alcohol-ácido.**

Alcohol de 70°	99 mL
Ácido Clorhídrico (HCl)	1 mL

**B.7. Solución de agua Amoniacal.**

Agua destilada	99 mL
Hidróxido de Amonio	1 mL

**B.8. Hematoxilina férrica de Weigert**

Solución A

Hematoxilina (anhidra)	1 g
Alcohol de 96°	100 mL

Solución B

Cloruro férrico acuoso al 29 %	4 mL
Agua destilada	95 mL
Ácido clorhídrico conc.	1 mL

Solución de trabajo:

Mezclar partes iguales de las soluciones A y B. (Debe renovarse periódicamente dependiendo del uso y consistencia, precipita con el tiempo).

Solución de Cloruro Férrico 29%

Cloruro férrico	14.5 g
Agua destilada	50 mL

**B.9. Solución de fucsina ácida y escarlata de Biebrich.**

Escarlata de Biebrich al 1 %	90 mL
Fucsina ácida al 1 %	10 mL
Ácido acético glacial	1 mL

**\* Solución de escarlata de Biebrich**

Escarlata de Biebrich	1 g
Agua destilada	100 mL

**\* Solución de fucsina ácida**

Fucsina ácida	1 g
Agua destilada	100 mL

**B.10. Solución de ácidos fosfomolibdico y fosfotúngstico.**

Ácido Fosfomolibdico	5 g
Ácido Fosfotúngstico.	5 g

Agua destilada 200 mL

**B.11. Solución de azul de anilina.**

Azul de anilina 2.5 g  
Agua destilada 100 mL  
Ácido acético glacial 2 mL

**B.12. Solución acuosa de ácido acético al 1%.**

Ácido acético glacial 1 mL  
Agua destilada 99 mL

**B.13. Solución fijadora de Bouin**

Solución acuosa saturada de ácido pícrico 75 mL  
Formaldehído (36-38 %) 25 mL  
Ácido acético glacial 5 mL

**B.14. Solución enjuagadura sulfurosa**

Agua 300 mL  
Ac. Clorhídrico 1 N 15 mL  
Metabisulfito de Sodio 10 % 18 mL

**B.15. Solución metabisulfito de sodio 10 %**

Metabisulfito de Sodio 10 % 10 g  
Agua 100 mL