

UNIVERSIDAD AUTÓNOMA DE NUEVO LEÓN

FACULTAD DE ODONTOLOGÍA

POSGRADO DE PERIODONCIA



TESIS DE MAESTRÍA

LLENADO ÓSEO CON BMP-6 EN DEFECTOS ÓSEOS
DE TRES PAREDES MEDIANTE EL ESTIMULO
DIRECTO O INDIRECTO DE FORMACIÓN DE HUESO
EN PERROS BEAGLE

Por

JAVIER NÚÑEZ LLORENTE, Lic. Odont.

Como requisito parcial para obtener el Grado de

MAESTRÍA EN CIENCIAS ODONTOLÓGICAS CON
ESPECIALIDAD EN PERIODONCIA

Diciembre 2004

FRANCESCO LAORINIERE, LIC. ODONT.
TESTIS DE MALAESTRÍA
Dicciembre 2004



TM
Z6668
FO
2004
.N8



1020150277



UANL

UNIVERSIDAD AUTÓNOMA DE NUEVO LEÓN



DIRECCIÓN GENERAL DE BIBLIOTECAS

UNIVERSIDAD AUTÓNOMA DE NUEVO LEÓN

FACULTAD DE ODONTOLOGÍA

POSGRADO DE PERIODONCIA



**LLENADO ÓSEO CON BMP-6 EN DEFECTOS ÓSEOS
DE TRES PAREDES MEDIANTE EL ESTIMULO
DIRECTO O INDIRECTO DE FORMACIÓN DE HUESO
EN PERROS BEAGLE**

DIRECCIÓN GENERAL DE BIBLIOTECAS
Por


JAVIER NÚÑEZ LLORENTE, Lic. Odont.

Como requisito parcial para obtener el Grado de

**MAESTRÍA EN CIENCIAS ODONTOLÓGICAS CON
ESPECIALIDAD EN PERIODONCIA**

Diciembre 2004

TH



UANL

UNIVERSIDAD AUTÓNOMA DE NUEVO LEÓN

®


DIRECCIÓN GENERAL DE BIBLIOTECAS



FONDO
TESIS

LLENADO ÓSEO CON BMP-6 EN DEFECTOS ÓSEOS DE TRES PAREDES MEDIANTE EL ESTIMULO DIRECTO O INDIRECTO DE FORMACIÓN DE HUESO EN PERROS BEAGLE.

Asesores de tesis:



Raul G. Caffesse D.D.S, M.S, Dr. Odont, Dr. h.c
Director de Tesis
Profesor del Posgrado de Periodoncia
Facultad de Odontología de la U.A.N.L


UANL

Manuel de la Rosa G. C.D, M.S, F.D.I
Asesor Principal
Profesor del Posgrado de Periodoncia
Facultad de Odontología de la U.A.N.L

UNIVERSIDAD AUTÓNOMA DE NUEVO LEÓN
DIRECCIÓN GENERAL DE BIBLIOTECAS

Juan manuel Solis Biol, M. en C., Dr. en M.
Asesor Externo
Profesor del departamento de inmunología
Facultad de Medicina de la U.A.N.L

AGRADECIMIENTOS:




UANL

UNIVERSIDAD AUTÓNOMA DE NUEVO LEÓN

®

DIRECCIÓN GENERAL DE BIBLIOTECAS

DEDICATORIA:



UANL

UNIVERSIDAD AUTÓNOMA DE NUEVO LEÓN

®

DIRECCIÓN GENERAL DE BIBLIOTECAS

TABLA DE CONTENIDOS

CAPITULO	Pagina
----------	--------

1.- RESUMEN	11
-------------	----

2.- DEFINICIÓN DEL OBJETIVO DE ESTUDIO	12
--	----

A.- Antecedentes del problema	12
-------------------------------	----

B.- Definición del problema	13
-----------------------------	----

C.- Delimitación	13
------------------	----

D.- Justificación	14
-------------------	----

E.- Objetivos	16
---------------	----

3.- MARCO TEORICO	18
-------------------	----

3.1 Tejido Óseo	19
-----------------	----

3.1.a- Microestructura del Hueso	20
----------------------------------	----

 Células:

 .- Osteoblastos

 .- Osteoclastos

 La matriz orgánica:

 .-Matriz inorgánica

3.1.b- Macroestructura del Hueso	23
----------------------------------	----

3.1.c- Metabolismo Óseo	23
-------------------------	----

	Página
3.1.d- Principios Básicos para la Regeneración Ósea.	24
3.1.e- Clasificación de Golman de los defectos Intraóseos	29
3.2. Factores de Diferenciación	30
3.2.a- Factores de Crecimiento (GFs)	32
<ul style="list-style-type: none"> • Factor de Crecimiento Derivado de Plaquetas (PDGF) • Factor de Crecimiento Vascular Endotelial (VEGF) • Factor de Crecimiento Transformante (TGF) • Factor de Crecimiento Similar a la Insulina (IGF I y II) • Factores de Crecimiento Fibroblástico Ácido y Básico (aFGF y bFGF) • Factor de Crecimiento Epidérmico (EGF) 	
3.2.b- Proteínas Morfogenéticas de Hueso (BMPs)	36
<ul style="list-style-type: none"> • Introducción • Clasificación • Proceso fisiológico de las BMPs • Obtención de las proteínas BMPs • Química de las BMPs • Actividad de las BMPs 	
3.2.c- La Relación de los Estrógenos con las BMPs	41
<ul style="list-style-type: none"> • Estrógenos y Eje Neuroendocrino • Estrógenos: Efecto en las Proteínas y Metabolismo del Calcio en los niños/as • BMP-6 y estrógenos 	

	Página
4.- HIPÓTESIS:	47
4.1 Hipotesis Nulas	47
4.2 Hipotesis Alternativas	47
4.3 Variables	48
4.3.a- Variables Dependientes	
4.3.b- Variables Independientes	
5.- MATERIALES Y MÉTODOS	49
5.1 Metodología	49
5.1.a- Tipo de Estudio	
5.2 Descripción del Proceso a Seguir:	49
5.2.a- Animales	
5.2.b- Toma de Sangre	
5.2.c- Registros Clínicos y Fotográficos	
5.3 Técnicas de Instrumentación	52
5.3.a- Protocolo para la Anestesia	
5.3.b- Formación del Defecto	
5.3.c- Aplicación de los Materiales de Estudio en el defecto óseo	
5.3.d- Cicatrización	
5.3.e- Proceso Histológico	
5.4 Evaluación	65
5.4.a- Registros Prequirúrgicas	
5.4.b- Registros Posquirúrgicos	

	Página
5.4.c- Análisis Histométrico	
5.4.d- Análisis Estadístico	
5.4.e- Descripción Histológica de las Muestras	
5.5 Organigrama el Estudio	67
6.- RESULTADOS	68
6.1 Clínicos	68
6.1.a- Niveles de Estrógenos Séricos	
6.1.b- Profundidad de Bolsa y Nivel de Inserción	
6.2 Histológicos	70
6.2.a- Descripción Histológica de las Muestras	72
1. Grupo Control	72
2. Grupo Experimental BMP-6	76
<hr/>	
3. Grupo Experimental 17β-Estradiol	80
3.A- Muestras del Perro III	
3.B- Muestras del Perro I	
7.- DISCUSIÓN	90
8.- CONCLUSIONES	94
9.- BIBLIOGRAFÍA	95

LISTA DE TABLAS

1. Resumen de los tratamientos asignados
2. Niveles séricos de los Estrógenos
3. Registro de Profundidad de Bolsa y Nivel de Inserción



UANL

UNIVERSIDAD AUTÓNOMA DE NUEVO LEÓN



DIRECCIÓN GENERAL DE BIBLIOTECAS

LISTADO DE FOTOGRAFIAS

1. Fotomicrografía de un corte histológico de la raíz dental teñido con hematoxilina y eosina. (30X)
2. Fotomicrografía de un corte histológico de la raíz dental teñido con Tricómico de Masson. (50X)
3. Fotomicrografía de un corte histológico de la raíz dental teñido con Tricómico de Masson. (50X)
4. Fotomicrografía de un corte histológico de la raíz dental teñido con Tricómico de Masson del área anterior. (400X)
5. Fotomicrografía de un corte histológico de la raíz dental teñido con hematoxilina y eosina. (20X)
6. Fotomicrografía de un corte histológico de la raíz dental teñido con Tricómico de Masson. (30X)
7. Fotomicrografía de un corte histológico de la raíz dental teñido con Tricómico de Masson. (400X)
8. Fotomicrografía de un corte histológico de la raíz dental teñido con Tricómico de Masson. (400X)
9. Fotomicrografía de un corte histológico de la raíz dental teñido con Tricómico de Masson. (20X)
10. Fotomicrografía del corte histológico anterior de la raíz dental teñido con Tricómico de Masson. (100X)
11. Fotomicrografía de un corte histológico de la raíz dental teñido con Tricómico de Masson. (100X)
12. Fotomicrografía de un corte histológico de la raíz dental teñido con Tricómico de Masson. (400X)
13. Fotomicrografía de un corte histológico de la raíz dental teñido con Tricómico de Masson. (400X)
14. Fotomicrografía de un corte histológico de la raíz dental teñido con Tricómico de Masson. (30X)
15. Fotomicrografía de un corte histológico de la raíz dental teñido con Tricómico de Masson. (50X)
16. Fotomicrografía del corte histológico anterior teñido con hematoxilina y eosina. (50X)
17. Fotomicrografía de un corte histológico de la raíz dental teñido con Tricómico de Masson. (400X)
18. Fotomicrografía de un corte histológico de la raíz dental teñido con Tricómico de Masson. (400X)

1.- RESUMEN

El presente estudio describe mediante un análisis histológico los cambios tisulares que se producen en los tejidos periodontales cuando se aplican proteínas morfogenéticas de hueso tipo 6 (BMP-6) y 17 β -estradiol en un defecto óseo de tres paredes en perros de raza Beagle. En primer lugar se provocaron los defectos óseos de manera quirúrgica y se los dejó entrar en cronicidad colocando pegado a la cara del diente, un alambre de latón (ligadura) en dirección vertical. Pasados 60 días se procedió quirúrgicamente a la retirada de la ligadura y a la colocación en el defecto creado de una matriz de colágeno(ACS) impregnada en BMP-6 y en 17 β -estradiol, dejando otro defecto sólo con la matriz de colágeno como control. Después de cuatro meses de la colocación del material de relleno se sacrificaron los perros y se sometieron los tejidos blandos y duros a un proceso histológico. En las muestras histológicas obtenidas se observó una regeneración histológica de los tejidos periodontales, en presencia de BMP-6 y 17 β - estradiol, siendo más acentuada con este último. Por último cabe mencionar que no se observó ninguna reacción adversa cuando se aplicaron los materiales a estudiar.

DIRECCIÓN GENERAL DE BIBLIOTECAS

2.- DEFINICIÓN DEL OBJETIVO DE ESTUDIO

A.-ANTECEDENTES DEL PROBLEMA: En los últimos años ha despertado un gran interés el estudio de las proteínas solubles segregadas por los osteoblastos. Ello es debido a su gran potencial terapéutico ya que estas proteínas intervienen en el proceso de regeneración ósea. Dentro de las proteínas solubles se encuentran los factores de crecimiento (GFs) y, entre ellos, las proteínas morfogenéticas (BMPs). Las BMPs fueron originariamente identificadas en extractos de matriz ósea por su capacidad de inducir diferenciación ósea endocondral en zonas no normales de producción de hueso en animales de experimentación¹. La capacidad osteoinductiva que reside en las BMPs necesita ser combinada con un apropiado vehículo para restaurar su actividad osteoinductora². El medio mas adecuado para colocar las BMPs solubles en los defectos parece ser una matriz de colágeno insoluble³. Desde que se descubrieron, se han estudiado tanto histológicamente como con técnicas bioquímicas los fenómenos que ocurren cuando BMPs son implantadas *in vivo*.^{4,5}

En el examen histológico de biopsias humanas se ha visto que las BMPs, en unión con matriz ósea desmineralizada liofilizada alogénica, aumentan el nuevo tejido conectivo de unión y regeneran hueso en una raíz sumergida⁶. Sigurdsson y cols, 1995, realizaron un estudio de regeneración periodontal en perros Beagle mediante BMPs. Después de la preparación del defecto, BMP-2 bovino (rhBMP-2) fue aplicado junto con micropartículas bioreabsorbibles de poli (D, L-Láctico-co-glicólico)(PLGA) mezcladas con sangre. A los 60 días después de la cirugía se observó regeneración ósea⁷. En algunos casos se encontró anquilosis por ser defectos supraóseos. Cabe decir que en defectos intraóseos es menos frecuente por tener la superficie

radicular denudada rodeada por un abundante tejido periodontal⁸. Como hay similares magnitudes de formación de hueso entre los intervalos de 8 a 24 semanas se sugiere que la formación de hueso ha concluido dentro de las 8 semanas de cicatrización.

En animales de experimentación se ha encontrado que las BMPs inducen también una pérdida de inserción¹. Por lo tanto para *Ripamonti y cols* un mayor conocimiento del potencial morfogenético de BMP en defectos periodontales en perros y monos podría ayudar a diseñar futuras aplicaciones en humanos³.

B.- DEFINICIÓN DEL PROBLEMA: Las investigaciones realizadas con estas proteínas solubles en el campo de la regeneración ósea son pocas y confusas, quedando multitud de preguntas con respecto a su posible aplicación clínica. Entre las que se pueden citar:

- ¿Cómo se deben aplicar?

- ¿Cuáles son las dosis necesarias para que haga efecto?

- ¿Cuál es el efecto que pueden tener en otras partes del organismo?

DIRECCIÓN GENERAL DE BIBLIOTECAS

C.- DELIMITACIÓN: El estudio consistió en la creación, de manera biológica, de defectos óseos en piezas dentarias de perros de la raza Beagle. Una vez creados se aplicó en uno, BMP-6 sintético (estímulo directo de formación ósea) con ACS. En otros se aplicó 17 β -estradiol (estímulo indirecto) con ACS y finalmente se aplicó en otros ACS bañado con suero salino, que sirvió como control. Después de cuatro meses, se intentó evaluar la posible regeneración de los tejidos periodontales que se obtuvo para averiguar en qué medida BMP y el 17 β -estradiol pudieron haber regenerado cemento, hueso y ligamento.

Este estudio se realizó durante la Maestría en Ciencias Odontológicas con Especialidad en Periodoncia de la **Facultad de Odontología de la Universidad Autónoma de Nuevo León, Monterrey (México).**

D.- JUSTIFICACIÓN: Las BMPs (2-13) son miembros de la súper familia de los Factores de Crecimiento Transformantes (TGF) y fueron originariamente identificadas como factores activadores de la mineralización de la matriz ósea, induciendo la formación de manera ectópica de nuevo cartílago y hueso cuando son implantadas en animales adultos. Previamente se demostró que *In Vitro* inducen la transformación a osteoblastos de las células multipotenciales mesenquimatosas y linajes condroblásticos, es decir, las BMPs están implicadas en la formación de hueso y cartílago por la inducción de cartílago⁹, *de ahí que este estudio utilice las BMPs*. En un estudio de *Urist y cols* se observó que una vez aisladas varias proteínas de hueso bovino y humano de diferentes características que las BMPs por tener distintos tamaños moleculares y puntos isoeléctricos, que se pensó podrían tener la misma actividad que las BMPs, se descubrió que en vivo *no favorecen el crecimiento óseo ni el cartílago*, únicamente contribuyen a la actividad de las BMP. Así figuran el factor de crecimiento de fibroblastos (TGF), factor de crecimiento derivado de plaquetas (PDGF) y factor de crecimiento transformante Beta (TGF-B).^{10,11}

Las BMP 2, 4 y 6 son producidas en un espacio y tiempo distintos durante el desarrollo del brote de las extremidades. Esto sugiere para *Rickard y cols* que expresiones secuenciales de distintos genes de TGF/BMP pueden coordinar la formación de hueso y cartílago *por eso se va a utilizar*

*BMP-6*¹². Wang y cols en 1990 realizaron un estudio en ratas donde BMP-2 con heparina serosa fue implantada subcutáneamente. Se estudió a los 5, 7,10,14 y 21 días diferentes dosis entre 0.46-115.3µgr y a los 5 días se observó cartílago inmaduro e hipertrófico. A los 7 días el cartílago estaba mineralizado y los condrocitos estaban hipertróficos en donde los osteoblastos estaban alrededor del osteoide y existían elementos vasculares, células gigantes y precursores de médula ósea. A los 14 días el cartílago calcificado fue sustituido por hueso, existían osteoblastos y osteoclastos. A Los 21 días el hueso estaba totalmente organizado con espacios maduros de médula¹³. *Con esto se observó que no es necesaria la matriz extracelular para formar hueso y cartílago in vivo.*

A mayor cantidad de BMP-2A, más hueso se obtiene y más pronto, pero con 0.6µgr de BMP-2A se obtiene cartílago y hueso en cantidades considerables, al igual que con 0.5µgr. de BMPs bovino¹⁴. Aunque se utilizó BMP-2A y no BMP-6, *tras esta publicación se puede estimar qué*

dosis mínima es necesaria para regenerar hueso y cartílago, al no existir en la literatura estudios similares con BMP-6.

DIRECCIÓN GENERAL DE BIBLIOTECAS

Wozney y cols en la revista Science justifican el uso de las BMPs para el tratamiento de la enfermedad periodontal ya que establecen que estas BMPs se pueden utilizar para tratar defectos óseos producidos por trauma, necrosis quirúrgica y enfermedad periodontal.⁹

En los últimos años la literatura ha descrito una relación entre las BMPs y los estrógenos. Estos tienen muchos efectos en la homeostasis del esqueleto y juegan un papel en el inicio y sostenimiento del aumento de crecimiento en la adolescencia así como en el cierre de la placa

epifisiaria de crecimiento. En adultos, disminuyen el volumen óseo y mantienen la masa esquelética. Los estrógenos también tienen un efecto directo en los osteoblastos y osteoclastos, donde presentan unos receptores de alta afinidad.^{15,16} Sin embargo una gran cantidad de datos sugiere que algunos de los efectos de los estrógenos sobre la disminución de la actividad osteoclástica pueden ser mediados por efectos paracrinos de citoquinas con actividad ósea secretadas por los osteoblastos, incluyendo IL-1, IL-6, FNT y TGF- β .¹⁷ Los estrógenos pueden tener también efectos autocrinos en los osteoblastos a través de un incremento de la secreción de IGF-1 y por disminución de los niveles de IGF-inhibitoria unida a proteína 4. *Por tanto los estrógenos intervienen en aspectos clave del crecimiento y remodelado óseo.*

Rickard y cols en 1998 descubrieron que los estrógenos regulan la actividad de los osteoblastos para segregar las nuevas citoquinas que modulan el crecimiento y diferenciación de osteoblastos y condroblastos (BMPs). Además, los estrógenos estimulan selectivamente la producción de BMP-6 en las líneas celulares osteoblásticas humanas sensibles al estrógeno.¹²

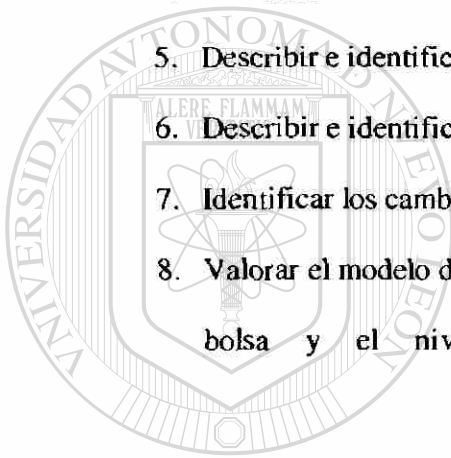
Por tanto, la literatura citada justifica la necesidad del presente estudio que consistió en la evaluación de los efectos de BMP-6 y 17 β -estradiol (un estímulo de la secreción de BMP-6 por los osteoblastos) sobre la regeneración de los tejidos periodontales. En definitiva, se trató de esclarecer de qué manera interactúan, para poder así, ser aplicados de manera clínica en humanos.

E.- OBJETIVOS:

- **General:** Determinar si se ha regenerado el hueso, cemento y ligamento que rodea al diente.

.- Específicos:

1. Describir e identificar si se ha formado nuevo hueso por el 17-B estradiol.
2. Describir e identificar si se ha formado nuevo cemento por el 17-B estradiol
3. Describir e identificar si se ha regenerado ligamento periodontal por el 17-B estradiol
4. Describir e identificar si se ha formado nuevo hueso por el BMP-6
5. Describir e identificar si se ha formado nuevo cemento por el BMP-6
6. Describir e identificar si se ha generado ligamento periodontal por el BMP-6
7. Identificar los cambios de concentración de 17-B estradiol en sangre.
8. Valorar el modelo de estudio empleado a través de los cambios en la profundidad de bolsa y el nivel de inserción clínica que se haya producido.



UANL

UNIVERSIDAD AUTÓNOMA DE NUEVO LEÓN



DIRECCIÓN GENERAL DE BIBLIOTECAS

3.-MARCO TEORICO

La enfermedad periodontal desde el punto de vista biológico es una infección, producida por diferentes agentes etiológicos y provoca la reabsorción del hueso marginal que rodea los dientes produciendo una migración apical del epitelio de unión y del tejido conectivo de inserción.¹⁸ La reabsorción de hueso puede crear unos defectos intraoseos por la extensión interproximal del proceso inflamatorio a través del tejido perivascular de los vasos sanguíneos interdentarios.¹⁹

Clinicamente se caracteriza por presentar una alteración del color y textura gingival, formación de bolsa, recesión gingival, reducida resistencia del tejido de soporte al sondeo y en un avanzado estado por un incremento de la movilidad y migración del diente.²⁰ La terapia periodontal consiste en²¹:

- Resolver la inflamación.
- Frenar el progreso de la enfermedad.
- Regenerar el tejido de soporte periodontal perdido
- Mantener la estética.
- Proporcionar el mayor confort al paciente.

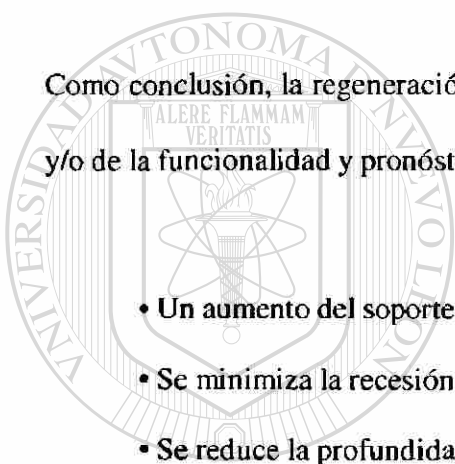
De tal forma que el objetivo principal de la terapia periodontal es la regeneración de los tejidos que han sido destruidos por la enfermedad periodontal con el fin de mantener y retener la

dentición natural en salud y confort .^{22, 23} Así, se entiende como regeneración periodontal la regeneración del tejido de soporte dentario, incluido²⁴:

- **Cemento.**
- **Ligamento Periodontal**
- **Hueso alveolar**

Como conclusión, la regeneración periodontal obtiene una mejora de las condiciones anatómicas y/o de la funcionalidad y pronóstico del diente, dado que se obtiene²⁵:

- **Un aumento del soporte funcional del diente (inserción clínica y nivel óseo)**
- **Se minimiza la recesión gingival**
- **Se reduce la profundidad de la bolsa**



UANL

UNIVERSIDAD AUTÓNOMA DE NUEVO LEÓN

3-1. TEJIDO ÓSEO



DIRECCIÓN GENERAL DE BIBLIOTECAS

El hueso no es un tejido estático sino dinámico que mantiene su estructura gracias a un equilibrio entre fenómenos de reabsorción y formación. Las células óseas están rodeadas por una matriz extracelular formada por macromoléculas que hasta hace poco se creía que era un sistema inerte y que simplemente actuaba como soporte para facilitar la adhesión celular. Gracias a los últimos avances en Biología Molecular y Celular se ha visto cómo los componentes de esta matriz extracelular participan en el metabolismo celular y regulan las células que están en contacto con ella.

El hueso se puede clasificar tanto:

- Microestructuralmente: células; matriz inorgánica; matriz orgánica y sustancia fundamental compuesta por factores de señalización solubles.
- Macroestructuralmente: hueso cortical y hueso esponjoso.

Ambos componentes están organizados e integrados espacialmente.

3-1.a MICROESTRUCTURA DEL HUESO

- **Células:** En el organismo adulto existen unas células en la medula ósea que están todavía sin diferenciación que pueden dividirse de manera indiferenciada y cuando lo hacen, cada célula hija puede diferenciarse en distintas direcciones. Este tipo de células se ha denominado células madre osteoprogenitoras y células madre mesenquimatosas. Este hecho fue sugerido por Cohnheim en 1867 y mas tarde Friedstein en 1976 demostró esto de manera experimental y ya en los 80 se estableció que estas células se diferenciaban *in Vitro* en osteoblastos, condroblastos y adipocitos bajo la presencia de factores específicos del entorno que contribuyen al fenómeno de diferenciación. Dentro de estos factores se encuentran BMPs y GFs.

En la actualidad se está investigando el modo de conseguir el tejido requerido para la reparación de una lesión a partir de células pluripotenciales mesenquimatosas. Se pretende definir en qué condiciones se diferencian estas células y cuales son los factores que intervienen. Con todo esto se puede llegar a las bases de una nueva tecnología terapéutica: la terapia celular.

.- **Osteoblastos:** Derivan de las células embrionarias pluripotenciales de origen mesenquimatoso ubicadas dentro de la médula ósea. El fenotipo que pueden adquirir estas células puede ser para diferenciarse en condrocitos u osteoblastos en función de las señales que existan en el entorno, como el aporte energético, factores de crecimiento específicos, capilaridad y estabilidad mecánica. Cuando las células pluripotenciales se vuelven redondeadas, aumenta su núcleo, contienen gránulos de cromatina y segregan colágena y sustancia fundamental (matriz ósea) es que se han diferenciado a osteoblastos.

Los osteoblastos además de segregar la matriz ósea expresan proteínas como la osteocalcina y osteopontina, la osteonectina, factores señalizadores solubles (BMPs, TGF-B, IGF I y II, interleuquina-1 y PDGF).

La vida activa de los osteoblastos humanos se cree que es de 1 a 10 semanas; Aproximadamente un 15% se convierte en osteocitos.

.- **Osteoclastos:** Son células pertenecientes al sistema monocítico macrofágico, de tal forma que son macrófagos que se desarrollan a partir de monocitos originados en el tejido hematopoyético de la médula. Fueron descritas en 1919 y se llamaron policariocitos por que los monocitos se fusionan y dan lugar a una célula gigante (100micras) con muchos núcleos y mitocondrias. Viajan por el torrente sanguíneo hacia las zonas donde producen reabsorción del hueso y cemento dentario. La manera de actuar de los osteoclastos es creando pequeños túneles por donde crecen vasos capilares y fluyen los osteoblastos para producir capas óseas concéntricas y permitir que se produzca el fenómeno de reabsorción y formación.

Los moduladores más importantes para la diferenciación de estas células parecen ser TGF alfa, interleuquina 1, 3, 6 y 11 siendo ésta la más importante. La membrana celular de los osteoclastos

con forma de “Ruffled border” (borde ondulado) es la que se adhiere al hueso ayudada por las proteínas osteopontina y fosfoproteína. Esta zona es la encargada de producir la reabsorción ósea.

- **La matriz orgánica:** matriz extracelular o matriz ósea juega un papel muy importante en la regulación del comportamiento de las células que están en contacto con ella.

Está compuesta en un 50 a 95% por colágeno que interacciona entre sí formando una malla. El colágeno se clasifica en función de donde se encuentre por la deposición de sales de calcio., así tenemos:

- colágeno tipo I: el situado en dentina, hueso y cemento
- colágeno tipo II: el que hay en el cartílago
- colágeno tipo III: presente en los tejidos conectivos no mineralizados

El tanto por ciento restante es un medio gelatinoso homogéneo denominado **sustancia fundamental**. Está compuesto por líquido extracelular donde se encuentran moléculas no colágenas denominadas factores de señalización que son sustancias ácidas fuertes, solubles como proteoglucanos (condroitín-sulfato y ácido hialurónico); glucosaminoglucanos; condrocalcina; osteonectina y factores de crecimiento. Para algunos autores estas sustancias ácidas inician el proceso de calcificación además de ser una característica común en los sitios de calcificación e intervenir en la unión de las células a la matriz.

- **Matriz inorgánica:** Corresponde al 60-70% del hueso deshidratado (*Hollinger 1995*). Las sales cristalinas que se depositan en la matriz orgánica del hueso están compuestas principalmente por calcio y fosfato dando lugar a fosfatos de calcio.

3-1.b MACROESTRUCTURA DEL HUESO

Los componentes del hueso descritos anteriormente están ordenados en el espacio organizando distintas macroestructuras. Cuando los osteoblastos se aíslan por haberse calcificado la matriz orgánica que los rodea se denominan osteocitos. Estos osteocitos se localizan dentro de unos espacios delimitados por laminillas óseas denominados lagunas óseas. Estas lagunas se relacionan unas con otras mediante canaliculos, por donde van las prolongaciones citoplasmáticas de los osteoblastos. Según como se dispongan estas láminas, el tejido óseo puede ser cortical (denso y compacto), donde se depositan más las laminillas en la epífisis, estrechándose los vasos, y trabecular (esponjoso). Todos los huesos tienen las dos variedades pero en distinta disposición y cantidad. El tejido compacto es típico de los huesos largos (fémur) y de la parte periférica de los huesos cortos y planos; el tejido esponjoso forma la parte central de los huesos cortos y anchos y la epífisis de los huesos largos.

El hueso cortical tiene cuatro veces la masa del hueso trabecular, aunque el recambio metabólico del hueso trabecular es ocho veces mayor que el cortical; esto se debe a que el recambio se produce en la superficie del hueso y el hueso trabecular tiene mayor área.

3-1.c METABOLISMO ÓSEO

La masa estructural, fuerza y forma del tejido óseo son mantenidas a través de un continuo balance entre su formación y destrucción. El balance se desplaza hacia la formación ósea por mecanismos de presión tal como el ejercicio y hacia destrucción por desuso o enfermedad crónica, tal como la

osteoporosis. La capacidad regenerativa del hueso es considerable, permitiendo recubrir desde varios espacios y grietas por un desarrollo de formación esquelética con similares características que el proceso embriológico.⁹ Las células indiferenciadas de la superficie ósea pueden activarse por la hormona paratiroidea (PTH) y vitamina D a osteoclastos y producir la absorción ósea mientras que por ejemplo la calcitonina (CT) o estrógenos pueden inhibir su actividad y hacer, junto con otros factores que las células indiferenciadas se activen a osteoblastos. Estas células presentan la enzima fosfatasa alcalina que produce una elevada concentración local de fosfato por hidrólisis que se une al calcio dando fosfato cálcico que por su elevada concentración hace que se deposite sobre la matriz de colágeno gracias a la osteonectina que actúa como pegamento dando lugar al hueso.

3-1.d PRINCIPIOS BÁSICOS PARA LA REGENERACIÓN OSEA.

Primeramente se describen una serie de procedimientos relacionados con el hueso:

.- **Reparación periodontal:** Es la cicatrización de la herida por un tejido que no restaura completamente la arquitectura o parte de la función, como en caso de un epitelio largo de unión o anquilosis.²⁶

.- **Reinserción periodontal:** La reunión del tejido conectivo en una raíz con una superficie sana en la cual es viable que el tejido periodontal se presente sin nuevo cemento, como en caso de un trauma o después de una fibrotomía supracrestal.²⁶

.- Nueva inserción: La reunión de tejido conectivo con una superficie radicular no sana o previamente enferma que ha sido desprovista del ligamento periodontal. Esta re-unión ocurre por la formación de nuevo cemento con la inserción de fibras colágenas, como en caso de una regeneración tisular guiada.²⁶

.- Regeneración periodontal: Reproducción o reconstitución de la parte perdida o dañada por la restauración de nuevo hueso, cemento y ligamento periodontal en una superficie radicular no sana o previamente enferma. Idealmente también se restaura la total función.²⁷ Es decir, se produce una cementogénesis, osteogénesis y la orientación de las fibras insertadas dentro del nuevo cemento y hueso.²⁷

.- Llenado óseo periodontal: Es la restauración clínica de tejido óseo en un defecto periodontal tratado. No significa la presencia o ausencia de regeneración periodontal o inserción de nuevo tejido conectivo.²⁸

.- Ingeniería tisular: Es la ciencia de fabricación de nuevos tejidos para reemplazar y regenerar el tejido perdido o destruido.²⁹

Una vez vista estas definiciones se puede establecer la diferencia entre reparación y regeneración

.- Reparación: Es la restauración de un tejido sin que se conserve su arquitectura originaria ni su función completa, al no recuperar su estado original, es decir, tiene menores propiedades

físicas y mecánicas que el tejido originario. Esto normalmente ocurre de manera espontánea y es resultado de la cicatrización.

.- *Regeneración*: Cuando el tejido restaurado posee propiedades similares al tejido original.

Por tanto, lo más importante es la regeneración, lo que implica la restauración de la forma y función del tejido. Siguiendo estos principios, las nuevas líneas de investigación en Biología Celular, Molecular y Química han llevado al descubrimiento de las proteínas morfogenéticas de hueso (BMPs) que son capaces de regenerar el tejido óseo.

Existen tres ingredientes principales para una correcta regeneración tisular:²⁹

- .- Señales moleculares.
- .- Células madre.
- .- Matriz extracelular.

De tal forma la regeneración de hueso requiere:³

- .- Señales osteoinductivas.
- .- Un sustrato adecuado en el cual la señal osteoinductiva va a ser cumplida. Además, es como un andamio para la formación de nuevo tejido óseo y también para facilitar la diferenciación de las células capaces de diferenciarse en células óseas maduras.

Se obtiene regeneración cuando se combinan estos elementos en un medio adecuado y a su vez, están influenciados por un entorno mecánico y vascular. En un tejido con poca vascularización y baja actividad mitótica no puede haber reparación de defectos (no se forma el coágulo de fibrina).

Existen tres mecanismos en la regeneración ósea, de tal forma que cuando se coloca un material como injerto, se produce al menos uno de estos tres mecanismos:

.- *Osteogénesis*: Es el proceso de formación y desarrollo de hueso nuevo. Un material osteogénico está formado por un tejido implicado en el crecimiento y reparación del hueso. Se tiene como ejemplo el hueso autólogo.

.- *Osteoinducción*: Es el proceso de estimulación de la osteogénesis. Un material osteoinductivo puede hacer que el hueso crezca y se extienda por una zona donde normalmente no se encuentra. Fisiológicamente la osteogénesis es estimulada por las proteínas inductivas que se liberan a la matriz extracelular ya que promueven la diferenciación celular. Como materiales osteoinductivos tenemos:

.- El hueso autólogo, que en la fase de reabsorción libera proteínas morfogenéticas de hueso (BMPs).

.- Proteínas morfogenéticas de hueso

.- Plasma rico en factores de crecimiento (P.R.G.F): libera GFs (factores de crecimiento) que estimulan la quimiotaxis, la diferenciación y la proliferación celular.

.- *Osteoconducción*: Proporciona la estructura física apropiada para la deposición de hueso nuevo. Los materiales osteoconductivos son guías para el crecimiento óseo y permiten que se deposite hueso nuevo. El proceso de reparación ósea se produce a partir de células osteoprogenitoras del propio huésped y forman hueso por sustitución progresiva.

Como materiales osteoconductivos se tienen:

- Hueso autólogo
- Coagulo de fibrina autóloga.
- Hidroxiapatita reabsorbible (Osteogen®)
- Hueso anorgánico bovino (Bio-Oss®)
- Sulfato de calcio (Bone-Mouse Tipo I)
- Fosfato Tricálcico(Bone Mouse Tipo II)
- Fibrina liofilizada (Tisucol®)
- Aloinjerto de hueso desmineralizado (DFDBA freeze-dried bone allografts)
- Aloinjerto de hueso mineralizado (FDBA)
- Cristales cerámicos bioactivos.
- Superficies osteoconductivas de los implantes.

Los materiales osteoconductivos necesitan para formar hueso que exista previamente o bien hueso o bien células mesenquimatosas indiferenciadas. ®

El hueso autólogo es el único que posee los tres mecanismos.

Existen dos técnicas con las que se puede obtener regeneración ósea

- **Regeneración ósea guiada:** Es la capacidad de inducir la formación ósea mediante la utilización de barreras. La barrera física se requiere para que la revascularización del defecto provenga del lecho receptor e impida la llegada de capilares del conectivo a células

adyacentes. Las barreras pueden ser de diferentes materiales y formas dependiendo del defecto a tratar.

- **Osteodistracción:** En estos últimos años se ha buscado su aplicación en el ámbito de la cavidad bucal, siendo utilizada por los cirujanos orales y maxilofaciales.

Se produce una fractura y se van separando los dos fragmentos con unos instrumentos que se denominan osteo-distractores. Estos constan de dos microplacas que se activan con un tornillo. Se pretende al separar las dos partes, estirar el coagulo de fibrina que se forma entre ellos, de tal forma que se crea un puente óseo entre ambos. Los fragmentos deben de ser estables para que no se rompa el coagulo.

3-1.e CLASIFICACIÓN DE GOLDMAN Y COHEN DE LOS DEFECTOS INTRAÓSEOS³⁰

- Tres paredes óseas:

- a) Pared proximal, lingual y bucal.
- b) Pared bucal, mesial y distal.
- c) Pared lingual, mesial y distal.

- Dos paredes óseas:

- a) Pared lingual y bucal.
- b) Pared bucal y proximal.
- c) Pared Lingual y proximal.

- Una pared ósea.

- a) Pared proximal.

b) Pared Bucal.

c) Pared Lingual.

.- Combinación:

a) Tres paredes con dos paredes.

b) Tres paredes con dos y una pared.

c) Tres paredes con una pared.

d) Dos paredes con una pared.

3-2. FACTORES DE DIFERENCIACIÓN

Para que las células del mismo tipo se reconozcan entre sí, permanezcan juntas y ordenadas formando tejidos y cada tipo de célula ocupe el espacio que le corresponde deben existir señales de comunicación entre los distintos tipos de células. Dentro de este tipo de señales se encuentran una gran variedad de citoquinas y factores de crecimiento (GFs). Son proteínas enviadas de una célula a otra para transmitir señales de migración, diferenciación, activación. Se ha visto que el tejido óseo contiene numerosas células que segregan estas proteínas, donde intervienen en los fenómenos de remodelación y reparación ósea ya que tienen una acción muy potente sobre la célula ósea.

Los factores de crecimiento son proteínas solubles y se definen como un tipo de mediadores biológicos que regulan acontecimientos claves en la reparación de los tejidos. Dentro de estos acontecimientos se encuentran:

- Proliferación celular.
- Quimiotaxis.
- Diferenciación celular.
- Síntesis de matriz extracelular.

Junto con estos factores de crecimiento están las proteínas morfogenéticas de hueso (BMPs) que inducen la formación de marcadores del fenotipo osteoblástico, como la osteocalcina y la fosfatasa alcalina que dan lugar a la formación ósea. *Urist, en 1965*, demostró que el hueso liofilizado y desmineralizado en ácido clorhídrico inducía la formación ósea cuando era implantado en lugares ectópicos. *Reddi y cols, en 1972*, hallaron que lo que Urist descubrió es lo que normalmente ocurre cuando el organismo sintetiza cartílago y hueso.^{31.5} De tal forma que el implante es invadido por una migración de células mesenquimatosas, las cuales se diferencian en unos 7 días en células formadoras de cartílago (condroblastos y condrocitos). Las células óseas (osteoclastos y osteoblastos) aparecen después en el área y son responsables de una remoción gradual de cartílago por la deposición de hueso nuevo en el área.

Posteriormente *Urist, en 1994*, identificó un grupo de proteínas no colágenas solubles con pesos moleculares entre 5 y 35 Kda en la matriz extracelular desmineralizada que eran responsables de este fenómeno denominadas proteínas morfogenéticas de hueso. Se conocen 13 tipos distintos y se han agrupado en función de la homogeneidad de su secuencia de aminoácidos³². Estas proteínas además de tener su capacidad morfogenética también tienen efecto sobre proliferación celular, apoptosis y diferenciación.

3-2.a FACTORES DE CRECIMIENTO (GFs)

Algunos de ellos son sintetizados por prácticamente todas las células (TGF β 1), aunque cada factor tiene una o varias acciones concretas en una célula específica que dependerán de las circunstancias del entorno celular. Para poder transmitir una señal, una vez liberados de la célula, los factores de crecimiento deben interaccionar con su receptor correspondiente. Estos receptores son proteínas que se encuentran en la membrana celular. Al acoplarse el ligando correspondiente, se desencadenan unas acciones biológicas como respuesta, convirtiendo este fenómeno extracelular en un acontecimiento intracelular por la transmisión de un estímulo al interior de la célula.

Los factores de crecimiento como anteriormente se comentó tienen múltiples funciones, por ejemplo, un factor de crecimiento puede por un lado estimular la proliferación de ciertos tipos celulares, y por otro, inhibir la proliferación de otros.

Algunos de los factores de crecimiento que se encuentran en el tejido óseo y que podrían estar relacionados con la regeneración ósea son:

- PDGF: Factor de crecimiento derivado de plaquetas.
- VEGF: Factor de crecimiento vascular endotelial.
- TGF- β : Factor de crecimiento transformante tipo Beta
- aFGF y bFGF: Factor de crecimiento fibroblástico ácido y básico.
- IGF-I y IGF-II: factor de crecimiento similar a la insulina tipo I y II

- EGF: factor de crecimiento epidérmico.

Muchas de estas proteínas son sintetizadas en las células y se almacenan en la matriz ósea en forma insoluble activándose cuando se solubilizan.

Los ensayos para valorar la acción de los GFs consisten en establecer pruebas de proliferación y de densidad celular, es decir medir la capacidad que tienen para estimular el crecimiento de las líneas celulares: Fibroblastos, osteoblastos, etc.

Los avances en la Biología Molecular han permitido identificar el ADN que codifican las proteínas BMPs, GFs y sus receptores. Se sabe la localización exacta, en qué cromosoma y en que segmento de éste se encuentran los genes que codifican BMPs. o sus receptores.

Con estos avances se pueden realizar deleciones de un gen, es decir eliminar el gen, y ver que sucede con el animal o feto sujeto a esta manipulación genética. Así se puede obtener

información sobre la función concreta de la proteína. Hasta ahora no existen estudios que definan las combinaciones de factores de crecimiento más eficaces, así como la dosis.

DIRECCIÓN GENERAL DE BIBLIOTECAS

FACTOR DE CRECIMIENTO DERIVADO DE PLAQUETAS (PDGF)

Se denominó así por que se encontró por primera vez en las plaquetas, aunque también lo producen otro tipo de células como macrófagos.³³ Se aisló mediante electroforesis en gel de poliacríamida y se identificaron dos isoformas PDGF-I y PDGF-II. Se trata de una proteína que se almacena en los gránulos alfa de las plaquetas y se libera cuando las plaquetas se agregan e

inician la cascada de la coagulación. Las células del tejido conectivo responden iniciando un proceso de replicación. Tiene un peso molecular de 30Kda y es un dímero formado por dos cadenas de aminoácidos A y B. Cada cadena esta formada por un gen diferente, el que codifica la cadena A está en el cromosoma 7 y el otro en el 22.

FACTOR DE CRECIMIENTO VASCULAR ENDOTELIAL (VEGF)

Se aisló originariamente a partir de cultivos celulares de la hipófisis. Es una proteína homodimérica que produce un efecto mitogénico en las células endoteliales.

FACTOR DE CRECIMIENTO TRANSFORMANTE (TGF)

Es un factor que promueve en un cultivo celular la transformación de fibroblastos a células tumorales por la alteración del fenotipo. Es una mezcla de dos proteínas TGF alfa y TGF beta.

La súper familia de TGF-B se puede subdividir en TGF B1 hasta B5, proteínas morfogenéticas de hueso, actinas e inhibinas.³⁴ TGF-B1 es un homodímero no glicosilado de 25 Kda.³⁵ El 100% de la secuencia de esta proteína se conserva de una especie a otra, lo que sugiere que participa en procesos funcionales básicos para el mantenimiento de la especie.

FACTOR DE CRECIMIENTO SIMILAR A LA INSULINA (IGF I Y II)

Ambos se encuentran en el hueso en gran cantidad. IGF-I es el factor de crecimiento más abundante en la matriz ósea, es segregado por los osteoblastos, de tal forma que regula la formación de hueso de forma autocrina.³⁶

FACTORES DE CRECIMIENTO FIBROBLÁSTICO ÁCIDO Y BÁSICO (aFGF y bFGF)

Son proteínas de cadenas sencillas que estimulan la proliferación de las células implicadas en la reparación: células capilares, endoteliales, fibroblastos, células, queratinocitos, condrocitos y miofibroblastos. Los fibroblastos y osteoblastos sintetizan este tipo de proteína. Se han identificado cuatro tipos diferentes de receptores.

FACTOR DE CRECIMIENTO EPIDÉRMICO (EGF)

— La molécula precursora de este factor de crecimiento es una glucoproteína de membrana que por proteólisis da lugar a una proteína de 53 aminoácidos denominada EGF. Se une a los mismos receptores que TGF alfa y su acción biológica es similar pero no idéntica.

Estimula la mitosis de fibroblastos, queratinocitos y la síntesis de fibronectina y se puede encontrar en la saliva.

Por último se puede decir que los GFs promueven la reparación e influyen en parámetros tales como la re-epitelización, angiogénesis y la síntesis de la matriz extracelular. Muchos de estos factores de crecimiento los sintetizan las células óseas y se almacenan en la matriz ósea.

Durante la remodelación o la reparación son mitogénicos para los osteoblastos y aumentan la producción de matriz.

A3-2.b PROTEINAS MORFOGENETICAS DE HUESO (BMPs)

INTRODUCCIÓN

Las BMPs son proteínas solubles, miembro de una súper familia de diferentes moléculas las cuales incluyen los factores de crecimiento transformante β (TGF Bs).^{37, 38, 39} Se han identificado varias isoformas desde BMP-1 hasta BMP-13. Las BMPs también han sido descritas como inductores de dentinogénesis^{40, 41} y cementogénesis.^{42, 43} Ésta se produce por que la dentina expuesta después de pulir la superficie radicular diferencia a cementoblastos al ser estimulada por BMP. Por último las BMPs también se han usado para regenerar defectos de furca tipo III⁴⁴ y estudios han indicado que BMP 2 y 4 entran en juego para la morfogénesis de los dientes.⁴⁵

CLASIFICACIÓN

Las BMPs tienen pesos moleculares entre 5 y 35 Kda y la señalización está mediada por receptores específicos de membrana situados en la superficie de la célula. Trece secuencias de BMP han sido clonadas con la excepción de BMP-1. Ésta no pertenece al grupo de familia con siete cisteínas canónicas. Se identificó como un tipo I proteinasa procolágena Carboxyl

terminal.^{38, 46} Así las BMPs se pueden dividir en varias familias según la secuencia de aminoácidos:

.- BMP-2, BMP-4, Vg1 y dpp

.- BMP-3 (osteogenina) y Inhibin Ba

.- BMP5,6,7 (osteogénica -1), 8 (osteogénica-2) y 8B (osteogénica-3)⁴⁷

.- BMP-9⁴⁸

.- BMP-10,11,12 y 13^{49, 50}

Las BMP 2, 3 (ostogenina), 4, 5, 6, 7 (proteína 1 osteogénica, OP-1) y 8 (proteína 2 osteogénica, OP-2) en conjunción con una matriz de colágeno o individualmente, producen formación de hueso cuando son implantadas en sitios extraesqueléticos en varios modelos animales.^{51, 52}

PROCESO FISIOLÓGICO DESENCADENADO POR LAS BMPs

Primera se produce cartílago ya que histológicamente se encuentran condroblastos y marcadores bioquímicos que marcan colágeno tipo II y sulfato de proteoglicano. Posteriormente, cuando aumenta la vascularización, el cartílago madura y los condrocitos se hipertrofian para empezar a formar hueso. De tal manera que el tejido óseo inducido por las BMPs es organizado como un *ostículo*, constituido por fuera por hueso cortical y por dentro por hueso esponjoso impregnado con médula hematopoyética.³ El proceso por el que las BMPs inducen formación

ósea es similar a una reparación de fractura en animales mamíferos adultos, con la formación de un callo cartilaginoso para estabilizar la fractura.³²

OBTENCIÓN DE LAS PROTEÍNAS BMPs

La purificación de estas proteínas fue llevada a cabo haciendo ensayos en zonas ectópicas de hueso en ratas². Requiere la combinación de la proteína que va a ser evaluada con la matriz de hueso de rata desmineralizada (se trata con agentes disoactivos como guanina y urea para remover toda la BMP endógena). Esta combinación es implantada subcutáneamente. Después de 1-2 semanas se somete a la evaluación histológica de nuevo cartílago y formación ósea. Usando este ensayo, BMP puede ser purificada hasta 300.000 veces con relación al extracto original de hueso. La cantidad de proteína osteoinductiva extraída fue pequeña, aproximadamente 20 µg de 10 kg de hueso bovino³². La caracterización bioquímica indica que estas proteínas son dimericas.

El proceso de purificación, en su proceso final, es una electroforesis con un gel de SDS-Polycrinamida en condiciones no reductoras. La actividad recuperada en una fracción[®] corresponde a una proteína de un peso molecular de 30Kda. A pesar de esta extensa purificación el material contiene varias especies de proteínas⁹.

Para determinar cual de estas proteínas fueron responsables de la actividad osteoinductiva se obtuvieron clones moleculares de cada proteína para analizar individualmente *in vivo* la capacidad osteoinductiva de cada una. Se obtuvo una secuencia proteica de oligonucleotidos sintéticos que sirvieron para descifrar el genoma bovino. Una vez que el gen bovino correspondió a la proteína obtenida, se usó para obtener la secuencia de los clones DNAc humanos para cada

una de las proteínas existentes en el ensayo. Estos clonajes dieron lugar a numerosos clones que codificaban varias proteínas, las cuales fueron denominadas BMP-1 a BMP-13. Todas tienen una secuencia de aminoácidos homólogos y siete espacios similares con el residuo cisteína (excepción BMP-1). Todas están dentro de TGF-B.

QUÍMICA DE LAS BMPs

La región de 100-130 residuos de aminoácidos proviene de una región de una preproteína, con la secuencia Arg-X-X-Arg. Seis de los siete residuos de cisteína en cada BMP están unidos por enlaces disulfuro, con el que queda se forma un puente de enlace y crea la propiedad dimérica. Para obtener la BMP recombinante normalmente son utilizados sistemas de expresión de células mamíferas aunque también se pueden obtener de células de insectos y de bacterias. E. Coli produce BMP-2.

ACTIVIDAD DE LAS BMPs

La formación de hueso inducida por BMPs esta influenciada por ³²:

- .- El sitio de implantación.
- .- Cantidad de BMP.
- .- Disponibilidad vascular.
- .- Medio de transporte de las BMPs.

La literatura ha descrito cómo en zonas ectópicas en ratas se ha comprobado la actividad osteoinductiva de BMP 2,4,5,6,7.^{53, 54} Las BMPs hacen que las células mesenquimatosas expresen el fenotipo de los condroblastos y los osteoblastos.⁵⁵ En un estudio que utilizaron líneas celulares pluripotenciales de ratón C3H10T ½, se observó que se diferenciaban a osteoblastos, condroblastos y células cebadas al exponerse a rhBMP-2. Primeramente las células mesenquimatosas indiferenciadas forman cartílago, posteriormente el cartílago madura y es sustituido por hueso con medula ósea. Esta capacidad óseo-inductiva de las BMPs sugiere su uso terapéutico en una amplia gama de aplicaciones clínicas.

Las BMP han sido investigadas en muchos modelos de animales y son actualmente aplicadas de manera clínica. Las investigaciones analizan la capacidad de BMP de inducir hueso, así como la capacidad de este hueso de formar un puente óseo en el defecto y su calidad. Por ejemplo rhBMP-2 combinada con matrices, ha formado suficiente hueso como para cubrir defectos de

3cm de grosor en mandíbulas de perros. Histológicamente, se observó hueso a los diez días de colocarlo, a las dos semanas radiográficamente y en ocho semanas había aumentado la densidad

ósea.⁵⁶ *Urist* en la revista *Science*¹ publicó que la situación ideal sería que el implante se reabsorviera y fuera reemplazado por tejido preoso a las 2 semanas, cartílago a las tres semanas y hueso entre las 4 y 6 semanas. Por otro lado para *Ripamonti*⁴² el mayor desafío es conseguir un sistema adecuado para colocar BMPs en regeneración periodontal ya que para obtener una buena función osteoinductora es necesario que se libere poco a poco la BMPs. Para el mismo autor el medio más adecuado es una matriz de colágeno (material insoluble junto con un material soluble) ya que proporciona una:

- .- Cementogénesis.
- .- Morfogénesis (Una orientación funcional de las fibras del ligamento periodontal)
- .- Hueso

El problema de la regeneración periodontal es el estimular una rápida colonización y la síntesis de matriz extracelular por parte de los cementoblastos sobre la superficie radicular denudada, seguido por la morfogénesis de las fibras de Sharpey que se insertarán en el nuevo cemento. En este contexto, *las BMPs tienen un papel crítico para inducir la morfogénesis mediante la inducción de cementogénesis y de ligamento periodontal.*

3-2.b LA RELACIÓN DE LOS ESTRÓGENOS CON LAS BMPs

La naturaleza hormonal del control de los ovarios sobre el sistema de reproducción femenino fue establecida por *Knauver en 1900*, cuando se observó que los síntomas de una gonadectomía podrían ser impedidos por el trasplante del ovario. Mas tarde se observó que si los ovarios eran transplantados dentro de un animal inmaduro, el normal desarrollo sexual y la función eran conservados. Los estrógenos existen de manera natural, con una estructura de 18 carbonos con un anillo aromático A y un grupo hidroxil fenolico en el carbono 3 y cualquiera de los dos, un grupo hidroxil (estradiol) o un grupo cetónico (estrona) en el carbono 17.⁵⁷

El principal estrógeno y mas potente es producido por las células granulosas del ovario y es el 17β estradiol, seguido por las formas estrona y estriol. La principal función del estrógeno es la regulación de la síntesis proteica, la cual es mediada a través de la interacción con dos receptores: nucleares alfa y beta. Estos receptores nucleares son significativamente homólogos a factores de transcripción que alteran la expresión génica cuando se activan. En mujeres, los estrógenos son principalmente responsables de los cambios fisiológicos observados durante la pubertad. En ambos sexos, los estrógenos promueven la línea de crecimiento, y son finalmente responsables de la fusión de la placa epifisiaria.⁵⁷ Los estrógenos también tienen una acción sobre el sistema cardiovascular, disminuyendo las lipoproteínas de baja densidad (LDL) y los niveles de colesterol. De esta manera se inhibe la lesión vascular y se promueve la fibrinólisis.⁵⁷

Los estrógenos inhiben la resorción ósea y son unas de las principales hormonas que mantienen la integridad del esqueleto. Otras funciones de los estrógenos son:

- promoción del crecimiento del útero y el engrosamiento de la mucosa vaginal.
- promoción del crecimiento del sistema ductal en el pecho
- inhibición del desarrollo de arteriosclerosis.
- inhibición de la apoptosis de las células endoteliales.
- Aumento de la producción de la hormona de crecimiento (GH) en niños

ESTROGENOS y EJE NEUROENDOCRINO

Una pequeña dosis de Etinil estradiol puede aumentar la línea de crecimiento. Este crecimiento es la mayoría de las veces mediado por el incremento de la producción de la hormona de crecimiento (GH). La producción de GH en niños se incrementa por la testosterona, pero solo indirectamente, ya que se aromatiza a estrógeno. Estos datos sugieren que los estrógenos son el principal regulador del incremento de la producción de GH observada durante la pubertad de ambos sexos.⁵⁷

ESTRÓGENOS: EFECTO EN LAS PROTEINAS Y METABOLISMO DEL CALCIO EN NIÑOS

En los niños la administración de esteroides sexuales provoca un incremento de GH que da lugar a un aumento en la absorción y retención de calcio además de una disminución del calcio en movimiento. También se sabe que los estrógenos tienen acción anabólica en el hueso y que estos efectos pueden ser independientes de GH.⁵⁷

BMP-6 y ESTROGENOS

En los resultados obtenidos por *Rickard y cols.* en 1998¹² utilizando el análisis de transcriptasa reversa de PCR (RT-PCR), describieron que la expresión de ácido ribonucleico mensajero (ARNm) para TGF/BMP en las células hFOB/ER9 fue:

- Niveles graduales de TGF β - 1, BMP-1, 4 y 6
- Niveles bajos de TGF β -2 y BMP 2
- Apenas BMP-3 Y 5
- Nada de BMP 7.

La expresión de ARNm para TGF- β y BMP, después de 24 horas de tratamiento de la célula hFOB/ER9, que contiene 3900 receptores de estrógenos por núcleo, con 17 β -estradiol al 10⁻¹⁰ a 10⁻⁷M, demostró que los niveles de ARNm para TGB1, TGB2 y BMP 1 a 5, no fueron distintos que en los casos control. En contraste, hubo una estimulación gradual de los niveles de ARNm de BMP-6 de al menos tres veces. Este incremento fue dependiendo de la dosis de 17 β -estradiol.

Las líneas celulares de hFOB/ER 3, que contenían 800 receptores nucleares de estrógeno, también respondieron a 17 β -estradiol con un incremento de ARNm BMP-6 al igual que en el caso anterior. Se obtuvo una cantidad de ARNm BMP-6 dos veces mayor que el caso control.

— Cuando se aplicaron antiestrógenos, los osteoblastos (línea celular hFOB/ER) no incrementaron los niveles de ARNm BMP-6 y además disminuían o bloqueaban el estímulo inducido, creado por 17 β -E2. Cuando los estrógenos inducen la proteína BMP-6 no se produce una respuesta inmediata. En las primeras 6 horas, el ARNm aumenta ligeramente, entre las 12 y 24 horas se produce el pico máximo de ARNm y desciende a las 48 horas después de aplicar 17 β -E2. Según esto, es poco probable, que la proteína BMP-6 este regulada directamente por los estrógenos.

En resumen, se usaron líneas celulares osteoblásticas de feto que establecen la expresión del gen para el receptor de estrógenos, estos linajes celulares hFOB/ER son estrechamente parecidos a los osteoblastos maduros.⁵⁸ Se encontró que los estrógenos estimulan la producción de ARNm de


BMP-6. Esto se ha comprobado con las técnicas RT-PCR; análisis Northern blot y administración de antiestrógenos. Por el contrario, los estrógenos no estimulan la síntesis de TGF β -1, TGF β -2 y BMP 1 a 5 así como BMP 7. Este hecho no concuerda con lo encontrado en células osteoblásticas de humanos en adultos, donde sí es estimulado TGF β -1.⁵⁹

BMP-6 se diferencia de otros miembros de la familia de BMP por tener su localización preferente en el cartílago del feto. Esta alta especificidad de su localización apoya el concepto de que interviene en la modulación de la formación de hueso.¹² Por otro lado, en el cartílago también se han encontrado receptores de estrógenos. Como los estrógenos se requieren para cerrar la placa de crecimiento en el esqueleto inmaduro, es posible que al menos algo de acción paracrina o autocrina de los estrógenos en esta localización pueda mediar por efecto sobre la estimulación de BMP-6.¹²

Existe un potente inhibidor aromatasa que permite medir las cantidades de estrógeno circulante en sangre, Anastrozol (ArimidexTM, AstraZeneca, Wilmington, Delaware USA). Es un inhibidor aromatasa no esteroideo, que se toma por vía oral (1,3, benzenediaceto-netrile alfa, alfa, alfa',alfa'-tetramethyl-5-[1-H-1,2,4,-triazol-1-ylmethyl]). Bloquea la conversión de A4-androstenediona a estrona y de testosterona a estradiol. Su metabolismo es predominantemente hepático, con una eliminación de vida media de 50 horas.¹²

La demostración de que los estrógenos aumentan la secreción de BMP-6 sugiere un posible papel para BMP-6 en la modulación del remodelado óseo en el esqueleto adulto, un proceso que requiere el reclutamiento, proliferación y subsiguiente diferenciación de células

osteoprogenitoras. De tal manera que los estrógenos pueden provocar esta serie de fenómenos de manera indirecta.¹² No se puede excluir, sin embargo, la posibilidad de que esto sólo suceda en las células de huesos fetales, a pesar de que el nivel de receptores de estrógenos en los linajes celulares estudiados está dentro del rango expresado en células osteoblásticas trabeculares humanas.¹²



UANL

UNIVERSIDAD AUTÓNOMA DE NUEVO LEÓN



DIRECCIÓN GENERAL DE BIBLIOTECAS

4.- HIPOTESIS

4.1- Hipótesis nulas

1. BMP-6 no ha estimulado la formación ósea cuando se compara con el control.
2. 17 β -estradiol no ha estimulado la formación ósea cuando se compara con el control.
3. BMP-6 no ha estimulado la regeneración de ligamento periodontal cuando se compara con el control.
4. 17 β -estradiol no ha estimulado la regeneración del ligamento periodontal cuando se compara con el control.
5. 17 β -estradiol no ha estimulado la formación de cemento cuando se compara con el control.
6. BMP-6 no ha estimulado la formación de cemento cuando se compara con el control.
7. Se han obtenido concentraciones anormales de 17-Bestradiol en sangre.
8. Se ha producido resorción radicular.
9. Se ha producido anquilosis.

4.2- Hipótesis Alternativas

1. BMP-6 ha ganado mayor formación ósea que el control.

2. 17 β -estradiol ha ganado mayor formación ósea que el control.
3. BMP-6 ha ganado mayor regeneración del ligamento periodontal que el control.
4. 17 β -estradiol ha ganado mayor regeneración del ligamento periodontal que el control.
5. 17 β -estradiol ha ganado mayor formación de nuevo cemento que el control.
6. BMP-6 ha ganado mayor formación de nuevo cemento que el control.
7. No se han obtenido concentraciones anormales de 17 β -estradiol en sangre.
8. No se ha producido resorción radicular.
9. No se ha producido anquilosis.

4.3- Variables

4.3.a Dependientes

1. Cantidad de hueso que se forma.
2. Cantidad de cemento y ligamento nuevo que se forma.
3. Biométrica sanguínea.

4.3.b Independientes

1. Que se muera algún perro por condiciones ajenas al estudio.

5.- MATERIALES Y MÉTODOS

5.1 TIPO DE INVESTIGACIÓN

Estudio experimental descriptivo longitudinal.

5.2 DESCRIPCIÓN DEL PROCESO SEGUIDO EN LA INVESTIGACIÓN

Animales

En este estudio se han utilizado tres perros machos de raza Beagle. No fue necesario aclimatar a los animales ya que los perros ya se encontraban en el animalario del Departamento de Farmacología de la Facultad de Medicina de la Universidad Autónoma de Nuevo León (NL) México, donde viven desde que nacen. Se seleccionaron y se marcaron los perros con los números I, II y III. Dentro de los criterios de selección no se tuvo en cuenta si presentaban o no enfermedad periodontal, sino la edad del perro. La condición necesaria fue que se hubiera acabado la etapa de crecimiento ya que los cambios fisiológicos que se producen en esta etapa podrían influir en el estudio. Teniendo en cuenta que el crecimiento de los perros Beagle termina a los 11 meses, los perros seleccionados fueron:

- Perro I: 1 año de edad, peso 9,750kg
- Perro II: 2 años y 2 meses de edad, peso 10,6Kg
- Perro III: 1 año y 3 meses de edad, peso 8,8kg

Desde el primer día que se seleccionaron los perros se comenzó la higiene oral de cada uno. En concreto, se frotaban los dientes con una torunda mojada en clorhexidina 0.20% tres veces por

semana. Además, se realizó una profilaxis con taza de goma y pasta de fluor cuando se extrajeron algunos dientes (5 días después de comenzar el estudio). Este programa de higiene oral, se suspendió al mes de comenzar el estudio, cuando se colocaron las ligaduras para crear la enfermedad periodontal, pero se volvió a restaurar hasta que se sacrificaron los perros, después de llevar 2 meses acumulando placa. Se hizo también otra profilaxis con taza de goma y pasta de fluor al mes de colocar los materiales de estudio.

Toma de sangre

Una vez seleccionados los perros, se les suministro por vía oral al comienzo del estudio 1 pastilla de 1mg de Anastrozol (Arimidex®) para poder valorar el 17 β - estradiol en sangre. Una persona sujeto al perro y otra abrió su boca e introdujo la pastilla hasta el esófago. A pesar de esto se tuvo que esperar 5 minutos delante del perro para confirmar que el perro tragó la pastilla. Pasadas 24

horas, se tomó de cada animal una muestra de sangre de la vena safena. La sangre se transfirió a un tubo de vidrio (100ml) y se esperó unos 20 minutos hasta que la sangre se coagulase. Se centrifugo a 3000r.p.m durante 10 minutos (“Beckman Spinchchron Centrifuge”). Después de centrifugar la sangre, se observó en el tubo de vidrio 2 zonas, una amarillenta que es el suero y otra roja que es el coágulo sanguíneo. Con una pipeta de 250 μ l se sacó el suero de la muestra para dejar sólo el coágulo sanguíneo.

Las tres muestras de los sueros de los perros se llevaron al Laboratorio de Endocrinología del Hospital Universitario donde se analizaron para determinar la cantidad total de estrógenos séricos presentes. De la misma manera se analizaron repetidamente los estrógenos en sangre de los perros la primera y quinta semana después de la colocación de los materiales de estudio.

Registros Clínicos y Fotográficos

Al comienzo del estudio se le realizó a cada perro un registro de profundidad de bolsa (es la distancia que hay desde el margen gingival de la encía a la base de la bolsa periodontal) y el nivel de inserción conectiva (es la distancia que hay entre la base de la bolsa y un punto fijo sobre la corana del diente, en este caso fue la línea amelocementaria) de los dientes inferiores:

- Primer premolar, PI
- Segundo premolar, PII
- Tercer premolar, PIII
- Cuarto premolar, PIV

Para ello, se utilizó una sonda periodontal North Carolina. Se midió en mesiovestibular, mediovestibular, distovestibular, distolingual, mediolingual y mesiolingual de cada diente, la profundidad de bolsa, el nivel de inserción y las áreas que presentaban sangrado al sondeo. Esto mismo se realizó 60 días después de provocar los defectos intraóseos de 3-4mm de profundidad (cresta ósea-base del defecto).

Se fotografiaron los procedimientos que se realizaron en los perros. Para ello se utilizó una cámara digital “Minolta” con un ajuste de velocidad.

5.3 TÉCNICAS DE INSTRUMENTACIÓN

Protocolo para la Anestesia

En primer lugar se inyectó por vía endovenosa un tranquilizante, Xilacina al 2% a una dosis de 0.5mg/kg. Después, para poder anestesiarse al perro de manera general se le canalizó una vía por la vena radial, administrándole una solución inyectable de Pentobarbital Sódico al 0.9%. Por último, para evitar que el perro segregase saliva durante la cirugía se le inyectó subcutáneamente atropina a dosis de 0.44mg/kg. Este protocolo de anestesia se llevó a cabo cuando se extrajeron los dientes, cuando se colocaron las ligaduras y al aplicar los materiales de estudio.

Formación del defecto

Con el propósito de crear espacio para formar el defecto en el hueso, se extrajo el primer y tercer premolar inferior del lado derecho y del lado izquierdo a cada perro. Específicamente se anestesió al perro de manera general y posteriormente se le administró un anestésico local, Xilocaina con epinefrina al 2% 1:100000 con la técnica infiltrativa en las zonas donde se iba a operar. Con una hoja de bisturí de la marca "Diling Brand" N°12 se diseccionaban las fibras supracrestales del diente. Con un periostótomo se separaba el tejido marginal para permitir la entrada de un botador recto. Para facilitar la extracción de los terceros premolares se hizo odontoplastia para cortar la corona y poder así extraer las dos raíces de manera individual. Siempre que se pudo se hizo una extracción atraumática, sin levantar colgajo y sin cirugía ósea, pero en algunos casos se tuvo que

hacer una extracción traumática, sobre todo en el tercer perro. Una vez extraídas las piezas se suturaron los alvéolos con Ethicon Vicryl® 4/0 a través de colchoneros cruzados horizontales.

Después de un mes de cicatrización, se volvió a anestesiarse de manera general a los perros para crear defectos intraóseos y colocarles rodeando a cada diente alambres de latón (ligadura) con el fin de instaurar la enfermedad periodontal. Se les administró Xilocaina con epinefrina al 2% 1:100000 con la técnica infiltrativa en las zonas donde se iba a operar. Se hicieron incisiones intrasulculares desde distal de PIV hasta mesial de PII con una hoja de bisturí de la marca "Diling Brand" N°12. Se reflejó un colgajo mucoperióstico de espesor total tanto por vestibular como por lingual. Previo a la cirugía ósea, con una lima de hueso (Hu fredy®) se terminó de quitar las fibras de tejido conectivo vecinas al diente. Con una pieza de baja velocidad e irrigada con suero salino se provocaron los defectos intraóseos con una fresa de tungsteno 6/0.

Las medidas de los defectos fueron tomadas con la sonda periodontal North Carolina y resultaron:

- Mesial de PIV

- .- Distancia mesio-vestibular: 3-4mm

- .- Distancia ocluso-apical: 3-4mm

- .- Distancia vestibulo-lingual: 3-4mm

- Mesial y Distal de PII

- .- Distancia mesio-vestibular: 3-4mm

- .- Distancia ocluso-apical: 3-4mm

- .- Distancia vestibulo-lingual: 3-4mm

Estas series de mediciones fueron hechas en los tres perros y en las 18 zonas donde se provocó el defecto intraóseo (tres zonas en la arcada inferior derecha de cada perro y otras tres en el lado izquierdo). En todas ellas había una homogeneidad en estas mediciones de 3-4mm salvo en dos zonas ubicadas en el perro III. En concreto en mesial del diente PIV izquierdo el defecto carecía de pared mesial (se estaba formando) y en mesial del diente PII izquierdo se provocaron en la cirugía 2 alturas ocluso-apicales, la lingual 5mm y la vestibular 3mm.

Para colocar la ligadura, primero se rodeó el diente PIV por distal con un alambre de latón. Luego de fijarlo y ajustarlo, se introdujo el alambre con una pinza de ortodoncia en el defecto intraóseo creado por mesial apretándolo muy bien para que no se saliese en el tiempo postoperatorio. De manera similar se fijo en el diente PII las ligaduras, cuyas colas se introducían en los defectos intraóseos creados en mesial y distal. Este procedimiento se realizó en cada defecto creado y en los tres perros. En todos se utilizó la sutura Ethicon Vicryl® 4/0 para suturar el colgajo a través de puntos directos.

En este periodo del estudio, los animales comenzaron a recibir dieta blanda para favorecer la acumulación de placa

Aplicación de los materiales de estudio en el defecto óseo

Una vez transcurridos 60 días de la colocación de las ligaduras en la boca, se procedió a la retirada de las mismas. Se tranquilizo a cada uno de ellos con Xilacina al 2% a una dosis de 0.5mg/kg por la vía intramuscular y se administro un anestésico local, Xilocaina con epinefrina al 2% 1:100000 con la técnica infiltrativa. Después con un alicate de ortodoncia se cortaron las ligaduras de los dientes PII y PIV, tanto del lado derecho como del izquierdo, y tras esto con una pinza mosquito (Hu fredy®) se retiraron las ligaduras. Lo anterior se llevo a cabo 10 días antes de aplicar los materiales de estudio, con el fin de reducir el proceso inflamatorio que había en el área, por haber estado durante 2 meses con dieta blanda y una ligadura alrededor de los dientes. El tejido estaba brillante, frágil y con abundante sangrado al sondeo.

Diez días después de retirar las ligaduras se operó a los perros para aplicarles los materiales a estudio. Se administró anestesia general de la misma manera que describe el protocolo de anestesia, después se infiltro un anestésico local, Xilocaina con epinefrina al 2% 1:100000 con la técnica infiltrativa. Se hicieron incisiones intrasulculares desde distal de PIV hasta mesial de PII con una hoja de bisturí de la marca N°12. Se reflejo un colgajo mucoperióstico tanto por vestibular como por lingual y se desbridó el área con las curetas universales 17/18; 13/14S (G.Hartzell & Son). Con una fresa redonda se marcó como referencia una muesca en la superficie del diente ubicada a 1mm coronal a la parte más apical de la profundidad del defecto y otra en el línea amelo-cementaria(LAC). Posteriormente utilizando una sonda periodontal North Carolina se midieron los defectos.

- PERROI

- .- Mesial PIV derecho

1. Línea amelo-cementaria (LAC)- Base del defecto: 7mm
2. LAC- Cresta alveolar: 5mm
3. Distancia vestíbulo-lingual: 3mm

- .- Distal PII derecho

1. Línea amelo-cementaria (LAC)- Base del defecto: 5mm
2. LAC- Cresta alveolar: 3mm
3. Distancia vestíbulo-lingual: 2mm

- .- Mesial PII derecho

1. Línea amelo-cementaria (LAC)- Base del defecto: 5mm
2. LAC- Cresta alveolar: 3mm
3. Distancia vestíbulo-lingual: 2mm

- .- Mesial PIV Izquierdo

1. Línea amelo-cementaria (LAC)- Base del defecto: 7mm
2. LAC- Cresta alveolar: 5mm
3. Distancia vestíbulo-lingual: 3mm

- .- Distal PII izquierdo

1. Línea amelo-cementaria (LAC)- Base del defecto: 6mm
2. LAC- Cresta alveolar: 4mm
3. Distancia vestibulo-lingual: 3mm

.- Mesial PII izquierdo

1. Línea amelo-cementaria (LAC)- Base del defecto: 6mm
2. LAC- Cresta alveolar: 4mm
3. Distancia vestibulo-lingual: 3mm

• PERRO II

.- Mesial PIV derecho

1. Línea amelo-cementaria (LAC)- Base del defecto: 5mm
2. LAC- Cresta alveolar: 2mm
3. Distancia vestibulo-lingual: 3mm

DIRECCIÓN GENERAL DE BIBLIOTECAS

.- Distal PII derecho

1. Línea amelo-cementaria (LAC)- Base del defecto: 5mm
2. LAC- Cresta alveolar: 2mm
3. Distancia vestibulo-lingual: 3mm

.- Mesial PII derecho

1. Línea amelo-cementaria (LAC)- Base del defecto: 5mm

2. LAC- Cresta alveolar: 3mm
3. Distancia vestibulo-lingual: 3mm

- Mesial PIV izquierdo

1. Línea amelo-cementaria (LAC)- Base del defecto: 6mm
2. LAC- Cresta alveolar: 3mm
3. Distancia vestibulo-lingual: 3mm

- Distal PII izquierdo

1. Línea amelo-cementaria (LAC)- Base del defecto: 6mm
2. LAC- Cresta alveolar: 2mm
3. Distancia vestibulo-lingual: 4mm

- Mesial PII izquierdo

1. Línea amelo-cementaria (LAC)- Base del defecto: 6mm
2. LAC- Cresta alveolar: 2mm
3. Distancia vestibulo-lingual: 3mm

• PERRO III

- Mesial PIV derecho

1. Línea amelo-cementaria (LAC)- Base del defecto: 7mm
2. LAC- Cresta alveolar: 3mm
3. Distancia vestibulo-lingual: 3mm

.- Distal PII derecho

- 1. Línea amelo-cementaria (LAC)- Base del defecto: 4mm**
- 2. LAC- Cresta alveolar: 1mm**
- 3. Distancia vestibulo-lingual: 3mm**

.- Mesial PII Derecho

- 1. Línea amelo-cementaria (LAC)- Base del defecto: 5mm**
- 2. LAC- Cresta alveolar: 2mm**
- 3. Distancia vestibulo-lingual: 3mm**

.- Mesial PIV izquierdo

- 1. Línea amelo-cementaria (LAC)- Base del defecto: 9mm**
- 2. LAC- Cresta alveolar: 4mm**
- 3. Distancia vestibulo-lingual: 3mm**

.- Distal PII izquierdo

- 1. Línea amelo-cementaria (LAC)- Base del defecto: 7mm**
- 2. LAC- Cresta alveolar: 3mm**
- 3. Distancia vestibulo-lingual: 3mm**

.- Mesial PII izquierdo

- 1. Línea amelo-cementaria (LAC)- Base del defecto: 6mm**
- 2. LAC- Cresta alveolar: 2mm**

3. Distancia vestíbulo-lingual: 3mm

La proteína BMP-6 (Laboratorio CTR Scientific, 20µg x 3) permaneció liofilizada a 5° hasta una hora y media antes de ser aplicada. En los 30 minutos previos a dicha aplicación se diluyeron 20µg de BMP-6 en 100µl de suero salino. Con una pipeta de 200µl se recolectó 50µl de la dilución y se embebió una esponja de colágeno Collastat OBP® de la marca "Xemax Surgical Products". Luego esta esponja fue aplicada en el interior de los defectos asignados al azar en el lado derecho e izquierdo.

Seguido, se utilizaron 0.225mg de 17-B estradiol (Oestraclin®) para impregnar otra esponja de colágeno Collastat OBP® y aplicarlo en el interior de los defectos correspondientes.

Como control se introdujo una esponja de colágeno bañada con 50µl de suero salino en el interior de los defectos restantes. Estos materiales, la proteína BMP-6; 17-β Estradiol y la esponja de colágeno con suero salino se colocaron en los 18 defectos intraoseos creados, siguiendo la siguiente distribución:

- PERRO I

.- Mesial PIV derecho (control): Esponja de colágeno Collastat OBP® junto con 50µl de suero salino.


.- Distal PII derecho (BMP-6): Esponja de colágeno Collastat OBP® junto con 50µl de dilución de 20µg/100µl de BMP-6.

.- Mesial PII derecho (17 β -Estradiol): Esponja de colágeno Collastat OBP® junto con 0.225mg de 17 β -Estradiol.

.- Mesial PIV Izquierdo (BMP-6): Esponja de colágeno Collastat OBP® junto con 50 μ l de dilución de 20 μ g/100 μ l de BMP-6.

.- Distal PII izquierdo (control): Esponja de colágeno Collastat OBP® junto con 50 μ l de suero salino

.- Mesial PII izquierdo(17 β -Estradiol): Esponja de colágeno Collastat OBP® junto con 0.225mg de 17 β -Estradiol.



.- Mesial PIV derecho (17 β -Estradiol): Esponja de colágeno Collastat OBP® junto con 0.225mg de 17 β -Estradiol.

.- Distal PII derecho (control): Esponja de colágeno Collastat OBP® junto con 50 μ l de suero salino

.- Mesial PII derecho (BMP-6): Esponja de colágeno Collastat OBP® junto con 50 μ l de dilución de 20 μ g/100 μ l de BMP-6.

.- Mesial PIV izquierdo (control): Esponja de colágeno Collastat OBP® junto con 50 μ l de suero salino

.- Distal PII izquierdo (17 β -Estradiol): Esponja de colágeno Collastat OBP® junto con 0.225mg de 17 β -Estradiol.

- Mesial PII izquierdo (BMP-6): Esponja de colágeno Collastat OBP® junto con 50µl de dilución de 20µg/100µl de BMP-6.

- PERRO III

- Mesial PIV derecho (BMP-6): Esponja de colágeno Collastat OBP® junto con 50µl de dilución de 20µg/100µl de BMP-6.

- Distal PII derecho (17β-Estradiol): Esponja de colágeno Collastat OBP® junto con 0.225mg de 17β-Estradiol.

- Mesial PII derecho (control): Esponja de colágeno Collastat OBP® junto con 50µl de suero salino

- Mesial PIV izquierdo (17β-Estradiol): Esponja de colágeno Collastat OBP® junto con 0.225mg de 17β-Estradiol.

- Distal PII izquierdo (BMP-6): Esponja de colágeno Collastat OBP® junto con 50µl de dilución de 20µg/100µl de BMP-6.

- Mesial PII izquierdo (control): Esponja de colágeno Collastat OBP® junto con 50µl de suero salino

Una vez que se colocaron los materiales del estudio se suturo el área con Ethicon Vicryl® 4/0 a través de puntos directos.

Tabla # 1 Resume Los Tratamientos Asignados

	DERECHO			IZQUIERDO		
PERRO	P _{IV}	D P _{II}	P _{II} M	M P _{II}	P _{II} D	P _{IV}
I	control	BMP-6	17β- estradiol	17β- estradiol	control	BMP-6
II	17β- estradiol	control	BMP-6	BMP-6	17β- estradiol	control
III	BMP-6	17β- estradiol	control	control	BMP-6	17β- estradiol

Cicatrización.

El manejo posquirúrgico de la cirugía de extracción de dientes, colocación de las ligaduras y aplicación de los materiales incluyó la administración de antibióticos, Cefuloxina® 250mg en suspensión durante 5 días y un antiinflamatorio, Celebrex® 200mg diarios durante 5 días. A diferencia de las anteriores cirugías, cuando se retiraron las ligaduras solo se le administró un antibiótico, Flagyl® 500mg durante 7 días. Después de cada cirugía, los perros estuvieron con dieta blanda durante 5 días (se mojaba con agua la comida de perro). Dentro del programa de higiene oral descrito anteriormente, durante las 2 semanas siguientes a la cirugía aumento 1 vez al día el uso de la clorhexidina 0.20%, a excepción de la cirugía donde se colocaron las ligaduras.

Proceso Histológico

Los animales fueron sacrificados a las 16 semanas de haber aplicado los materiales de estudio mediante una inyección concentrada de pentobarbital sódico al 0.9%. Inmediatamente después, se canalizo la arteria carótida y la femoral mediante catéteres. Por la vía carótida se inyectó, primero suero salino y luego formalina al 10% (aprox 3 litros). La razón de esto último fue exanguinar el cráneo y fijar los tejidos. Posteriormente, la mandíbula fue diseccionada para obtener bloques que contenían un solo diente con su correspondientes tejidos de soporte. Se colocaron en pequeños frascos de vidrio con formalina al 10% para completar el proceso de fijación de los tejidos durante diez días. Cada muestra se marcó en función del número del perro, cuadrante y diente. Se obtuvieron al final 12 frascos con sus muestras correspondientes. A cada muestra se le realizo una radiografía. Una vez fijadas, las muestras se llevaron al Departamento de Inmunología de la Facultad de Medicina de la Universidad Autónoma de Nuevo León, se lavaron con agua, y se descalcificaron en ácido fórmico al 10% durante 30 días. Durante este proceso de descalcificación se tomaron radiografías para comprobar el proceso de descalcificación. A continuación, las muestras se deshidrataron en alcohol, se incluyeron en parafina y se cortaron de manera seriada a 5 micrómetros de grosor en dirección mesio-distal. Por último se tiñeron con hematoxilina-eosina y Tricómico de Masson para su evaluación en el microscopio de luz.

5.4 EVALUACIÓN

Registros Prequirúrgicos

Niveles de estrógenos séricos, Profundidad de Bolsa y Nivel de Inserción.

Registros Posquirúrgicos

A la séptima y trigésimo quinta semana de aplicar los materiales de estudio se analizaron la cantidad total de estrógenos séricos.

Análisis Histométrico

Los puntos de referencia son las muescas ubicada en la superficie de la raíz del diente y en la línea amelo cementaria (CEJ)

Parámetros Histológicos:

- .- **Altura del Defecto:** Distancia desde CEJ a la marca de la superficie radicular.
- .- **Epitelio de unión:** Distancia desde el margen gingival a la extensión apical del epitelio de unión.
- .- **Tejido Conectivo de Inserción:** Distancia desde la extensión apical del epitelio de unión a la extensión coronal de la regeneración de cemento.

- .- **Regeneración del Cemento:** Distancia desde la base de la muesca en la superficie radicular a la parte más coronal de nuevo cemento formado en superficie de la raíz.
- .- **Regeneración del Hueso Alveolar:** Distancia desde la base de la muesca en la superficie radicular hasta la porción mas coronal de formación de hueso alveolar a lo largo de la superficie radicular
- .- **Anquilosis:** La unión entre el nuevo hueso formado y la superficie del cemento entre CEJ y la muesca apical.
- .- **Resorción radicular:** La presencia de lagunas de resorción entre CEJ y la muesca en la superficie radicular.

La unidad métrica que se emplearía para medir los parámetros, altura del defecto, epitelio de unión, tejido conectivo de inserción, regeneración de cemento y regeneración del hueso alveolar, sería nanómetros. Para obtener el valor medio de cada parámetro las mediciones se hubiesen hecho en 4 cortes histológicos de cada muestra. El resto de los parámetros, anquilosis y resorción radicular, se hubiesen valorado sólo si estaba presente o no.

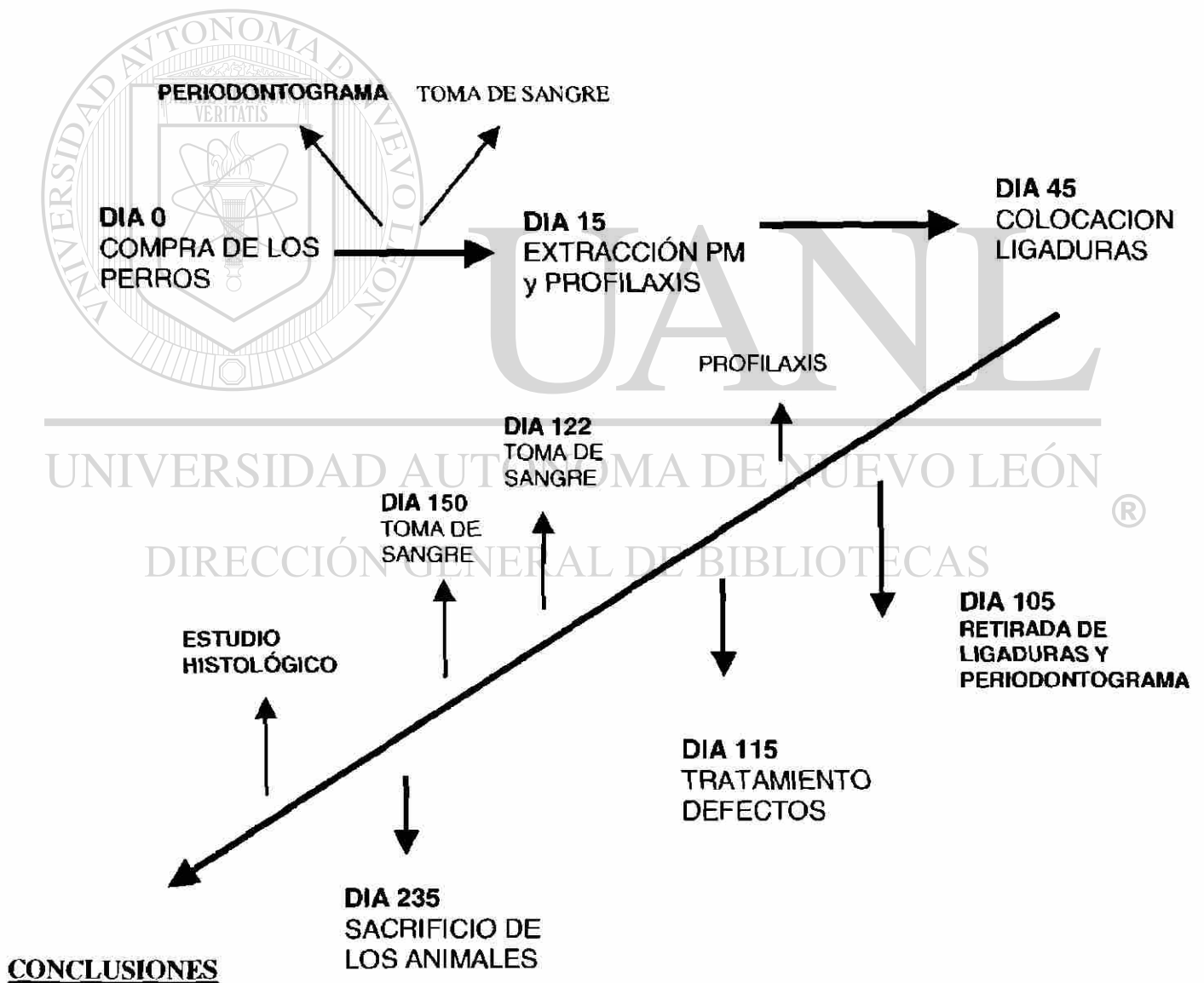
UNIVERSIDAD AUTÓNOMA DE NUEVO LEÓN
DIRECCIÓN GENERAL DE BIBLIOTECAS
Análisis Estadístico

Los parámetros histológicos de las muestras del grupo control, 17β-estradiol y BMP-6 se iban a comparar con el método estadístico ANOVA. Si hubiese habido alguna diferencia, se hubiese utilizado el test de Scheffe´s para localizar esa diferencia.

Descripción Histológica de las Muestras

A partir de fotos digitales de las muestras tomadas directamente en el microscopio de luz, se describieron y explicaron los diferentes tejidos que contienen las muestras.

5.5 ORGANIGRAMA DEL ESTUDIO



6.- RESULTADOS

6.1 CLÍNICOS

Las intervenciones quirúrgicas que se realizaron durante el estudio cicatrizaron correctamente, no alteraron ni la capacidad ni la habilidad del animal en comer y beber, lo siguieron haciendo *ad libitum*.

6.1-a NIVEL DE ESTRÓGENOS SÉRICOS

Al comienzo del estudio, el nivel de estrógenos séricos fue idéntico para los tres perros, 12.40 (Tabla 2)

	INICIAL Cpgr/ml	7 Días después de aplicar los materiales de estudio. Cpgr/ml	5 Semanas después de aplicar los materiales de estudio. Cpgr/ml
PERRO I	12.40	12.80	12.40
PERRO II	12.40	12.40	12.40
PERRO III	12.40	13.10	12.40

Tabla 1

Una semana después de la colocación de los compuestos a estudio, se realizó una segunda medición, siendo para el perro número I de 12.80, el II 12.40 y el III de 13.10 (véase Tabla 2). Si se comparan estos valores con los iniciales se puede decir que fueron similares ya que como mucho cambió el perro número III 0.70, el # I 0.40 y el II se mantuvo igual. Cinco semanas después del inicio del experimento, se llevó a cabo la tercera medición de los niveles de estrógenos séricos, siendo los valores idénticos a los iniciales para los tres perros (Tabla 2).

Teniendo en cuenta estos datos, se observa que los niveles de estrógenos séricos no se vieron afectados en el tratamiento recibido. (Tabla 1)

6.1-b PROFUNDIDAD DE BOLSAS Y NIVELES DE INSERCIÓN

Al comienzo del estudio se le realizó a cada perro un registro de profundidad de bolsa y nivel de inserción de los dientes PI, PII, PIII y PIV izquierdos y derechos de la mandíbula (tabla 3).

	INICIAL	Al retirar las ligaduras	Al retirar las ligaduras donde se creo los defectos
PERRO I	1.88mm	3.57mm	4.25mm
PERRO II	1.76mm	4.15mm	5.66mm
PERRO III	1.85mm	3.90mm	4.66mm

Tabla 2

Ninguno de los tres perros presentaban bolsas periodontales sino más bien surcos, con una media de 1.88 mm de profundidad de bolsa y nivel de inserción (coincidían estos valores) en el perro I, 1.76 mm para el II y 1.85 mm para el III.

Cincuenta y seis días después de provocar defectos infraóseos de 3-4 mm de profundidad (cresta ósea – base del defecto), se volvieron a tomar los mismos registros en los dientes PII y PIV. En este momento sí se presentaban bolsas periodontales con una media de profundidad de bolsa y nivel de inserción (coincidían estos valores) de 3.57mm para el perro I, 4.15 para el perro II y 3.90 para el perro III (Tabla 3). Por lo que a 56 días de provocar el defecto, se manifestó un estado patológico de enfermedad periodontal. Existía mucha placa bacteriana rodeando a los

dientes y la mayor profundidad de bolsa se encontró en las zonas donde se crearon los defectos intraóseos, con una media de profundidad de bolsa y nivel de inserción de 4.25 mm para el perro I, 5.66 mm para el perro II y 4.66 mm para el perro III (Tabla 3).

6.2 HISTOLÓGICOS

Todas las muestras, como se mencionó anteriormente, fueron fijadas con formalina al 10% y descalcificadas con ácido fórmico al 10%. En este último proceso, las muestras estuvieron durante un mes, cosa que produjo una excesiva descalcificación. El ácido fórmico se cambió todos los días y aceleró el proceso de descalcificación que inicialmente estaba planteado que durase aproximadamente un mes y medio. Como resultado se perdieron parte de las muestras quedando solo del:

.-Perro I

- Mesial del PII izquierdo, se colocó estrógenos
- Mesial del PIV izquierdo, se colocó BMP-6

.-Perro III

- Mesial del PII izquierdo, grupo control
- Distal del PII derecho, se colocó estrógenos

En definitiva 2 muestras de estrógenos, 1 de BMP-6 y otra del grupo control.

Como consecuencia de lo anterior los resultados histológicos se formalizan en una descripción histológica de las muestras y se omite la histometría debido al reducido número de muestras y a la imposibilidad de medir de manera métrica los distintos parámetros que se iban a evaluar:

- **Altura del defecto**
- **Epitelio de unión**
- **Tejido conectivo de inserción**
- **Regeneración del cemento**
- **Regeneración del hueso alveolar**
- **Resorción radicular**



UANL

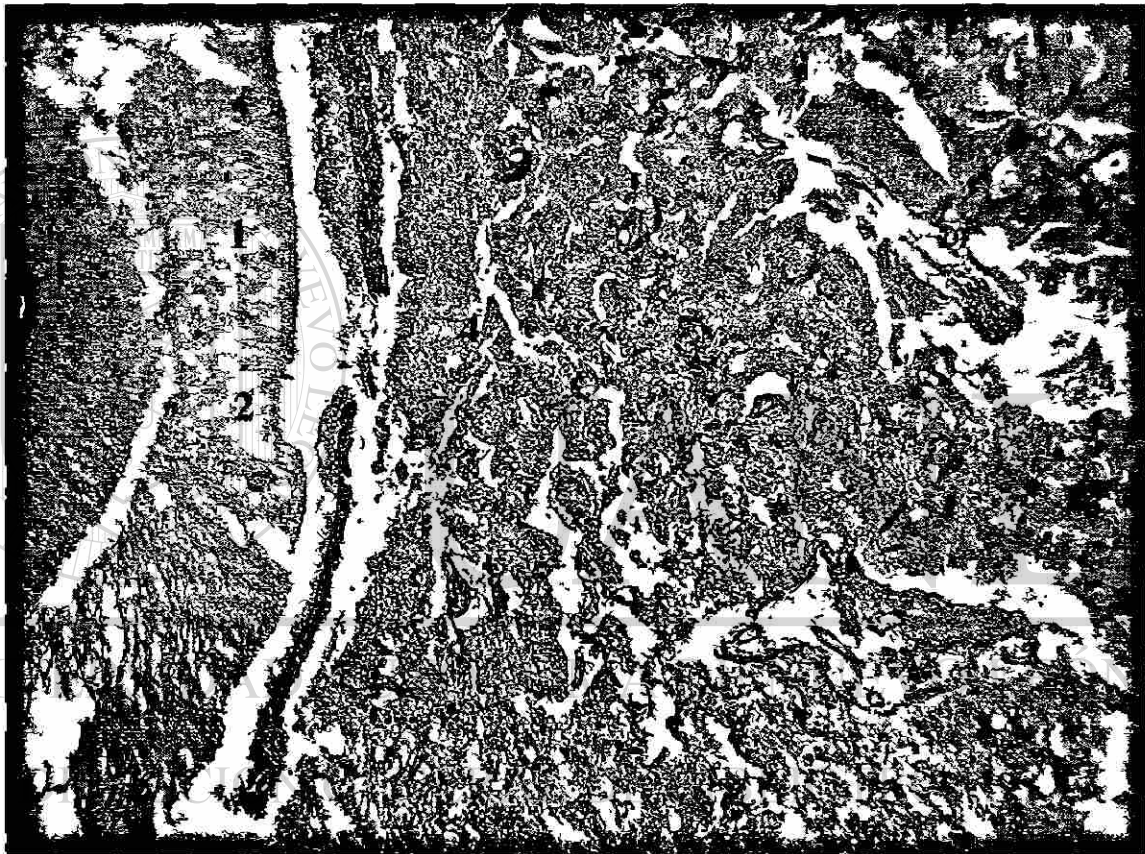
UNIVERSIDAD AUTÓNOMA DE NUEVO LEÓN



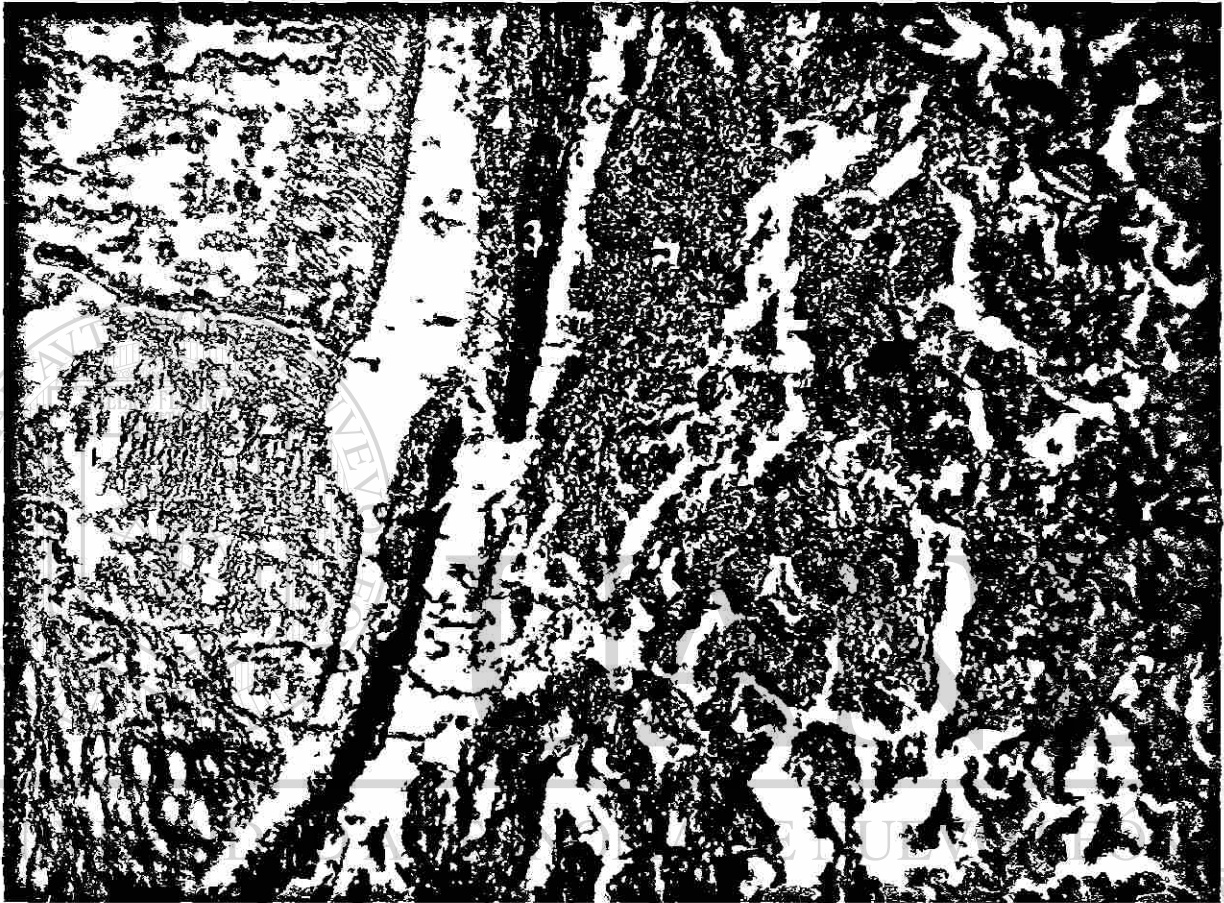
DIRECCIÓN GENERAL DE BIBLIOTECAS

6.2-a DESCRIPCIÓN HISTOLÓGICA DE LAS MUESTRAS

1 - Grupo Control

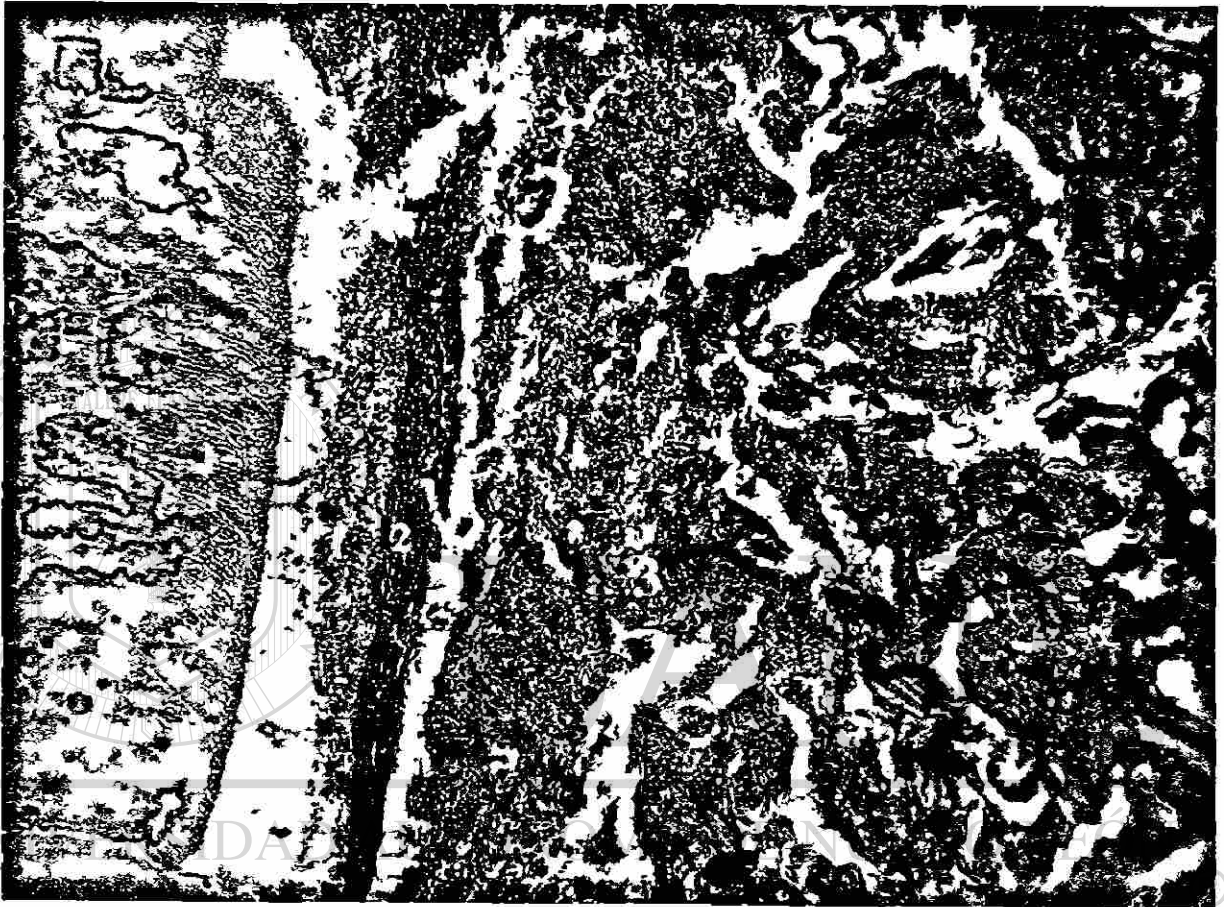


1- Fotomicrografía de un corte histológico de la raíz dental teñido con hematoxilina y eosina. Se observa en la fotomicrografía el tejido dentario de la superficie radicular (1); la muesca que se hizo a 1 mm coronal de la base del defecto (2); el ligamento periodontal (3) y el tejido óseo (4). No se aprecia ni anquilosis ni reabsorción radicular. (30X)



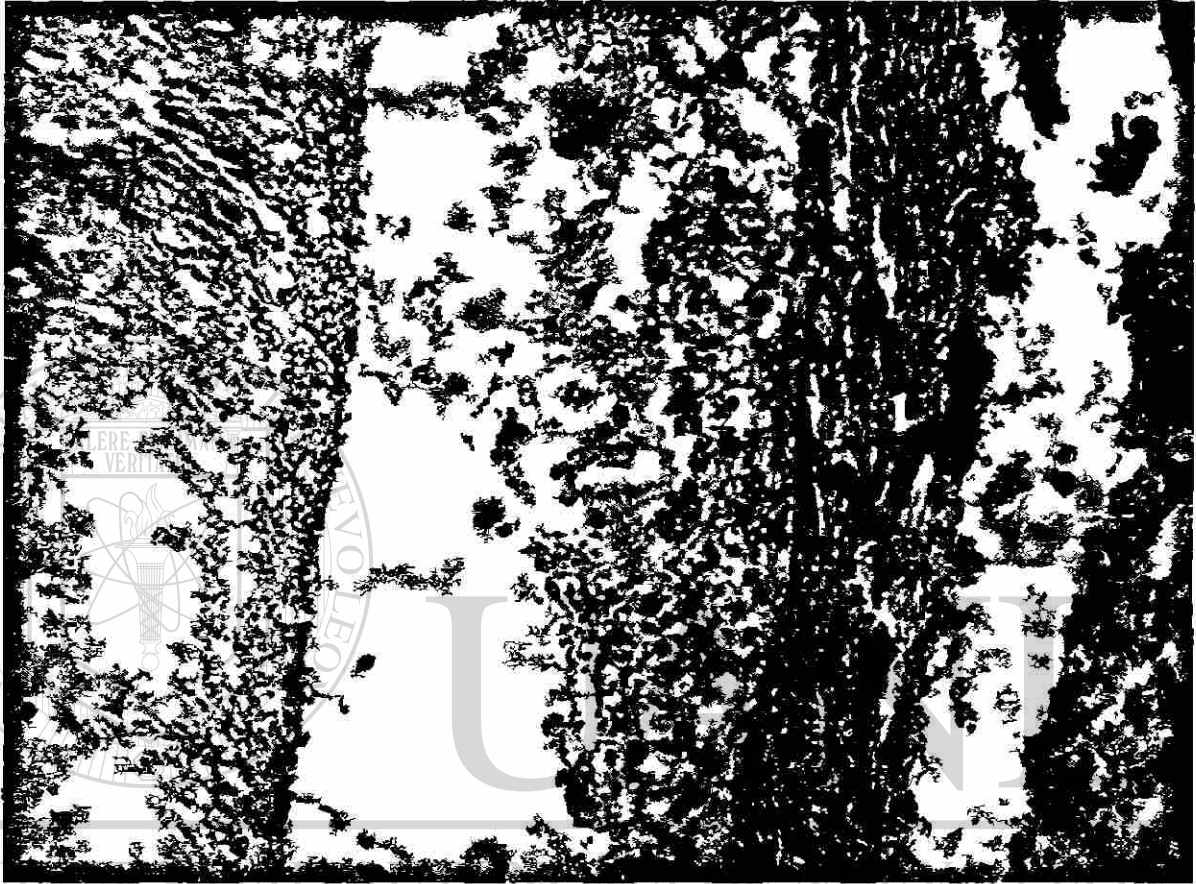
DIRECCIÓN GENERAL DE BIBLIOTECAS

2- *Fotomicrografía de un corte histológico de la raíz dental teñido con Tricómico de Masson. Se aprecia de forma más visible que en la fotomicrografía anterior el tejido dentario del diente (1); la muesca (2); el ligamento periodontal (3); la presencia de tejido epitelial entre la raíz y el ligamento a la altura de la muesca (4) y tejido óseo (5) proximo al ligamento periodontal. Este tejido óseo presenta conductos de Havers y espacios medulares. No se aprecian células propias de inflamación. (50X)*



DIRECCIÓN GENERAL DE BIBLIOTECAS

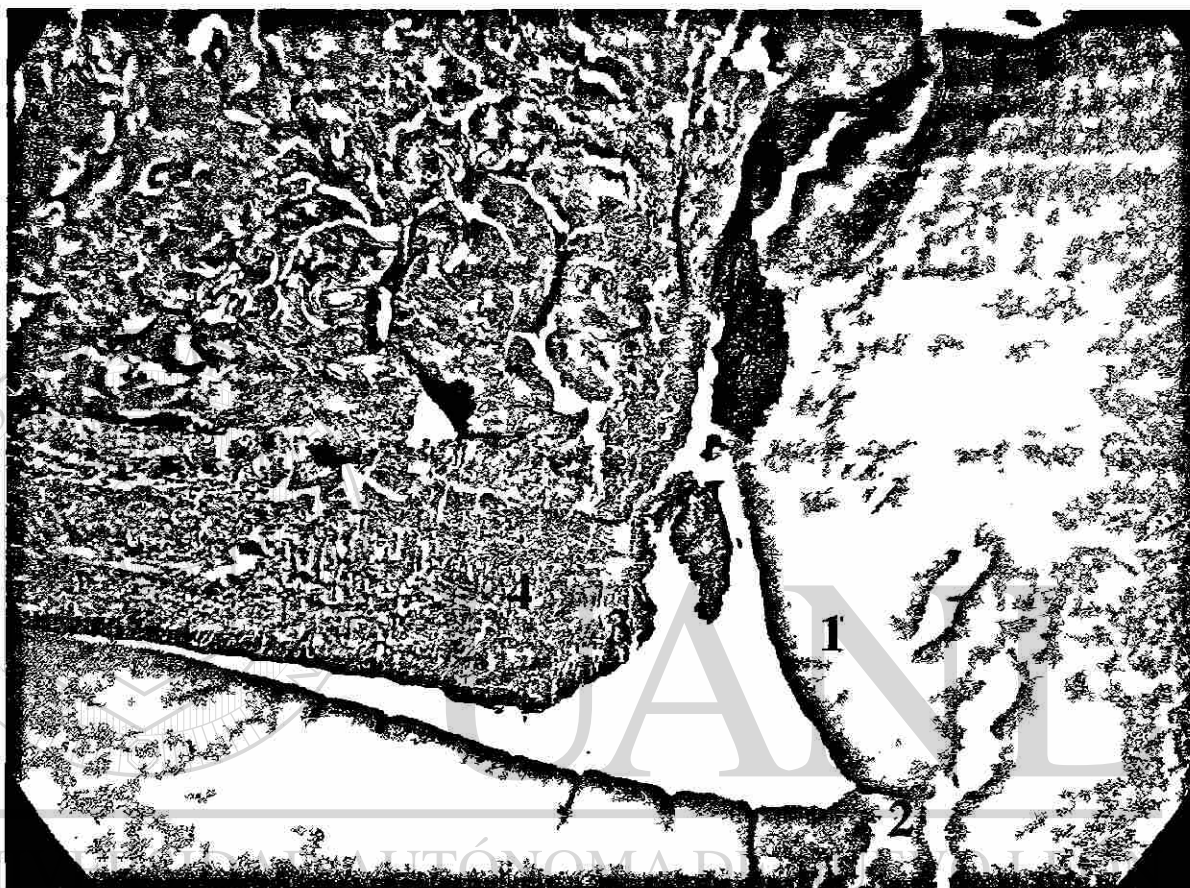3- *Fotomicrografía de un corte histológico de la raíz dental teñido con Tricómico de Masson.* Esta fotomicrografía muestra un área coronal a la muestra. Se le pueden apreciar los mismos tejidos que en el área de la muesca. Tejido dentario (1); ligamento periodontal (2) tejido epitelial entre los dos (3) y el tejido óseo. No se aprecian células propias de inflamación. (50X)



DIRECCIÓN GENERAL DE BIBLIOTECAS


4- *Fotomicrografía de un corte histológico de la raíz dental teñido con Tricomico de Masson del área anterior. Se puede observar con mayor claridad que en las fotomicrografías anteriores la disposición de las fibras colágenas del ligamento periodontal (1) como se orientan paralelas a la superficie del diente al no formarse nuevo cemento entre la dentina y el ligamento periodontal. Por el contrario se ha formado un tejido blando con característica de epitelio (2). No se aprecian células propias de inflamación. (400X)*

2 – Grupo Experimental BMP-6



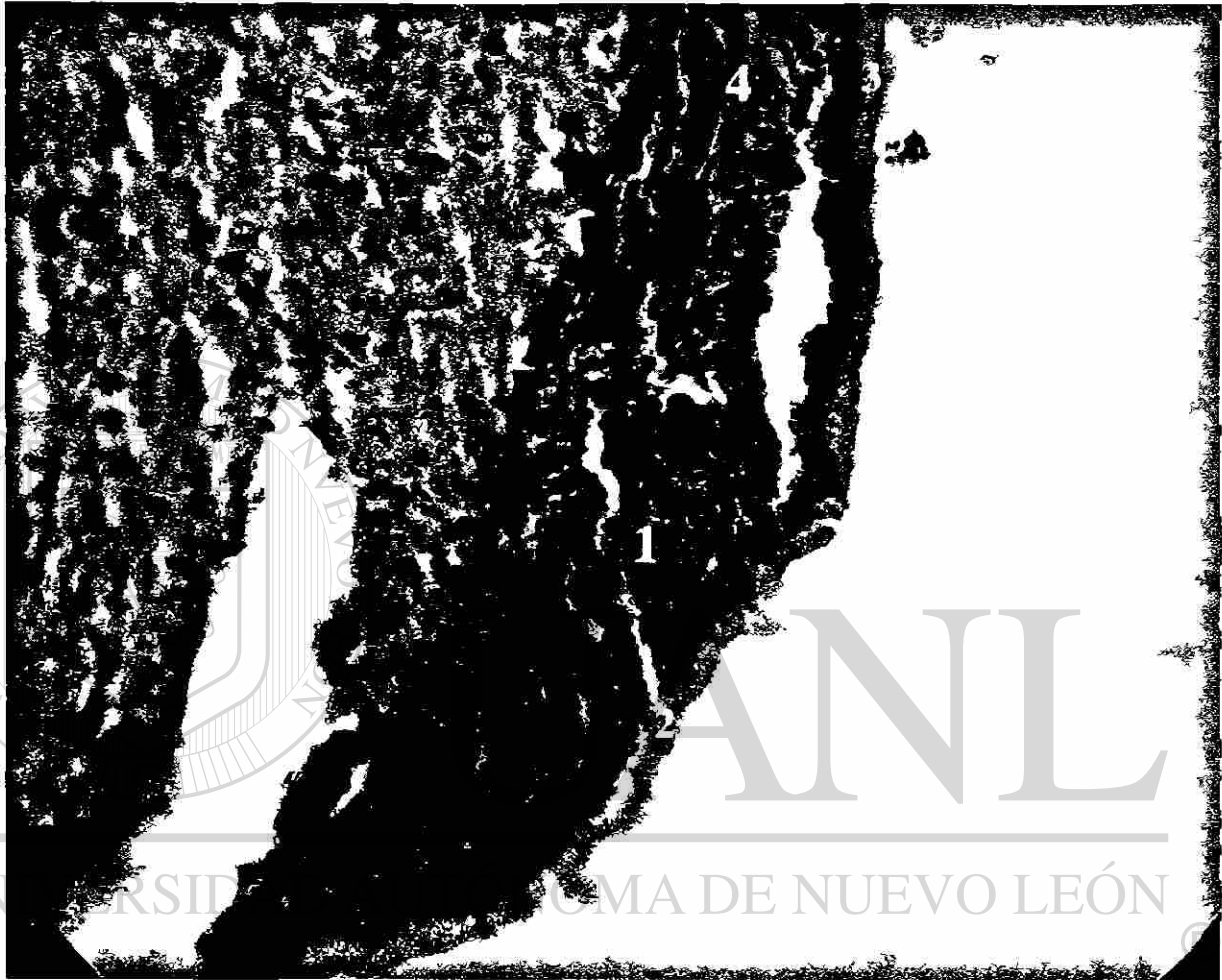
DIRECCIÓN GENERAL DE BIBLIOTECAS

5- *Fotomicrografía de un corte histológico de la raíz dental teñido con hematoxilina y eosina. Se observa en la fotomicrografía el tejido dentario de la superficie radicular (1), la muesca que se hizo a 1mm coronal de la base del defecto (2); el ligamento periodontal (3) y el tejido óseo (4). No se aprecia ni anquilosis y ni reabsorción radicular. (20X)*



DIRECCIÓN GENERAL DE BIBLIOTECAS

6- *Fotomicrografía de un corte histológico de la raíz dental teñido con Tricómico de Masson. Se aprecia de forma más visible que la fotomicrografía anterior el tejido dentario del diente (1); la muesca (2); el Ligamento periodontal (3) y el tejido óseo adyacente al ligamento periodontal (4). Este tejido óseo se encuentra perfectamente formado, se puede decir que es un tejido óseo maduro, con sus espacios medulares y conductos de Havers. No se aprecian células propias de inflamación. (30X)*



7- *Fotomicrografía de un corte histológico de la raíz dental anterior teñido con Tricómico de Masson. Esta fotomicrografía muestra el área de la muesca, se puede observar con mayor claridad la disposición de las fibras colágenas del ligamento periodontal (1), como se orientan de manera oblicua donde están insertadas al nuevo cemento celular (2), pero que van perdiendo esta orientación a medida que va disminuyendo el grosor de la capa de nuevo cemento (3). Esto se produce según se va alejando la inserción conectiva en sentido coronal a la muesca (4) No se aprecian células propias de inflamación. (400X)*

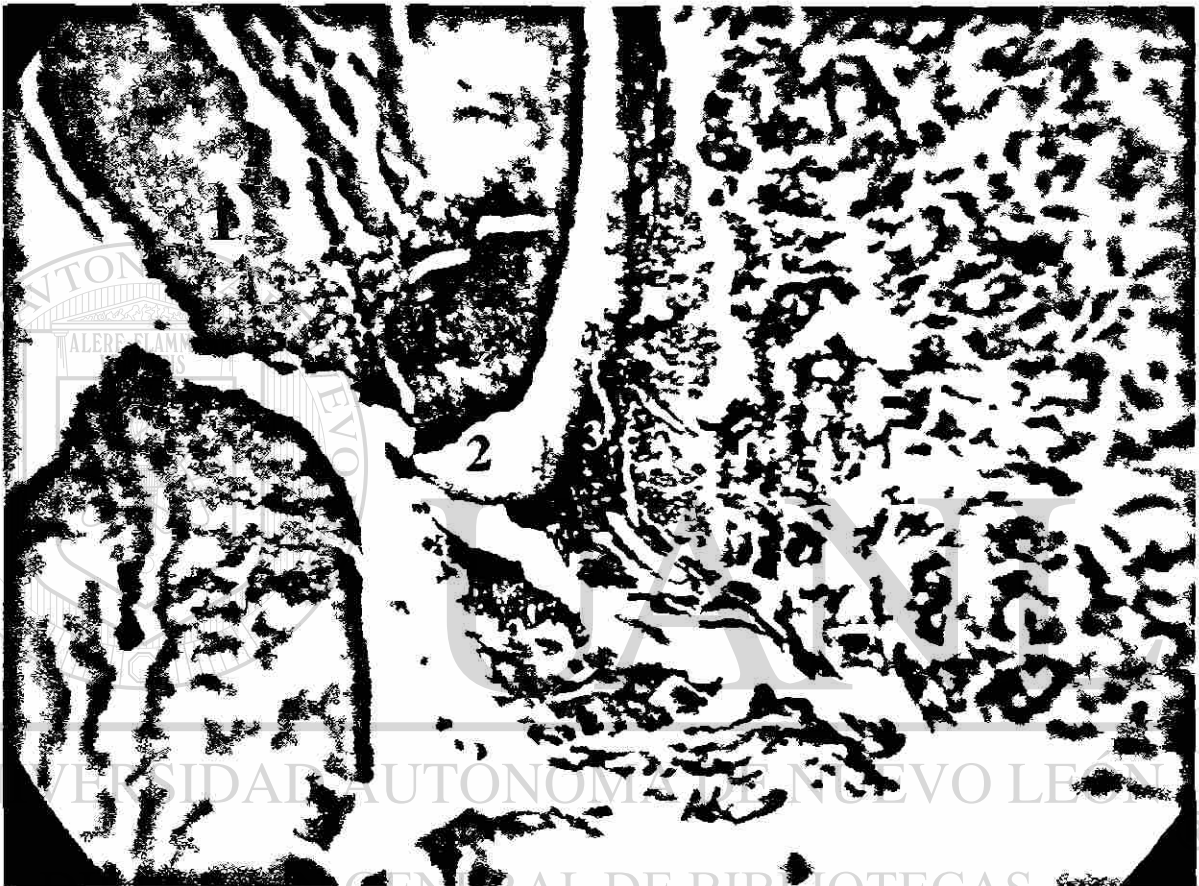

DIRECCIÓN GENERAL DE BIBLIOTECAS

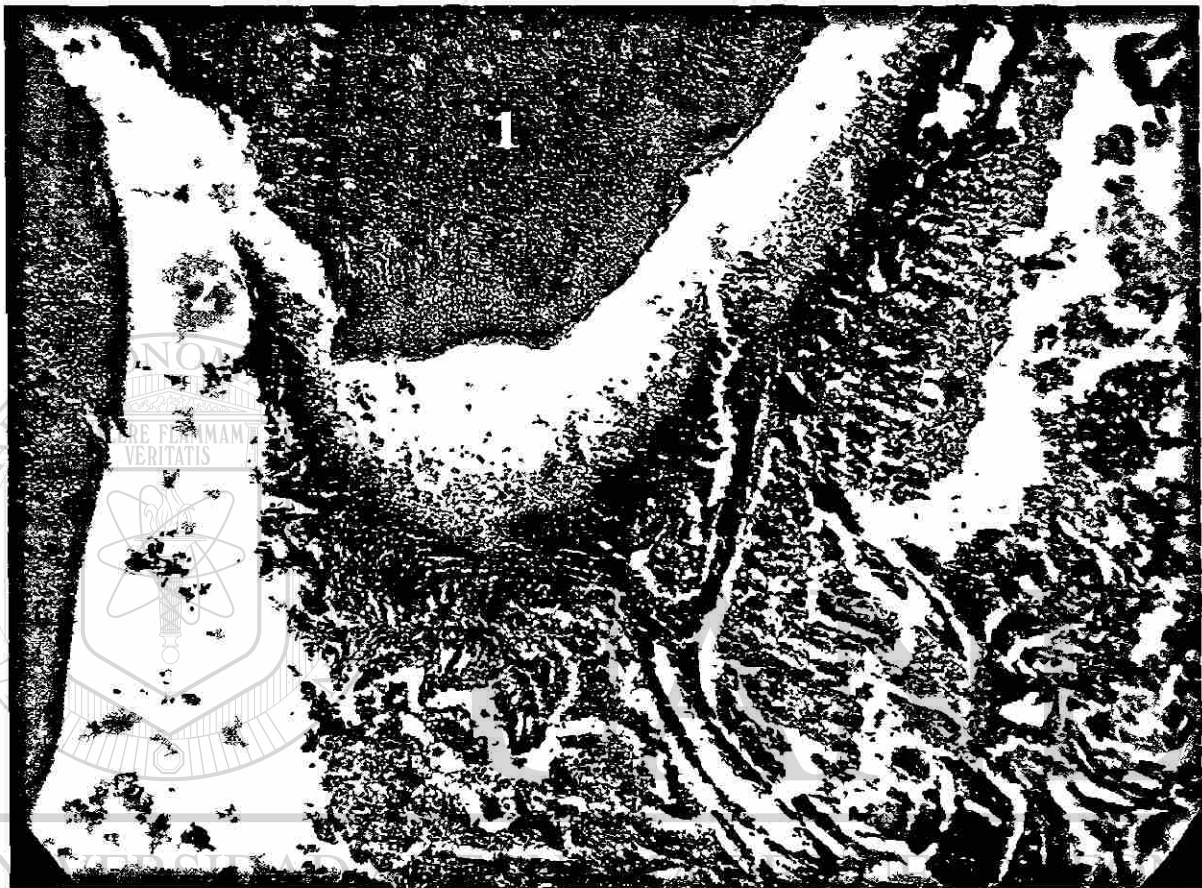8- *Fotomicrografía de un corte histológico de la raíz dental teñido con Tricómico de Masson.* Esta fotomicrografía muestra el área coronal a la fotografía anterior, las fibras colágenas del ligamento periodontal (1) se orientan paralelas a la superficie del diente. Entre el tejido dentario (2) y el ligamento periodontal ya no hay una capa de nuevo cemento. En relación a las fotomicrografías anteriores se puede observar con mayor claridad las células de tejido óseo (3). No se aprecian células propias de inflamación. (400X)

3 – Grupo Experimental 17B-Estradiol

3-A. Muestra del Perro III




9- *Fotomicrografía de un corte histológico de la raíz dental teñido con Tricómico de Masson. Se observa en la fotomicrografía el tejido dentario de la superficie radicular (1) partido a la altura de la muesca, que se hizo 1 mm coronal a la base del defecto (2); el ligamento periodontal (3). Una capa de nuevo cemento (4) entre el ligamento periodontal y el tejido óseo, y el tejido óseo (5). No se aprecia ni anquilosis y ni reabsorción radicular. (20X)*



®


DIRECCIÓN GENERAL DE BIBLIOTECAS

10- *Fotomicrografía del corte histológico anterior de la raíz dental teñido con Tricómico de Masson. Se aprecia de forma más visible el tejido dentario del diente (1); el área de la muesca (2); el ligamento periodontal (3); una capa de nuevo cemento (4) y el tejido óseo vecino al ligamento periodontal (5). Este tejido óseo presenta conductos de Havers y espacios medulares. Se observa que es un tejido óseo completamente formado y no se aprecian células propias de inflamación. (100X)*



DIRECCIÓN GENERAL DE BIBLIOTECAS


11- Fotomicrografía de un corte histológico de la raíz dental teñido con Tricómico de Masson. Esta fotomicrografía muestra el área coronal a la muestra, se puede apreciar los mismos tejidos que en el área de la muesca, tejido dentario (1); ligamento periodontal (2); una capa de nuevo cemento (3) y el tejido óseo maduro (4). No se aprecian células propias de inflamación. (100X)



®

DIRECCIÓN GENERAL DE BIBLIOTECAS

12-Fotomicografía de un corte histológico de la raíz dental teñido con Tricómico de Masson. En el área de la muesca se puede observar con mayor claridad que en las fotomicografías anteriores la disposición de las fibras colágenas del ligamento periodontal (1); como se orientan de manera perpendicular a la superficie dentaria (2) a consecuencia de la formación de una capa de cemento celular entre ambas (3). Esta capa, comparándola con lo que se formó donde se aplicó BMP-6, se observa que es más gruesa. (400X)



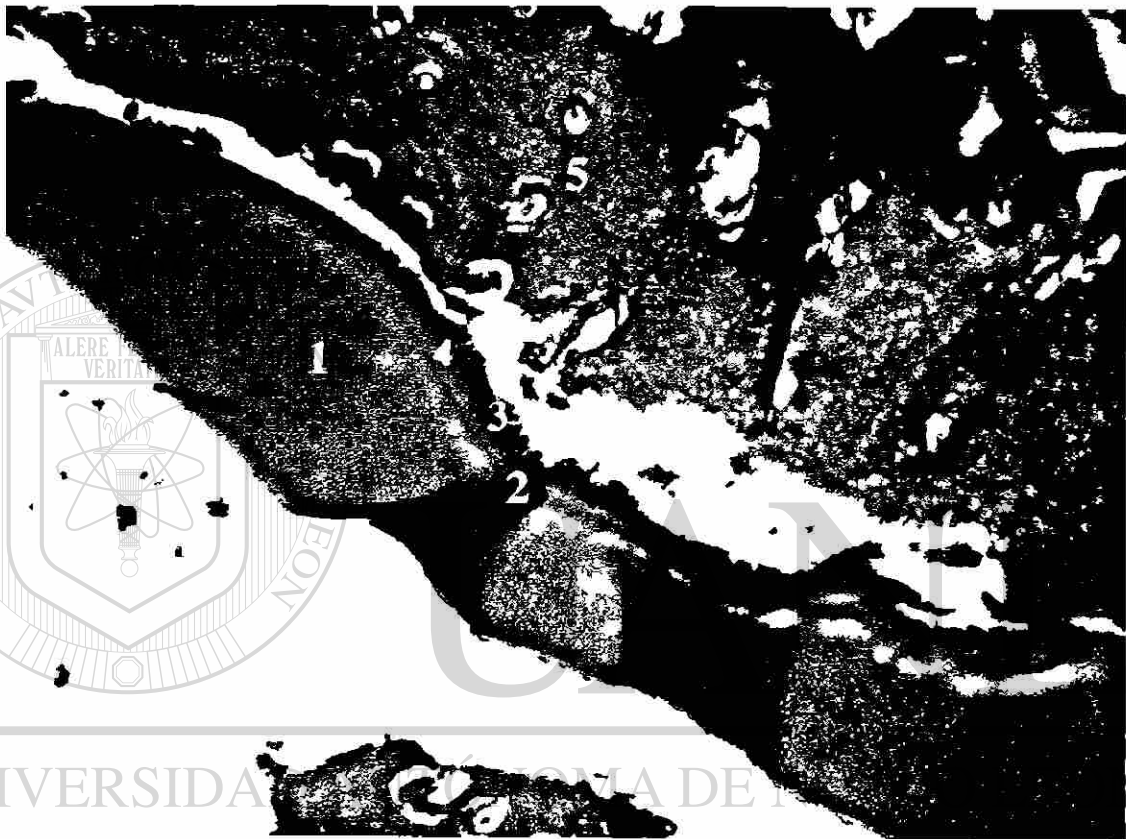
UNIVERSIDAD AUTÓNOMA DE NUEVO LEÓN



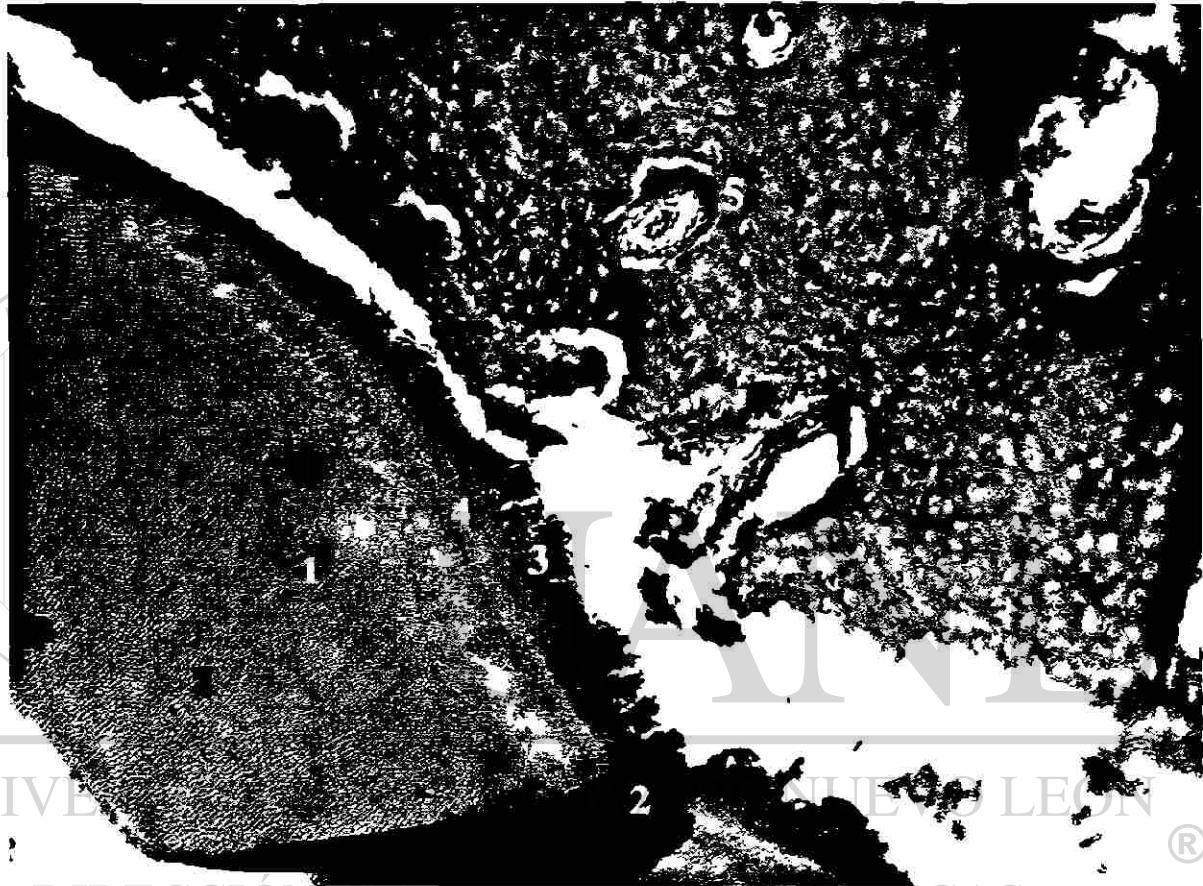
DIRECCIÓN GENERAL DE BIBLIOTECAS

13- Fotomicrografía de un corte histológico de la raíz dental teñido con Tricómico de Masson. En un área coronal a la muesca, se puede apreciar la misma disposición de los tejidos periodontales, las fibras colágena del ligamento periodontal orientadas perpendicularmente a la superficie del diente (1) y la capa del nuevo cemento celular (2). Esta, además, sigue manteniendo el mismo grosor que en el área de la muesca. No se aprecian células propias de inflamación. (400X)

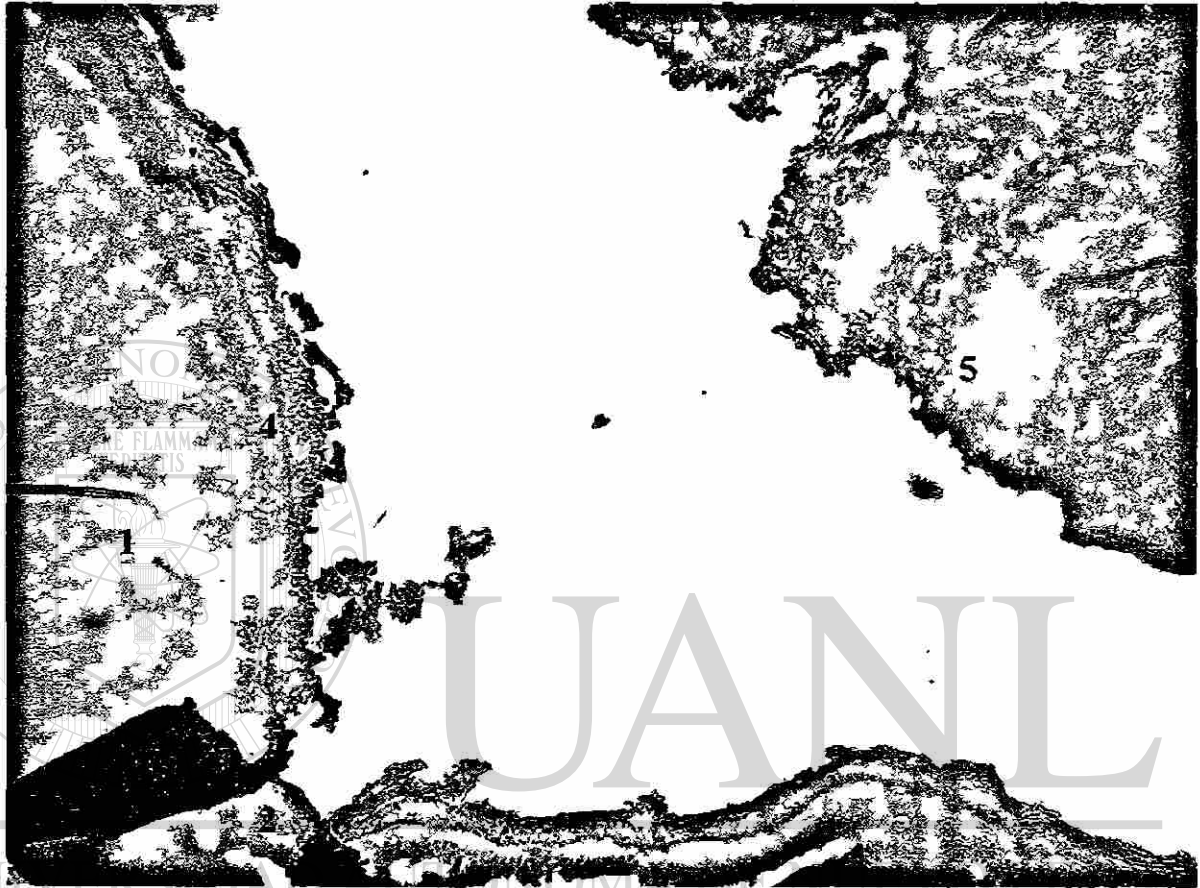
3-B. Muestra del Perro I



14- *Fotomicrografía de un corte histológico de la raíz dental teñido con Tricómico de Masson. Se observa en la fotomicrografía el tejido dentario de la superficie radicular (1), la muesca que se hizo 1 mm coronal a la base del defecto (2); el ligamento periodontal (3). Una capa de cemento (4) entre el ligamento y el tejido dentario y el tejido óseo (5). No se aprecia ni anquilosis y ni reabsorción radicular. (30X)*



15- Fotomicrografía de un corte histológico de la raíz dental teñido con Tricómico de Masson. Se aprecia de forma más visible que en la fotomicrografía anterior el tejido dentario del diente (1); el área de la muesca (2); el ligamento periodontal (3); una capa de nuevo cemento (4) y el tejido óseo vecino al ligamento periodontal (5). Este tejido óseo se encuentra perfectamente formado, es un tejido óseo maduro, con sus espacios medulares y conductos de Havers. No se aprecian células propias de inflamación. (50X)



DIRECCIÓN GENERAL DE BIBLIOTECAS

16- Fotomicrografía del corte histológico anterior teñido con hematoxilina y eosina. Se aprecia el tejido dentario del diente (1); el área de la muesca (2); el ligamento periodontal (3); una capa de nuevo cemento (4) y el tejido óseoadyacente al ligamento periodontal (5). No se aprecian células propias de inflamación. (50X)



DIRECCIÓN GENERAL DE BIBLIOTECAS

17- Fotomicrografía de un corte histológico de la raíz dental teñido con Tricómico de Masson. En el área de la muesca (1) se puede observar con mayor claridad que en las fotomicrografías anteriores la disposición de las fibras colágenas del ligamento periodontal (2); como se orientan de manera perpendicular a la superficie dentaria (3) a consecuencia de la formación de una capa cemento celular entre ambas (4). El grosor de esta capa es similar a la que se observó en la muestra del perro III donde también se colocó 17 β -estradiol, mientras que la muestra del perro III donde se colocó BMP-6, se observa que es más delgada. (400X)

7.-DISCUSIÓN

Los resultados de este estudio indican que se podría producir la regeneración de los tejidos periodontales, cemento, ligamento periodontal y hueso, en presencia de 17 β -estradiol y BMP-6, sin que se manifieste ninguna reacción del tejido adversa, tales como anquilosis, reabsorción radicular o a cuerpo extraño.

Debido a los posibles efectos a nivel sistémico que podría producir 17 β -estradiol, se analizaron a lo largo de todo el proceso, la cantidad de estrógenos séricos. Los valores obtenidos al inicio del estudio, 5 días y 5 semanas después de aplicar 17 β -estradiol indicaron niveles séricos similares. Por consiguiente, se puede deducir que la aplicación de 0.450mg de 17 β -estradiol a cada perro no alteró los niveles de estrógenos séricos y a su vez, que no interfirió en el proceso de cicatrización de los casos controles y donde se aplicó BMP-6.

Al comienzo del estudio se le hizo a cada perro un registro de la profundidad de bolsa y del nivel de inserción de los dientes PI, PII, PIII y PIV izquierdos y derechos de la mandíbula donde se pudo ver que ninguno de los tres perros presentaban bolsas periodontales sino surcos gingivales, en promedios entre 1.76 mm y 1.88 mm de profundidad, sin sangrado al sondeo. Se puede, entonces, determinar que la encía estaba en buen estado de salud en los tres animales. Cincuenta y seis días después de provocar defectos intraóseos, se constató un estado patológico de enfermedad periodontal en la encía. Existía mucha placa bacteriana rodeando a los dientes y la mayor profundidad de bolsa en cada diente se encontró en las zonas donde se creó el defecto intraóseo, mesial de PIV y mesial y distal de PII, la media de profundidad de bolsa y nivel de

inserción fué de 4.25 mm para el perro I, 5.66 mm para el perro II y 4.66 mm para el perro III. Con estos datos, se demuestra que se creó la enfermedad periodontal en los animales, que la técnica empleada para lograrlo fue efectiva y que la aplicación de los materiales del estudio fue realizada en un ambiente de enfermedad periodontal. Comparando estos hallazgos con anteriores estudios se obtuvieron similares resultados^{60,61}.

Respecto a los resultados histológicos, en la muestra del grupo control, se observó como la disposición de la fibras colágenas del ligamento periodontal se orientaban paralelas a la superficie dentinaria, sin la formación de nuevo cemento e interpuesto entre el tejido conectivo y la dentina un tejido con características de epitelio (células cuboideas). En la apreciación clínica de estos resultados se deduce que la esponja de colágeno mojada en suero salino no fue capaz de impedir la migración apical del epitelio de unión no dejando así espacio para que las células del ligamento periodontal pudiesen regenerar el cemento y por consiguiente la inserción conectiva, como sugirió *Melcher*²⁷. La regeneración de los tejidos del periodonto va a depender de la repoblación de células provenientes del ligamento periodontal remanente. Todo lo anterior también demuestra que los defectos no se regeneraron de manera espontánea dando como bueno el modelo de estudio aplicado en la investigación.

En la muestra donde se aplicó BMP-6, se observó como la disposición de la fibras colágenas del ligamento periodontal se orientaban de manera oblícua donde estaban insertadas al nuevo cemento, pero que iban perdiendo esa orientación a medida que disminuía el grosor de la capa del nuevo cemento. Esto sucedía según se iba alejando la inserción conectiva a la muesca en sentido coronal, hasta llegar a un punto donde ya no había nuevo cemento y las fibras del ligamento periodontal se orientaban paralelas a la superficie dentinaria. La apreciación clínica de estos

hallazgos histológicos conlleva a proponer que la esponja de colágeno bañada por BMP-6 fue capaz de inducir no sólo la formación de nuevo hueso, sino también la diferenciación de cemento y de ligamento periodontal en el área del defecto intraóseo. Esto implicaría, además, que el material injertado habría tenido la habilidad de frenar la migración apical del epitelio de unión y dejar espacio para que las células del ligamento periodontal pudiesen regenerar el cemento y por consiguiente la inserción conectiva en el área de la muesca, de acuerdo al concepto de regeneración tisular guiada. Sigurdsson y cols⁶² también regeneraron cemento cuando aplicaron BMP-2 para tratar defectos supraóseos, pero tuvieron muestras con anquilosis y resorción radicular cosa que en la presente muestra no se encontraron. Sin embargo, la interpretación definitiva de los resultados debe esperar al estudio de un número mayor de muestras.

Las fotomicrografías de las dos muestras con 17 β -estradiol muestran la formación de una gruesa capa de nuevo cemento y a consecuencia, la regeneración de la inserción conectiva apareciendo las fibras del ligamento periodontal perpendiculares a la superficie dentinaria. Estos hallazgos histológicos sucedieron no solo a la altura de la muesca sino también en el área coronal a la misma, diferenciándose así con lo encontrado cuando se aplicó BMP-6. Además el grosor de la capa de nuevo cemento que se formó fue mas grueso que el que se formó cuando se aplicó BMP-6. Cabe destacar que, en las muestras donde se aplicó 17 β -estradiol, la capa de cemento que se formó aparece de una dimensión similar a la del cemento remanente. En comparación, la aplicación de la técnica de regeneración tisular guiada⁶³ y del uso de las proteínas derivadas del esmalte^{64,65} (Emdogain®) han obtenido también la formación de nuevo cemento y por consiguiente la regeneración de los tejidos periodontales.

17 β -estradiol estimuló una serie de eventos o procesos que resultaron en una cascada de mecanismos que llevaron a regenerar cemento celular en casi toda la superficie radicular contaminada por la enfermedad periodontal, dando así una reconstitución morfológica de los tejidos periodontales. La secuencia de cómo sucedió resulta incierta, de ahí la necesidad de estudios que lo clarifiquen. La razón por la que 17 β -estradiol fue capaz de formar más cemento que BMP-6, puede deberse a una acción de proliferación y de diferenciación sobre las células de los tejidos periodontales, mientras que BMP-6 solo actúa sobre la diferenciación celular⁶⁶. De la misma manera, es imprescindible la necesidad de estudios que aclaren esta hipótesis planteada sobre la proliferación y diferenciación de las células de los tejidos periodontales cuando se aplica 17 β -Estradiol.

Es frustrante la complicación que se encontró al procesar el material histológico, que impidió realizar el análisis completo de la muestra, así como su evaluación histométrica, tal como se había planeado. Ello hubiera permitido llegar a conclusiones más precisas basadas en un análisis más exhaustivo. Desgraciadamente, el estudio necesita ser repetido para poder confirmar los resultados que aquí sólo se pueden sugerir. La metodología clínica utilizada ha permitido confirmar lo demostrado por publicaciones anteriores, indicando su efectividad para inducir una lesión periodontal crónica en este modelo animal. El limitado número de muestras histológicas evaluadas y su pobre calidad hace que sólo se puedan sugerir efectos beneficiosos, que requieren ser corroborados, repitiendo el estudio para poder completar la evaluación en un número mayor de muestras y ser sometida al rigor de análisis estadístico.

8.-CONCLUSIONES

En los límites de este estudio se puede concluir que:

1. La aplicación de 0.450mg de 17 β -estradiol no altera los niveles de estrógenos séricos.
2. Los defectos creados no regeneran de manera espontánea y se consigue un ambiente de enfermedad periodontal.
3. Dado lo limitado de la muestra evaluada, es posible sugerir que: Se produjo una regeneración de los tejidos periodontales, cemento, ligamento periodontal y hueso, en presencia de 17 β -Estradiol y BMP-6, aparentemente sin manifestar alguna reacción del tejido adversa, tales como anquilosis, reabsorción radicular o a cuerpo extraño.

UNIVERSIDAD AUTÓNOMA DE NUEVO LEÓN

4. Los efectos del 17 β -estradiol sobre la regeneración de cemento parecen ser mayores que los de BMP-6

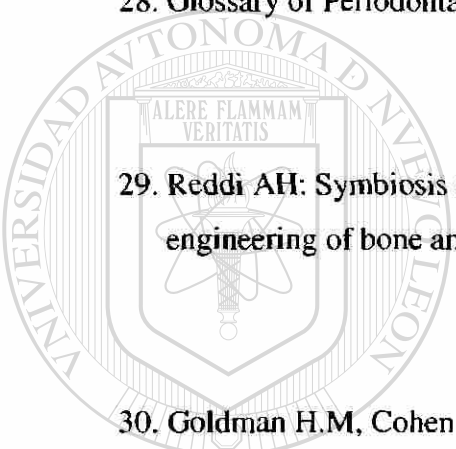
9.-BIBLIOGRAFÍA

1. Urist MR: Bone: formation by autoinduction. *Science* 1965, 159:893-899
2. Sampath TK, Reddi AH: Dissociative extraction and reconstitution of extracellular matrix components involved in local bone differentiation. *Proc Natl Acad Sci* 1981 78:7599-7603
3. Ripamonti U, Reddi AH: Tissue engineering, morphogenesis and regeneration of the periodontal tissue by bone morphogenetic proteins. *Crit Rev Oral Med* 1997, 8(2): 154-163
4. Urist MR, Iwata H, Ceccotti PL, Dorfman RL, Boyd SD, McDowell RM, Chien C: Bone morphogenesis in implants of insoluble bone gelatin. *Proc Natl Acad Sci* 1973 70:3511-3515
5. Reddi AH: Cell biology and biochemistry of endochondral bone development. *Collagen Rel Res* 1981, 1: 209-226
6. Bowes G, Felton F, Middleton C, Glynn D, Sharp S, Melloning J: Histologic comparison of regeneration in human intrabony defects when osteogenin is combined with demineralised freeze-dried bone allograft and with purified bovine collagen. *J Periodontol* 1991, 62:690-702
7. Sirgundsson TJ, Lee MB, Kubota K, Turek TJ, Wozney JM, Wikesjö UME: Periodontal repair in dogs: Recombinant human bone morphogenetic protein-2 significantly enhances periodontal regeneration. *J Periodontol* 1995, 66 :131-138
8. Choi SH, Kim CK, Cho KS, Huh JS, Sorensen RG, Wozney JM, Wikesjö UME: Effect of recombinant human bone morphogenetic protein-2/absorbable collagen sponge (rhBMP-2/ACS) on healing in 3 wall intrabony defects in dogs. *J Periodontol* 2002, 73; 63-73

9. Wozney J M, Rosen V, Celeste AJ, Mitsock LM, Whitters MJ, Kriz RW, Hewick RM, Wang EA: Novel regulators of bone formation: Molecular clones and activities. *Science* 1988, 242, 1528-1534
10. Urist MR, Chang JJ, Lietze A, Huo YK, Brownell AG, Delage RJ: Preparation and bioassay of bone morphogenetic proteins and polypeptide fragment. *Methods Enzymol* 1987, 146, 294-312
11. Sampath TK, Muthukumaran N, Reddi AH: Isolation of osteogenin, an extracellular matrix-associated, bone inductive protein by heparin affinity chromatography. *Proc Natl Acad Sci* 1987 84(20): 7109-13
12. Rickard DJ, Hofbauer LC, Bonde SK, Gori F, Spelsberg TC, Riggs BL: Bone morphogenetic protein-6 production in human osteoblastic cell lines, selective regulation by estrogen. *J Clin Invest* 1998 Vol 101, 2: 413-422
-
- UNIVERSIDAD AUTÓNOMA DE NUEVO LEÓN[®]
13. Wang EA, Rosen V, D'Alessandro JS, Bauduy M, Cordes P, Harada T, Israel DI, Hewick RM, Kerns KM, Lapan P, Luxenberg DP, McQuaid D, Mouttsos IK, Nove J, Wozney JM: Recombinant human bone morphogenetic protein induces bone formation. *Proc Natl Acad Sci* 1990 87: 2220-2224
14. Wang EA, Rosen V, Cordes P, Hewick RM, Kriz MJ, Luxenberg DP, Sibley BS, Wozney JM: Purificación and characterization of other distinct bone-inducing factors. *Proc. Natl. Acad Sci* 1988 85: 9484-9488

15. Komm BS, Terpening CM, Benz DJ, Graeme KA, O'Malley BW, Hausler MR: Estrogen binding sites, receptor mRNA, and biologic response in osteoblast-like osteosarcoma cells. *Science* 1988, 241:81-88
16. Oursler MJ, Osdoby P, Pyfferoen J, Riggs BL, Spelsberg T: Avian osteoclast as estrogen target cells. *Proc Natl Acad Sci* 1991, 88: 6613-6617
17. Kimble RB, Matayoshi AB, Vannice JL, Kung VT, Williams C, Pacifici R: Simultaneous block of interleukin-1 and tumor necrosis factor is required to completely prevent bone in the early postovariectomy period. *Endocrinology* 1995, 136: 3054-3061
18. Haffajee AD, Socransky SS: Attachment level changes in destructive periodontal diseases *J Clin Periodontol* 1986, 13:461-472
19. Weinmann JP: Progress of gingival inflammation into the supporting structures of the teeth. *J Periodontol* 1941, 12:71-82
-
20. Rateitschack y cols: The therapeutic effect of local treatment on periodontal disease assessed upon evaluation of different diagnostic criteria. *J Periodontol* 1964, 35
21. Greenstein G. y Caton J.G: Biodegradable barriers and guided tissue regeneration. *Periodontology* 2000 1993, 1:36-45
22. Becker W, becker BE, Caffesse R: Root isolation for new attachment procedures- A surgical and suturing method: three case report. *J Periodontol* 1987 58:819-826
23. Ochsenbein C, Bohannon HM: The palatal approach to osseous surgery. *J Periodontol* 1963, 34:60-68
24. Garrett S. *Annals of Periodontol* 1996 1: 621-666

25. Cortellini P y Tonetti M.S: Focus on intrabony defects: guide tissue regeneration. Periodontology 2000 22:104-132, 2000
26. Annals of Periodontol 1989
27. Melcher AH: On the repair potential of the periodontal tissues. J Periodontol 1976 47:256-260
28. Glossary of Periodontal Terms. America Academy of Periodontics 1992, 3rd Edition



29. Reddi AH: Symbiosis of biotechnology and biomaterials: Applications in tissue engineering of bone and cartilage. J Cell Biochem 56:192-195,1994

30. Goldman H.M, Cohen D.W: The infrabony pocket: Classification and treatment. J Periodontol 1958, 29:272-291

31. Reddi A.H, Huggins C: Biochemical sequences in the transformation of normal fibroblasts in adolescent rats. Proc Natl Acad Sci USA 69,1601, 1972

36. Wozney JM: The bone morphogenetic protein family and osteogenesis. Molec Rep Dev 1992 32:160-167

33. Antoniades AH: Human platelet derived growth factor(PDGF): Purificación of PDGF-I and PDGF-II and separation of their reduced subunits. *Proc Natl Acad Scie* 1981 78:7314-7317

34. Kingsley DM: The TGF β superfamily: New members, new receptors, new genetics test of function in different organisms. *Genes Dev* 1994 8:133-146

35. Lawrence DA: Transforming growth factor- β : a general review. *Eur Cytokine Net* 1996 7:363-374

36. Canalis E, McCarhy T, Centrella M: Isolation and characterization of insulin-like growth factor I (somatomedin-c) from cultures of fetal rat calvariae. *Endocrinology* 1988 122:22-27

37. Celeste AJ, Iannazzi JM, Taylor IA, Hewick RC, Rosen V, Wang EA: Identification of transforming growth factor β family members present in bone-inductive proteins purified from bovine bone. *Proc Natl Acad Sci* 1990 87:9843-9847

38. Özkaynak E, Reuger DC, Drier EA, Cobett C, Ridge RI, Sampath TK: OP-1 cDNA encodes an osteogenic protein in the TGF- β family. *Eur Mol Biol. Org* 1990 9:2085-2093

39. Lee S-J: Identification of a novel member (GDF-1) of the transforming growth factor-beta super family. *Mol Endocrinol* 1990 4:1034-1040

40. Nakashima M: The induction of reparative dentine in the amputated dental pulp of dog by bone morphogenetic protein. Arch Oral Biol. 1990 35:493-497

41. Rutherford RB, Wahle J, Tucker M, Rueger D, Charette M: Induction of reparative dentine formation in monkeys by recombinant human osteogenic protein-1. Arch Oral Biol. 1993 38:571-576

42. Bowers G, Reddi AH: Regenerating the periodontium in advanced periodontal disease J Am Dent Assoc 1991 122: 45-48

43. Ripamonti U, Reddi AH: Periodontal regeneration: Potential role of bone morphogenetic proteins. J periodont Res 1994 29:225-235

44. Ripamonti U, Heliotis M, van den Heever, Reddi AH: Bone morphogenetic proteins induce periodontal regeneration in the baboon (*Papio ursinus*). J Periodont Res 1994 29:439-445

45. Vainio S, Karavanova I, Jowett A, Thesleff I: Identification of BMP-4 as a signal mediating secondary induction between epithelial and mesenchymal tissues during early tooth development. Cell 1993 75:45-58

46. Kessler E, Takahara K, Binjaminov L, Brusel M, Greenspan DS: Bone morphogenetic protein-1: The type I procollagen C-proteinase. Science 1996 271:360-362

47. Reddi AH: BMP-1: Resurrection as procollagen C-proteinase. *Science* 1996 271:463

48. Song JJ, Celeste AJ, Kong FM, Jirtle RL, Rosen V, Thies RS: Bone morphogenetic protein-9 binds to liver cells and stimulates proliferation. *Endocrinology* 1995 36:4293-4297

49. Celeste AJ, Ross JL, Yamali N, Wozney JM: The molecular cloning of human bone morphogenetic proteins-10, 11 and 12, three new members of the transforming growth factor- β superfamily. *J Bone Miner Res* 10:34, 1995

50. Dube JL, Celeste AJ: Human bone morphogenetic protein-13, a molecule which is highly related to human bone morphogenetic protein-12. *J Bone Miner Res* 1995 10 (suppl):333-336

51. Reddi AH: Regulation of cartilage and bone differentiation by bone morphogenetic proteins. *Curr Opin Cell Biol.* 1992 4: 450-855

52. Wozney JM: The bone morphogenetic protein family: multifunctional cellular regulators in the embryo and adult. *Eur J Oral Sci* 1998 106(suppl 1): 160-166

53. Gitelman SE, Ross JL, Yamali N, Wozney JM: Recombinant Vgr-1/BMP-6-expressing tumors induce fibrosis and endochondral bone formation *in vivo*. *J Cell Biol.* 1994 126: 1595-1609

54. Sampath TK, Maliakal JC, Hauschka PV, Jones WK, Sasak H, Tucker RF:
Recombinant human osteogenic protein-1 (hop-1) induces new
bone formation *in vivo* with a specific activity comparable with natural bovine
osteogenic protein and stimulates osteoblast proliferation and differentiation *in vitro*. *J*
Biol Chem 1992 267:20352- 20362
55. Rosen V, Cox K, Hattersley G: Bone morphogenetic proteins. In: Belzickian JP, Raisz
LG, Rodan GA, eds. Principles of bone Biology. NY: Academic Press 1996, 661-671
56. Toriumi DM, Kotler HS, Luxenberg DP, Holtrop ME, Wang EA: Mandibular
reconstruction with a recombinant bone-inducing factor. *Arch Otolaryngol Head*
Neck Surg 1991 117:1101-1112

UNIVERSIDAD AUTÓNOMA DE NUEVO LEÓN

57. Mauras M, Hayes V, O'Brien KO: Estrogen treatment and estrogen suppression:
Metabolic effects in adolescence. *J Pediatr Endo Metab* 2000 13:1431-1437

58. Harris S, Tau KR, Enger RJ, Toft DO, Riggs BL, Spelsberg TC: Estrogen response in
the hFOB1.19 human fetal osteoblastic cell line stably transfected with the human
estrogen receptor gene. *J Cell Biochem* 1995 59:193-201

59. Ousler MJ, Cortese C, Keeting PE, Anderson MA, Bonde SK, Riggs BL, Spelsberg
TC: Modulation of transforming growth factor- β production in normal human

osteoblast-like by 17- β -estradiol and parathyroid hormone. *Endocrinology* 1991
129:3313-3320

60. Kennedy JE y Polson AM: Experimental marginal periodontitis in squirrel monkeys.
J Periodontol 1973 44:140-144, 1973

61. Ellegaard B, Karring T, Davies R, L e H : New attachment after treatment of
intra-bony defects in monkeys. *J Periodontol* 1974 45:368-377

62. Sigurdsson TJ, Lee MB, Kubota K, Turek TJ, Wozney JM, Wikesj  UME:
Periodontal repair in dogs: Recombinant human bone morphogenetic protein-2
significantly enhances periodontal regeneration. *J Periodontol* 1995 66:131-138


63. Caffesse R, Smith BA, Castelli WA, Nasjleti CE: New attachment achieved by guided
tissue regeneration in beagle dogs. *J Periodontol* 1988 59:589-594

DIRECCI N GENERAL DE BIBLIOTECAS

64. Hammartr m L.: Enamel matrix cementum development and generation. *J Clin
Periodontol* 1997 29:658-668

65. Cochran DL, King GN, Schoolfield J, Velasquez-Plata D, Melloning JT, Jones A: The
effect of enamel matrix proteins on periodontal regeneration as determined by
histological analyses. *J Periodontol* 2003 74:1043-1055

66. Wikesjö U, Sorensen RG, Wozney JM: Augmentation of alveolar bone and dental implant osseointegration clinical implications of studies with rhBMP-2. J Bone Joint Surg Am. 2002 83-A Suppl. 1(Pt2): S136-S145



UANL

UNIVERSIDAD AUTÓNOMA DE NUEVO LEÓN



DIRECCIÓN GENERAL DE BIBLIOTECAS

