

# **Alma Mater Studiorum – Università di Bologna**

---

## **DOTTORATO DI RICERCA IN SCIENZE CHIRURGICHE**

**Ciclo XXVI**

**Settore Concorsuale di afferenza: 06/C1**

**Settore Scientifico disciplinare: MED/18**

### **NUOVE TECNICHE PER IL TRATTAMENTO DELLA MALATTIA PARANALE DI CROHN**

**Presentata da: Dott. Maurizio Coscia**

**Coordinatore Dottorato**

**Prof. Andrea Stella**

**Relatore**

**Prof. Gilberto Poggioli**

---

**Esame finale anno 2014**

# INDICE

## *PARTE GENERALE*

<b>1. INTRODUZIONE</b>	Pag 3
1.1 Definizione ed epidemiologia	Pag 3
1.2 Eziopatogenesi ed anatomia	Pag 4
1.3 Classificazione	Pag 7
1.4 Diagnosi	Pag 10
<b>2. TERAPIA</b>	Pag 12
2.1 Terapia medica standard	Pag 13
2.2 Terapia medica biologica	Pag 13
2.3 Terapia chirurgica	Pag 15

## *PARTE SPERIMENTALE*

<b>1. SCOPO DELLO STUDIO</b>	Pag 20
<b>2. MATERIALI E METODI</b>	Pag 21
2.1 Popolazione dello studio	Pag 21
2.2 Tecniche di trattamento	Pag 22
2.3 Metodi di valutazione	Pag 28
<b>3. ANALISI STATISTICA E RISULTATI</b>	Pag 29
<b>4. DISCUSSIONE</b>	Pag 31
<b>BIBLIOGRAFIA</b>	Pag 33

## *PARTE GENERALE*

### **1. INTRODUZIONE**

#### **1.1 Definizione ed epidemiologia**

La Malattia di Crohn è caratterizzata da un processo infiammatorio cronico che può interessare tutto il tratto gastroenterico con lesioni segmentarie coinvolgenti la parete intestinale a tutto spessore.<sup>1</sup>

La distribuzione della malattia di Crohn è diversa nelle varie aree del mondo, con una prevalenza maggiore nei Paesi industrializzati come Stati Uniti e Nord Europa, dove i tassi di incidenza sono di 10-15 nuovi casi per 100.000 abitanti per anno. La malattia di Crohn si riscontra in due picchi di età: il primo è compreso fra i 20 e i 40 anni e non mostra differenze significative tra i due sessi; il secondo picco è dopo i 65 anni.

Circa il 20% di tutti i pazienti affetti da queste patologie manifestano i primi sintomi durante l'infanzia e nel 5% si fa diagnosi prima dei 10 anni di età.

Nel 2-5% dei pazienti si è riscontrata una predominanza familiare.

Rilevante è la diversa distribuzione etnica delle IBD, con la popolazione di origine ebraica che risulta essere la più colpita in assoluto.

La malattia di Crohn è complicata dall'insorgenza di fistole perianali nel 17-43% dei casi.<sup>2,3</sup> La sede della malattia influisce sulla incidenza delle fistole perianali; infatti, come confermano diversi studi, la localizzazione al colon ha una più alta incidenza di fistole perianali rispetto alla sola localizzazione ileale,

inoltre questa incidenza raggiunge il 100% nei pazienti con il retto coinvolto dalla malattia.<sup>4</sup>

La localizzazione perianale è una manifestazione molto invalidante della malattia di Crohn che può portare i pazienti alla necessità di proctectomia con confezionamento di stomia definitiva.<sup>5,6</sup>

Una fistola anorettale è un tramite tra l'anoretto e il perineo. Una fistola può essere composta da tramiti primitivi o secondari e si può rispettivamente definire semplice o complessa. La comprensione e la conoscenza esatta del percorso della fistola è fondamentale per la radicalità del trattamento chirurgico. Il rischio di sepsi ricorrente o di recidiva della fistola è molto elevato se non sono trattati tutti i tramiti secondari. Tuttavia il trattamento chirurgico delle fistole che attraversano lo sfintere esterno può essere gravato da danni severi dell'apparato sfinteriale anale con elevato rischio di incontinenza fecale. Pertanto il trattamento adeguato delle fistole anorettali è notevolmente influenzato dall'esperienza e dal giudizio dell'operatore, il quale deve tenere conto del notevole rischio di recidiva o di compromissione della continenza.

## **1.2 Eziopatogenesi ed anatomia**

Gran parte delle fistole si instaurano dopo drenaggio di un precedente ascesso anorettale, ma non tutti gli ascessi sono complicati da una fistola, e non tutti i pazienti con fistola riferiscono una storia di pregressa sepsi anorettale.

L'ascesso perianale è una comune urgenza chirurgica che può essere la manifestazione di una sottostante malattia coloretale, come il M. di Crohn, la colite ulcerosa e le neoplasie del retto, o di corpi estranei, di un trauma o di infezioni specifiche. La sepsi anorettale è più comune se le difese immunitarie sono disunite come nell'AIDS, nelle neoplasie, nelle discrasie ematiche e nel

diabete mellito. Occasionalmente l'ascesso anorettale può essere complicato da una fascite necrotizzante.

L'ascesso perianale deriva dall'infezione batterica del tessuto cellulare lasso circostante una ghiandola anale. Si sviluppa come complicanza di una infezione della cute o di una infezione delle ghiandole anali che si trovano nel piano intersfinterico tra lo sfintere anale esterno e quello interno e i cui dotti si aprono sulla linea dentata.

Per una migliore comprensione dell'eziopatogenesi, dell'evoluzione e della classificazione delle fistole perianali è utile richiamare alcuni elementi di anatomia. La muscolatura anorettale del pavimento pelvico si dispone a formare due cilindri concentrici. Il cilindro interno è costituito dalla porzione terminale dello strato muscolare circolare del retto e costituisce lo sfintere interno. Il cilindro esterno è composto dalla porzione centrale del muscolo elevatore dell'ano che forma il diaframma che separa la pelvi dal perineo. L'elevatore è costituito dal muscolo ileo-coccigeo, pubo-coccigeo, pubo-rettale e sfintere esterno dell'ano. Gli ultimi due vanno a costituire il cilindro esterno.

Il pubo-rettale origina dal pube, circonda il retto originando la cosiddetta fionda pubo-rettale. Lo sfintere esterno è la prosecuzione caudale del muscolo elevatore dell'ano e si dispone intorno allo sfintere interno. I due cilindri sono separati dalla prosecuzione della muscolatura longitudinale del colon che a questo livello è costituita prevalentemente da tessuto fibroso.

Questo tessuto, nella porzione più distale, dà origine a setti fibroelastici che separano lo sfintere esterno in fasci attorno all'ano. Pertanto lo spazio intersfinterico, è uno spazio virtuale contenente tessuto aureolare lasso, vasi linfatici e sanguigni e in cui si localizzano le ghiandole anali, i cui dotti escretori si aprono nelle cripte anali.

Vi sono poi due spazi costituiti da tessuto lasso: il primo è situato al di sopra del muscolo elevatore, intorno al retto e delimitato superiormente dal peritoneo e lateralmente dalle ossa pelviche e dal muscolo ileopsoas; il secondo spazio è la fossa ischiorettale, localizzato al di sotto dell' elevatore e intorno al complesso sfinteriale anale, delimitato superiormente dal tessuto cutaneo e sottocutaneo.

Questi concetti anatomici consentono di comprendere più chiaramente la diffusione della sepsi perianale: infatti si ritiene che l'ascesso nasca nello spazio intersfinterico conseguentemente a un'infezione di una ghiandola anale.

L'infezione può estendersi nelle seguenti direzioni:

- Distalmente lungo lo spazio intersfinterico verso il basso, verso la regione perianale (ascesso perianale).
- Verso l'alto (ascesso intersfinterico alto), potendo attraversare la muscolatura rettale in alto e localizzarsi nello spazio al di sopra degli elevatori (ascesso al di sopra degli elevatori).
- Lateralmente attraverso il muscolo longitudinale congiunto e attraverso le fibre più basse dello sfintere anale esterno nello spazio ischiorettale (ascesso ischiorettale).
- La suppurazione può, comunque, avanzare verso il lume del canale anale, lungo il decorso del canale anale stesso, dando esito ad un ascesso sottomucoso.
- Una volta che un ascesso si è localizzato in uno specifico sito anatomico, un'ulteriore estensione può avere luogo attorno al canale anale. La diffusione circonferenziale è particolarmente comune nella fossa ischiorettale. L'estensione da un lato all'altro, attraverso la linea mediana posteriore, esita in un tipico ascesso a ferro di cavallo. La diffusione circonferenziale può

avvenire anche in pazienti con un ascesso intersfinterico e occasionalmente negli ascessi perianali.

### **1.3 Classificazione**

La classificazione delle fistole perianali in accordo con i criteri di Parks, le differenzia in superficiali, inter-, trans-, sopra- o extra-sfinteriche.

Un'altra classificazione, secondo criteri di tipo clinico, differenzia le fistole in semplici e complesse.

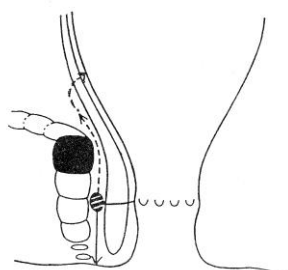
Quelle semplici sono fistole superficiali, intersfinteriche o trans-sfinteriche basse, dotate di un solo orifizio e non associate ad ascessi o connesse a strutture anatomiche adiacenti.

Le fistole complesse sono caratterizzate dal coinvolgimento di una significativa porzione dello sfintere anale e possono essere transfinteriche, soprasfinteriche, extra-sfinteriche, a ferro di cavallo, dotate di multipli orifizi, associate ad ascessi peri-anali e/o connesse a strutture adiacenti.

#### **Fistola superficiale**

Il tragitto passa al di sotto di entrambi gli sfinteri anali.

#### **Fistola intersfinterica**

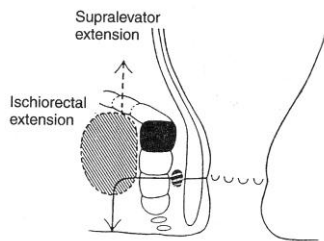


Il tragitto si estende lungo lo spazio intersfinterico. Questo tipo di fistola è generalmente semplice, cioè si dirige verso il basso e si apre nella cute perianale. Spesso l'orifizio esterno può riepitelizzarsi impedendo il drenaggio spontaneo e ciò rende



ragione delle riascessualizzazioni della fistola. Occasionalmente la fistola intersfinterica può estendersi verso l'alto e formare un tramite che si apre nel retto oppure può determinare un ascesso al di sopra del piano degli elevatori. E' possibile inoltre che l'infezione nello spazio intersfinterico si propaghi esclusivamente verso l'alto senza alcun orifizio esterno nella cute perianale.

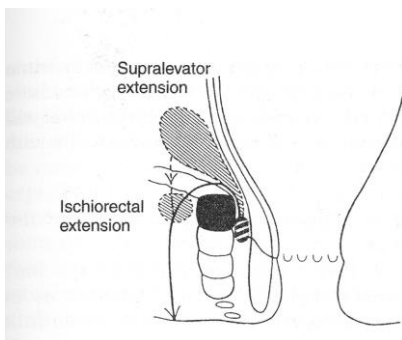
### **Fistola transfinterica**



Il traggito attraversa lo sfintere esterno lungo i setti fibroelastici. Lo sfintere può essere attraversato a un livello basso, interessandone solo una piccola parte dello spessore, e si dirige verso la cute perianale (fistola transfinterica bassa). Oppure

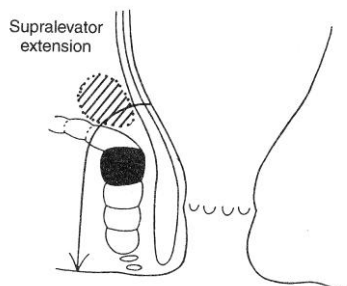
l'attraversamento può avvenire a un livello più alto, interessando tutto lo spessore del muscolo aprendosi nello spazio ischioirettale e nel perineo (fistola transfinterica alta). Anche in questo caso l'orifizio esterno può riepitelizzarsi provocando riascesualizzazione della fistola. Può essere presente un traggito secondario che può determinare una raccolta ascessuale in alto nella fossa ischioirettale o al di sopra del piano degli elevatori.

### **Fistola soprasfinterica**



Il traggito si propaga verso l'alto e attraversa il muscolo elevatore al di sopra del complesso sfinteriale e prosegue nello spazio ischioirettale. Questa fistola può associarsi a un ascesso al di sopra degli elevatori.

## **Fistola extrasfinterica**



Il tragitto non interessa il complesso sfinteriale, ma dallo spazio sopraelevatore si dirige direttamente verso la fossa ischiorettale. Esse possono essere di origine iatrogena e fare seguito a un trattamento inadeguato delle fistole perianali, oppure possono essere dovute a patologie rettali che danno origine a un ascesso pelvico.

## **Fistole a ferro di cavallo**

L'infezione si propaga lungo un tragitto orizzontale con un'estensione circonferenziale. In questi tipi di fistola un orifizio esterno o un ascesso si localizzano controlateralmente rispetto all'orifizio interno. La propagazione circonferenziale avviene più di frequente nello spazio ischiorettale, ma può avvenire sia nello spazio dei sopraelevatori che lungo il piano intersfinterico. In questo ultimo caso però il percorso della sepsi è generalmente limitato solo a una piccola porzione di circonferenza.

## **Regola di Goodsall-Salamon**

La regola dice che, osservando il paziente in posizione ginecologica, tracciando una linea orizzontale ideale passante trasversalmente all'ano:

- agli orifizi esterni che si trovano anteriormente rispetto a tale linea corrisponde un orifizio interno localizzato alla stessa ora e il tragitto possiede un decorso rettilineo;

- agli orifizi che si trovano posteriormente a tale linea corrisponde un orifizio interno localizzato a livello della commessura posteriore; il tragitto possiede un decorso arcuato in direzione anteriore.

## **1.4 Diagnosi**

La diagnosi di fistola perianale è clinica e generalmente facile. La diagnostica strumentale è fondamentale per definire le caratteristiche della fistola che condizionano la scelta del trattamento. Preoperatoriamente occorre identificare l'orifizio interno, i tragitti secondari ed eventuali raccolte ascessuali, e stabilire quali rapporti il tragitto fistoloso contrae con il complesso sfinteriale. Se si procede al trattamento della fistola, senza un'accurata valutazione strumentale, ci si espone a due rischi: il primo è la possibilità di creare una lesione sfinteriale, con conseguente incontinenza; il secondo rischio consiste nella persistenza di focolai di sepsi che inevitabilmente porterà alla recidiva. Inoltre i ripetuti trattamenti chirurgici, a causa delle fibrosi cicatriziali, determinano una distorsione dell'ano che può determinare stenosi e incontinenza. L'ecografia transrettale, la RM pelvica e la valutazione chirurgica in anestesia generale (EUA) sono gli esami di prima scelta.

La *fistulografia* è un esame che non ha più significato clinico in quanto non fornisce alcun dato riguardo ai rapporti fra il tramite fistoloso e gli sfinteri.

L'*ecografia transrettale* è un esame semplice, poco costoso, ripetibile e di rapida esecuzione. E' tuttavia operatore-dipendente e richiede esperienza. L'esame viene eseguito attraverso l'introduzione di una sonda endoanale con il paziente in decubito laterale sinistro (posizione di Sims). L'ausilio

dell'iniezione dell'acqua ossigenata nella fistola attraverso l'orifizio esterno consente di meglio definire le sue caratteristiche, in quanto riflette un'immagine iperecogena che disegna morfologicamente la fistola. Il limite di tale metodica è rappresentato dalla frequente scarsa tollerabilità legata al dolore, all'impossibilità di esecuzione in caso di stenosi serrate del canale anale o del retto basso ed alla scarsa sensibilità in caso di raccolte ascessuali alte, site al di sopra delle fosse ischio-rettali.

La *risonanza magnetica* ha il vantaggio di fornire immagini multiplanari con un'alta capacità di differenziazione dei tessuti molli e permette di definire con precisione i rapporti del tragitto fistoloso con gli sfinteri e con la muscolatura perineale, di individuare la presenza di ascessi e tragitti a ferro di cavallo. Permette inoltre la corretta valutazione dell'integrità sfinteriale, degli spazi ischiorettali e sopraelevatori. L'esame può essere seguito sia con bobine esterne sia con bobine transanali. L'indagine è indubbiamente più costosa dell'ecografia e più fastidiosa per il paziente. Per tale motivo, anche se numerosi studi hanno comprovato l'elevatissima sensibilità e specificità della metodica, è probabilmente più opportuno riservarne l'uso preoperatorio nei pazienti già sottoposti ad intervento chirurgico con sospetta recidiva di ascesso, difficilmente valutabile ad un esame clinico per la presenza di tessuto cicatriziale e scarsa tollerabilità del paziente.

L'*esame chirurgico in anestesia generale (EUA, exploration under anesthesia)* è da considerare il gold standard perché alla capacità di fornire, in mani esperte, una definizione accurata dell'anatomia delle fistole in rapporto

agli sfinteri, unisce la possibilità dell'intervento chirurgico di drenaggio della sepsi.

L'esplorazione digitale permette di individuare tutte le raccolte ascessuali presenti, anche quelle più profonde e quelle del setto retto-vaginale. L'anoscopia consente di valutare l'eventuale presenza di localizzazione rettale della malattia e delle ulcere del canale anale origine delle fistole. La specillazione dei tramiti fistolosi consente di valutare il rapporto di ogni tramite fistoloso con gli sfinteri. Se tale manovra risultasse difficoltosa per la complessità del tramite, la fistolografia intraoperatoria con H<sub>2</sub>O<sub>2</sub> introdotta attraverso l'orifizio esterno della fistola può essere di aiuto nell'individuare l'orifizio interno e quindi il decorso del tramite.

## **2. TERAPIA**

Il trattamento della malattia paranale di Crohn in un primo momento è essenzialmente chirurgico e consiste nel controllo della sepsi e nella prevenzione delle recidive mediante incisione e drenaggio delle raccolte ascessuali perianali, fistulotomia completa (rara) in caso di fistole superficiali, fistulectomia a cono dei tramiti ed posizionamento di setoni di drenaggio lungo i tramiti fistolosi o di drenaggi ad ombrello (sonde di Pezzer).

Una volta risolto il quadro di sepsi perianale, l'approccio terapeutico è mirato al raggiungimento di una chiusura completa dei tramiti fistolosi mediante terapie mediche specifiche o nuove procedure chirurgiche.

## **2.1 Terapia medica standard**

L'uso di antibiotici quali la ciprofloxacina e il metronidazolo da soli o in associazione si è dimostrato in studi non controllati efficace nell'ottenere un miglioramento del quadro paranale; tali risultati però non sono mantenuti nel tempo, ma gravati da un alto tasso di ripresa della malattia paranale alla sospensione del trattamento.

Altri studi hanno valutato l'efficacia della ciclosporina e della 6-mercaptopurina nell'induzione e mantenimento della chiusura delle fistole ottenendo risultati contraddittori.

## **2.2 Terapia medica biologica**

Solo recentemente con l'introduzione dei farmaci così detti biologici si è arrivati ad una terapia etiologica. I farmaci biologici utilizzati nel trattamento della malattia di Crohn vanno ad agire contro il Tumor Necrosis Factor  $\alpha$  (TNF- $\alpha$ ), una citochina pro-infiammatoria che gioca un ruolo fondamentale nell'amplificazione dell'infiammazione nella malattia di Crohn. Il TNF- $\alpha$  è prodotto principalmente da monociti, macrofagi e linfociti T ed è capace di reclutare cellule infiammatorie circolanti nelle sedi della flogosi, indurre edema, promuovere la formazione del granuloma e attivare la cascata coagulativa con conseguente microtrombosi dei vasi. Le terapie biologiche dirette contro il TNF- $\alpha$  sono rappresentate dall'impiego di anticorpi monoclonali o di recettori solubili.

I farmaci biologici attualmente in uso per la malattia di Crohn sono due: l'Infliximab e l'Adalimumab.

## **INFLIXIMAB**

E' un anticorpo monoclonale chimerico A2 anti-TNF- $\alpha$  utilizzato per via sistemica o topica per la malattia di Crohn in fase di attività moderata, severa o fistolizzante. Consiste nel 75% di IgG umane (nella regione costante) unite al 25% di origine murina (nella regione variabile). E' formato da due catene leggere e due catene pesanti legate tra loro da ponti disolfuro ed è in grado di legarsi sia al TNF- $\alpha$  libero sia a quello legato alle membrane. Dai diversi studi clinici effettuati nell'ultimo decennio si è potuto desumere che per quanto riguarda la malattia di Crohn, la terapia con Infliximab è efficace nell'induzione e nel mantenimento della remissione clinica, nella chiusura delle fistole enterocutanee, perianali e rettovaginali e nel mantenimento della chiusura di queste. Inoltre è utile nello svezzamento dalla terapia con corticosteroidi.<sup>7,8</sup>

L'utilizzo dell'Infliximab nel trattamento della malattia paranale ha mostrato risultati brillanti con una percentuale di chiusura completa dei tramiti fistolosi che arriva fino al 60-70%. La terapia con infusioni i.v. di Infliximab (ogni 8 settimane) o mediante iniezioni locali del farmaco (ogni 4 settimane) è diventata pertanto il trattamento convenzionale.

Questo farmaco ha aperto le porte a molti farmaci biologici ancora in sperimentazione clinica.

Quello che ancora non sappiamo sono le conseguenze e i rischi di una terapia a lungo termine.

Gli effetti collaterali più frequentemente riportati nei trial sono stati la cefalea, la nausea, le infezioni delle vie aeree superiori e il dolore addominale. Reazioni di ipersensibilità si possono verificare durante la lenta infusione del farmaco e i sintomi possono includere febbre, cefalea, nausea, rash cutanei e vomito. Più rari l'orticaria e il broncospasmo. Una possibile conseguenza della

somministrazione di anticorpi chimerici è lo sviluppo di HACA ovvero di anticorpi umani anti-anticorpi chimerici. Una bassa percentuale dei pazienti ha lamentato effetti collaterali seri da richiedere l'ospedalizzazione. Sono stati riportati rari casi di lesioni carcinomatose e linfoproliferative: adenocarcinomi, mielomi multipli e linfomi.

### **ADALIMUMAB**

E' un anticorpo monoclonale anti TNF- $\alpha$ , composto da una immunoglobulina di classe IgG1 completamente umanizzata. E' utilizzato per via sistemica (iniezioni s.c. ogni 2 settimane) per la malattia di Crohn in fase di attività moderato-severa per indurre e mantenere la remissione clinica, nella chiusura delle fistole perianali e rettovaginali e nel mantenimento della chiusura di queste. Dato che questa molecola non è stata allestita con alcuna sequenza peptidica murina, ci si aspetta che sia meno immunogenica e più tollerata rispetto all'Infliximab. Pertanto risulta essere una valida alternativa terapeutica per i pazienti non-responder o che sono intolleranti all'Infliximab.<sup>9,10</sup>

## **2.3 Terapia chirurgica**

La terapia delle fistole perianali è essenzialmente chirurgica. L'eliminazione dei tragitti fistolosi e il drenaggio di ogni raccolta infetta associata sono i presupposti della terapia delle fistole, atti ad assicurare la guarigione e la prevenzione delle recidive. Il rispetto assoluto dell'integrità sfinteriale e della continenza rappresentano sia un vincolo che un obiettivo primario. Le opzioni terapeutiche sono molteplici.

***Fistulotomia.*** Consiste nell'apertura del tragitto fistoloso lungo l'intera lunghezza, mediante sezione o diatermocoagulazione, sulla guida di uno specillo



introdotta attraverso l'orifizio fistoloso esterno fino alla sua fuoriuscita dall'orifizio interno. Candidate a questo tipo di intervento sono esclusivamente le fistole intersfinteriche e le fistole extrasfinteriche basse. E' stata riportata una percentuale di recidiva dello 0-9% e di compromissione della continenza dello 0-17%.

***Fistulectomia.*** Consiste nell'escissione del tessuto circostante la fistola, a partire dalla cute circostante l'orifizio esterno ed il tessuto adiposo che circonda il tramite, fino all'emergenza del tramite dalla parete del retto o del canale anale. La forma di tale escissione deve essere conica ("cone-like technique"), con ampia base a livello della cute ed apice a livello dell'origine della fistola, affinché la ferita chirurgica si chiuda per seconda intenzione dall'apice verso la base. In tal modo si evita, o quantomeno si riduce in maniera significativa, il rischio di chiusura precoce della porzione più esterna cutanea, con conseguente rischio di recidiva ascessuale.

***Setone.*** Consiste nel posizionamento, con l'ausilio di uno specillo, di un filo di sutura (setone) all'interno del tragitto fistoloso. E' preferibile utilizzare un filo in monofilamento non riassorbibile (prolene o nylon). Deve essere lasciato lasso, con lo scopo di drenare la sepsi e favorire la guarigione. Non è più considerato indicato, nei pazienti con malattia di Crohn, lasciare il setone in trazione, con l'obiettivo di creare una sezione lenta del muscolo. Queste stesse modificazioni permettono anche un'eventuale fistulotomia differita, con un rischio minore d'incontinenza rispetto alla fistulotomia eseguita in prima battuta. Il posizionamento del setone può essere anche associato all'escissione della porzione extrasfinterica del tragitto, in associazione all'asportazione di eventuali

tragitti secondari e al drenaggio di raccolte ascessuali (cone-like fistulectomia). Non esiste un tempo definito di permanenza del filo. Il paziente deve essere seguito ambulatorialmente valutando l'entità della secrezione corpuscolata. Il setone potrà essere rimosso una volta accertata la scomparsa dei segni di sepsi. Il setone non arreca generalmente fastidio ai pazienti e non richiede medicazioni.

***Mucosal advancement flap.*** Questa tecnica consiste nella chiusura dell'orifizio interno mediante trasposizione verso il basso della porzione di mucosa e muscolatura circolare interna del retto (flap) sovrastanti l'orifizio. Questo trattamento oblitera il punto di partenza dell'infezione e non comporta la sezione dello sfintere esterno. La sua indicazione principale è il trattamento delle fistole complesse transfinteriche. Sono state riportate percentuali di guarigione comprese tra il 58 e il 98% e un rischio di incontinenza minore e maggiore rispettivamente del 31 e del 12%.<sup>11,12</sup>

***Colla di fibrina.*** La colla di fibrina è un sigillante tissutale che simula la fisiologica formazione del coagulo. Quando viene applicato nella fistola il coagulo di fibrina sigilla il tragitto fistoloso, stimola la migrazione, la proliferazione e l'attivazione di fibroblasti. La colla di fibrina viene iniettata all'interno del tragitto fistoloso dopo un'accurata detersione del materiale purulento. E' un trattamento che trova indicazione sia nelle fistole semplici, con percentuali di guarigione del 60-70%, che nelle fistole complesse, con percentuali di guarigione che vanno dal 14 al 60%.<sup>13,14</sup> E' ripetibile e non vi sono rischi di compromissione della continenza.

**Protesi biologiche.** Solo recentemente è stato introdotto nel trattamento della malattia perianale in pazienti affetti da IBD l'uso di biomateriali quali il *Surgisis* e *Biodesign* di derivazione sottomucosa intestinale porcina liofilizzata. Sono costituite da un biomateriale acellulare per la riparazione tissutale attraverso una matrice (ECM) simile ad una impalcatura tridimensionale e biodegradabile con struttura e composizione del tutto naturali. Il prodotto, materiale non “cross-linked”, non da allergie crociate, non viene incapsulato dopo l'impianto chirurgico, ma gradualmente rimodellato, ottenendosi così tessuto neoformato dall'ospite (o tessuto nativo). La matrice extracellulare (ECM) deriva dalla sottomucosa di intestino di maiale (Small Intestinal Submucosa). Il prodotto finale è una matrice tridimensionale (ECM) formata per il 90% da vari tipi di collagene, e per il 10 % da proteine non-collageniche ed altre biomolecole che comprendono glicosamminoglicani, proteoglicani, glicoproteine, elastina, laminina.

Al contrario dei trattamenti con biologici locali, che richiedono più sedute terapeutiche per paziente, l'applicazione delle protesi biologiche si propone l'obiettivo della chiusura dei tramiti fistolosi più semplici già dopo la prima applicazione del prodotto.

Il trattamento viene eseguito in regime di day surgery e consiste nell'applicazione del biomateriale all'interno del tramite fistoloso.

Le protesi, posizionate attraverso l'orifizio esterno della fistola e quindi trascinate all'interno della stessa, vengono fissate mediante punti riassorbibili alla sottomucosa e ricoperte sul versante rettale da un flap mucoso. Una volta in sede il biomateriale promuove un progressivo rimodellamento tissutale favorendo la crescita di tessuto nativo che garantisce la chiusura del tramite fistoloso.

Studi preliminari condotti su questi presidi hanno evidenziato la loro sicurezza ed efficacia. Armstrong e collaboratori hanno riportato una casistica di 36 pazienti trattati con *Surgisis* affetti da malattia di Crohn riportando un 80% di risultati terapeutici positivi al primo trattamento.<sup>15</sup> Sempre dallo stesso autore è stata sottolineata la superiorità terapeutica in termini di efficacia del *Surgisis* rispetto ad altri presidi biologici come l'applicazione nel tramite fistoloso di colla di fibrina.<sup>16</sup>

***Confezionamento di stomia derivativa.*** In caso di severa malattia paranale di Crohn non responsiva al trattamento medico-chirurgico può essere necessario il confezionamento di una loop ileostomy/colostomy derivativa allo scopo di controllare la sepsi perianale mediante la deviazione del transito fecale.

Allo stesso modo in caso di malattia paranale di Crohn associata ad un quadro di severa proctocolite il paziente viene sottoposto in un primo tempo chirurgico ad una colectomia subtotale con risparmio del retto, confezionamento di ileostomia terminale e trattamento contemporaneo della malattia paranale.<sup>17</sup>

Successivamente i pazienti vengono sottoposti a trattamenti medico-chirurgici per la risoluzione della malattia paranale e della proctite associata ed eventualmente ricanalizzati mediante chiusura di ileostomia/colostomia nel primo caso e mediante il confezionamento di un'anastomosi ileo-rettale nel secondo caso.

In rari casi si può arrivare ad una malattia perianale definita maligna, con grave sepsi tale da richiedere l'intervento demolitivo con asportazione del retto e colostomia definitiva. Ciò avviene in una percentuale inferiore al 3% di tutti i pazienti portatori di malattia perianale.

## *PARTE SPERIMENTALE*

### **1. SCOPO DELLO STUDIO**

Il trattamento della malattia paranale di Crohn è estremamente complesso ed abbina tecniche di chirurgia classica all'utilizzo di farmaci relativamente nuovi e materiali protesici biologici di più recente introduzione. Le pubblicazioni scientifiche inerenti il trattamento di questa patologia sono innumerevoli ed hanno proposto tecniche classiche e tecniche più moderne; i risultati di questi studi sono però molto discordanti. Scopo del mio studio è quindi quello di confrontare attraverso un'analisi prospettica la metodica che fino al 2010 ha dato i risultati migliori e validati rappresentata dalla terapia sistemica con Infliximab (trattamento convenzionale) con quattro metodiche alternative medico-chirurgiche quali la terapia sistemica con Adalimumab, l'utilizzo di colle di fibrina, di protesi biologiche e il confezionamento di flap di avanzamento mucoso.

L'end-point primario dello studio è la chiusura del tramite fistoloso perianale. End-points secondari sono la parziale chiusura dei tramiti fistolosi (riduzione dei tramiti di oltre il 50%), l'insorgenza di complicanze, la compromissione della continenza anale e il tasso di recidiva di malattia paranale.

## **2. MATERIALI E METODI**

### ***2.1 Popolazione dello studio***

Sono stati arruolati nello studio 75 pazienti consecutivi con malattia perianale di Crohn complessa.

I criteri di inclusione erano:

- malattia di Crohn luminale diagnosticata da almeno 6 mesi mediante endoscopia e/o radiologia tradizionale ed attualmente in fase di remissione con la terapia medica
- malattia di Crohn paranale già sottoposta a bonifica chirurgica con incisione degli ascessi e posizionamento di setoni di drenaggio lungo i tramiti fistolosi
- uso di valido sistema anti-concezionale
- adeguata informazione e consenso alle procedure

I criteri di esclusione erano:

- pregresso contatto con il Mycobacterium Tuberculosis
- infezioni in atto
- persistenza di sepsi perianale dopo la bonifica chirurgica
- leucopenia, piastrinopenia, eritropenia
- cardiopatie
- malattie demielinizzanti
- gravidanza e allattamento
- neoplasie maligne

Sono stati arruolati 34 maschi e 41 femmine di età media 36.3 anni (range 17-54); durata media della malattia 8.3 anni (range 1-26). Erano presenti 4 fistole paranali semplici con associata malattia del retto, 45 fistole paranali complesse

con un singolo tramite fistoloso, 10 fistole paranal complesse con multipli orifizi fistolosi, 11 fistole ano/retto-vaginali e 5 fistole a ferro di cavallo.

In 62 pazienti (82.6%) era stato posizionato almeno un setone a drenaggio delle fistole.

Cinque pazienti (6.6%) presentavano una associata stenosi anale o rettale; la localizzazione della malattia era digiuno-ileale nel 17.4% dei casi (13 pz), ileo-colica nel 53.4% (40 pz), colica con risparmio del retto nel 10.6% (8 pz) e colica con coinvolgimento del retto nel 18.6% (14 pz).

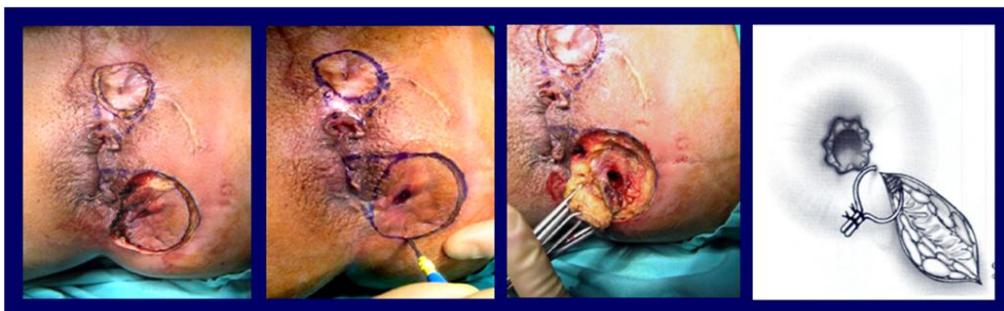Inoltre 9 pazienti erano portatori di ileo/colostomia derivativa confezionata prima del trattamento e 26 pazienti avevano subito un intervento resettivo addominale con confezionamento di anastomosi ileo-colica o ileo-rettale.

Il 27% dei pazienti erano fumatori, il 60.5% non fumatori e il 12.5% dei pazienti erano ex-fumatori.

Le terapie concomitanti in corso al momento dell'arruolamento includevano corticosteroidi tradizionali come il metilprednisolone (12.5%) e di nuova generazione come la budesonide e il beclometasone (6.3%) per via generale, immunosoppressori come l'azatioprina e la 6-mercaptopurina (47.7%), la mesalazina (40.8%) ed antibiotici.

## ***2.2 Tecniche di trattamento***

Tutti i 75 pazienti sono stati sottoposti ad intervento chirurgico in regime di Day-Surgery (U.O. Chirurgia Generale Prof. Poggioli) di bonifica della malattia paranale mediante incisione degli ascessi e drenaggio degli ascessi, escissione conica del tessuto circostante la fistola ("cone-like technique") ed eventuale posizionamento di setone di drenaggio lungo il tramite fistoloso (*Fig.1*).



*Fig.1 - Cone-like technique e setone di drenaggio*

A distanza di due mesi da questa procedura chirurgica i pazienti sono stati ripartiti nei cinque bracci dello studio e sottoposti ai vari trattamenti.

### **TRATTAMENTO CONVENZIONALE**

Quindici pazienti sono stati sottoposti in regime di Day-Hospital (U.O. Medicina Interna Prof. Campieri) ad infusioni di Infliximab i.v. alla dose di 5 mg/kg al tempo 0 (inizio), a 2 settimane, a 6 settimane e a seguire ogni 8 settimane fino ad un massimo di 18 mesi dall'inizio del trattamento. Il setone di drenaggio è stato rimosso in regime ambulatoriale in occasione della terza infusione del farmaco. La completa chiusura del tragitto fistoloso e la completa mancanza di risposta sono state considerate come criterio per la sospensione del trattamento.<sup>8</sup>

L'interruzione del trattamento con Infliximab può avvenire per:

- guarigione documentata della malattia paranale
- inefficacia documentata con assenza di modificazioni del quadro dopo 18 mesi di terapia continuativa
- peggioramento clinico con necessità di bonifica chirurgica e/o derivazione intestinale
- comparsa di controindicazioni (ipersensibilità al farmaco, stenosi intestino tenue)



## **TERAPIA SISTEMICA CON ADALIMUMAB**

Quindici pazienti sono stati sottoposti ad iniezioni s.c. di 160 mg di Adalimumab al tempo 0 (inizio) e di 80mg del farmaco a 2 settimane in regime di Day-Hospital; successivamente il trattamento proseguiva con somministrazioni di 40 mg di Adalimumab ogni due settimane fino ad un massimo di 18 mesi dall'inizio del trattamento. Il setone di drenaggio è stato rimosso in regime ambulatoriale in occasione della terza somministrazione del farmaco. La completa chiusura del tragitto fistoloso e la completa mancanza di risposta sono state considerate come criterio per la sospensione del trattamento.<sup>8</sup>

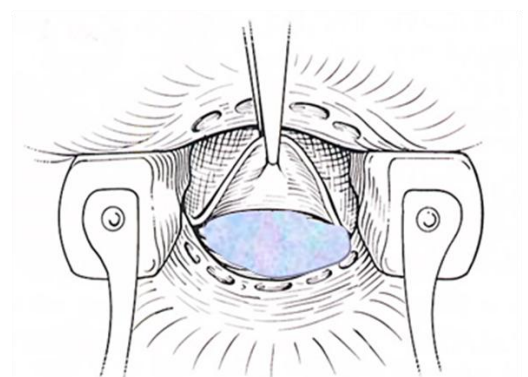
L'interruzione del trattamento con Adalimumab può avvenire per:

- guarigione documentata della malattia paranale
- inefficacia documentata con assenza di modificazioni del quadro dopo 18 mesi di terapia continuativa
- peggioramento clinico con necessità di bonifica chirurgica e/o derivazione intestinale
- comparsa di controindicazioni (ipersensibilità al farmaco, stenosi intestino tenue)

## **COLLE DI FIBRINA**

Quindici pazienti sono stati sottoposti in regime di Day-Surgery al trattamento di instillazione di colla di fibrina lungo il tramite fistoloso. Al momento della procedura si procede innanzitutto alla rimozione del drenaggio. La colla di fibrina utilizzata è il *BIO-FOAM*™, una colla adesiva mixed-cell che inizialmente ha una consistenza liquida ed una volta applicata inizia immediatamente la polimerizzazione ed l'espansione per sigillare il tessuto e promuovere l'aggregazione cellulare. Il *BIO-FOAM*™ ha un duplice

meccanismo d'azione, da un lato mediante la reticolazione delle proteine aderisce fortemente ai tessuti formando una barriera meccanica, dall'altro grazie alla sua porosità funge da substrato stimolando la migrazione, la proliferazione e l'attivazione di fibroblasti e l'aggregazione cellulare.

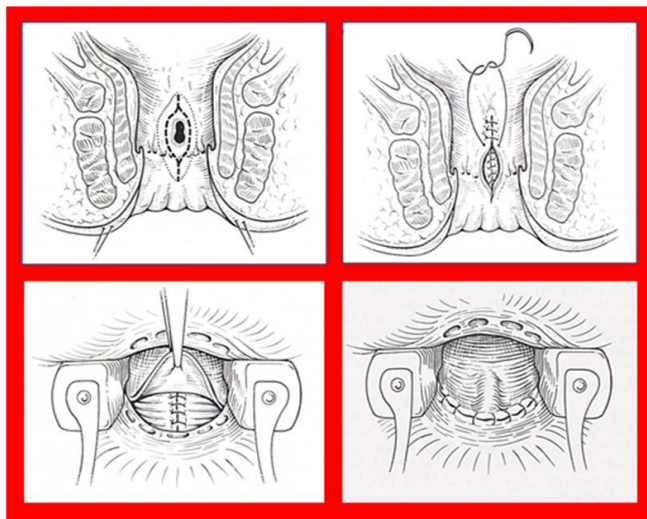


*Fig.2 – Trattamento con colla di fibrina*

La colla di fibrina viene iniettata all'interno del tramite fistoloso attraverso l'orifizio esterno previa chiusura diretta a punti staccati dell'orifizio interno della fistola sul canale anale/retto basso e successivo rinforzo con colla dello stesso (*Fig.2*). E' una procedura sicura, esente da complicazioni che non comporta una manipolazione sull'apparato sfinteriale. E' pertanto una procedura ripetibile senza rischi di compromissione della continenza anale. Nel mio studio in caso di fallimento alla prima applicazione i pazienti sono stati sottoposti ad una seconda procedura di instillazione di colla di fibrina a distanza di tre mesi dalla prima, questa volta associata però al confezionamento di un flap di avanzamento mucoso endoanale ad ulteriore rinforzo della chiusura dell'orifizio interno.

## **FLAP DI AVANZAMENTO MUCOSO ENDOANALE**

Quindici pazienti sono stati sottoposti in regime di Day-Surgery ad intervento chirurgico di confezionamento di un flap di avanzamento mucoso endoanale o endorettale basso a chiusura dell'orifizio interno del tramite fistoloso. Al momento della procedura si procede innanzitutto alla rimozione del drenaggio.



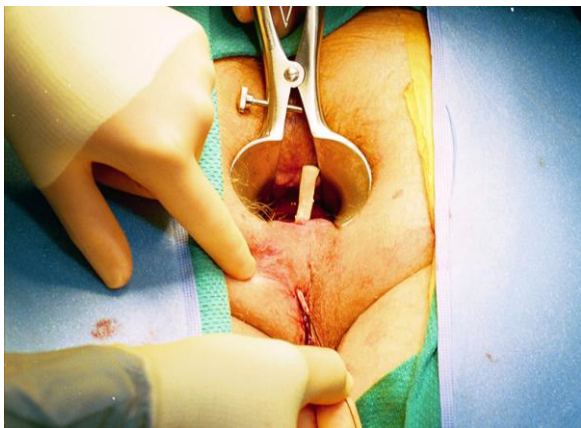
*Fig.3 – Flap endoanale*

Questa tecnica consiste nella chiusura dell'orifizio interno mediante trasposizione verso il basso della porzione di mucosa e muscolatura circolare interna del retto (flap) sovrastanti l'orifizio (*Fig.3*). Questo trattamento oblitera il punto di partenza dell'infezione e non comporta la sezione dello sfintere esterno. E'una procedura ripetibile con una moderata manipolazione dello sfintere anale. Nel mio studio in caso di fallimento al primo trattamento chirurgico i pazienti sono stati sottoposti ad una seconda procedura.

## **PROTESI BIOLOGICHE**

Quindici pazienti sono stati sottoposti in regime di Day-Surgery ad intervento chirurgico di chiusura dei tramiti fistolosi perianali mediante il posizionamento ed ancoraggio lungo il tramite fistoloso di protesi biologiche (plug). Al

momento della procedura si procede innanzitutto alla rimozione del drenaggio. Le protesi biologiche utilizzate nel mio studio (*Surgisis* e *Biodesign*) sono di derivazione sottomucosa intestinale porcina, non vengono incapsulate dopo l'impianto chirurgico, ma gradualmente rimodellate, ottenendo così tessuto neoformato dall'ospite (o tessuto nativo). Al contrario dei trattamenti con farmaci biologici che richiedono più sedute terapeutiche per paziente, l'applicazione delle protesi biologiche si propone l'obiettivo della chiusura dei tramiti fistolosi più semplici già dopo la prima applicazione del prodotto. La tecnica chirurgica consiste nell'applicazione del biomateriale all'interno del tramite fistoloso.



*Fig.4 – Protesi biologica*

Dopo aver idratato il plug biologico per circa 4 minuti in soluzione fisiologica, il plug viene trascinato nel tramite fistoloso dall'orifizio esterno a quello interno con l'ausilio di uno specillo scanalato (*Fig.4*). A livello dell'orifizio interno l'estremo del plug viene fissato alla muscolaris mucosa con punti staccati riassorbibili. L'orifizio interno è quindi coperto con un flap mucoso. L'estremo distale è quindi fissato alla cute circostante l'orifizio esterno solo in modo parziale, in modo da consentire il drenaggio del materiale di secrezione.

Nei pazienti con fistole multiple o a ferro di cavallo, quindi originanti da un solo orifizio interno, il plug viene posizionato in uno solo dei tramiti (il più ampio). Una volta in sede il biomateriale promuove un progressivo rimodellamento tissutale favorendo la crescita di tessuto nativo che garantisce la chiusura del tramite fistoloso.

### ***2.3 Metodi di valutazione***

Tutti i pazienti sono stati sottoposti a controllo ambulatoriale 7 giorni dopo il trattamento e successivamente ogni 4 settimane per un anno. In caso di sospetta chiusura del tramite fistoloso i pazienti sono stati sottoposti ad EUA (Exploration Under Anaesthesia) in regime di Day-Surgery per una più precisa valutazione del risultato. Le visite ambulatoriali e le EUA sono state eseguite in ogni circostanza sempre dagli stessi due investigatori che hanno usato per la valutazione dei risultati uno score personale che prevede 4 gradi di risposta:

- *Grado 1*: assenza di modificazioni o peggioramento della sepsi;
- *Grado 2*: assenza di formazioni ascessuali ma persistenza di drenaggio purulento dalla fistola;
- *Grado 3*: chiusura parziale della fistola, assenza di drenaggio purulento ma mancata formazione di tessuto di granulazione;
- *Grado 4*: chiusura completa della fistola con formazione di tessuto cicatriziale (tramite fistoloso non specillabile).

Questo score, già proposto da Poggioli ed al, differisce dagli score clinici normalmente in uso per la maggiore accuratezza nella valutazione della chiusura o meno del tragitto fistoloso.

Tutti i pazienti sono stati inoltre sottoposti a rettoscopia e manometria ano-rettale di controllo sei mesi dopo la procedura.

Il follow up minimo di ciascun paziente doveva essere di sei mesi.

### **3. ANALISI STATISTICA E RISULTATI**

Nei pazienti sottoposti a terapia convenzionale con Infliximab il numero medio di infusioni del farmaco è stato 7.6 (range 5-12). In questo gruppo di pazienti ho assistito ad una chiusura completa dei tramiti fistolosi nel 60% dei casi (9 pz), parziale miglioramento nel 20% (3 pz) e stabilità o peggioramento della sepsi perianale nel 20% (3 pz). Questi pazienti sono stati tutti trattati chirurgicamente nel 2011 ed hanno un follow-up superiore ai 6 mesi dalla chiusura dei tramiti fistolosi.

Nei pazienti sottoposti a terapia sistemica con Adalimumab il numero medio di infusioni del farmaco è stato 22.4 (range 16-36). In questo gruppo di pazienti ho assistito ad una chiusura completa dei tramiti fistolosi nel 53% dei casi (8 pz), riduzione delle secrezioni perianali nel 27% (4 pz) e stabilità o peggioramento della malattia perianale nel 20% (3 pz). Questi pazienti sono stati tutti trattati chirurgicamente nel 2011 ed hanno un follow-up superiore ai 6 mesi circa dalla chiusura dei tramiti fistolosi.

Nel gruppo dei pazienti sottoposti ad intervento di instillazione di colla di fibrina lungo il tramite fistoloso ho osservato una risoluzione completa del quadro perianale solo nel 40% dei casi (6 pz), una riduzione delle secrezioni nel 20% (3 pz) e una stabilità del quadro 40% (6 pz). Per la chiusura del tramite in molti pazienti si è resa necessaria una seconda procedura di instillazione di colla di fibrina associata non ad una sutura diretta dell'orifizio interno ma al

confezionamento di un flap di avanzamento mucoso a chiusura dell'orifizio interno. Questi pazienti hanno un follow-up di 6 mesi.

Nei pazienti sottoposti a confezionamento di flap di avanzamento mucoso endoanale a chiusura dell'orifizio interno della fistola si è raggiunta una chiusura completa dei tramiti fistolosi nell'80% dei casi (12 pz), riduzione delle secrezioni perianali nel 7% (1 pz) e stabilità della malattia perianale nel 13% (2 pz). Nel 33% dei casi si è reso necessario un secondo riconfezionamento del flap mucoso. Questi pazienti hanno un follow-up di 6 mesi dalla chiusura dei tramiti fistolosi.

Nel gruppo di trattamento con posizionamento ed ancoraggio di protesi biologiche i pazienti con un follow-up di almeno 6 mesi dalla procedura sono al momento solamente 10. In questi abbiamo assistito ad una chiusura completa del tramite nel 60% dei casi (6 pz), parziale miglioramento nel 10% (1 pz) e stabilità del quadro nel 30% (3 pz).

Non si sono osservate differenze statisticamente significative tra i vari gruppi di trattamento in termini di complicanze postoperatorie, compromissione della continenza anale e di recidiva di malattia perianale (*Tab.1*).

	Infusione I.V. di IFX	Iniezione S.C. di ADA	Colle di fibrina	FLAP di avanzamento endoanale	Protesi biologiche
Totale	<b>15 pz</b>	<b>15 pz</b>	<b>15 pz</b>	<b>15 pz</b>	<b>15 pz</b>
Chiusura completa	<b>60%</b>	<b>53%</b>	<b>40%</b>	<b>80%</b>	<b>60%</b>
Chiusura parziale	<b>20%</b>	<b>27%</b>	<b>20%</b>	<b>7%</b>	<b>10%</b>
Quadro stabile o aggravamento della sepsi	<b>20%</b>	<b>20%</b>	<b>40%</b>	<b>13%</b>	<b>30%</b>

*Tab. 1 - Risultati*

#### **4. DISCUSSIONE**

La localizzazione perianale è una manifestazione molto invalidante della malattia di Crohn che può portare i pazienti alla necessità di proctectomia con confezionamento di stomia definitiva.<sup>5,6</sup>

Il trattamento della malattia perianale complessa rappresenta ancora oggi un problema controverso per gastroenterologi e chirurghi. In letteratura non esiste accordo sul tipo di atteggiamento consigliato e questo è probabilmente dovuto alla eterogeneità delle situazioni cliniche che si possono presentare ed alla mancanza di studi clinici prospettici randomizzati che paragonino i risultati dei trattamenti in categorie ben stratificate dei pazienti.

I recenti progressi nella conoscenza dei meccanismi fisiopatologici della malattia ed il conseguente uso dei farmaci biologici ha cambiato in modo significativo le possibilità terapeutiche. I risultati positivi riportati in letteratura dopo trattamento con infusione sistemica di Infliximab tuttavia non devono trarre in inganno, in quanto parte delle guarigioni riferite nella maggior parte dei reports sono solo temporanee chiusure dell'orifizio esterno della fistola e non reali guarigioni.

Tali limiti possono essere comunque superati con un approccio combinato medico e chirurgico del paziente.

Il drenaggio chirurgico della sepsi, infatti, rappresenta uno step fondamentale nell'algoritmo di trattamento di questi pazienti. Esso infatti, non solo garantisce un rapido miglioramento della qualità della vita del paziente, ma allo stesso tempo garantisce un terreno "pulito" sul quale si può agire in sicurezza con i farmaci biologici. Il trattamento della malattia perianale di Crohn deve essere quindi combinato medico-chirurgico.



Diversi studi in letteratura hanno riportato risultati molto soddisfacenti mediante l'associazione del drenaggio chirurgico alla successiva terapia sistemica con Infliximab con un tasso di risoluzione della malattia paranale superiore al 60%.<sup>18,19</sup>

Risultati analoghi si sono ottenuti mediante l'iniezioni locali di Infliximab in corrispondenza dell'orifizio interno del tramite fistoloso per tutti quei pazienti che presentavano controindicazioni all'utilizzo del farmaco per via sistemica.<sup>20</sup> In letteratura esistono dati discordanti per quel che riguarda i trattamenti alternativi; buoni risultati si sono ottenuti con l'impiego di Adalimumab<sup>9,10</sup> e mediante il confezionamento di flap endoanali<sup>11,12</sup>, risultati più contraddittori si sono ottenuti con l'impiego di colle di fibrina (chiusura completa variabile tra il 33% e l'80%)<sup>13,14</sup> e di protesi biologiche (chiusura completa variabile tra il 25% e l'86%)<sup>15,16,21</sup>.

Nel mio studio sono andato a confrontare tra loro questi trattamenti in gruppi di pazienti con caratteristiche simili. Buoni risultati ho ottenuto con l'impiego dei farmaci biologici con una percentuale di risoluzione completa di circa il 60%. Per quel che riguarda le metodiche di trattamento chirurgico locale ottimi risultati si sono ottenuti con il confezionamento di flap endoanale (chiusura completa nell'80% dei casi) e buoni risultati con l'impiego di protesi biologiche (chiusura completa nel 60% dei casi). L'impiego di colle di fibrina ha portato ad una risoluzione completa del quadro nel 40% dei casi e nella maggiore parte di questi solamente dopo la seconda procedura in cui il confezionamento di un flap endoanale era associato all'istillazione di colla di fibrina. Dal mio studio emerge quindi come queste metodiche di trattamento chirurgico locale rappresentino una valida alternativa alla terapia sistemica o locale con farmaci biologici. Tali nuove metodiche risultano anzi fondamentali per il trattamento di quei pazienti

che dopo una terapia con farmaci biologici non hanno raggiunto una completa risoluzione del quadro (rescue therapy). Terapia biologica e nuove tecniche chirurgiche risultano pertanto complementari, la prima contribuendo al miglioramento della qualità della mucosa del canale anale e del retto basso sulla quale risulta quindi più agevole agire con le seconde con una percentuale di successo sempre maggiore.

## **BIBLIOGRAFIA**

1. Crohn BB, Ginzburg L, Oppenheimer GD. Regional ileitis: A pathologic and clinical entity. *JAMA* 1932; 99: 1323–1329
2. Alexander-Williams J, Buchmann P. Perianal Crohn's disease. *World J Surg* 1980; 4: 203-8
3. Van Dongen LM, Lubbers EJ. Perianal fistulas in patients with Crohn's disease. *Arch Surg* 1986; 121: 1187-90
4. Schwartz DA, Loftus EV Jr, Tremaine WJ et al. The natural history of fistulizing Crohn's disease in Olmsted County, Minnesota. *Gastroenterology* 2002 Apr; 122(4): 875-80
5. Mueller MH, Geis M, Glatzle J et al. Risk of fecal diversion in complicated perianal Crohn's disease. *J Gastrointest Surg* 2007 Apr; 11(4): 529-37
6. Galandiuk S, Kimberling J, Al-Mishlab TG et al. Perianal Crohn disease: predictors of need for permanent diversion. *Ann Surg* 2005 May; 241(5): 796-801; discussion 801-2
7. Rutgeers P, D'Haens G, Targan S et al. Efficacy and safety of retreatment with anti-tumor necrosis factor antibody (Infliximab) to maintain remission in Crohn's Disease. *Gastroenterology* 1999; 117: 761-9
8. Present DH, Rutgeers P, Targan S et al. Infliximab for the treatment of fistulas in patients with Crohn's Disease. *N Engl J Med* 1999; 340: 1398-405
9. Colombel JF, Schwartz DA, Sandborn WJ et al. Adalimumab for the treatment of fistulas in patients with Crohn's disease. *Gut* 2009; 58(7): 940-8

10. Peyrin-Biroulet L, Laclotte C, Bigard MA. Adalimumab maintenance therapy for Crohn's disease with intolerance or lost response to infliximab: an open-label study. *Aliment Pharmacol Ther.* 2007; 25(6): 675-80
11. Hull TL, Fazio VW. Surgical approaches to low ano-vaginal fistula in Crohn's Disease. *Am J Surg* 1997; 173:95-8
12. Marchesa P, Hull TL, Fazio VW. Advancement sleeve flaps for treatment of severe perianal Crohn's Disease. *Br J Surg* 1998; 85: 1695-8
13. Lindsey I, Smilgin-Humphreys MM, Cunningham C et al. A randomized, controlled trial of fibrin glue vs. conventional treatment for anal fistula. *Dis Colon Rectum* 2002 Dec; 45(12):1608-15
14. Sentovich SM. Fibrin glue for anal fistulas: long-term results. *Dis Colon Rectum* 2003 Apr; 46(4): 498-502
15. Johnson EK, Gaw JU, Armstrong DN. Efficacy of anal fistula plug vs. fibrin glue in closure of anorectal fistulas. *Dis Colon Rectum* 2006 Mar; 49(3): 371-6
16. O'Connor L, Champagne BJ, Ferguson MA et al. Efficacy of anal fistula plug in closure of Crohn's anorectal fistulas. *Dis Colon Rectum* 2006 Oct; 49(10): 1569-73
17. Coscia M, Gentilini L, Laureti S et al. Risk of permanent stoma in extensive Crohn's colitis: the impact of biological drugs. *Colorectal Dis* 2013 Sep; 15(9): 1115-22
18. Hyder SA, Travis SP, Jewell DP et al. Fistulating anal Crohn's disease: results of combined surgical and infliximab treatment. *Dis Colon Rectum* 2006 Dec; 49(12): 1837-41
19. Van Assche G, Dignass A, Reinisch W et al. The second European evidence-based Consensus on the diagnosis and management of Crohn's disease: Special situations. *J Crohns Colitis* 2010 Feb; 4(1): 63-101
20. Poggioli G, Laureti S, Pierangeli F et al. Local injection of Infliximab for the treatment of perianal Crohn's disease. *Dis Colon Rectum* 2005 Apr; 48(4): 768-74
21. Taxonera C, Schwartz DA, García-Olmo D. Emerging treatments for complex perianal fistula in Crohn's disease. *World J Gastroenterol.* 2009 Sep;15(34): 4263-72