



**FACULTAD DE CIENCIAS VETERINARIAS
UNIVERSIDAD NACIONAL DE LA PLATA**

TESIS DOCTORAL

MV. ANA CRISTINA CARRANZA MARTIN

2015



UNIVERSIDAD NACIONAL DE LA PLATA
FACULTAD DE CIENCIAS VETERINARIAS

Trabajo de Tesis realizado como requisito para optar al título de
DOCTOR EN CIENCIAS VETERINARIAS

**EFECTO DEL AGONISTA DE GnRH ACETATO DE DESLORELINA EN FELINOS
DOMÉSTICOS (*Felis catus*) PREPÚBERES**

AUTOR: Med. Vet. CARRANZA MARTIN, Ana C.

DIRECTOR: Dra. GOBELLO, Cristina, DECAR

CO-DIRECTOR: Dra. FAYA, Marcela

**LUGAR DE TRABAJO: Laboratorio de Fisiología Reproductiva, Facultad de Ciencias
Veterinarias, UNLP**

MIEMBROS DE JURADO: **Dra. FARINATI , Zulema**
 Dra. FERNÁNDEZ, Patricia
 Dr. LUQUE, Enrique

Año 2015

*A mi familia
y a mis animalitos de Dios*

AGRADECIMIENTOS

Esta Tesis fue financiada parcialmente por los Michelson Grants for Reproductive Biology, USA; la Agencia de Promoción Científica y Tecnológica (PICT 0073), el CONICET (PIP 001), los Proyectos de Innovación y Transferencia de Áreas Prioritarias, UNLP e Incentivos Docentes V195, UNLP.

El acetato de deslorelina y el acyline fueron donados por Virbac, Francia y Contraception & Reproductive Health Branch Center for Population Research, NIH, USA, respectivamente.

PUBLICACIONES PARCIALES DEL PRESENTE TRABAJO DE TESIS

Publicaciones en revistas internacionales

- Faya M, **Carranza A**, Miotti R, Ponchón T, Furlan P, Gobello C. Fecal estradiol 17- β and testosterone in prepubertal domestic cat. *Theriogenology*. 2013; 80: 584-6
- **Carranza A**, Faya M, Lopez Merlo M, Batista P, Gobello C. Effect of GnRH analogs in postnatal domestic cats. *Theriogenology*. 2014; 82: 138-43
- **Carranza A**, Faya M, Fernandez P, Barbeito C, Gobello C. Histologic effect of a postnatal slow-release GnRH agonist on feline gonads. *Theriogenology*. 2015; 83: 1368-72

Presentaciones en congresos internacionales

- **Carranza A**, Soriano M, García P, de la Sota P, Gobello C. Effect of prepubertal GnRH agonist administration in domestic cats: Preliminary results, Morris Animal Foundation's Annual Meeting. 2012, Denver, Colorado, USA
- **Carranza A**, de la Sota P, Diaz JD, Blanco P, Corrada Y, Gobello C. Effects of prepubertal GnRH agonist administration in domestic cats: Preliminary results. 1st International Conference on Dog Population Management. 2012, York, UK

- **Carranza A**, Blanco P, García P, de la Sota P, Gobello C. Effect of a GnRH agonist in immature domestic cats. ACC&D's 5th International Symposium on Non-Surgical Contraceptive Methods of Pet Population Control. Portland, 2013, Oregon, USA
- **Carranza A**, Faya M, García P, de la Sota P, Gobello C. Fecal estradiol-17 β and testosterone in prepubertal domestic cats. EVSSAR Congress, 2013, Toulouse, Francia
- **Carranza A**, de la Sota P, Blanco P, Lopez Merlo ML, Batista P, Gobello C. Efecto del uso de analogos de la GnRH en felinos domésticos postnatos. Jornadas de Ciencia y Técnica, Universidad Nacional de La Plata, 2014, Buenos Aires, Argentina
- **Carranza A**, Lopez Merlo M, Gobello C, Barbeito C. Efectos histológicos de un agonista de GnRH en testículos de felinos postnatos. Histological effect of a GnRH agonist on the postnatal feline testis. 1^o Congreso de la Sociedad Latinoamericana de Reproducción Animal, 2015, Capital Federal, Argentina

ÍNDICE DE CONTENIDOS

ABREVIATURAS _____	1
RESUMEN _____	2
SUMMARY _____	4
INTRODUCCIÓN GENERAL _____	5
CAPÍTULO I _____ <i>Hormonas esteroideas sexuales en materia fecal de felinos domésticos postnatos</i>	13
CAPÍTULO II _____ <i>Efecto de los análogos de GnRH, acetato de deslorelina y acyline, en felinos domésticos postnatos</i>	21
CAPÍTULO III _____ <i>Efecto histológico gónadal del acetato de deslorelina en el período postnatal felino</i>	38
CONCLUSIONES FINALES _____	51
PUBLICACIONES _____	53

ABREVIATURA

GnRH: hormona liberadora de gonadotrofinas

FSH: hormona folículo estimulante

LH: hormona luteinizante

sc: subcutánea

SEM: error estándar de la media

RIA: radioinmunoensayo

ANOVA: análisis de la varianza

µm: micrómetros

EFFECTO DEL AGONISTA DE GNRH ACETATO DE DESLORELINA EN FELINOS DOMÉSTICOS (*FELIS CATUS*) PREPÚBERES

Palabras claves: Felino doméstico, Análogo de GnRH, Contracepción, Postnato

RESUMEN

Debido a la marcada prolificidad propia de la especie, la sobrepoblación de felinos domésticos (*Felis catus*) representa un problema mundial. Bajo el objetivo general de brindar un aporte al control de la reproducción indeseada felina, en este Trabajo de Tesis: se evaluó el patrón postnatal de los esteroides sexuales fecales, se estudió la eficacia (postergación de la pubertad e infertilidad) y la seguridad clínica de un agonista de larga duración (acetato de desloreline) y un antagonista (acyline) de GnRH en gatos postnatos, y finalmente se describió el efecto histológico del agonista sobre las gónadas. Se realizó una asignación aleatorizada a los tratamientos, incluyendo un grupo control, a 48 gatos mestizos hermanos de camada. Los felinos se controlaron clínica, reproductiva y endocrinológicamente hasta la pubertad cuando se probó su fertilidad *in vivo*. Finalmente, los animales se castraron y se estudiaron macro y microscópicamente sus gónadas. Tanto la testosterona como el estradiol fecales se hallaron significativamente elevados en las primeras 4 a 5 semanas de vida, en machos y hembras controles, respectivamente. Los dos grupos tratados con análogos tuvieron una disminución significativa de las concentraciones fecales en estas mismas semanas. Posteriormente, los esteroides sexuales mantuvieron concentraciones basales y sin diferencias entre los tres grupos hasta la prepubertad. La desloreline, pero no el acyline, pospuso significativamente la pubertad y provocó un 30% de infertilidad. No se observaron efectos colaterales clínicos, a excepción de un caso de piómetra en el grupo tratado con el agonista. En el estudio histológico de las gónadas se observó una disminución significativa de las células de Sertoli y de la hilera seminal, en los machos, y de los folículos primordiales, primarios y secundarios, en las hembras. La disrupción endócrina con un agonista de GnRH de larga duración durante la ventana crítica postnatal disminuyó las hormonas

sexuales fecales y causó un deterioro reproductivo con algunos efectos colaterales, este tratamiento podría tener futuro como contraceptivo en la especie y merece más estudios.

**EFFECT OF THE GnRH ANALOG, DESLORELIN ACETATE, IN PREPUBERTAL
DOMESTIC CAT (*FELIS CATUS*)**

Key words: Domestic cat, GnRH analogs, Infertility, Postnatal

SUMMARY

Due to its marked prolificacy, overpopulation of domestic cats (*Felis catus*) is a worldwide problem. Under the overall objective of contributing to the control of the unwanted feline reproduction, in this Thesis a) the postnatal pattern of fecal sexual steroids b) the clinical efficacy (defined as infertility) and safety of a long-term GnRH agonist (deslorelin acetate) and a GnRH antagonist (acyline) and c) the histologic effect of the agonist on the gonads were described. A randomized controlled trial was carried out in 48 postnatal crossbred littermate kittens. The felids were followed up clinically, reproductively and endocrinologically until puberty when their fertility was *in vivo* tested. Finally, they were castrated/spayed and their gonads were examined grossly and microscopically. Both fecal testosterone and estradiol concentrations were significantly diminished by the analog treatments during the first 4 to 5 postnatal weeks in males and females, respectively. Subsequently, fecal sex steroids achieved basal concentrations without differences among the three groups. Deslorelin, but not acyline, significantly delayed puberty and caused 30% infertility. No clinical side effects were observed, except for a pyometra case in the agonist -treated group. A significant decrease in Sertoli cells and the height of tubular epithelium in males and in primordial, primary and secondary follicles in females were observed in the microscopical examination of gonads. It is concluded that the endocrine disruption with a long-term release GnRH agonist during the postnatal critical window decreased fecal sex hormones and impaired reproduction causing some reproductive undesirable effects. This treatment may have contraceptive potential in this species and, therefore, further studies are guaranteed.

INTRODUCCIÓN GENERAL

Durante un largo periodo de tiempo la reproducción de los gatos domésticos (*Felis catus*) no ha sido suficientemente estudiada. Sin embargo, en las últimas décadas los trabajos en esta especie se han incrementado debido a su uso como modelo de investigación para felinos en peligro de extinción y de patologías humanas (Axner y Forsberg, 2002). Además, los gatos, aumentaron notablemente su popularidad como mascotas ya que se adaptan fácilmente a los espacios reducidos y a largas jornadas laborales de sus propietarios (Zasloff, 1996).

La gata doméstica es, de acuerdo a su ciclo estral, poliéstrica estacional dependiendo en gran medida del fotoperíodo. La estación reproductiva natural incluye, generalmente, la primavera y el verano. Sin embargo, cuando la hembra es mantenida con 12-14 horas de luz, o si vive en latitudes templadas y ecuatoriales, puede ciclar durante casi o todo el año (da Silva y col., 2006; Faya y col., 2011).

Se considera que la gata doméstica alcanza la pubertad cuando ha ganado por lo menos el 80% de su peso adulto (2,3 kg a 3,2 kg; Concannon y Lein, 1983). Asimismo, el comienzo de la actividad ovárica está influenciado por varios factores entre ellos el fotoperíodo y la condición corporal (Verstegen, 1998).

En la hembra felina doméstica la ovulación es, mayormente, inducida. El principal mecanismo fisiológico para la ovulación es un arco reflejo vaginal-médula-hipotálamo en el que la estimulación de las cópulas conducen a la liberación de la hormona liberadora de gonadotrofinas (GnRH) y ésta induce la liberación de la hormona luteinizante (LH) por la hipófisis. Las gatas en estro responden con la elevación robusta y prolongada de LH cuando se las somete a múltiples apareamientos en un solo día. Algunas gatas permitirán hasta 36 cópulas dentro de un período de 36 horas, y de 5 a 6 cópulas en las primeras 2 horas (Lawer y col., 1993). También se han demostrado, con frecuencia variable, ovulaciones espontáneas cuando las hembras se alojan solas y en ausencia de machos (Gudermunth y col., 1997).

Durante la estación reproductiva, siempre que no ocurra la ovulación, la hembra felina presenta una sucesión de fases foliculares sin fases lúteas. Si ocurre la ovulación y se produce la fertilización, comienza una gestación (Jemmet y Evans, 1977). Esta última tiene una duración en promedio 63 a 67 días. Si los servicios se realizan durante varios días la ovulación puede ocurrir en cualquiera de ellos ocasionando un alargamiento aparente de la gestación si se cuenta desde el primer día del servicio (Root y col., 1995; Soame, 1936).

En el caso que la fertilización fracase se inicia una fase lútea denominada “pseudogestación” con una duración de 40 días (Verstegen, 1998). Luego de cada fase folicular y gestación o pseudogestación, la hembra entra en un período corto de reposo sexual llamado interestro. Luego retoma nuevamente la actividad sexual, o bien entra en anestro si ha finalizado la temporada reproductiva.

El anestro es un período caracterizado por la ausencia de ciclos estrales. Esta fase ocurre fisiológicamente cuando disminuyen las horas de luz en otoño-invierno, con el consiguiente aumento de melatonina y prolactina (Verstegen, 1998).

En la especie felina la citología vaginal es un método utilizado como diagnóstico para evaluar el estadio del ciclo estral. En un extendido de células vaginales se pueden encontrar células parabasales, intermedias y superficiales dependiendo el tamaño y forma de las mismas. Así, las gatas en celo presentan una citología vaginal con abundantes células superficiales que pueden ser nucleadas o anucleadas; las hembras en interestro presentan células epiteliales intermedias y ocasionalmente puede observarse la presencia de neutrófilos, finalmente en las que están en anestro hay células epiteliales intermedias y parabasales (Mills y col., 1979).

Los machos felinos alcanzan, normalmente, la pubertad con un peso aproximado de 3,5 kg y son fértiles durante todo el año, aunque la libido y la fertilidad se ven atenuadas durante los meses con menos horas de luz (Schmidt, 1986). Los gatos machos nacen con los testículos descendidos en las bolsas escrotales. La barrera hematotesticular y la presencia de células de Leydig maduras se establecen durante el período de la pubertad (Sanchez y col., 1994) y el ciclo espermático tiene una duración de 46,8 días (Franca y Godinho, 2003). El pene del está cubierto por 100-200 espículas cornificadas y curvas, de 1mm de largo, que se dirigen hacia la base del pene (Feldman y Nelson, 1996). Estas espículas se desarrollan en la peripubertad y estimulan la liberación LH pituitaria en la

hembra (Aronson y Cooper, 1967). En los machos de esta especie la separación balano prepuccial y la presencia de espículas demuestran el grado de desarrollo sexual (Johnston y col., 2001).

Debido a sus particularidades reproductivas, los felinos domésticos son sumamente prolíficos (Griffin, 2001a, b). Por ejemplo, una hembra puede producir más de tres camadas de 4 a 5 cachorros por año. Así, una sola pareja de gatos puede producir exponencialmente más de 400.000 animales en 7 años. Los felinos, además, son difíciles de confinar, hecho que se agrava durante la temporada reproductiva. En consecuencia, el control de la reproducción indeseada en esta especie constituye un problema sanitario y social severo a nivel nacional y mundial. Actualmente, el control de la reproducción indeseada de los felinos domésticos está muy lejos de estar controlada (ACCD, 2002, 2004). En este aspecto los lineamientos internacionales orientan al desarrollo de un compuesto de única aplicación, seguro y con efecto contraceptivo permanente (esterilizante).

Los métodos de control de la reproducción con los que se cuenta hasta el momento pueden ser quirúrgicos o farmacológicos. Las dos opciones tienen indicaciones y contraindicaciones individuales y poblacionales específicas. Por un lado, el control quirúrgico, gonadectomía, es costoso, requiere personal entrenado, infraestructura, equipamiento y tiempos de ejecución y recuperación muy prolongados para el control masivo de grandes poblaciones de animales. El control farmacológico puede realizarse con hormonas esteroideas y no esteroideas, aunque tradicionalmente se ha realizado con las primeras. Las hormonas esteroideas, además de no ser totalmente efectivas, provocan innumerables efectos adversos como hiperplasia endometrial quística, tumores mamarios, diabetes mellitus, supresión adrenocortical y alteraciones dérmicas (Johnston y col., 2001).

Entre las opciones no esteroideas a considerar para el control de la reproducción en esta especie se encuentran los análogos de GnRH, que se vislumbran como drogas muy prometedoras (Gobello, 2007). La GnRH es un decapeptido producido por el hipotálamo que actúa sobre receptores hipofisarios estimulando la liberación de FSH y LH que, a su vez, regulan la producción de esteroides y la función gonadal. La GnRH es una hormona con patrón de liberación pulsátil que posee una vida media corta de 2 a 5 minutos siendo degradada por proteasas (Hull, 1987). Los análogos de GnRH se sintetizaron por la sustitución de aminoácidos en la molécula original de GnRH para crear moléculas

con mayor potencia, duración y efectividad que la GnRH endógena. Esto se logró incrementando su afinidad por los receptores y/o disminuyendo su degradación o eliminación. Así se generaron potentes agonistas por sustitución de dos aminoácidos (posiciones 6 y 10) con potencias que superan las 200 veces la molécula original (Tarlantzis y Bili, 2004). Estos compuestos son ampliamente utilizados en medicina humana para el tratamiento de pubertad precoz y enfermedades hormonodependientes (Mul y Hughes, 2008). Con la administración prolongada o con formulaciones de depósito de los agonistas se produce la desensibilización de los receptores pituitarios a GnRH (down regulation; Mc Rae y col., 1985; Vickery, 1985; Vickery y Nestor, 1987; Vickery y col., 1989) y por ende el cese de la liberación de las hormonas LH y FSH en mamíferos. Las formulaciones de larga duración de estos análogos de GnRH han demostrado prevenir el ciclo estral en la hembra y la fertilidad en el macho por períodos que exceden el año. Sin embargo, en animales sexualmente maduros, causan una estimulación inicial del eje gonadal, conocido como flare up, que resulta indeseable y limita severamente su aplicación masiva (Gobello, 2007). Contrariamente, los antagonistas, actúan de manera diferente uniéndose a los receptores hipofisarios y produciendo un bloqueo inmediato de los mismos. La principal ventaja que tienen estos últimos sobre los agonistas, es la de producir una supresión de la hipófisis mucho más rápida, sin la estimulación inicial que provocan los agonistas (Armer y Smell, 2004; Herbst, 2003; Heber y col., 1982).

En la bibliografía existe un solo reporte del uso de agonistas de GnRH en felinos domésticos prepúberes. Risso y col. (2012) trataron gatas prepúberes con el 50% de peso adulto con implantes subcutáneos de deslorelina de 4,7 mg obteniendo un retraso de la pubertad de $103,4 \pm 10,8$ días. A nuestro conocimiento, no existen estudios en felinos con antagonistas de GnRH en períodos críticos del desarrollo sexual (Kolho y col., 1989a, b).

En base a lo descrito anteriormente el objetivo general de esta Tesis Doctoral fue contribuir al control de la reproducción indeseada en felinos domésticos mediante los siguientes objetivos específicos:

- Describir el patrón de secreción de estrógeno y testosterona fecal desde el nacimiento hasta inmediatamente antes de la pubertad

- Probar la eficacia (definida como postergación de la pubertad e infertilidad) y la seguridad de los análogos de GnRH, acetato de deslorelina y acyline, en animales posnatales
- Reportar los efectos del acetato de deslorelina posnatal en las gónadas de animales púberes

Referencias

1. Alliance for contraception in cats and dogs. Proceedings Book of the International Symposium of Non surgical methods for pet population control. Georgia, USA 2002; p. 110.
2. Alliance for contraception in cats and dogs. Proceedings Book of the 2nd International Symposium of Non surgical methods for pet population control. Colorado, USA 2004; p. 204.
3. Armer R, Smell K. Non-peptidic GnRH receptor antagonist. *Curr Med Chem.* 2004; 11: 115-26.
4. Aronson L, Cooper M. Penile spines of the domestic cat: their endocrine-behavior relations. *Anat Rec.* 1967; 157: 71-8.
5. Axné E, Forsberg L. Semen collection and assessment, and artificial insemination in the cat. En: Concannon P y col. *Recent Advances in Small Animal Reproduction.* Ithaca, New York, International Veterinary Information, 2002; p.1-9.
6. Concannon P, Lein D. Feline reproduction. En: Kirk, R. *Current Veterinary Therapy VIII.* Philadelphia, USA, Ed. Saunders, 1983; p 936-87.
7. da Silva T, da Silva L, Uchoa D, Monteiro L, de Aguiar Thomaz L. Sexual characteristics of domestic queens kept in a natural equatorial photoperiod. *Theriogenology.* 2006; 66: 1476–81.
8. Faya M, Carranza A, Priotto M, Abeya M, Diaz J, Gobello C. Domestic queens under natural temperate photoperiod do not manifest seasonal anestrus. *Anim Reprod Sci.* 2011; 129: 78-81.
9. Feldman E, Nelson R. En: *Canine and feline endocrinology and reproduction.* 2^{da}. Edición. Philadelphia, USA, Ed. WB Saunders Co, 1996, p. 785.

10. França L, Godinho C. Testis morphometry, seminiferous epithelium cycle length, and daily sperm production in domestic cats (*Felis catus*). *Biol Reprod.* 2003; 68: 1554-61.
11. Gobello C. New GnRH analogs in canine reproduction. *Anim Reprod Sci.* 2007; 100: 1–13.
12. Griffin B. Prolific cats: the estrous cycle. *Comp Contin Edu Pract Vet.* 2001a; 23: 1049-56.
13. Griffin B. Prolific cats: the impact of their fertility on the welfare of the species. *Comp Contin Edu Pract Vet.* 2001b; 23: 1058-69 .
14. Gudermunth D, Newton L, Deals P, Concannon P. Incidence of spontaneous ovulation in young, group-housed cats based on serum and fecal concentration of progesterone. *J Reprod Fert.* 1997; 51: 177-84.
15. Heber D, Dobson R, Swerdloff R, Channabasavaiah R, Stewart J. Pituitary receptor site blockade by a gonadotropin-releasing antagonist in vivo: mechanism of action. *Science.* 1982; 216: 420-1.
16. Herbst K. Gonadotropin-releasing hormone antagonist. *Curr Opin Pharmacol.* 2003; 3: 3-7.
17. Hull M. Epidemiology of infertility and polycystic ovarian disease: endocrinological and demographic studies. *Gynecol Endocrinol.* 1987; 1: 235–45.
18. Jemmett J, Evans J. Survey of Sexual-Behavior and Reproduction of Female Cats. *J Small Anim Prac.* 1977; 18: 31-7.
19. Johnston S, Root-Kustritz M, Olson P. Prevention and termination of feline pregnancy. En: *Canine and Feline Theriogenology.* Philadelphia, USA, Ed. Saunders, WB, 2001, p. 447-52.
20. Kolho K, Huhtaniemi I. Neonatal treatment of male rats with a gonadotropin-releasing hormone antagonist impairs ejaculation and fertility. *Physiol Behav.* 1989a; 46: 373–7.
21. Kolho K, Huhtaniemi I. Suppression of pituitary-testis function in rats treated neonatally with a gonadotrophin-releasing hormone agonist and antagonist: acute and long-term effects. *J Endocrinol.* 1989b; 123: 83-91.
22. Lawler D, Johnston S, Hegstad R, Keltner D, Owens S. Ovulation without cervical stimulation in domestic cats. *J Reprod Fert.* 1993; 47: 57-61.

23. Mc Rae G, Roberts B, Worden A, Vickery B. Long term reversible suppression of estrus in bitches with nafarelin acetate, a potent LHRH agonist. *J Reprod Fertil.* 1985; 74: 389-97.
24. Mills J, Valli V, Lumsden J. Cyclical changes of vaginal cytology in the cat. *CanVet J.* 1979; 20: 95-101.
25. Mul D, Hughes I. The use of GnRH agonists in precocious puberty. *Eur J Endocrinol.* 2008; 159: 3-8.
26. Risso A, Corrada Y, Barbeito C, Diaz D, Gobello C. Long-term-release GnRH agonists postpone puberty in domestic cats. *Reprod Domest Anim.* 2012; 47: 936-8.
27. Root M, Johnston S, Olson P. Estrous length, pregnancy rate, gestation and parturition length, litter size and juvenile mortality in the domestic cat. *J Am Hosp Assoc.* 1995; 31: 429-33.
28. Sánchez B, Pizarro M, García P, Flores J. Histological study of Leydig cells in the cat from birth to sexual maturity. *J Reprod Fert.* 1993; 47: 349-53.
29. Schmidt P. Feline breeding management. *Small Anm Pract.* 1986; 16: 435-51.
30. Soame L. The gestation period of the cat. *Brit Vet J.* 1936; 92: 266-8.
31. Tarlatzis B, Bili H. Safety of GnRH agonists and antagonists. *Expert Opin Drug Saf.* 2004; 3: 39-46.
32. Verstegen J. Physiology and endocrinology of reproduction in female cats. En: Simpson, England, Harvey. *Manual of small animal reproduction and neonatology.* Cheltenham, UK, British Small Animal Veterinary Association, 1998, p. 11-6.
33. Vickery B. Comparisons of the potential utility of LHRH agonists and antagonists for fertility control. *J Steroid Biochem.* 1985; 23: 779-91.
34. Vickery B, Mc Rae G, Goodpasture J, Sanders L. Use of potent LHRH analogues for chronic contraception and pregnancy termination. *J Reprod Fertil.* 1989; 39: 175-87.
35. Vickery B, Nestor J. LHRH analogues, development and mechanism of action. *Sem Reprod Endocrinol.* 1987; 5: 353-70.
36. Zasloff R. A new appreciation for feline friends. *Compend Contin Educ Pract Vet.* 1996; 18: 4-14.

CAPITULO I

HORMONAS ESTEROIDEAS SEXUALES EN MATERIA FECAL DE FELINOS DOMÉSTICOS POSTNATOS

Introducción

El incremento de las hormonas gonadales en el período perinatal es un fenómeno fisiológico que ocurre en la mayoría de los mamíferos (Gore, 2008). Este aumento se debe al desbloqueo del eje hipotálamo hipofisiario gonadal del postnato producido por la elevada concentración de hormonas maternas durante la gestación (Corbier y col., 1992; Buger y col., 1991; Herath y col., 2001). Luego de este periodo, de duración variable, los esteroides gonadales declinan lentamente hasta los valores basales típicos de los animales prepúberes (Kolho y Huhtaniemi, 1989). En roedores el aumento hormonal en postnatos afecta profundamente los patrones de diferenciación sexual del sistema nervioso central, la fisiología reproductiva y el comportamiento, así como también el desarrollo y la madurez del sistema inmune (Kolho y Huhtaniemi, 1989). Existe, por lo tanto, un período crítico de vulnerabilidad en esta etapa. Si durante esta ventana de tiempo se producen exposiciones a agentes exógenos (disruptores), éstos podrían afectar la competencia sexual del adulto (Pryor y col., 2000).

El periodo preciso de desarrollo reproductivo es específico de especie y depende del estado de madurez de los animales al momento del nacimiento (Gorski, 1985). Así los carnívoros domésticos nacen con un estado de madurez inferior al del resto de las especies domésticas. La existencia y duración del periodo de vulnerabilidad “crítico” posnatal no se conoce en los felinos domésticos. Este desconocimiento puede ser debido a la dificultad metodológica e imposibilidad ética para la extracción de muestras sanguíneas en un animal de tamaño pequeño al momento del nacimiento. Teniendo en cuenta estas razones y a fin de dilucidar parcialmente el comportamiento endocrino postnatal, en este Capítulo se tomaron muestras de materia fecal y se determinaron los esteroides gonadales, estradiol y

testosterona, en la hembra y en el macho respectivamente, desde el nacimiento hasta la prepubertad en felinos domésticos.

Materiales y métodos

Animales

En este trabajo se utilizaron un total de 14 cachorros felinos (hembras n=7; machos n=7) desde el nacimiento hasta su prepubertad. Los animales nacieron y vivieron a lo largo de todo el estudio en la colonia experimental de nuestro laboratorio de acuerdo con las normas internacionales del Cuidado y Uso de los Animales de Laboratorio. Durante las primeras 6 semanas de vida estos animales se ubicaron en la maternidad con sus madres y luego del destete se introdujeron al plantel general donde permanecieron sueltos en ambientes de 3 x 4 metros enriquecidos para su distracción. A partir del primer mes de vida se les comenzó a ofrecer alimento balanceado de cachorro y agua *ad libitum*. Todos los animales fueron expuestos a un fotoperiodo positivo de 14 horas luz y 10 horas de oscuridad. Este estudio fue revisado y aprobado por el Comité de Uso y Cuidado Animal de la Facultad de Veterinaria de la Universidad Nacional de La Plata, Argentina y todos los experimentos fueron conducidos bajo las guías establecidas por The Guide for The Care and Use of Laboratory Animals, USA.

Diseño experimental

Los felinos fueron examinados físicamente semanalmente. El examen físico constó en el pesado, medición de la altura a la cruz y del largo (desde la articulación escápulo-humeral hasta la tuberosidad isquiática). A partir de la semana 12 de vida, en los machos se examinó la separación balano prepucial y la aparición de espículas peneanas (Johnston y col., 2001) una vez por semana. Asimismo, en las hembras se realizó citología vaginal tres veces por semana a partir de la misma edad (Mills y col., 1979).

Los cachorros se observaron de forma diaria (un mínimo de 1,5 horas dos veces al día) hasta la aparición de la pubertad. Para los machos, se definió pubertad cuando éstos tuvieran separación balano prepucial completa y la aparición de espículas peneanas. Para las hembras la presencia de hasta, o más de, dos citologías vaginales en un lapso de 2 semanas con $> 80\%$ de células superficiales.

Recolección de materia fecal, extracción húmeda de los metabolitos fecales y determinaciones hormonales

Las muestras de materia fecal para la obtención de esteroides sexuales (17β -estradiol [17β -E₂] para las hembras y testosterona [T] para los machos) fueron tomadas semanalmente. Durante las primeras 5 semanas de vida fue necesario realizar estimulación rectal para su obtención. Los animales de mayor edad fueron encerrados en gateras individuales con alimento y agua hasta su defecación. Una vez obtenidas las muestras, éstas fueron congeladas a $-20\text{ }^{\circ}\text{C}$ hasta su procesamiento.

El procesamiento de la materia fecal se realizó a través del método descrito por Brown y col. (2008) con algunas modificaciones realizadas por Riso y col. (2010a, b). Brevemente, las muestras fueron homogenizadas, luego se tomó una alícuota de 250mg de cada una, a las que se les agregó 5 ml de alcohol etílico absoluto, y se las agitó primero a mano y después con vórtex por un minuto. Se centrifugaron a 3000 rpm durante 5 minutos, se separó el sobrenadante y se extrajeron 200 μ l que se colocaron en un ependorf para dejarlo evaporar hasta su sequedad. El residuo seco fue resuspendido en 200 μ l de buffer de esteroides para su posterior medición. Finalmente, los metabolitos fecales fueron determinados por electroquimioluminiscencia (Elecsys Testo II and Estradiol II, Roche Diagnostics, Mannheim, Germany). Los resultados se expresaron en valores de peso húmedo (ng/g).

Análisis estadístico

La concentración de los esteroides sexuales fecales de T y 17β -E₂ (media \pm SEM) en machos y en hembras, respectivamente fueron analizados por ANOVA de medidas repetidas. Para caracterizar mejor los datos, éstos se dividieron en dos ventanas consecutivas de tiempo (VT) que fueron definidas y comparadas para machos (semanas postnatales de 1 a la 4 vs. 5 a la 14) y las hembras (semanas

postnatales 1 a la 5 vs. 6 a la 13). El nivel de significancia fue establecido en $p < 0,05$ (SPSS 17.0, SPSS, Chicago, IL, USA)

Resultados

Los animales llegaron a la pubertad a las $14,3 \pm 0,3$ y $13,3 \pm 0,4$ semanas de vida para machos y hembras, respectivamente. La concentración de T fecal ($p < 0,01$; **Figura 1**) y de 17β -E₂ fecal ($p < 0,01$; **Figura 2**) variaron a lo largo de las semanas del estudio. Se encontraron diferencias significativas entre las concentraciones hormonales de VT1 vs. VT2 en machos ($61,4 \pm 7,9$ vs. $16,9 \pm 2,2$ ng/g; $p < 0,01$) y en hembras ($78,2 \pm 12,5$ vs. $11,2 \pm 4,0$ ng/g; $p < 0,01$).

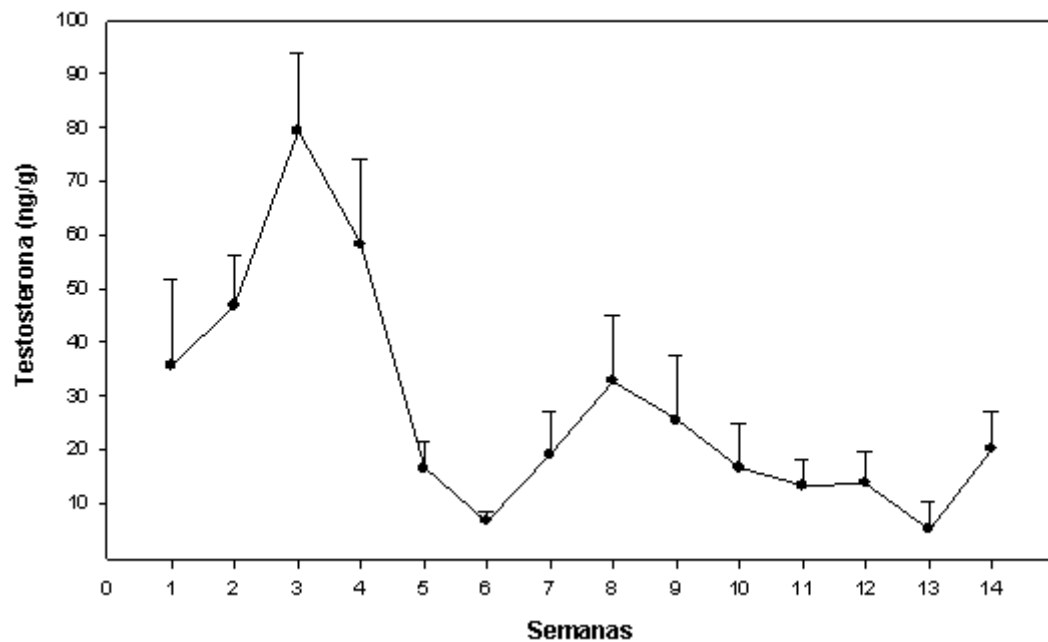


Figura 1: Testosterona fecal (media \pm SEM) de 7 machos cachorros felinos postnatos (0 representa el nacimiento) seguidos hasta la peripubertad.

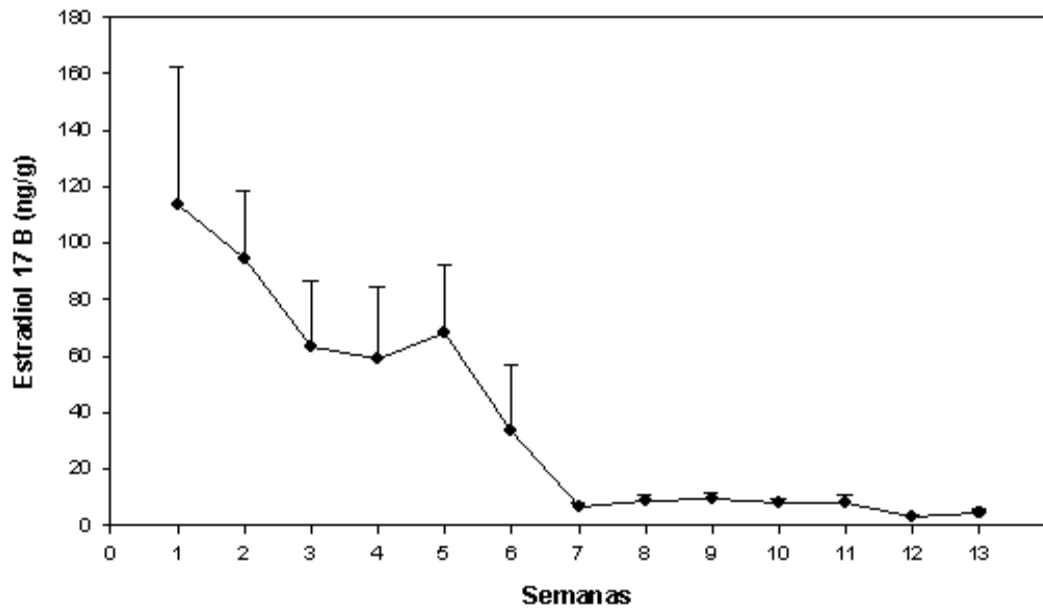


Figura 2: Estradiol fecal 17- β (media \pm SEM) de 7 hembras cachorras postnatas (0 representa el nacimiento) seguidas hasta la peripubertad.

Discusión

La pubertad en este trabajo se encontró en los límites inferiores de los valores normales reportados en la bibliografía para ambos géneros (Johnston y col., 2001). Este sesgo puede ser debido a los diferentes modos de definir pubertad en los distintos estudios.

Se encontró un aumento significativo de los esteroides sexuales en las primeras semanas de vida y una notable disminución posteriormente. Este hecho también ocurre en otras especies como en la rata, en donde el aumento ocurre los primeros 4 días de vida (Csernus, 1986), en el cerdo del día 2 al 4 de vida (Rigaudière y col., 1976), el mono del día 1 al 90 de vida (Robinson y col., 1978) y el hombre de los 30 a los 180 días de vida (Andersson y col., 1998). Para el caso particular de las hembras existe un menor número de reportes endocrinológicos posnatales. Así, en la rata hembra a los 10 días de vida

comienzan a aumentar los niveles de la hormona folículo estimulante y la producción de estrógeno (Herath y col., 2001).

En relación a los valores hormonales absolutos, un dato interesante de este estudio, es que los resultados de T fecal obtenidos en VT1 de los machos son similares a los encontrados en los machos adultos enteros de nuestra colonia ($61,4 \pm 7,9$ ng/g vs. $60,1 \pm 12,5$ ng/g; Faya y col., 2012). Para el caso de las hembras, los valores de 17β -E₂ de la VT1 resultaron cuatro veces superiores al de nuestras gatas adultas en celo ($78,2 \pm 12,4$ ng/g vs. $17,1 \pm 1,8$ ng/g; Risso y col., 2010b). Este patrón de secreción, inicialmente con niveles hormonales adultos e inmediatamente después con típicas concentraciones prepúberes infantiles, también fue encontrado en otras especies como ratas, monos y humanos (Bidlina, 1980; Kolho y Huhtaniemi, 1989; Quigley, 2002). La ausencia de incremento de los esteroides sexuales antes de la finalización del experimento fue, muy probablemente, debida a la temprana definición de pubertad tomada para este estudio.

Este estudio constituye el primer reporte de la cronología de los esteroides sexuales en felinos domésticos postnatos. Se concluye que, en el gato doméstico, el aumento postnatal de hormonas esteroideas fecales, testosterona y estradiol, tanto en machos como en hembras ocurre desde la semana 1 a la 4 y 5, respectivamente, pudiendo ser este período la ventana crítica del desarrollo reproductivo postnatal.

Referencias

1. Andersson A, Toppari J, Haavisto A, Petersen J, Simell T, Simell O, Skakkebaek N. Longitudinal reproductive hormone profiles in infants: peak of inhibin B levels in boys exceeds levels in adult men. *J Clin Endocrinol Metab.* 1998; 83: 675-81.
2. Bidlina F. Sex differences in the secretion of gonadotropins and sex hormones in newborns and infants. *Fortschr Med.* 1980; 98: 235-23.

3. Brown J, Wakter S, Steinman K. Endocrine manual for reproductive assessment of domestic and non domestic species. Conservation and Research Center, Smithsonian's National Zoological Park, Virginia. USA, 2008; p. 62.
4. Burger H, Yamada Y, Bangah M, Mc Cloud P, Warne G. Serum gonadotropin, sex steroid, and immunoreactive inhibin levels in the first two years of life. *J Clin Endocrinol Metab.* 1991; 72: 682-6.
5. Corbier P, Edwards D, Roffi J. The neonatal testosterone surge: a comparative study. *Arch Int Physiol Biochim Biophys.* 1992; 100: 127-31.
6. Csernus V. Production of sexual steroids in rats during pre- and early postnatal life. *Exp Clin Endocrinol.* 1986; 88: 1-5.
7. Faya M, Carranza A, Furlan P, de la Sota P, Gobello C. Biological validation of a simple extraction method for fecal testosterone determination in male cats. Instituto de Investigación y Tecnología en Reproducción Animal, UBA, 2012, Capital Federal, Buenos Aires, Argentina.
8. Gore A. Developmental programming an endocrine disruptor effects on reproductive neuroendocrine systems. *Front Neuroendocrinol.* 2008; 29: 358-74.
9. Gorski R. Sexual differentiation of the brain: possible mechanisms and implications. *Can J Physiol Pharmacol.* 1985; 63: 577-94.
10. Herath C, Yamashita M, Watanabe G, Jin W, Tangtrongsup S, Kojima A, Groome N, Suzuki A, Taya K. Regulation of follicle-stimulating hormone secretion by estradiol and dimeric inhibins in the infantile female rat. *Biol Reprod.* 2001; 65: 1623-33.
11. Johnston S, Root-Kustritz M, Olson P. Prevention and termination of feline pregnancy. En: *Canine and Feline Theriogenology.* Philadelphia, Ed Saunders WB, 2001, p. 447-52.
12. Kolho K, Huhtaniemi I. Suppression of pituitary-testis function in rats treated neonatally with a gonadotrophin-releasing hormone agonist and antagonist: acute and long-term effects. *J Endocrinol.* 1989; 123: 83-91.

13. Mills J, Valli V, Lumsden J. Cyclical changes of vaginal cytology in the cat. *Can J Vet.* 1979; 20: 95-101.
14. Pryor J, Hughes C, Foster W, Hales B, Roaire B. Critical Windows of Exposure for Children's Health: The Reproductive System in Animals and Humans. *Environ Health Perspect.* 2000; 108: 491-503.
15. Quigley C. The postnatal gonadotropin and sex steroid surge-insights from the androgen insensitivity syndrome. *J Clin Endocrinol Metab.* 2002; 87: 24–8.
16. Rigaudière N, Pelardy G, Robert A, Delost P. Changes in the concentrations of testosterone and androstenedione in the plasma and testis of the guinea-pig from birth to death. *J Reprod Fertil.* 1976; 48: 291-300.
17. Risso A, de la sota P, Garcia P, Diaz J, Corrada Y, Blanco P, Gobello C. Validación biológica de la técnica de extracción a campo de progesterona fecal en el gato doméstico. *Analecta Vet,* 2010a; 30: 5-8.
18. Risso A, Iglesias M, García Romero G, Valiente, Diaz J, Corrada Y, Gobello C. Validación biológica de la técnica de extracción a campo de estradiol fecal en el gato doméstico: reporte preliminar. *InVet.* 2010b; 12: 53-8.
19. Robinson J, Bridson W. Neonatal hormone patterns in the macaque I. steroids. *Biol Reprod.* 1978; 19: 773-78.

CAPÍTULO II

EFECTO DE LOS ANÁLOGOS DE GNRH, ACETATO DE DESLORELINA Y ACYLINE, EN FELINOS DOMÉSTICOS POSTNATOS

Introducción

Entre las opciones no esteroideas a considerar para el control de la reproducción en felinos domésticos se encuentran los análogos de la hormona liberadora de gonadotrofinas (GnRH), que incluyen agonistas y antagonistas. Estos han sido producidos por la sustitución de aminoácidos en la molécula nativa de GnRH y como resultado se obtuvo mayor potencia y prolongación de la duración de sus efectos (Karten y Rivier, 1986) por lo que se vislumbran como drogas muy prometedoras para el manejo de la reproducción indeseada en estos animales (Gobello, 2007).

Los antagonistas de GnRH bloquean de forma competitiva los receptores de GnRH adenohipofisarios ejerciendo una acción inhibitoria inmediata (Herbst, 2003). Las nuevas generaciones de antagonistas fueron probadas en pequeños animales, en tres estudios en caninos domésticos, en donde se demostró que una única aplicación del antagonista, acyline, interrumpía la espermatogénesis, el ciclo estral y la gestación sin efectos adversos (Valiente y col., 2007, 2009a, b). Por otro lado, la administración prolongada de los agonistas de GnRH produce la desensibilización e invaginación de los receptores de GnRH adenohipofisarios (down regulation) luego de una estimulación inicial del eje gonadal (Mc Rae y col., 1985; Vickery, 1985; Vickery y Nestor, 1987; Vickery y col., 1989). En carnívoros domésticos, las formulaciones de larga duración de los agonistas de GnRH previenen el ciclo estral en la hembra y la fertilidad en el macho por periodos que exceden el año (Munson y col., 2001; Driamcourt y col., 2006). Como resultado, tanto antagonistas como agonistas, producen el cese de la liberación de las hormonas folículo estimulante (FSH) y luteinizante (LH), con una consiguiente disminución de la liberación de las hormonas esteroideas e infertilidad posterior.

Como se describió en el Capítulo I, en las especies altriciales, el aumento de las hormonas gonadales en el período postnatal es esencial para la competencia reproductiva en la edad adulta. En ratas este aumento de hormonas esteroideas lleva a la organización y desarrollo de las estructuras hipotalámicas que luego serán fundamentales para un correcto funcionamiento gonadal (Kolho y Huhtaniemi, 1989). En los felinos domésticos el aumento de las hormonas esteroideas postnatales fecales ocurren en las primeras 4 a 5 semanas de vida para machos y hembras, respectivamente, pudiéndose considerar como el período crítico postnatal para la especie (Faya y col., 2013). La disrupción endócrina del eje gonadal durante esta ventana crítica del desarrollo reproductivo puede causar efectos deletéreos en las funciones endócrinas de un individuo impidiendo el correcto funcionamiento pituitario-gonadal (Pryor y col., 2000).

A nuestro conocimiento, no existen estudios sobre el efecto de los análogos de GnRH en el período crítico postnatal del desarrollo sexual en felinos domésticos. Por lo expuesto, el objetivo de este Capítulo fue describir y comparar el efecto reproductivo de una formulación de larga duración del agonista de GnRH, el acetato de deslorelina, y de un antagonista de tercera generación, el acyline, en felinos domésticos postnatos.

Materiales y métodos

Animales

En este trabajo se utilizaron un total de 48 cachorros felinos (hembras n=24; machos n=24) desde el nacimiento hasta sus primeros signos de pubertad. Los animales nacieron y estuvieron, a lo largo de todo el estudio, en la colonia experimental de nuestro laboratorio de acuerdo con las normas internacionales del Cuidado de los Animales de Laboratorio. Los gatos fueron expuestos a fotoperíodo positivo de 14 horas de luz y 10 horas de oscuridad. Durante las primeras 6 semanas de vida se alojaron en la maternidad con sus madres y luego se introdujeron al plantel general. A partir del mes de vida se les comenzó a ofrecer alimento balanceado de cachorro y agua *ad libitum*. Todos los

animales permanecieron sueltos en ambientes de 3 x 4 metros enriquecidos para su distracción. Además fueron sociabilizados por alumnos entrenados. Este estudio fue revisado y aprobado por el Comité de Uso y Cuidado Animal de la Facultad de Veterinaria de la Universidad Nacional de La Plata, Argentina y todos los experimentos fueron conducidos bajo las guías establecidas por The Guide for The Care and Use of Laboratory Animals, USA.

Diseño experimental y protocolo farmacológico

Los hermanos de camada del mismo sexo fueron ubicados aleatoriamente en uno de los tres tratamientos propuestos:

- Acetato de deslorelina* 1,6 mg** (Ovuplan®, PepTech, Australia) subcutáneo (sc) el primer día de vida (**Ag; n > 16**)

- Acyline (Contraception & Reproductive Health Branch Center for Population Research, NIH, Bethesda, MD, USA) 33 µg/100g** sc el primer día de vida y luego semanalmente durante 3 meses (**Antag; n > 16**)

- Control (**Control; n > 16**)

* El acetato de deslorelina (6-D-tryptophan-9-[N-Ethyl-LProlinamide]-10 desglycinamide) se inyectó en forma de implantes (2,3 x 4 mm) biocompatibles cargados en jeringas descartables en la región dorsal del cuello.

**Las dosis de ambos análogos fueron seleccionadas de acuerdo a estudios previos en carnívoros domésticos (Risso y col. 2010; García Romero y col. 2012; Risso y col. 2012).

Seguimiento

El seguimiento de los animales se extendió hasta la aparición de los primeros signos clínicos de pubertad. Los cachorros se observaron diariamente durante un mínimo de 2 horas a fin de detectar la aparición de comportamiento sexual característico de cada sexo (Johnston y col., 2001) y/o de algún efecto adverso. Además, semanalmente se evaluó el peso, la altura del suelo a la cruz, y la longitud corporal, con la técnica descrita en el Capítulo I.

Los gatos machos se revisaron semanalmente a fin de detectar el momento de separación balano prepucial y la aparición de espículas peneanas (van den Dungen y col., 1989); además se midieron sus testículos en largo, ancho y profundidad con el fin de obtener el volumen testicular $V=L \times W^2 \times 0,52$; L= largo; W= ancho (Lin y col., 2009). En las hembras se realizaron citologías vaginales 3 veces por semana usando hisopos óticos embebidos en solución fisiológica, se tiñeron con Tinción 15 (Biopur®, Sta Fe, Argentina) y se analizaron e interpretaron de acuerdo a Mills y col. (1979).

Para todos los casos se definió la aparición de la pubertad temprana cuando, en el macho, fue posible la separación balano-prepucial completa y se visualizaron espículas peneanas. Para el caso de la hembra cuando aparecieron hallazgos vaginales citológicos propios del estro (Mills y col., 1979).

Recolección de materia fecal, extracción húmeda de los metabolitos fecales y determinaciones hormonales

Se tomaron muestras de materia fecal para la obtención de los esteroides sexuales (estradiol [17β -E₂] para las hembras y testosterona [T] para los machos) semanalmente. Las muestras fueron recogidas y conservadas como se describió en el Capítulo I. El procesamiento de la materia fecal se realizó a través del método descrito por Brown y col. (2008) con algunas modificaciones realizadas por Risso y col. (2010a, b) de acuerdo a lo explicado en el Capítulo I.

Prueba de fertilidad in vivo

Cuando los animales alcanzaron la pubertad fueron expuestos para su monta a un gato del sexo opuesto de fertilidad probada hasta 3 oportunidades (estros de la hembra) consecutivos. Se observaron los apareamientos y la libido de los animales, la que se clasificó como 0 en aquellos animales con ningún interés por el sexo opuesto, 1 para aquellos que presentaron poco interés y 2 para aquellos que tuvieron repetidas montas y el comportamiento típico de su género. Treinta días más tarde se le realizó el diagnóstico de gestación en todas las hembras por ultrasonografía (Mattoon y Nyland, 1995).

Análisis estadístico

La fertilidad, libido y seguridad fue comparada entre los tres tratamientos por medio de Fisher's Exact test, mientras que la edad a la pubertad fue analizada por medio de un ANOVA de una vía seguido por un test de Tukey.

Las concentraciones de T y 17β -E₂, el peso corporal y las mediciones se compararon por un ANOVA de medidas repetidas en el tiempo seguido del test de Tukey. Todas las comparaciones entre los tres grupos se llevaron a cabo hasta que los primeros signos de pubertad aparecieron en los animales del grupo Control. A partir de ese momento, se continuó describiendo los hallazgos de los grupos tratados con los análogos. Los datos de las hormonas fecales y el volumen testicular se dividieron en dos ventanas de tiempo (VT) consecutivas definidas en el Capítulo I: ventana de tiempo 1 (VT1; semana 1 a 5 postnatal) vs. ventana de tiempo 2 (VT2; semana 6 hasta el final del periodo de comparación). Los resultados se expresaron como media \pm SEM y el nivel de significancia se estableció en $p < 0,05$ (SPSS 17,0, SPSS, Chicago, IL, USA).

Resultados

Los primeros signos de pubertad fueron postergados en animales tratados con Ag ($62,9 \pm 3,5$ semanas; rango 42 a 91 semanas; $p < 0,01$) pero no en los tratados con Antag ($15,5 \pm 1,7$ semanas; rango 16 a 20 semanas; $p > 0,05$) cuando se los comparó con los animales Control. La media de la edad a la pubertad para los animales Ag fue $58,0 \pm 4,7$ y $67,8 \pm 4,8$ semanas para machos y hembras, respectivamente. Por otro lado, los mismos valores en los animales Antag fueron $18,8 \pm 2,9$ semanas para los machos y $14,2 \pm 0,5$ semanas las hembras. La libido a la pubertad fue levemente menor a normal en todos los animales sin diferencias entre los grupos ($p > 0,1$) y todos los animales, tanto de los grupos de análogos como los del grupo Control tuvieron servicio. Quince (15/16) de cada uno de los grupos Antag y Control y sólo once (11/16) de los animales Ag demostraron ser fértiles luego de la pubertad y

apareamiento ($p > 0,1$). Las hembras infértiles (tres) tuvieron un intervalo interestro corto (< 20 días) después de los servicios.

No se observaron complicaciones clínicas (incluyendo el “flare up” para los animales del grupo Ag) ni alteraciones comportamentales a lo largo de todo el experimento ($p > 0,1$) exceptuando una hembra (1/8) del grupo Ag. Esta hembra alcanzó la pubertad a las 91 semanas, recibió servicio y 18 días más tarde presentó piometra a cérvix abierto. La evaluación macroscópica del útero mostró 4 sitios de implantación embrionaria.

No se encontraron diferencias significativas entre los grupos y ambos sexos para el peso ($p > 0,1$; **Figura 1**), largo ($p > 0,1$; **Figura 2**) y alto corporal ($p > 0,1$; **Figura 3**) hasta que los primeros signos de pubertad aparecieron en los animales del grupo Control. Sin embargo, luego de este período 9/16 animales del grupo Ag desarrollaron una contextura física y un peso similar al de un gato gonadectomizado incluyendo sobrepeso (7 a 8 sobre una escala de condición corporal a 9), disminuyendo notablemente de peso hasta llegar a la normalidad (5 a 6/9) 4 a 8 semanas antes de su pubertad.

El volumen testicular difirió en los tratamientos a lo largo de las ventanas de tiempo ($p < 0,01$), siendo el grupo Control el que tuvo valores más altos que los grupos Ag ($p < 0,01$) y Antag ($p < 0,05$) durante la VT2, pero no durante la VT1 ($p < 0,1$ para ambos análogos; **Figura 4**). En ambos grupos, Ag y Antag, los animales tuvieron un incremento del volumen testicular 2 a 3 semanas antes de la pubertad (información no presentada).

Ambas concentraciones fecales, T ($p < 0,01$; **Figura 5**) y 17β -E₂ 17β ($p < 0,01$; **Figura 6**), difirieron en los tratamientos a lo largo del período de seguimiento, siendo Antag y Ag diferente del Control ($p < 0,05$; para ambas hormonas) pero no entre ellos ($p > 0,05$; para ambas hormonas). En los animales Ag y Antag, las concentraciones de hormona fecal en machos ($p < 0,01$; **Figura 7**) y hembras ($p < 0,01$; **Figura 8**) fueron más bajas que los del grupo Control durante VT1 pero no en VT2 en donde no hubo diferencia entre los grupos ($p < 0,1$).

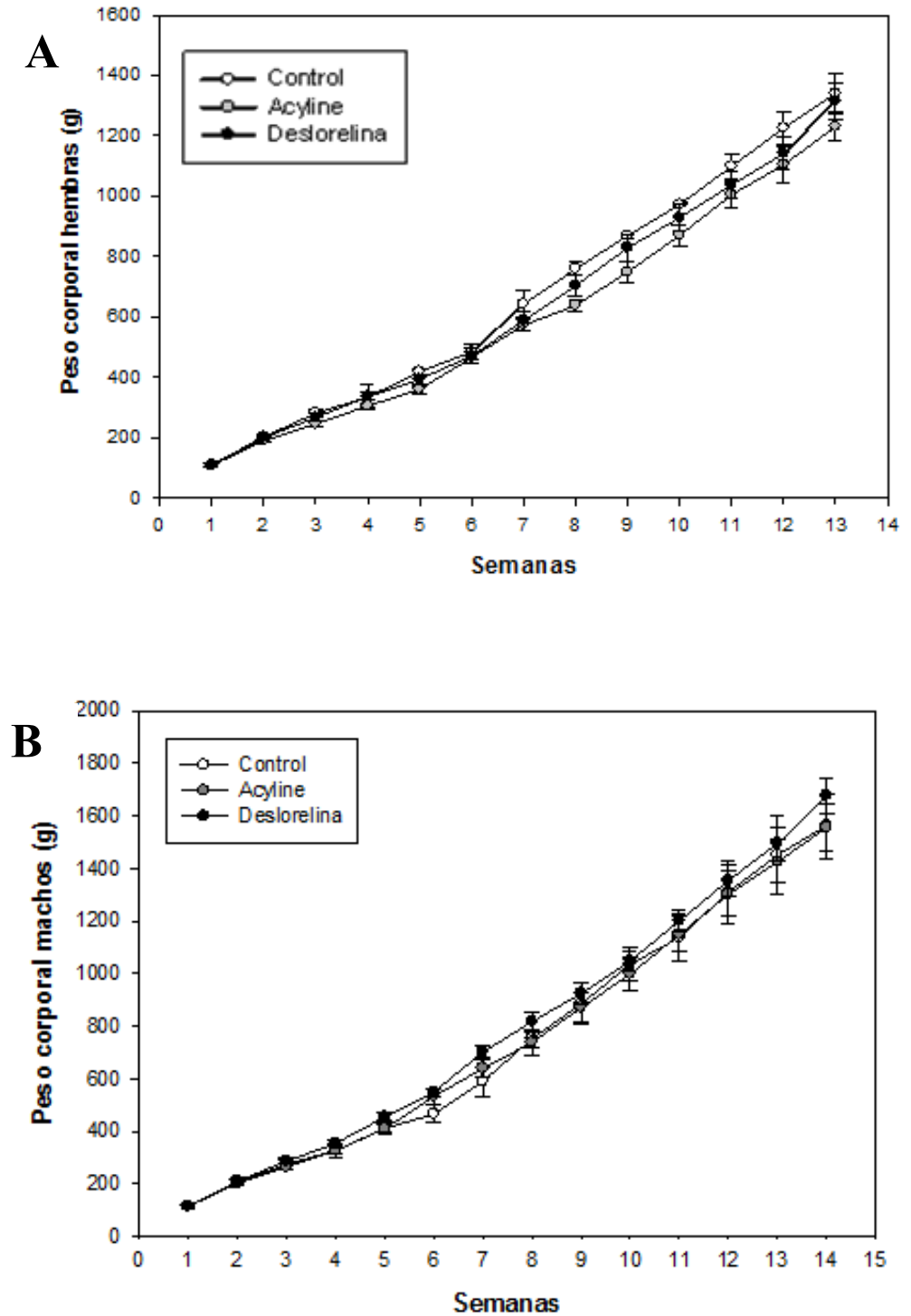


Figura 1: Peso (media±SEM) de 48 cachorros 24 hembras (A) y 24 machos (B) postnatos tratados (semana 1) con acetato de deslorelina (Ag), acyline (Antag) o no tratados (Control) y seguidos hasta que los primeros signos de pubertad aparecieron en los animales del grupo Control. No se hallaron diferencias significativas entre los grupos ni ambos sexos ($p>0,1$).

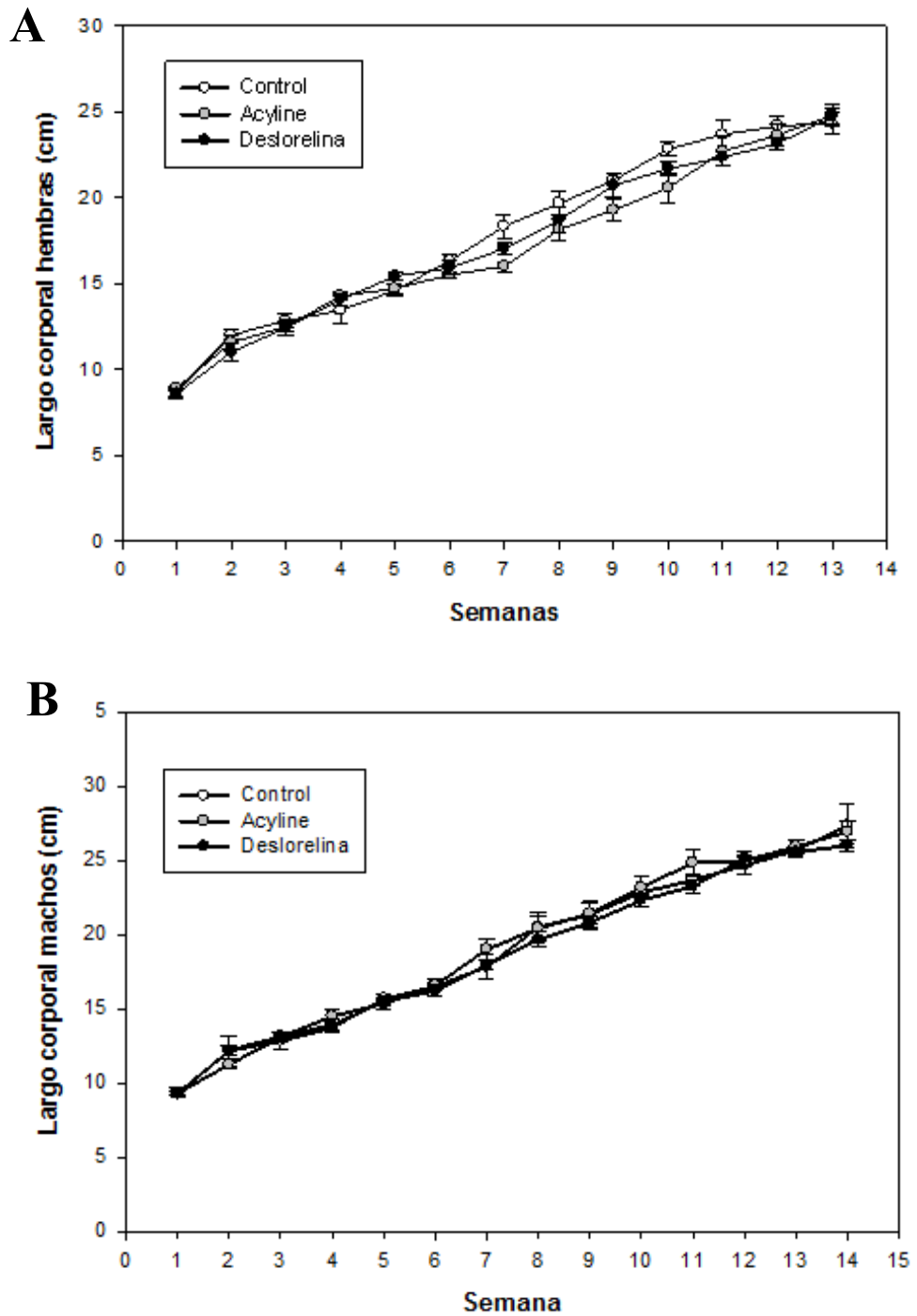


Figura 2: Largo corporal (media \pm SEM) de 48 cachorros 24 hembras (A) y 24 machos (B) postnatos tratados (semana 1) con acetato de deslorelina (Ag), acyline (Antag) o no tratados (Control) y seguidos hasta que los primeros signos de pubertad aparecieron en los animales del grupo Control. No hubo diferencias significativas entre los grupos ni ambos sexos ($p>0,1$).

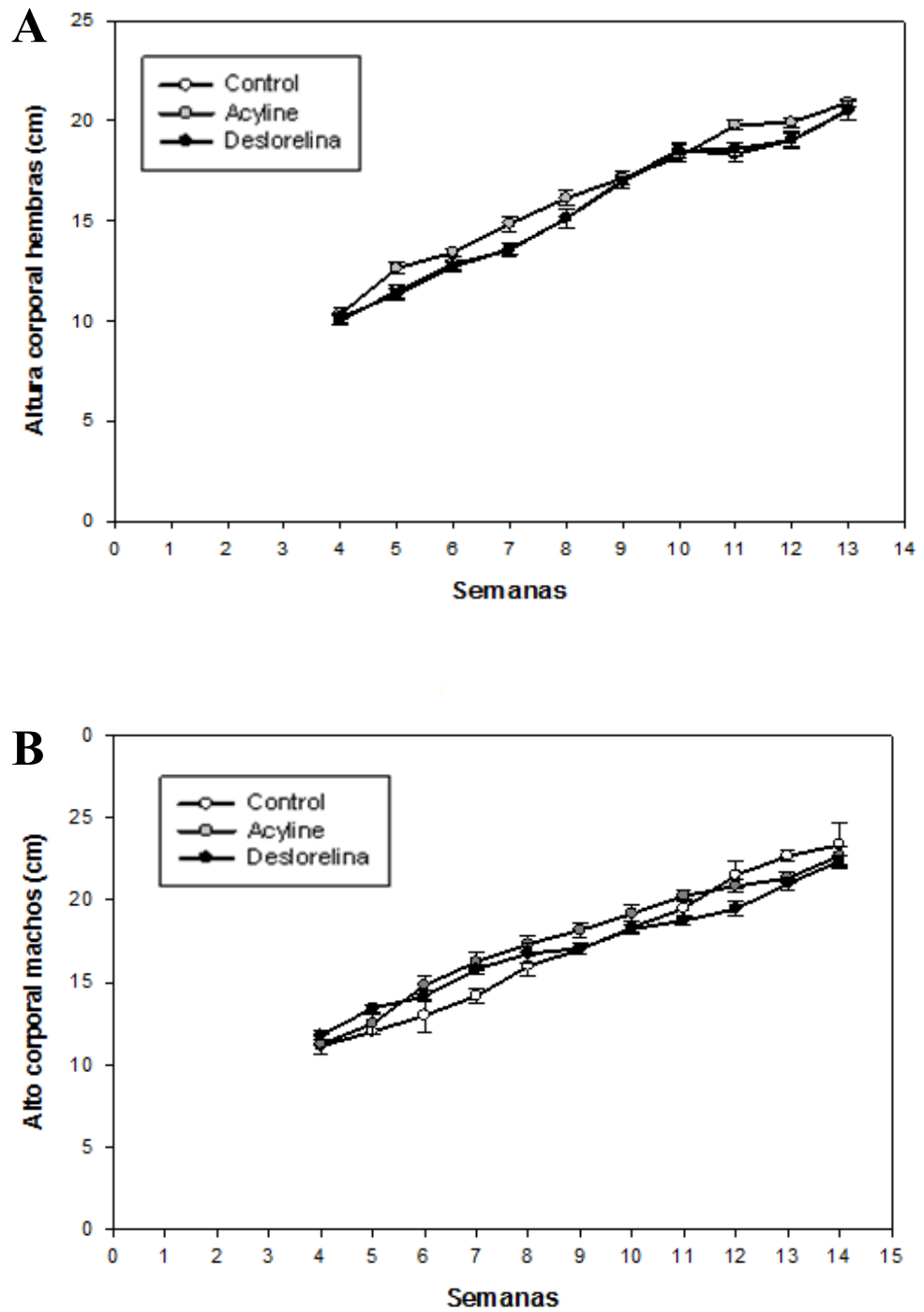


Figura 3: Alto corporal (media \pm SEM) de 48 cachorros 24 hembras (A) y 24 machos (B) postnatos tratados (semana 1) con acetato de deslorelina (Ag), acyline (Antag) o no tratados (Control) y seguidos hasta que los primeros signos de pubertad aparecieron en los animales del grupo Control. No hubo diferencias significativas entre los grupos ni ambos sexos ($p>0,1$).

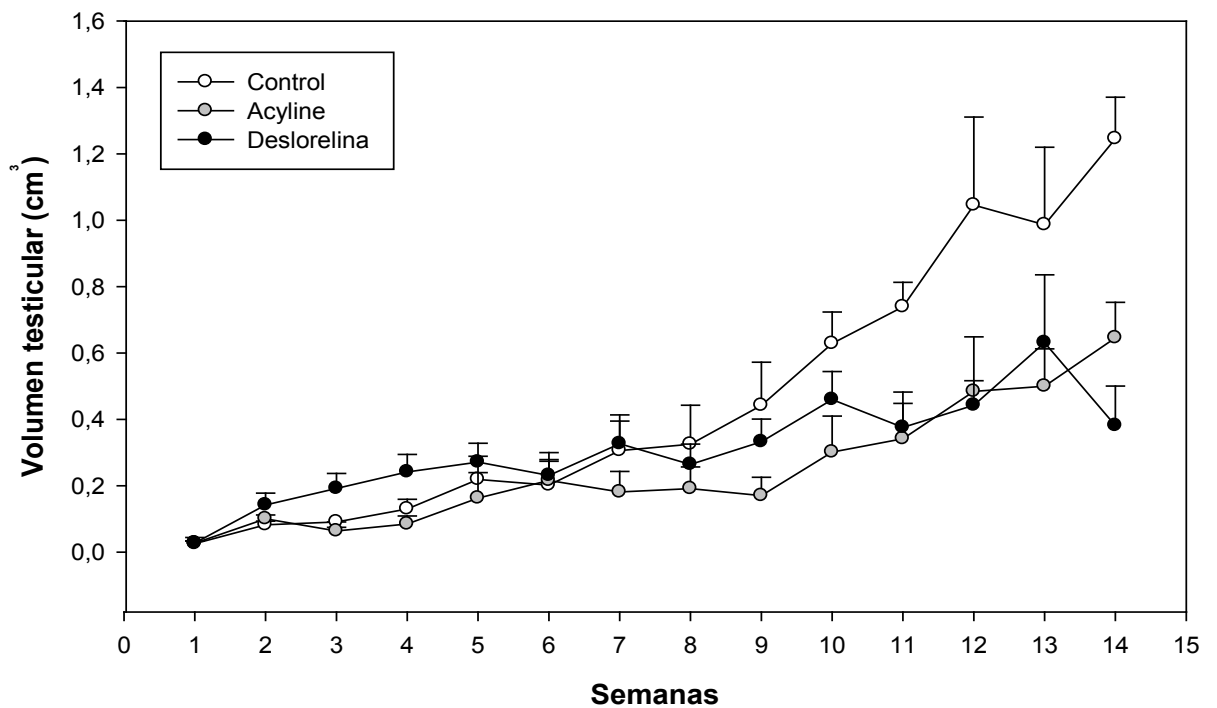


Figura 4: El volumen testicular (media \pm SEM) de 24 cachorros machos postnatos tratados (Semana 1) con acetato de deslorelina (Ag), acyline (Antag) o no tratados (Control) y seguidos hasta que los primeros signos de pubertad aparecieron en los animales del grupo Control. Se dividió en ventanas de tiempo (VT) de la semana 1 a la 5 (VT1) y de la 6 a la 14 (VT2), siendo los valores del grupo Control mayores que los Ag y Antag ($p < 0,05$) durante la VT2, pero no en VT1 ($p > 0,1$).

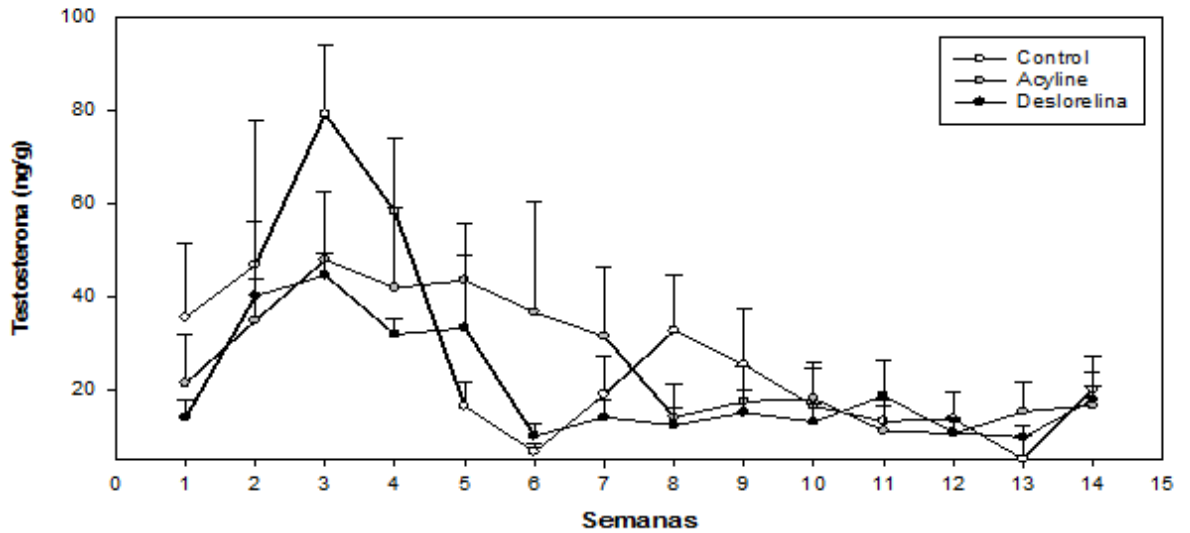


Figura 5: Concentración de testosterona fecal (T; media±SEM) de 24 cachorros machos postnatos tratados (semana 1) con acetato de deslorelina (Ag), acyline (Antag) o no tratados (Control) y seguidos hasta que los primeros signos de pubertad aparecieron en los animales del grupo Control. Las concentraciones de T difirieron entre los tratamientos ($p < 0,01$), siendo Ag y Antag diferentes del grupo Control ($p < 0,01$) pero no entre ellos ($p > 0,05$).

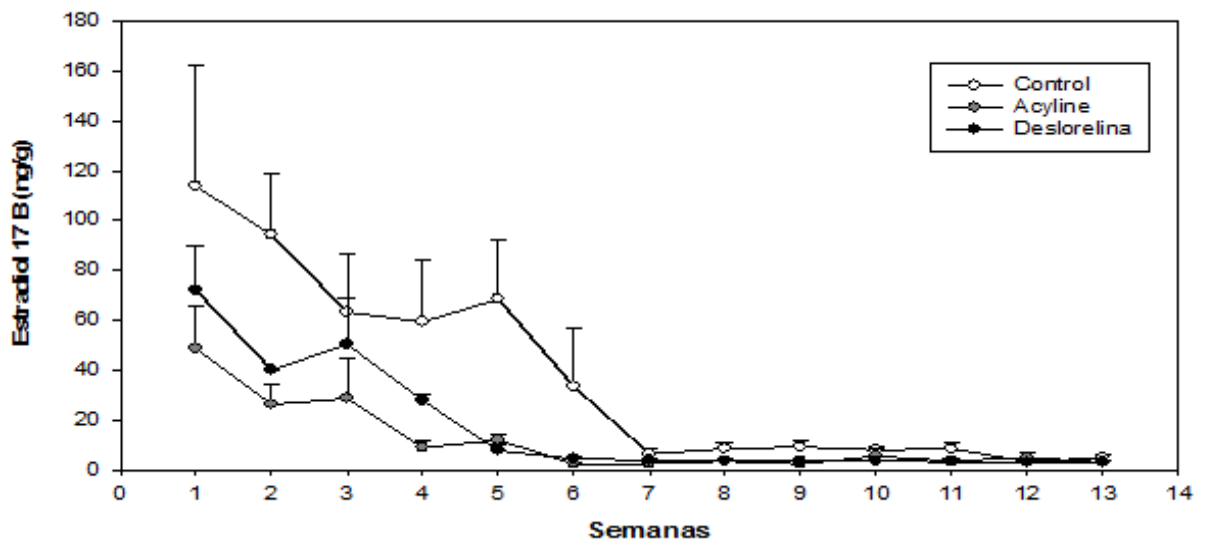


Figura 6: Concentración de estradiol fecal ($17\beta\text{-E}_2$; media±SEM) de 24 cachorras hembras postnatas tratadas (semana 1) con acetato de deslorelina (Ag), acyline (Antag) o no tratadas (Control) y seguidas hasta que los primeros signos de pubertad aparecieron en los animales del grupo Control. Las concentraciones de E_2 difirieron entre los tratamientos ($p < 0,01$), siendo Ag y Antag diferentes del grupo Control ($p < 0,01$) pero no entre ellos ($p > 0,05$).

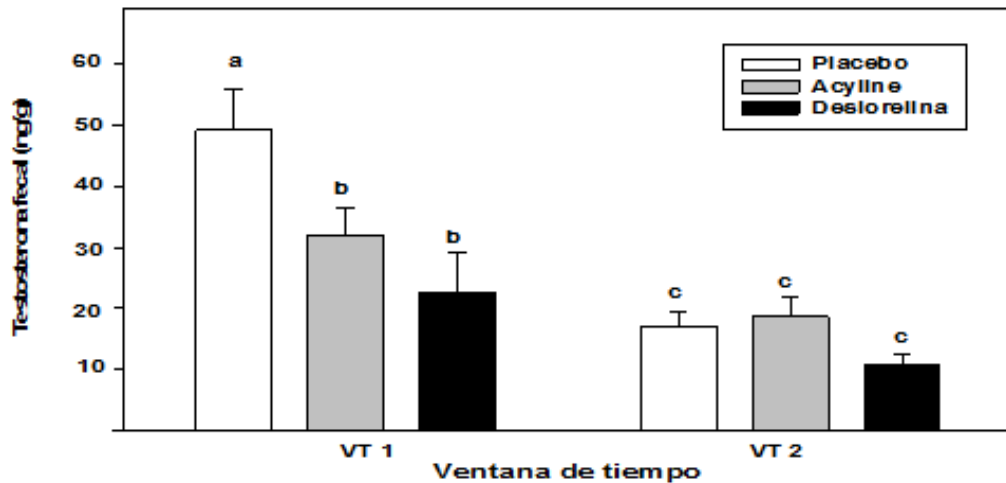


Figura 7: Concentración de testosterona fecal (T; media±SEM) de 24 cachorros machos postnatos tratados (Semana 1) con acetato de deslorelinea (Ag), acyline (Antag) o no tratados (Control) y seguidos hasta que los primeros signos de pubertad aparecieron en los animales del grupo Control. Se dividieron dos ventanas de tiempo (VT) desde la semana 1 a la 5 (VT1) y de la 6 a la 14 (VT2). Las diferentes letras sobre las columnas representan diferencias significativas de $p < 0,01$.

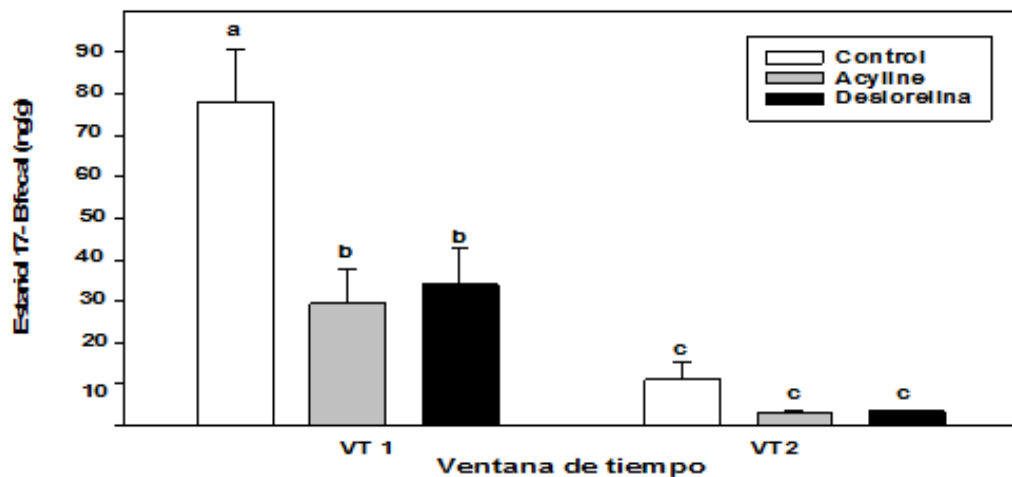


Figura 8: Concentración de estradiol fecal (17β -E₂; media±SEM) de 24 cachorras postnatas tratadas (Semana 1) con acetato de deslorelinea (Ag), acyline (Antag) o no tratadas (Control) y seguidas hasta que los primeros signos de pubertad aparecieron en los animales del grupo Control. Se dividieron en ventanas de tiempo (VT) de la semana 1 a la 5 (VT1) y de la 6 a la 13 (VT2). Las diferentes letras sobre las columnas representan una diferencia significativa de $p < 0,01$.

Discusión

En este estudio de gatos postnatales se demostró que los agonistas de larga duración, pero no los antagonistas, fueron efectivos en la postergación de la pubertad por periodos que excedieron el año. En comparación con otro trabajo en donde se aplicó acetato de deslorelina en hembras prepuberes (Risso y col., 2012), la postergación fue mayor en los animales postnatos de este Capítulo. De igual manera, en terneros machos inmunizados contra GnRH, también se provocó una temporaria perturbación endócrina con efectos de larga duración en el desarrollo testicular con retraso en la pubertad (Hernandez-Medrano y col., 2012). Estos resultados sustentan la existencia de una ventana crítica del desarrollo de manera tal que la perturbación de la unidad endocrino-gonadal durante este período resulta en un deterioro a largo plazo de la función gonadal futura. Sin embargo, los animales de este estudio tratados con acyline no presentaron postergación significativa de la pubertad, esto se puede deber a la administración de una dosis insuficiente que no logró concentraciones hormonales basales durante el periodo crítico.

Todos los animales alcanzaron la pubertad, sin embargo, 5 del grupo Ag no fueron fértiles. La infertilidad en las hembras pudo deberse a una falla del pico preovulatorio de LH, ya que todas las infértiles presentaron períodos de interestro anovulatorios. Hubo variabilidad de respuestas, dicha variabilidad ya fue descrita previamente en perros y gatos tratados con agonistas de GnRH (Janssens y Janssens, 1991; Munson y col., 2001). Además, esta variación de respuesta podría ser eventualmente reducida con el aumento de la dosis a utilizar. Por otro lado, para definir esta infertilidad como permanente se necesitarían estudios más prolongados.

Como se ha visto en otros trabajos, no hubo alteraciones en el sitio de aplicación (Romagnoli y col., 2009; Vickery y col., 1989). En cuanto a la gata del grupo Ag que presentó piómetra, existe un reporte previo de una hembra felina tratada prepuberalmente que también presentó esta entidad patológica (Risso y col., 2012) lo que refuerza la idea de la deslorelina como agente causante.

Aunque el crecimiento de los animales tratados no se vio afectado hasta la semana 13 a 14, más de la mitad de los animales del grupo Ag que no llegaron a la pubertad presentaron los genitales externos y

el peso corporal (incluida la distribución grasa; Fettman y col., 1997; Nguyen y col., 2004) similar al de animales castrados quirúrgicamente, evidenciando su estado hipogonádico antes de alcanzar la pubertad.

El bajo volumen testicular presente en los animales tratados con análogos de GnRH pudo deberse a la falta de estímulo de las hormonas hipofisarias en la edad temprana. En otros estudios la inmunización temprana contra GnRH en ovejas, produjo una disminución posterior de las hormonas LH y FSH con un marcado retraso en la separación balanoprepucial (Brown y col., 1995). La diferencia del volumen testicular entre los animales tratados y controles pudo ser provocada a una falla en el desarrollo de las estructuras del túbulo seminífero que dan volumen al testículo (Okwun y col., 1996)

En este trabajo se logró, en las primeras semanas de vida, un descenso hormonal parcial en el grupo Ag y un descenso aún menor en el grupo Antag, comparados con el grupo Control. A pesar de las diferencias significativas con el grupo Control, los animales tratados con ambos análogos no tuvieron niveles basales (como los de la segunda ventana de tiempo) de los esteroides sexuales fecales (17β -E₂ y T) durante la primeras semanas postnatales, indicando que las dosis administradas fueron insuficientes para un propósito contraceptivo duradero. El inicial descenso hormonal en los animales tratados con el agonista sugiere el origen neonatal gonadal de las mismas.

Se concluye que tanto la administración neonatal temprana de un agonista de GnRH de larga duración, el acetato de deslorelina, o de un antagonista de GnRH, el acyline, disminuyen parcialmente los esteroides sexuales fecales durante las primeras semanas postnatales de forma segura ocasionando, en el caso de los Ag pero no de los Antag, un significativo retraso en la llegada de la pubertad.

Referencias

1. Brown B, Mattner P, Carroll P, Hoskinson R, Rigby R. Immunization of sheep against GnRH early in life: effects on reproductive function and hormones in ewes. *J Reprod Fertil.* 1995; 103: 131-5.

2. Brown J, Wakter S, Steinman K. Endocrine manual for reproductive assessment of domestic and non domestic species. Conservation and research center, Smithsonian's National Zoological Park Virginia, USA, 2008; p. 62.
3. Driancourt M, Rubion S, Desmoulins P, Rutten A, Flochlay A. Treatment with subcutaneous GnRH agonist containing implant reversibly prevents bitches and queens to display puberty, heat and ovulation. Proceedings Book 3rd International Symposium of Non Surgical Methods for Pet Population Control, Alexandria, USA, 2006. p. 53-6.
4. Faya M, Carranza A, Miotti R, Ponchón T, Furlan P, Gobello C. Fecal estradiol 17- β and testosterone in prepubertal domestic cat. *Theriogenology*. 2013; 80: 584-6.
5. Fettman M, Stanton C, Banks L, Hamar D, Johnson D, Hegstad R, Johnston S. Effects of neutering on body weight, metabolic rate and glucose tolerance of domestic cats. *Res Vet Sci*. 1997; 62: 131-6.
6. Garcia Romero G, Fernández P, Gimeno E, Barbeito C, Gobello C. Effects of the GnRH antagonist acyline on the testis of the domestic cat (*Felis catus*). *Vet J*. 2012; 193: 279-82.
7. Gobello C. New GnRH analogs in canine reproduction: A review. *Anim Reprod Sci*. 2007; 100: 1-13.
8. Herbst K. Gonadotropin-releasing hormone antagonists. *Curr Opin Pharmacol*. 2003; 3:1-7.
9. Hernandez-Medrano J, Williams R, Peters A, Hannant D, Campbell B, Webb R. Neonatal immunisation against a novel gonadotrophin-releasing hormone construct delays the onset of gonadal growth and puberty in bull calves. *Reprod Fertil Dev*. 2012; 24: 973-82.
10. Jassens L, Jassens G. Bilateral flank ovariectomy in the dog: surgical technique and sequelae in 72 animals. *J Small Anim Pract*. 1991; 32: 249-52.
11. Johnston S, Root-Kustritz M, Olson P. The feline estrous cycle. En: *Canine and Feline Theriogenology*. Philadelphia, USA, Ed. Saunders WB, 2001. p. 396-440.
12. Karten M, Rivier J. Gonadotropin-releasing hormone analog design. Structure-function studies toward the development of agonists and antagonists: rationale and perspective. *Endocr Rev*. 1986; 7: 44-66.

13. Kolho K, Huhtaniemi I. Suppression of pituitary-testis function in rats treated neonatally with a gonadotrophin-releasing hormone agonist and antagonist: acute and long-term effects. *J Endocrinol.* 1989; 123: 83-1.
14. Lin C, Huang W, Chen K. Measurement of testicular volume in smaller testes: how accurate is the conventional orchidometer? *J Androl.* 2009; 30: 685-9.
15. Mattoon J, Nyland T. Ultrasonography of the Genital System. En: *Veterinary Diagnostic Ultrasound.* Philadelphia, Ed WB Saunders, 1995, p. 141-64.
16. Mc Rae G, Roberts B, Worden A, Vickery B. Long term reversible suppression of estrus in bitches with nafarelin acetate, a potent LHRH agonist. *J Reprod Fertil.* 1985; 74 :389-97.
17. Mills J, Valli V, Lumsden J. Cyclical changes of vaginal cytology in the cat. *Can J Vet.* 1979; 20: 95-101.
18. Munson L, Bauman J, Asa C, Jochle W, Trigg T. Efficacy of the GnRH analogue deslorelin for suppression of oestrus in cats. *J Reprod Fertil.* 2001; 57: 269-7.
19. Nguyen P, Dumon H, Siliart B, Martin L, Sergheraert R, Biourge V. Effects of dietary fat and energy on body weight and composition after gonadectomy in cats. *Am J Vet Res.* 2004; 65: 1708-13.
20. Okwun O, Igboeli G, Lunstra D, Ford J, Johnson L. Testicular composition, number of spermatogonia, germ cell ratios, and number of spermatids in three different breeds of boars. *J Androl.* 1996; 17: 301-9.
21. Pryor J, Hughes C, Foster W, Hales B, Robaire B. Critical windows of exposure for children's health: the reproductive system in animals and humans. *Environ Health Perspect.* 2000; 108: 491-03.
22. Risso A, de la Sota P, Garcia P, Diaz J, Corrada Y, Blanco P, Gobello C. Validación biológica de la técnica de extracción a campo de progesterona fecal en el gato doméstico. *Analecta Vet.* 2010a; 30:5-8.
23. Risso A, Iglesias M, García Romero G, Valiente, Diaz J, Corrada Y, Gobello C. Validación biológica de la técnica de extracción a campo de estradiol fecal en el gato doméstico: reporte

- preliminar. *InVet.* 2010b; 12: 53-8.
24. Risso A, Valiente C, Corrada Y, Romero G, Blanco P, de la Sota P, Diaz J, Gobello C. The GnRH antagonist acyline prevented ovulation, but did not affect ovarian follicular development or gestational corpora lutea in the domestic cat. *Theriogenology.* 2010; 73: 984-7.
 25. Risso A, Corrada Y, Barbeito C, Diaz J, Gobello C. Long-term-release GnRH agonists postpone puberty in domestic cats. *Reprod Domest Anim.* 2012; 47: 936-8.
 26. Romagnoli S, Stelletta C, Milani C, Gelli D, Falomo M, Mollo A. Clinical use of deslorelin for the control of reproduction in the bitch. *Reprod Domest Anim.* 2009; 44: 36-9.
 27. Valiente C, Corrada Y, de la Sota P, Galassi Gerez P, Gobello C. Effect of the GnRH antagonist, acyline, on canine testicular characteristics. *Theriogenology.* 2007; 15: 687-92.
 28. Valiente C, Corrada Y, de La Sota PE, Blanco P, Arias D, Gobello C. Comparison of two doses of the GnRH antagonist, acyline, for pregnancy termination in bitches. *Reprod Domest Anim.* 2009a; 44: 156-9.
 29. Valiente C, García Romero G, Corrada Y, De La Sota PE, Hermo G, Gobello C. Interruption of the canine estrous cycle with a low and a high dose of the GnRH antagonist, acyline. *Theriogenology.* 2009b; 79: 408-11.
 30. van den Dungen H, van Dieten J, Tilders F, van Rees G, Schoemaker J. Administration of a GnRH-antagonist to immature rats affects subsequent female and male pubertal development differently. *Acta Endocrinol Copen.* 1989; 120: 778-84.
 31. Vickery B. Comparisons of the potential utility of LHRH agonists and antagonists for fertility control. *J Steroid Biochem Mol Biol.* 1985; 23: 779-91.
 32. Vickery B, Nestor J. LHRH analogues, development and mechanism of action. *Sem Reprod Endocrinol.* 1987; 5: 353-70.
 33. Vickery B, Mc Rae G, Goodpasture J, Sanders L. Use of potent LHRH analogues for chronic contraception and pregnancy termination. *J Reprod Fertil.* 1989; 39: 175-87.

CAPITULO III

EFECTO HISTOLÓGICO GÓNADAL DEL ACETATO DE DESLORELINA EN EL PERÍODO POSTNATAL FELINO

Introducción

La regulación temprana de la dinámica de la foliculogénesis en la hembra y de la división de las células de Sertoli en el macho, son de vital importancia para la vida reproductiva adulta de los mamíferos. La transición de los folículos primordiales a folículos primarios es un proceso irreversible, para luego continuar creciendo hasta la ovulación o bien hasta la inevitable destrucción por atresia (Kezele y Skinner, 2003). Por lo tanto, la tasa de reclutamiento folicular y la transición de folículos primordiales a primarios son de crítica importancia para la reproducción de la hembra. Un control anormal del reclutamiento y desarrollo folicular puede conducir a falla ovárica prematura (Kezele y Skinner, 2003). En la gata la formación de los ovocitos primordiales comienza entre los 40 a 50 días de desarrollo fetal aproximadamente y es posible que se complete para el día 8 después del nacimiento (Bristol-Gould y Woodruff, 2006).

Por su parte, en el macho, el número de células de Sertoli, va a determinar la cantidad de células germinales que pueden soportar a lo largo de la espermatogénesis y por lo tanto la producción espermática (Orth y col., 1988; Sharpe, 1994, 1999). La replicación de estas células en ratones y otros roedores ocurre en la etapa postnatal (Sharpe, 2000). En los felinos domésticos también se observaron células de Sertoli indiferenciadas en esta misma etapa (Sanchez y col., 1993).

Los análogos de GnRH utilizados como disruptores endócrinos en roedores y monos durante la ventana de tiempo postnatal mostraron efectos esterilizantes (Mann y Fraser, 1996; Kolho y Huhtaniemi, 1989). Existen diferentes reportes luego de la administración postnatal de análogos de

GnRH, que describen disminución del peso gonadal (van den Dungen y col., 1989), reducción del diámetro y epitelio tubular (Trudeau y col., 1983; Sharpe y col., 2000) y del número de células de Sertoli (van den Dungen y col., 1989). Por su parte, en la hembra se observó disminución del número de folículos en crecimiento y de folículos antrales (Muir y col., 1993; van Cappellen y col., 1989).

Como se mencionó en el Capítulo anterior, los gatos tratados postnatalmente con acetato de deslorelina presentaron las concentraciones de estradiol-17 β y testosterona fecales significativamente disminuidas durante las primeras 5 semanas de vida, retraso de la pubertad por más de un año e infertilidad en 30% de los casos (Carranza y col., 2014). Por todo esto, la administración de un agonista de GnRH durante el período postnatal puede tener una potencial acción contraceptiva/esterilizante en esta especie.

A nuestro conocimiento no existen reportes previos de la respuesta histológica gonadal al uso de un agonista de GnRH en la ventana crítica posnatal felina. Por ello, el objetivo de este Capítulo fue describir los efectos del acetato de deslorelina en las gónadas de los felinos domésticos tratados postnatalmente.

Materiales y Métodos

Animales, protocolo farmacológico y procedimientos

Treinta y dos gatos, nacidos en nuestra colonia experimental y que se utilizaron para el Capítulo clínico previo, en donde fueron sexados al nacimiento, identificados y criados sueltos en gateras. A los animales se les asignó aleatoriamente a uno de los siguientes tratamientos dentro de las primeras 24 horas de vida: acetato de deslorelina 1,6 mg (Suprelorin; Virbac, France) (n=16; 8 hembras y 8 machos; Ag) o el grupo control que no recibió tratamiento (n=16; 8 hembras y 8 machos; Control). Finalmente, todos los felinos fueron gonadectomizados al alcanzar la pubertad (Carranza y col., 2014). Este estudio fue revisado y aprobado por el Comité de Uso y Cuidado Animal de la Facultad de Veterinaria de la Universidad Nacional de La Plata, Argentina y todos los experimentos fueron

conducidos bajo las guías establecidas por The Guide for The Care and Use of Laboratory Animals, USA.

Examen macroscópico de las gónadas

Inmediatamente luego de la escisión de las gónadas, éstas fueron medidas (largo, ancho y profundidad; cm), pesadas (g), se calculó el volumen (cm^3 ; Chen y col., 2008; Lin y col., 2009) y el índice gonadosomático (%; Franca y Godinho, 2003).

Estudio microscópico y morfométrico

Se recolectó semen de la cola de los epidídimos utilizando la hoja de un bisturí y se evaluó la motilidad progresiva con un objetivo de 40X sobre una platina térmica. La morfología espermática también fue evaluada luego de su tinción con Giemsa.

A los testículos se les realizó un corte longitudinal. Luego las gónadas fueron colocadas en el fijador de Bouin 12 horas, formol al 10% 48 horas y finalmente alcohol 70 hasta ser procesadas con el procedimiento de rutina con parafina. Se obtuvieron cortes seriados de 5 μm que fueron montados, desparafinados en xylol y rehidratados con soluciones graduadas de etanol y finalmente teñidas con hematoxilina-eosina. Las imágenes histológicas se obtuvieron desde un microscopio óptico (Olympus BX50) con los objetivos de 10X, 20X y 40X, a través de una cámara de video conectada (Sony DXC 151, Tokio, Japón) y digitalizadas en formato TIFF color de 24 bits. Las imágenes se analizaron a través del software Image Pro Plus.

Se tomaron 20 imágenes con un aumento de 20X por ovario y se determinó el número de folículos primordiales, primarios, secundarios y antrales, de cuerpos lúteos y de folículos atrésicos por centímetro cuadrado (Reggiani y col., 2012). Los folículos fueron clasificados bajo el sistema propuesto por Bristol-Gould y Woodruff (2006) en primordiales (ovocito pequeño rodeado por una capa simple de epitelio plano), primarios (ovocito más grande rodeado por una capa de epitelio cúbico), secundarios (2 o más capas de células de la granulosa y teca), antrales (espacio antral con fluido folicular, células de la granulosa formando un muro, *címulus oophorus* y dos o más capas de células tecaes) o

atrésico (degeneración de las células de la granulosa, el líquido folicular con detrito celular, formación de vacuolas en el interior del ovocito; van Wezel y col., 1999; Hernandez y col., 2010).

Para los testículos se eligieron al azar 15 a 20 perfiles tubulares redondeados del testículo izquierdo de cada animal. En los túbulos seminíferos se midieron el diámetro tubular (μm), eje mayor y eje menor (μm), área (μm^2) y perímetro (μm) a 10X (Image Pro Plus). Por este método también se registró la altura del epitelio germinal (μm). El volumen (cm^3) de los componentes testiculares se determinó por estereología mediante microscopía de luz usando una grilla de 441 puntos sobre las fotografías 40X. Para ello se seleccionaron 15 campos al azar (6615 puntos) para cada testículo donde se calculó la proporción de cada una de las estructuras sobre el volumen total de los testículos. Los puntos se clasificaron de la siguiente manera: espermatogonias, espermatocitos primarios, espermatocitos secundarios, espermátides redondas, espermátides elongadas, espermatozoides, células de Sertoli, células de Leydig, compartimento intertubular, membrana basal, lumen, detrito celular, degeneración tubular. Además se calculó la longitud total de los túbulos seminíferos (metro; Franca y Godinho, 2003). Para diferenciar las células de Sertoli de la hilera seminal se realizó inmunohistoquímica mediante el uso de anticuerpo monoclonal de ratón antivimentina (monoclonal mouse antivimentin clone 9, Dako). Como sistema de detección inmunohistoquímica se utilizó el *kit* En Vision (Dako, Carpinteria, CA, USA). Las células con inmunomarcación positiva mostraron una coloración pardo amarronado producto de la reacción de 3-3'-diaminobencidina tetrahidrocloruro- H_2O_2 . Después de la contratinción con hematoxilina alcohólica, los cortes se deshidrataron y se montaron para su análisis. Las células se contaron en 20 secciones tubulares para cada animal.

Análisis estadístico

Los resultados descriptivos fueron expresados como media \pm SEM y la comparación entre ambos tratamientos (Ag vs. Control) se analizó por medio de un test de Student. El nivel de significancia se fijó en $p < 0,05$.

Resultados

El peso testicular húmedo, las mediciones y el volumen así como también el índice gonadosomático fueron significativamente menores en machos Ag que en los animales Control (**Tabla 1**), estos mismos parámetros no fueron significativamente inferiores en hembras Ag cuando se las comparó con las Control (**Tabla 2**).

En la microscopía ovárica se encontraron mayor número de folículos primordiales, primarios y secundarios en las hembras del grupo Control que en las del grupo Ag ($p < 0,05$; **Figura 1**). No hubo diferencias significativas entre los tratamientos en el número de cuerpos lúteos y de folículos antrales (**Tabla 3**).

Todos los machos tuvieron motilidad y morfología normal de los espermatozoides epididimales, salvo dos animales Ag en donde se obtuvieron muy escasos espermatozoides para su evaluación.

En la microscopía testicular, no se observaron diferencias significativas en las mediciones de los túbulos seminíferos salvo en la altura del epitelio germinal. En la composición de la hilera germinal se observaron diferencias significativas entre grupos en los espermatoцитos primarios, espermatoцитos secundarios, espermátides redondas, espermatozoides y células de Sertoli ($p < 0,05$; **Figura 2**). Así como también se encontraron detrito celulares y degeneración tubular en los animales del grupo Ag pero no en el grupo Control. Por otro lado, no aparecieron diferencias significativas en el espacio intertubular, ni en las células de Leydig. Además, el número de células de Sertoli fue significativamente menor en animales del grupo Ag que en los no tratados ($p < 0,01$; **Tabla 4**).

Tabla 1: Parámetros testiculares macroscópico de gatos tratados en la etapa postnatal con acetato de deslorelina 1,6 mg (n=8) y controles no tratados (n=8).

	Deslorelina	Control
Largo testicular (cm)	1,59±0,05*	1,85±0,05*
Ancho testicular (cm)	1,31±0,05 ⁺	1,47±0,05 ⁺
Peso (g)	1,55±0,07*	1,95±0,05*
Volumen testicular (cm ³)	1,29±0,13*	1,85±0,17*
Índice gonadosomático (%)	0,04±0,00*	0,05±0,00*

Los asteriscos en la misma fila indican diferencias *(p<0,05) o **(p<0,01) entre los grupos.

Tabla 2: Parámetros ováricos macroscópicos (media±SEM) de hembras tratadas en la etapa postnatal con acetato de deslorelina 1,6 mg (n=8) y controles no tratadas (n=8).

	Deslorelina		Control	
	Derecho	Izquierdo	Derecho	Izquierdo
Largo ovárico (cm)	0,95±0,05	0,9±0,05	1±0,03	0,9±0,02
Alto ovárico (cm)	0,58±0,06	0,63±0,05	0,72±0,03	0,7±0,03
Peso ovárico (g)	0,18±0,01	0,18±0,02	0,21±0,02	0,2±0,01
Volumen ovárico(cm ³)	0,19±0,03	0,21±0,02	0,25±0,02	0,23±0,03

Tabla 3: Estructuras ováricas histológicas (media±SEM) de las hembras de la Tabla 2.

Estructuras (mm ²)	Deslorelina	Control
Folículos primordiales	461,4±34,01**	1.074,26±117,46**
Folículos primarios	59,08±13,48**	165,38±24,60**
Folículos secundarios	17,5±2,58*	31,17±8,10*
Folículos Antrales	9,64±3,48	14,43±5,31
Cuerpos luteos	4,77±1,41	4,0±3,0
Foliculos atrésicos	59,01±13,94	51,48±12,03

Los asteriscos en una misma fila indica diferencias *(p<0,05) o **(p<0,01) entre los grupos.

Tabla 4: Estructuras testiculares histológicas (media±SEM) de los machos de la Tabla 1.

	Deslorelina	Control
Eje tubular mayor (μm)	220,08±6,42	216,72±3,16
Eje tubular menor (μm)	176,87±10,62	176,45±2,65
Diámetro tubular medio (μm)	189,28±3,14	193,25±2,46
Área tubular (μm^2)	39666,55±2480,61	44394,93±6297,69
Perímetro tubular (μm)	714,36±70,82	627,09±16,97
Altura del epitelio germinal (μm)	39,68±0,92**	72,7±1,20**
Espermatogonias (cm^3)	0,08±0,02	0,15±0,04
Espermatocitos primarios (cm^3)	0,19±0,04**	0,38±0,06**
Espermatocitos secundarios (cm^3)	0,0015±0,0007*	0,004±0,0009*
Espermátides redondas (cm^3)	0,31±0,08**	0,69±0,09**
Espermátides elongadas (cm^3)	0,06±0,01	0,11±0,02
Espermatozoides (cm^3)	0,01±0,00**	0,04±0,01**
Células de Sertoli (cm^3)	0,09±0,02**	0,24±0,051**
Células de Leydig (cm^3)	0,04±0,01	0,10±0,035
Compartimento intertubular (cm^3)	0,06±0,01	0,04±0,01
Membrana basal (cm^3)	0,05±0,01	0,07±0,01
Degeneración celular (cm^3)	0,18±0,05	0,00±0,00
Lumen (cm^3)	0,15±0,04**	0,27±0,02**
Detrito celular (cm^3)	0,04±0,02	0,00±0,00
Proporción tubular-intertubular	7,61±4,94	8,97±4,59
Largo tubular total (m)	34,52±6,64	51,97±9,91
Células de Sertoli por túbulo	17,45±1,93**	26,65±1,13**

Los asteriscos en una misma fila indican diferencias *($p < 0,05$) o **($p < 0,01$) entre los grupos.

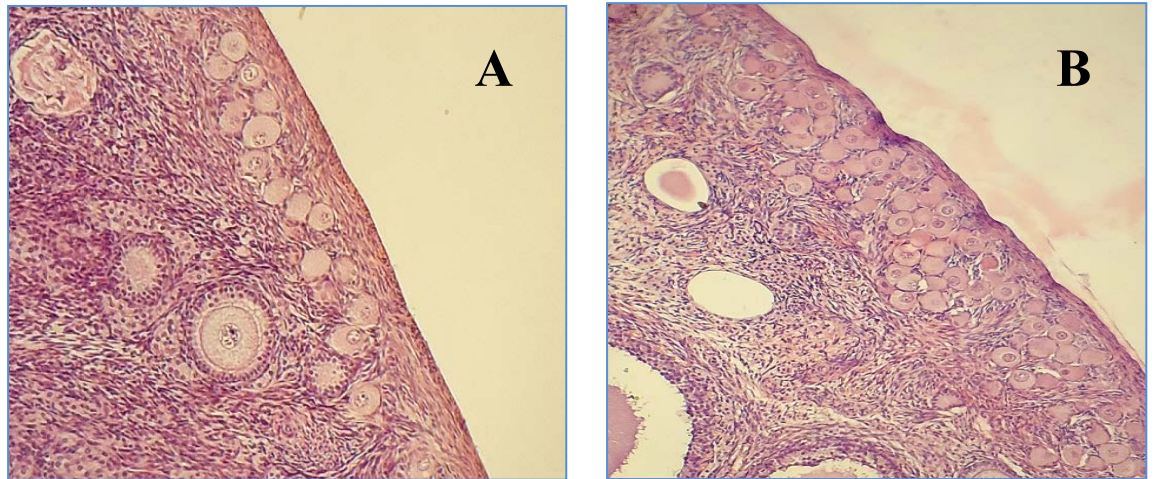


Figura 1: Corteza ovárica de las gatas Ag y Control descrito en la Tabla 3. Nótese el menor número de folículos primordiales presentes en el grupo agonista (A) en comparación con el grupo Control (B). Los cortes fueron teñidos con hematoxilina y eosina (20X).

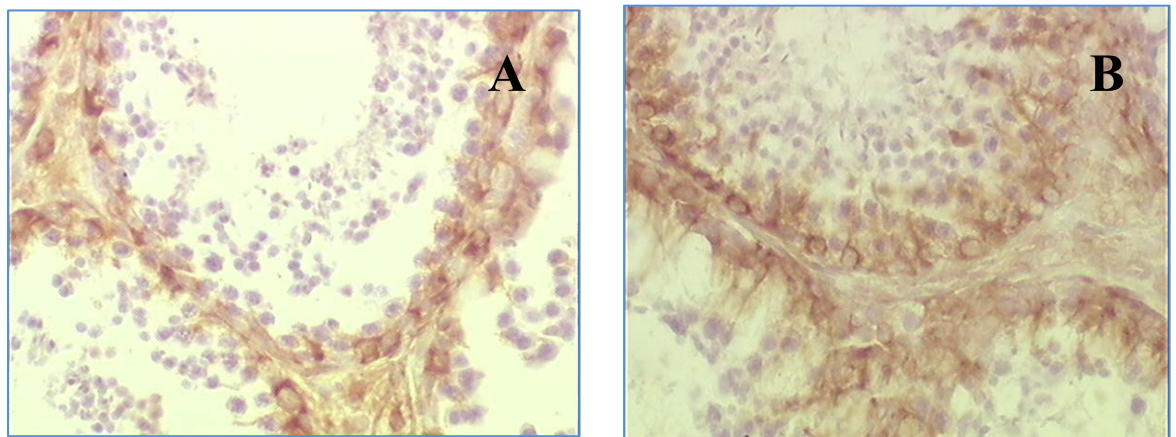


Figura 2: Tinción de inmunohistoquímica de las células de Sertoli (células color pardo amarronado), positivas al anticuerpo antivimentina de los túbulos seminíferos de los gatos y experimentos descritos en la Tabla 4. Nótese el menor número de células de Sertoli y la disminución de la altura del epitelio germinal presente en el grupo Agonista (A) en comparación con el grupo Control (B; 40X).

Discusión

Se ha descrito en varias especies, principalmente roedores y primates, que la disrupción endócrina durante el período crítico postnatal del desarrollo produce una serie de cambios irreversibles en el desarrollo gonadal tanto en hembras como en machos (Kezele y Skinner, 2003; Pryor y col., 2000). El efecto de este análogo de la GnRH en los felinos domésticos pudo ser directa sobre las gónadas, tal como se describió en ratas hembras (Kogo y col., 1999) o bien por disminución en la secreción de FSH y LH.

A diferencia de lo encontrado en roedores (Sokka y Huhtaniemi, 1990), en este trabajo no se observó una disminución del peso ovárico ni del índice gonadosomático en los animales tratados con el agonista. Esta diferencia de resultados podría explicarse por la presencia de grandes estructuras ováricas (cuerpo lúteo, folículos antrales) en ambos grupos de felinos en este estudio.

La disminución del número de folículos primordiales, primarios y secundarios coincide con estudios previos en ratas y ovejas que sufrieron exposición a un disruptor endócrino en la etapa postnatal, donde se encontró reducido el pool ovárico (Rodríguez y col., 2010; Rivera y col., 2011). Kezele y Skinner (2003) encontraron que la aplicación de esteroides en hembras ratas de 7 días redujo el paso de folículos primordiales a primarios a solo el 30%. Muir y col. (2009) trataron a ratas hembras neonatales con análogos de GnRH y encontraron diferencias significativas en el número de folículos antrales comparado con el grupo control. Si bien en este estudio el número de folículos antrales también se encontró disminuido no alcanzó una significancia estadística. La disminución del número de folículos primordiales, primarios y secundarios puede deberse a un efecto estimulador de la apoptosis por parte del agonista. Por lo tanto, parece razonable asumir que las gatas Ag tendrían una corta vida reproductiva debido a una infertilidad temprana por una falla ovárica prematura.

En este estudio se observó disminución del peso, medidas testiculares (largo y ancho) y volumen escrotal en los machos postnatos al igual que lo descrito en otras especies como monos (van den Dungen y col., 1989; Mann y col., 1989) y wallabies (Hedger y col., 1986) con similares tratamientos posnatales.

En cuanto a la observación microscópica de los testículos, en el presente estudio el diámetro tubular no se vio disminuido, esto es similar a lo hallado en ratas machos postnatos tratados con análogos de GnRH (Huhtaniemi y col., 1986). En mamíferos machos la proliferación de las células de Sertoli ocurre durante el período fetal, neonatal y peripuberal (Sharpe y col., 2003). Sin el soporte fisiológico y metabólico de las células de Sertoli la diferenciación de las células germinales, meiosis y la transformación de células germinales a espermatozoides no ocurre (Sharpe y col., 2003). En este estudio el número de células de Sertoli se vio disminuido en los animales tratados con el agonista, esto podría explicar la presencia de degeneración y detrito celular en los túbulos seminíferos de los felinos tratados con deslorelina. Por otro lado, el número de células de Leydig y de células intersticiales no se vieron modificadas entre los grupos, algo similar se describió en ratas machos tratadas postnatalmente con análogos de GnRH (Huhtaniemi y col., 1986). Sharpe y col. (2003) describieron que en ratas macho las células de Leydig parecen no estar determinadas por el número de células de Sertoli por testículo, algo similar puede ocurrir en el gato.

Finalmente, estos hallazgos en ambos sexos soportan la hipótesis que, de acuerdo con otros mamíferos, las gónadas de los gatos tienen “elementos claves” (oocitos primordiales y células de Sertoli) que completan su desarrollo o proliferación en la etapa postnatal temprana, siendo susceptible a la disrupción endócrina temprana y por consiguiente podrían ser utilizadas para estrategias de contracepción permanente. La interrupción del desarrollo reproductivo durante los períodos críticos de la organización, como el postnatal, puede alterar la capacidad funcional del animal adulto (Pryor y col., 2000).

Se concluye que la administración de acetato de deslorelina, en hembras disminuye el número de folículos primordiales y en crecimiento y en machos decrece la cantidad de las células de Sertoli y del epitelio germinal. La disrupción endócrina con un agonista de GnRH durante la etapa postnatal resultó crítica para el desarrollo reproductivo, vislumbrando implicancias para el desarrollo nuevas metodologías contraceptivas seguras y permanentes en felinos domésticos.

Referencias

1. Bristol-Gould S, Woodruff T. Folliculogenesis in the domestic cat (*Felis catus*). *Theriogenology*. 2006; 66: 5-13.
2. Carranza A, Faya M, Lopez Merlo M, Batista P, Gobello C. Effect of GnRH analogs in postnatal domestic cats. *Theriogenology*. 2014; 82: 138-43.
3. Chen Y, Li L, Chen X, Zhang Q, Wang W, Li Y, Yang D. Ovarian volume and follicle number in the diagnosis of polycystic ovary syndrome in Chinese women. *Ultrasound Obstet Gynecol*. 2008; 32: 700-3.
4. Franca L, Godinho C. Morphometry, seminiferous epithelium cycle length, and daily sperm production in domestic cats (*Felis catus*). *Biol Reprod*. 2003; 68: 1554–61.
5. Hedger M, Robertson D, Tepe S, Browne C, de Kretser D. Degradation of luteinizing hormone-releasing hormone (LHRH) and an LHRH agonist by the rat testis. *Mol Cell Endocrinol*. 1986; 46: 59-70.
6. Hernandez J, Suarez-Sanchez J, Perez-Martinez M. Morphometric characteristics of female reproductive organs of New Zealand rabbits with different body weight in peripuberal period of transition. *Vet Mex*. 2010; 41: 211-8.
7. Huhtaniemi I, Nevo N, Amsterdam A, Naor Z. Effect of Postnatal Treatment with a Gonadotropin-Releasing Hormone Antagonist on Sexual Maturation of Male Rats. *Biol Reprod*. 1986; 35: 501-7.
8. Kezele P, Skinner M. Regulation of ovarian primordial follicle assembly and development by estrogen and progesterone: endocrine model of follicle assembly. *Endocrinology*. 2003; 144: 3329-37.
9. Kogo, Fujimoto, Park, Mori. Gonadotropin-Releasing Hormone Receptor mRNA Expression in the Ovaries of Neonatal and Adult Rats. *Cells Tissues Organs*. 1999; 164:14–22.

10. Kolho K, Huhtaniemi I. Suppression of pituitary-testis function in rats treated neonatally with a gonadotrophin-releasing hormone agonist and antagonist: acute and long-term effects. *J Endocrinol.* 1989; 123: 83–91.
11. Lin C, Huang W, Chen K. Measurement of testicular volume in smaller testes: how accurate is the conventional orchidometer?. *J Androl.* 2009; 30: 685-9.
12. Mann D, Delwood K, Collins D, Wallen K. Blockade of neonatal activation of the pituitary-testicular axis: effect on peripubertal luteinizing hormone and testosterone secretion and on testicular development in male monkeys. *J Clin Endocrinol Metab.* 1989; 68: 600-7.
13. Mann D, Fraser H. The neonatal period: a critical interval in male primate development. *J Endocrinol.* 1996; 149: 191–7.
14. Muir T, Leach R, Roche P, Gaffey T, Kuehl T, Dukelow W, Ory S. GnRH antagonist effects on follicle number and size in rat neonates and infants. *Zool Sci.* 1999; 16: 299-02.
15. Orth J, Gunsalus G, Lamperti A. Evidence from Sertoli cell-depleted rats indicates that spermatid number in adults depends on numbers of Sertoli cells produced during perinatal development. *Endocrinology.* 1988; 122: 787-94.
16. Pryor J, Hughes C, Foster W, Hales B, Robaire B. Critical windows of exposure for children's health: the reproductive system in animals and humans. *Environ Health Perspect.* 2000; 108: 491-03.
17. Reggiani P, Barbeito C, Zuccolilli G, Cónsole G, Flamini A, Dardenne M, Goya R. Neonatal thymulin gene therapy prevents ovarian dysgenesis and attenuates reproductive derangements in nude female mice. *Endocrinology.* 2012; 153: 3922-8.
18. Rivera O, Varayoud J, Rodríguez H, Muñoz-de-Toro M, Luque E. Neonatal exposure to bisphenol A or diethylstilbestrol alters the ovarian follicular dynamics in the lamb. *Reprod Toxicol.* 2011; 32: 304-12.
19. Rodríguez H, Santambrosio N, Santamaría C, Muñoz-de-Toro M, Luque E. Neonatal exposure to bisphenol A reduces the pool of primordial follicles in the rat ovary. *Reprod Toxicol.* 2010; 30: 550-7.

20. Sánchez B, Pizarro M, García P, Flores J. Postnatal development of seminiferous tubules in the cat. *J Reprod Fertil Suppl.* 1993; 47: 343-8.
21. Sharpe R. Regulation of spermatogenesis. En: Knobil E y Neill J, *The Physiology of Reproduction* 2da. Edición. New York, USA, Ed Raven Press, 1994, p. 1363-434.
22. Sharpe R. Fetal/neonatal hormones and reproductive function of the male in adulthood. En: O'Brien P, Wheeler T, Barker D, *Fetal Programming: Influences on Development and Disease in Later Life.* London, England, Ed Royal College of Obstetricians and Gynaecologists Press, 1999, p. 187-94.
23. Sharpe R, Walker M, Millar M, Atanassova N, Morris K, McKinnell C, Saunders P, Fraser H. Effect of neonatal gonadotropin-releasing hormone antagonist administration on Sertoli cell number and testicular development in the marmoset: comparison with the rat. *Biol Reprod.* 2000; 62: 1685-93.
24. Sharpe R, Mc Kinnell C, Kivlin C, Fisher J. Proliferation and functional maturation of Sertoli cells, and their relevance to disorders of testis function in adulthood. *Reproduction.* 2003; 125: 769-84.
25. Sokka T, Huhtaniemi I. Ontogeny of gonadotrophin receptors and gonadotrophin-stimulated cyclic AMP production in the neonatal rat ovary. *J Endocrinol.* 1990; 127: 297-03.
26. Trudeau V, Meijer J, Erkens J, van de Wiel D, Wensing C. Pubertal development in the male pig: effects of treatment with a long-acting gonadotropin-releasing hormone agonist on plasma luteinizing hormone, folliclestimulating hormone and testosterone. *Can J Vet Res.* 1992; 56: 102-9.
27. van Cappellen W, Meijs-Roelofs H, Kramer P, Van den Dungen H. Ovarian follicle dynamics in immature rats treated with a luteinizing hormone-releasing hormone antagonist (Org. 30276). *Biol Reprod.* 1989; 40: 1247-56.

28. van den Dungen H, van Dielen J, Tilders F, van Rees G, Schoemaker J. Administration of a GnRH-antagonist to immature rats affects subsequent female and male pubertal development differently. *Acta Endocrinol.* 1989; 120: 778-84.
29. van Wezel I, Dharmarajan A, Lavranos T, Rodgers R. Evidence for alternative pathways of granulosa cell death in healthy and slightly atretic bovine antral follicles. *Endocrinology.* 1999; 140: 2602-11.

CONCLUSIONES FINALES

- El gato (*Felis catus*) es una especie sumamente prolífica, cuya reproducción está lejos de ser controlada. Los actuales métodos contraceptivos son dificultosos de llevar a cabo en grandes poblaciones de animales como la gonadectomía, o bien tienen severos efectos colaterales como los progestágenos.
- El gato doméstico, al igual que otros mamíferos, presenta los esteroides sexuales (testosterona y estradiol, para machos como en hembras respectivamente) fecales elevados durante las primeras 4- 5 semanas de vida. La disrupción hormonal durante este periodo podría afectar la eficiencia reproductiva adulta.
- La administración postnatal de un agonista de GnRH de larga duración, el acetato de deslorelina, o de un antagonista de GnRH, el acyline, disminuyó parcialmente los esteroides sexuales fecales durante el periodo crítico posnatal felino. La deslorelina postnatal, ocasionó una postergación significativa de la pubertad y 30% de infertilidad. Por el contrario, el acyline no ocasionó alteraciones ni cambios reproductivos estadísticamente significativos.
- Los felinos tratados con los análogos de GnRH, acetato de deslorelina y acyline, no presentaron efectos colaterales locales ni clínicos sistémicos a excepción de un caso de piómetra (5%) en una hembra tratada con el agonista.
- La administración postnatal de acetato de deslorelina, disminuyó significativamente el número de estructuras gonadales fundamentales para la gametogénesis como los folículos primordiales y en crecimiento en las hembras y las células de Sertoli, espermatoцитos primarios y

secundarios, espermátides redondas y espermatozoides en los machos felinos. Estos hallazgos causarían un deterioro en la función reproductiva.

- Finalmente, la disrupción endócrina con agonistas de GnRH de liberación prolongada durante la ventana crítica postnatal de desarrollo reproductivo felino podría constituir una herramienta contraceptiva permanente y segura para la especie.
- Esta Tesis alienta la realización de futuros estudios con dosis más elevadas a fin de lograr una inhibición hormonal profunda durante esta ventana crítica del desarrollo reproductivo felino.